

TEK AŞAMALI LARİNGOTRAKEAL REKONSTRÜKSİYON

SINGLE-STAGE LARYNGOTRACHEAL RECONSTRUCTION

Thomas Schweiger, Walter Klepetko, Konrad Hoetzenecker

Göğüs Cerrahisi Anabilim Dalı, Viyana Tıp Üniversitesi, Avusturya

e-mail: konrad.hoetzenecker@meduniwien.ac.at

DOI: 10.5578/tcb.2021.009

Çeviri: Aykut Cankoc, Ali Çelik

Gazi Üniversitesi Tıp Fakültesi, Göğüs Cerrahisi Anabilim Dalı, Ankara, Türkiye

Özet

Glotto-subglottik darlıklar hava yolu darlıkları arasında özel bir öneme sahiptir. Bu darlıklar sıklıkla sadece stenoz gelişen segmentin çıkarılmasından ziyade larinksin özel bir rekonstrüksiyon tekniğiyle genişletilmesini gerektirirler. Bu genişletme genellikle otolog kostal kırıldak greftlerinin interpozisyonu ile sağlanır. Deneyimli merkezlerde böyle bir onarım, tek aşamalı bir işlemle uzun süreli silikon mold ya da t tüp stent koyulmasını gerektirmeden yapılabilir. Larinksin hassas fonksiyonel yapısını korumak için kusursuz bir cerrahi teknik esastır. Hastalığın vokal kordlara olan yakınlığı, göğüs cerrahisi, anesteziyolojist, KBB cerrahisi ve konuşma terapistini içeren interdisipliner bir takımın oluşturulmasını gerektirmektedir. Deneyimli ellerde uzun dönemli mükemmel sonuçlar elde edilebilir.

Anahtar kelimeler: Hava yolu darlığı, subglottik stenoz, larinkotrakeal rekonstrüksiyon, kartilaj grefti, Montgomery T-Tüp

Abstract

Glotto-subglottic stenoses are a unique entity of airway stenoses. They often require reconstructions techniques with an enlargement of the larynx in contrast to a sole resection of a stenotic airway segment. This enlargement is usually achieved by the interposition of autologous rib cartilage grafts. In experienced centers such a repair can be done in a single-stage procedure without the need of prolonged stenting with T-tubes or silicone molds. A precise surgical technique is essential in order to preserve the delicate function of the larynx. The proximity of the disease to the vocal cords requires dedicated interdisciplinary teams consisting of thoracic surgeons, anesthesiologists, ENT surgeons and speech therapists. In experienced hands excellent long-term outcomes can be achieved.

Keywords: Airway stenosis, subglottic stenosis, laryngotracheal reconstruction, cartilage graft, Montgomery T-Tube

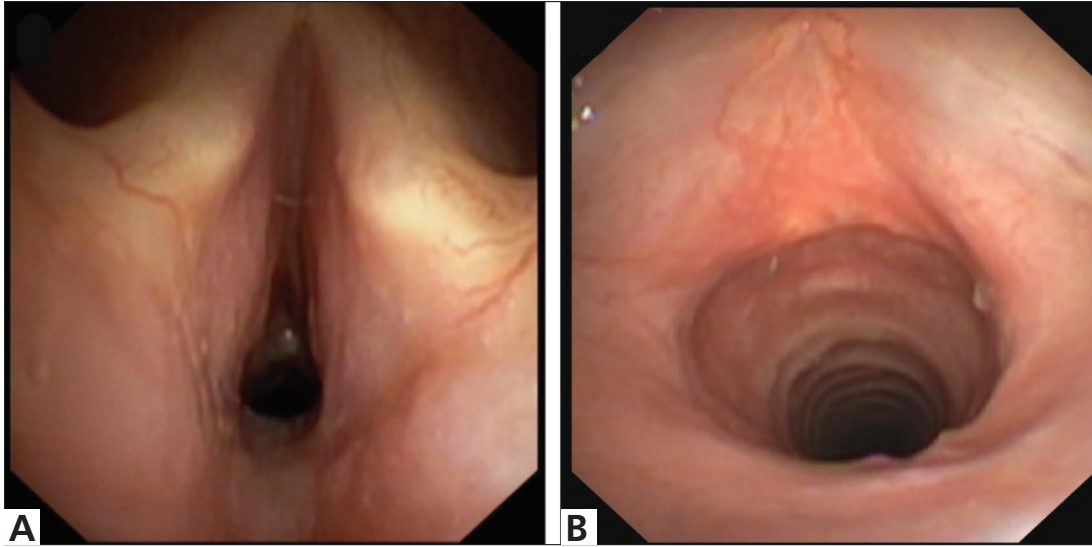
GİRİŞ

Cerrahi ve endoskopik tekniklerdeki gelişmelere rağmen laringotrakeal darlıkların tedavisi zorlayıcılığını sürdürmektedir. Stenozun subglottik alanda sınırlı olduğu darlıklar krikotrakeal rezeksiyon ile uzun dönemli mükemmel sonuçlar elde edilerek tedavi edilebilir; glottisin etkilenmesi varlığında ise (Resim 1) sıklıkla laringeal çapın genişletilmesini hedefleyen rekonstrüktif tekniklerin de uygulanması gerekir. (1,2) Bu genellikle anterior ve/ya da posterior laringofissür ve kırıldak otogreftlerinin interpozisyonu ile sağlanır. Laringotrakeal rekonstrüksiyonun tipine bağlı olarak, larinksin Montgomery T-Tüp ya da silikon mold ile stabilizasyonu gerekebilir. (3-5) Yakın zamanda, bu şekilde uzamış bir stabilizasyona ihtiyaç duymayan, laringotrakeal rekonstrüksiyon için modifiye edilmiş, tek aşamalı bir teknik geliştirdik (Resim 2) (2). Burada,

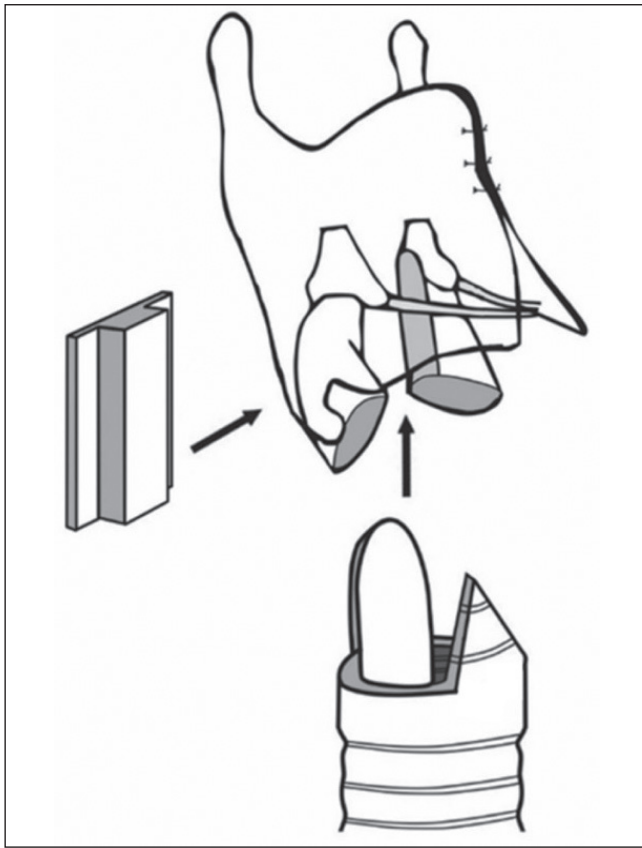
tek aşamalı laringotrakeal rekonstrüksiyon cerrahi tekniğinin kısa bir özetini sunacağız.

TEK AŞAMALI LARİNGOTRAKEAL REKONSTRÜKSİYONUN CERRAHİ TEKNİĞİ

Total intravenöz anestezi uygulanır ve laringeal maske yerleştirilir. (Resim 3A). Eğer hastanın daha önceden trakeostomisi varsa laringeal maske yerleştirildikten sonra ilaveten trakeostomi de kullanılabilir. Cerrahi işleme başlamadan önce fleksible bronkoskop, cerrahi takım tarafından anastomozun yüksekliğini, derecesini ve uzanımını doğrulamak için tekrar uygulanır. Daha sonra, kostal yayı da içeren cerrahi alan boyanır ve örtülür. Tiroid çentik, krikoid ark ve jugulumu içeren landmarklar tespit edilir. (Resim 3B). Kolar insizyon krikoid arkın üstünden uygulanır. Platizma ve cilt altı doku ayrılır ve mobilize edilir. Strap kaslar orta hattın ayrılır ve trakea, krikoid ve tiroid orta



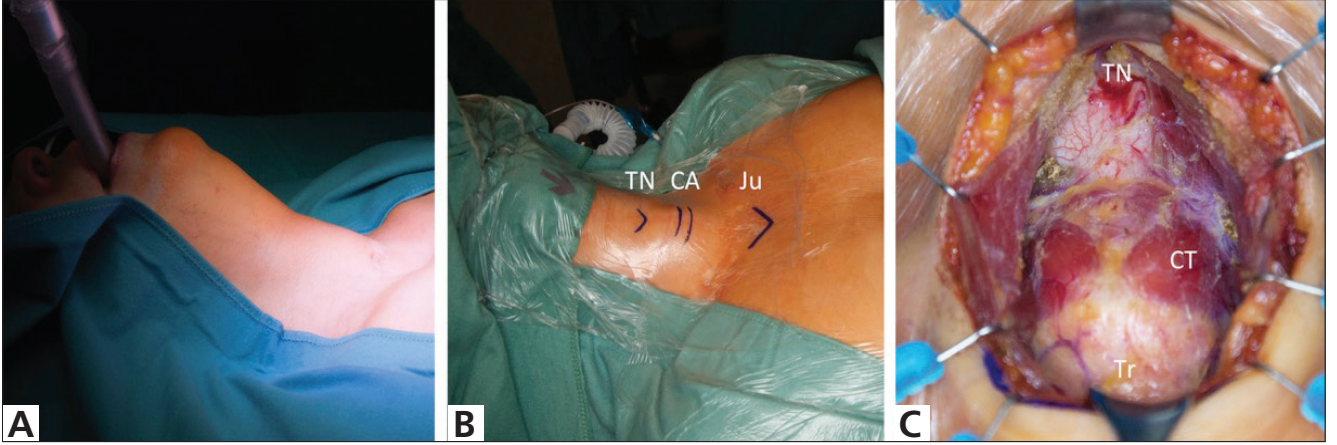
Şekil 1. A. İdiopatik subglottik darlığı olan bir hastada glotto-subglottik “yanyana” stenozu gösteren preoperative bronkoskopi. **B.** tek aşamalı laringotrakeal rekonstrüksiyondan 3 ay sonrasına ait post operatif bronkoskopi. Hoetzenecker ve arkadaşlarından alınmıştır (11).



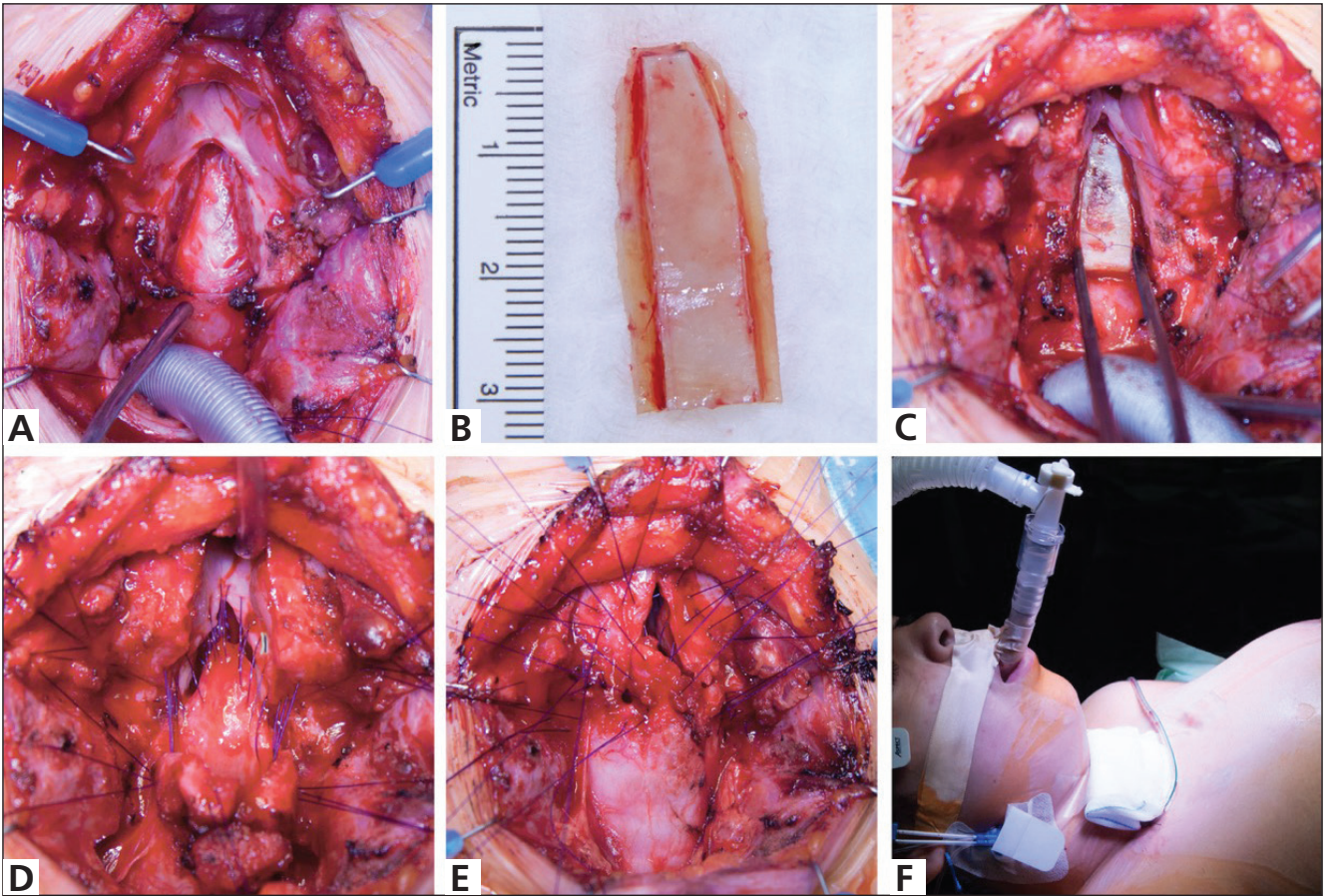
Şekil 2. Cerrahi işlemin şematik bir çizimi. Hoetzenecker ve arkadaşlarından alınmıştır (2).

hattan başlayarak diseke edilir. Retraktör halka yardımıyla cerrahi alan açığa çıkarılır. Tiroid kıkırdak bitişik olan bağ dokusundan tamamen mobilize edilmelidir. (Resim 3C). Krikotiroid kas, krikoid arkta kaldırılmalı ve korunmalıdır. Lateral mobili-

zasyon sırasında reküren sinirlere hasar vermemek için dikkat gereklidir. Makas ve düşük seviyeli koter kullanımı hazırlığında trakeaya yakın kalmak önemlidir. Dahası trakeanın lateral vasküler beslenmesi korunmalıdır. Pretrakeal fasyayı açtıktan sonra, servikal ve torasik trakeanın anterior ve lateral kısımları serbestleştirilmeli ve karınaya ulaşana kadar mobilize edilmelidir. İşlemin sonunda gerilimsiz bir anastomoz elde etmek elzemdir. Krikotiroid membran bölünür ve krikoid ark makas kullanılarak çıkarılır. Bu işlem gereksiz yere larinksi destabilize edeceğinden lateral ark mümkün olduğunca korunmalıdır. Trakea krikoid kıkırdaktan ayrılır ve özafagus üzerinden kaldırılır. Daha sonra intraoperatif ventilasyon steril endotrakeal bir tüple başlatılır. Stenozdan etkilenen distal trakeal halka işlemin bu aşamasında çıkarılabilir. Posterior kıkırdak greftinin daha sonra örtülmesi için yeterli mukozal flep saklanması özen gösterilmelidir. Lateral diseksiyon sırasında istenmeyen bir hasardan kaçınmak için vokal kordlar küçük bir kanca ile işaretlenmelidir. Sonra, eğer krikoid kıkırdakta yara oluşumu aşıkarsa krikoid kıkırdağa dorsal mukozektomi uygulanabilir. Anastomozu gerçekleştirmek için yeterli miktarda kenar hattına ihtiyaç olduğundan mukozektominin sefal sınırı vokal kordlara çok yakın olmamalıdır. Daha sonra tiroid kıkırdağın orta hattından parsiyel anterior laringofissür uygulanır. Her iki tarafa konulan retraksiyon sütürleri posterior glottisin açığa çıkarılmasını kolaylaştırır. Tam posterior ayırma, krikoid kıkırdağı tam olarak orta hattan bölerek sağlanır. (Resim 4A). Uygun interaritenoit fibrozis olduğu durumda, bu yara dokusu mukozaya intakt bırakılarak iyi bir diseksiyon makası ile bölünmelidir. Krikoid kıkırdağın her iki parçası laterale itilerek özafagus duvarından ayrılır. Bu daha sonra kostal kıkırdağı altına yerleştirmek üzere küçük bir cep oluşturmak için gereklidir.



Şekil 3. A. Hasta laringeal maske yoluyla ventil edilirken operasyon başlatılır. B. Cerrahi landmarkların tespit edilmesi; tiroid çentik (TN), krikoid ark (CA) ve jugulum (Ju). C. Tiroid çentik ile beraber tiroid kıkırdığı (TN), krikoid kası (CT) ve trakea (Tr) açığa çıkarıldıktan sonraki cerrahi konumları.



Şekil 4. Tek aşamalı laringotrakeal rekonstrüksiyon için anahtar adımlar. Anterior ve posterior laringeal ayırma **A.**, biçimlendirilmiş kıkırdak grefti **B.** ve posterior laringeal yarığa interpoze edilmiş kıkırdak grefti **C.** Kıkırdak grefti serbest distal mukozal flep ile örtülmüş **D.** ve anterior yarık v şekilli distal trakea ile kapatılmış **E.** Anastomoz tamamlandıktan ve yara kapatıldıktan sonra laringeal maske çıkarılabilir **F.** Hoetzenecker ve arkadaşlarından alınmıştır (11).

Kostal yaydan bir insizyon yapılır ve yaklaşık 3 cm uzunluğunda kıkırdak grefti alınır. Plevrayı yaralamamak için özen gösterilmelidir. Kıkırdak grefti, dislokasyondan korumak için iki lateral yakasıyla birlikte çıkarılır (Resim 4B). Kıkırdak grefti-

tinin genişliği ve kalınlığı hastaya göre ayarlanmalıdır. Greft bölünmüş olan krikoid kıkırdığa interpozisyone edilir (Resim 4C). Greft lateral kenarları tarafından pozisyonda tutulsa da altı tane 6-0 PDS dikiş kullanılarak sabitlenebilir. Distal trake-

ada dorsal mukozal flep hazırlanır ve trakeanın anterior kısmı v-wedge biçiminde şekillendirilir. Jet ventilasyon katateri laringeal maske üzerinden uygulanır ve trakeanın distaline ilerletilir. Jet ventilasyon, tüpsüz operasyon alanını oluşturmayı kolaylaştırır ve rekonstrüksiyon apne fazları için ara vermeye ihtiyaç duyulmadan tamamlanabilir. 6-0 sürekli PDS sütür mukozal flep ve glottik mukozal kenar arasına yerleştirilir. (Resim 4D). Anastomozun lateral ve anterior kısımlarına 4-0 tek PDS sütür konulur. Hastanın başı hafif antefleksiyon pozisyonuna getirilir ve anastomozun her iki ucu nazikçe yaklaştırılır. Sinir kancaları kıkırdak grefti distal mukozal flep ile tamamen örtünceye kadar, posteriora yerleştirilmiş 6-0 sürekli sütürleri germek için kullanılır. Anterior kısımdaki trakeanın v- wedge şekilli kısmı ile parsiyel laringofisüre tam olarak uymalıdır (Resim 4E). Glottisin anterior komissürünü yapılandırmak için laringofisürün kraniyal parçası 4-0 PDS sütür ile dikkatlice kapatılmalıdır. Daha sonrasında jet katater çıkarılabilir ve konvansiyonel ventilasyon laringeal maske yardımı ile devam ettirilir. Hava yolu bütünlüğü, glottik şişlik varlığı ve glottisin simetrik rekonstrüksiyonu fleksible bronkoskopi ile kontrol edilir. Son olarak kesi, strap kasları, derialtı doku ve platizma kası dikilerek kapatılır. Operasyon bitiminde laringeal maske çıkarılır (Resim 4F). Eğer ciddi stridor ve solunum sıkıntısı aşikar olursa, anastomozun distaline geçici bir utility trakeostomi konulabilir ve cerrahi sonrası ilk günlerde glottik şişlik çözüldükten sonra çıkarılabilir.

Yorum

Subglottik rezeksiyon tekniklerinin birçoğu 50 yıldan daha önce keşfedilmesine rağmen laringotrakeal cerrahide glottisi içeren kompleks darlıklar hala zorlayıcı olmaya devam etmektedir (6). Couraud ve arkadaşları glotto-subglottik darlıkların tedavi etmek için anterior ve posterior kıkırdak interpozisyonunu içeren bir cerrahi teknik geliştirmişlerdir. Klasik Couraud tamiri kıkırdak greftlerinin mukozal örtüsünden yoksundur. Bu teknikte stabilizasyonu sağlamak ve aşırı granülözasyon oluşumunu önlemek için Montgomery t-tüp ile en az 3-6 aylık uzamış stent gerekmektedir. Uzamış stent konulmasına rağmen dekanülasyon birçok hastada sağlanıyordu. (3). Benzer bir yaklaşımla, Terra ve arkadaşları 23 aylık ortalama takip süresi ile %80'lik bir başarı oranı bildirmişlerdir (4).

Burada tanımlanan modifiye edilmiş teknik kullanıldığında rekonstrüksiyon hemen stabil bir yapıda kaldığından ve kostal kıkırdak sağlıklı mukoza ile tamamen kaplandığından yukarıda bahsedilen internal stent kullanımı gerekli değildir. Bizim 5 hastalık ilk deneyimimiz 2016 yılında yayımlandı. Tüm hastaların mükemmel fonksiyonel sonuçları vardı (2). Halihazırda, bizim toplam deneyimimiz burada tanımlanan

teknik ile opere edilen 12 hastayı kapsamaktadır. Başarılı fonksiyonel sonuçları, hastaların güncellenmiş kohort çalışmasıyla doğrulayabiliriz (yayımlanmamış veri).

Sonuç

Laringotrakeal darlıkların yönetimi; göğüs cerrahisi, anesteziyolojist, KBB cerrahisi ve konuşma terapistinden oluşturulmuş bir takım gerektirmektedir. Bu özellikle hava yolu cerrahileri içinde en zorlayıcı durumlardan biri olan glotto-subglottik darlıklar için önemlidir. Yeterli hava yolu bütünlüğünün onarımının yanısıra diğer iki laringeal fonksiyonun, ses ve yutma, korunması da eşit derecede önemlidir. Deneyimli ellerde, başka bir girişim gerektirmeyen kesin tedavi >%95 hastada elde edilebilir (2,7-10). Bu tarz hastaların tedavisi, uzun dönem iyi sonuçlar ve bu komplike nadir hastalığı çeken hastaların tatmin edici yaşam kalitesine sahip olmasını garanti edebilmek için uzmanlaşmış merkezlerle sınırlandırılmalıdır.

KAYNAKLAR

1. Yamamoto K, Kojima F, Tomiyama K, et al. Meta-analysis of therapeutic procedures for acquired subglottic stenosis in adults. *Ann Thorac Surg* 2011;91:1747-53.
2. Hoetzenecker K, Schweiger T, Roesner I, et al. A modified technique of laryngotracheal reconstruction without the need for prolonged postoperative stenting. *J Thorac Cardiovasc Surg* 2016;152:1008-17.
3. Couraud L, Jougon JB, Velly JF. Surgical treatment of nontumoral stenoses of the upper airway. *Ann Thorac Surg* 1995;60:250-9; discussion 59-60.
4. Terra RM, Minamoto H, Carneiro F. Laryngeal split and rib cartilage interpositional grafting: treatment option for glottic/subglottic stenosis in adults. *J Thorac Cardiovasc Surg* 2009;137:818-23.
5. Monnier P, Lang F, Savary M. Partial cricotracheal resection for pediatric subglottic stenosis: a single institution's experience in 60 cases. *European archives of oto-rhino-laryngology : official journal of the European Federation of Oto-Rhino-Laryngological Societies* 2003;260:295-7.
6. Grillo HC. Development of tracheal surgery: a historical review. Part 1: Techniques of tracheal surgery. *The Annals of thoracic surgery* 2003;75:610-9.
7. Sittel C, Blum S, Streckfuss A, Plinkert PK. Cricotracheal resection in nontracheotomized adults: a prospective case series. *Ann Otol Rhinol Laryngol* 2008;117:288-94.
8. Piazza C, Del Bon F, Paderno A, et al. Complications after tracheal and cricotracheal resection and anastomosis for inflammatory and neoplastic stenoses. *Ann Otol Rhinol Laryngol* 2014;123:798-804.
9. Tanner K, Dromey C, Berardi ML, et al. Effects of voice-sparing cricotracheal resection on phonation in women. *Laryngoscope* 2017;127:2085-92.
10. Timman ST, Schoemaker C, Li WWL, et al. Functional outcome after (laryngo)tracheal resection and reconstruction for acquired benign (laryngo)tracheal stenosis. *Ann Cardiothorac Surg* 2018;7:227-36.
11. Hoetzenecker K, Klepetko W. Subglottic Resections: How I Teach It. *Ann Thorac Surg* 2018;106:1-7.