

MEDIASTİNAL KİTLELERDE TRANSKUTANÖZ BİYOPSİLER

Ercüment ÇİFTÇİ, Sevtap GÜMÜŞTAŞ

Kocaeli Üniversitesi Tıp Fakültesi Radyoloji Anabilim Dalı, Kocaeli, Türkiye

e-posta: ercumentciftci@yahoo.com, svtgumustas@hotmail.com

doi:10.5152/tcb.2011.01

Görüntüleme eşliğinde perkütan mediastinal kitle biyopsisi sitopatolojik tanı için güvenli ve efektif bir yöntemdir. Görüntüleme yöntemi olarak bilgisayarlı tomografi (BT), ultrasonografi (US), manyetik rezonans görüntüleme (MRG) ve skopi kullanılabilir. US ve BT en sık kullanılan yöntemlerdir. US'nin avantajları gerçek zamanlı görüntü vermesi, iğne ilerletilirken ve örnek alınması sırasında devamlı görüntülenebilmesi, iğnenin oblik olarak ilerletilebilmesi, durumu ağır hastalarda yatak başında biyopsiye olanak sağlaması ve supin pozisyonu tolere edilemeyecek dispneli hastalarda yarı oturur pozisyonda biyopsiye olanak sağlamasıdır. Ancak BT en sık kullanılan yöntem olup lezyonun tam lokalizasyonunu sağlar ve iğnenin hedef lezyona ulaştığını gösterir. BT ile çok küçük lezyonlara dahi biyopsi yapmak mümkün olup hayati vasküler yapılardan uzak durmak mümkün olmaktadır. Fakat majör damarların, kemiklerin, akciğer ve trakeanın varlığı mediastene direkt yaklaşımı zorlaştırır (1-5).

GİRİŞ

Biyopsi öncesi rutin kontrastlı BT yapıp multiplanar reformat görüntülerle lezyon net olarak ortaya konmalıdır. Hastanın BT incelemesinin yapılmış olması biyopsinin planlanması açısından tercih edilmektedir. Biyopsiden önce kontrastlı BT veya MR görüntüsü alınan hastalarda kontrastsız BT tek başına biyopsi planlamada yeterli ve güvenlidir. Buna rağmen bazen mediastinal damarları belirlemek ve damarları lenf nodlarından ayırt etmek için intra-venöz kontrast madde uygulanabilir (5-8).

İŞLEME HAZIRLIK

Biyopsi öncesinde kanama testlerinin yapılması ve hemogram değerlerini bilmek gerekmektedir.

Eğer BT incelemesi yapılacak veya biyopsi esnasında kontrast madde verilecekse böbrek fonksiyonlarını bilmek gerekmektedir. Trombosit sayısı 50.000 değerinin altında ve INR 1.5 değerinin üstünde ise biyopsi yapılmamalı, mutlak yapmak gerekirse gerekli tedbirler alınarak kanama profili düzeltildikten sonra yapılmalıdır. İşlem öncesi hastaların 6-8 saat aç kalmaları istenir. Yazılı onam formu alınır (4-6).

Eğer PET-BT planlanıyorsa bu biyopsi işleminden önce yapılmalıdır. PET-BT de tutulum olan bölgeler biyopsi alanının seçilmesinde yardımcı olabilir. Ayrıca biyopsi sonrası kitlede yanlış tutulumun önüne geçilmiş olur.

İĞNE SEÇİMİ VE PATOLOJİK DEĞERLENDİRME

Parça elde etmek için mekanizması ve kalibrasyonu farklı çok çeşitli iğneler kullanılabilir. Biyopsi iğneleri küçük (20-25 g) veya büyük (14-19 g) kalibrasyonlu ve aspirasyon veya cutting (kesici) iğneleri olarak sınıflandırılabilir. Aspirasyon iğneleri 20-23 g olup sitolojik değerlendirme için uygun örnekler alınmasını sağlarlar. Cutting iğneleri, histolojik değerlendirme için core örnekler almakta kullanılmakta olup kalibrasyonları 14-20 g arasındadır. Hem İİAB hem de core biyopsi mediastinal lezyonlardan tanısal örnek için kabul edilmiş yöntemlerdir. İğne seçimi lezyonun boyutu ve lokalizasyonuna, iğnenin gönderileceği doğrultudaki normal yapılara, radyoloğun tercihi ve deneyimine, şüphelenilen olası tanıya ve tanı için gerekli doku miktarına bağlıdır (5-7).

Mediasten kitlelerinden 20 veya 22 g iğneler ile alınan ince iğne aspirasyon biyopsileri epitelyal metastatik lezyonlar için yüksek tanısal değere sahip olup sensitivitesi %84-%100 olarak rapor edilmiştir. İİAB aynı

zamanda kistik lezyonlardan tanısal aspirasyonlar için yararlı bir yöntemdir. Genelde lenfomada İİAB tedaviyi takiben rekürren ve rezidüel lezyonu ortaya çıkarmada ve evrelemede yeterli olmasına rağmen ilk lenfoma tanısı için core biyopsi tercih edilir. İİAB'nin lenfomadaki sensitivitesi %42-%82 olarak rapor edilmiş olmasına rağmen core biyopsinin mediastinal lenfomada doğru tanı oranı %91'e dek yükselmektedir. Ayrıca core biyopsi timoma, germ hücreli tümör, nörojenik tümör ve benign tümörlerde tercih edilen yöntemdir.

Otomatik küçük kalibreli (18-20 g) cutting iğneleri şuanda bulunmakta olup bu iğneler kesin histopatolojik tanı için yeterli örnek alınmasını sağlamak ve komplikasyon oranını azalmaktadır. Bazı araştırmacılar mediastinal kitlelerde büyük kalibreli (14-16 g) iğneleri kullanmışlardır. Ancak büyük kalibreli iğneler; akciğer dokusundan geçileceği zaman, büyük damara yakın lezyonlarda veya büyük vasküler lezyonlarda kullanılmamalıdır.

Perkutan mediastinal biyopsiler tek iğne veya koaksiyal iğne tekniği ile yapılabilir. Tek iğne tekniğinde birden fazla giriş yapılmakta olup her girişte farklı yeni iğne kullanılır. Bu tekniğin dezavantajları; her iğne girişinde iğne lokalizasyonunu belirlemek için iğneyi görüntülemek ve sonucunda prosedürü uzatmak, her girişte yol üzerindeki yapılardan geçmek ve sonucunda komplikasyon riskini artırmaktır. Mediastinal kitleler için daha sık kullanılan yöntem olan koaksiyel yöntemde klavuz iğne lezyona yakın bir yere yerleştirildikten sonra bu iğne içerisinde biyopsi iğnesi geçirildikten sonra parçalar alınır. Biz klavuz iğne olarak 18 g ince duvarlı iğneyi kullanıp 20-22 g iğne ile İİAB yapıyoruz. Eğer endike ise aynı klavuz tel içerisinde 20 g iğne ile core biyopsi yapılabilir (6, 7).

İŞLEM

Biyopsi öncesinde damar yolu açılır. Her hasta için lezyon detaylı olarak incelenir ve uygun giriş yeri belirlenir. Kitlenin yerine göre supin, prone ya da yan yatabilir. Bazen oblik pozisyon da kullanılabilir. Hastanın biyopsi esnasında hareketsiz durması gerektiği için verilen pozisyonda çok rahat olması ve vücut boşluklarının yastıklarda desteklenmesi gerekmektedir. Biyopsi için lokal anestezi yeterli olurken çocuk hastalarda ve ağrısı çok olan hastalarda sedasyon gerekebilir. Derin anestezi ve entübasyon çok az hastada gerekmektedir. Önce referans görüntü (pilot) alınır. Daha sonra lezyon taranır. En uygun kesit bulunduktan sonra radiopak marker koyarak 1-3 kesit alınır. Kesit kalınlığı lezyona göre değişmekle birlikte ortalama 4 mm alınabilir. Bazı hastalarda 2 mm ye inilebilir. Sonra en uygun yer tespit edilir. Radiopak marker uzaklaştırılır. Bu bölge povidone

ne iodine ile silinir. Lokal anestezi olarak 5-10 ml %1'lik xylocaine kullanılır. İğne ciltte bırakılarak tekrar 1-3 kesit alınır. Eğer kalın iğne ile biyopsi yapılacaksa 11 numara bistüri ile cilt iğnenin rahat girmesi için kesilir. Önce ince iğne ile girilerek giriş yeri tam olarak tespit edilir. Aspirasyon yapılır ve lamlara yayılır. Koaksiyal biyopsi iğneleri kullanılarak da aspirasyon yapılabilir. Daha sonra 18-20G çapında 10-20 cm uzunlukta trucut iğneler ile doku biyopsisi elde edilir. Lezyon bölgesine kontrol BT yapılarak olası komplikasyonlar değerlendirilir ve işlem sonlandırılır. Yetişkin hastalarda işlem lokal anestezi altında yapılmış ise biyopsiden sonra hemodinamik stabilitelelerini ve respiratuar durumlarını gözlemlemek için 1-3 saat gözetim altında tutulur. Ancak sedasyon hastaları ve derin anestezi almış hastalar ile çocuk hastalar yatırılarak gözlem altında tutulur. Gerekirse bir gece hastanede yatırılabilir (5-8).

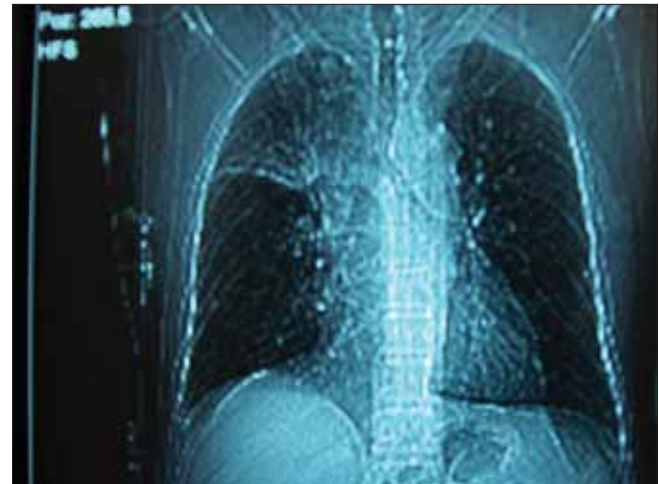
TEKNİK

Biyopsiler lezyonun yerine göre ekstraplevral (direkt mediastinal) ya da transpulmoner yapılabilir. Akciğere girmeden yapılan ekstraplevral biyopsiler parasternal, paravertebral, transsternal, suprasternal, subksifoid ve pevral alan yaklaşımla ile yapılabilir.

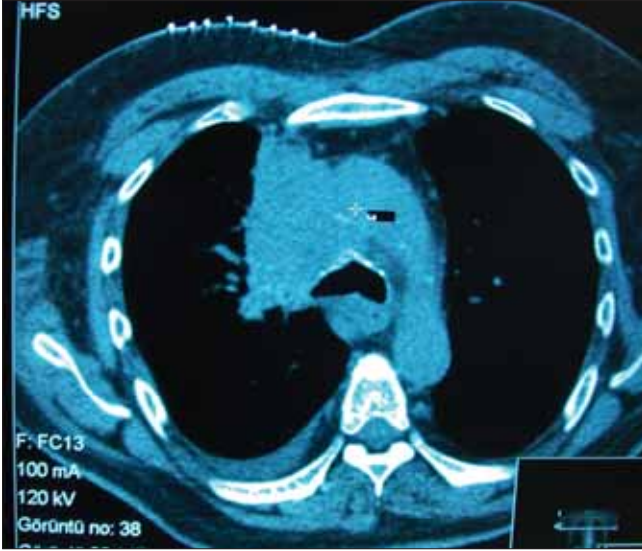Direkt mediastinal yaklaşımda biyopsi iğnesi akciğerlerin medialinde ekstraplevral alanda mediastene yerleştirilir. İğne sternum içerisinde veya lateralinden, posterior paravertebral boşluktan, supra sternal çentikten veya subksifoid boşluktan gönderilebilir (Resim 1-8).

Sınırlamala ve Komplikasyonlar

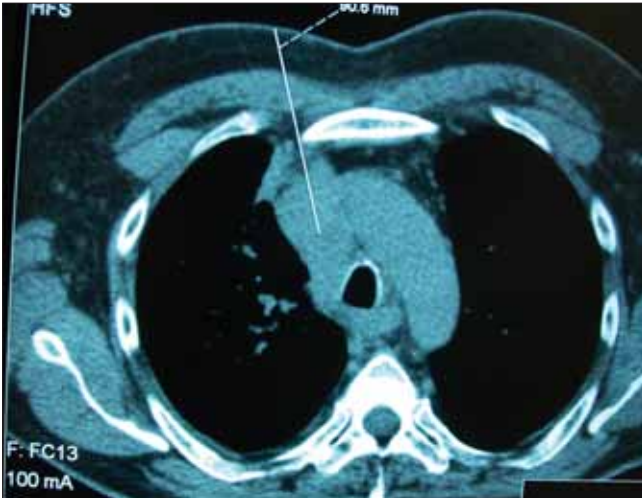Bazen sternum ile internal mammarian damarlar arasındaki boşluk parasternal iğne yerleştirilmesi için çok küçük olabilir. Hatta mediasten ile göğüs duvarı



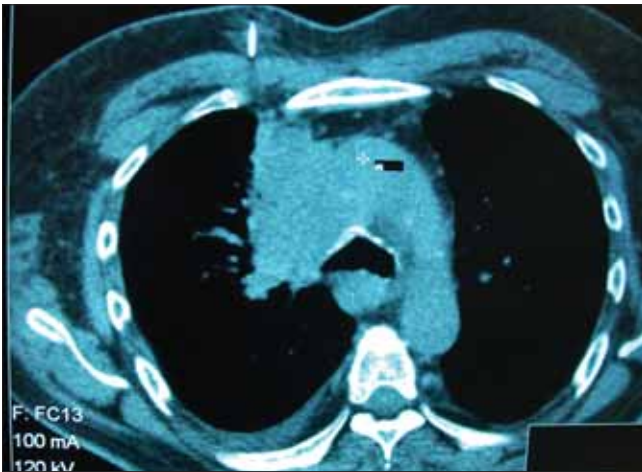Resim 1. Hasta supin pozisyonunda iken pilot (referans görüntü) alınır



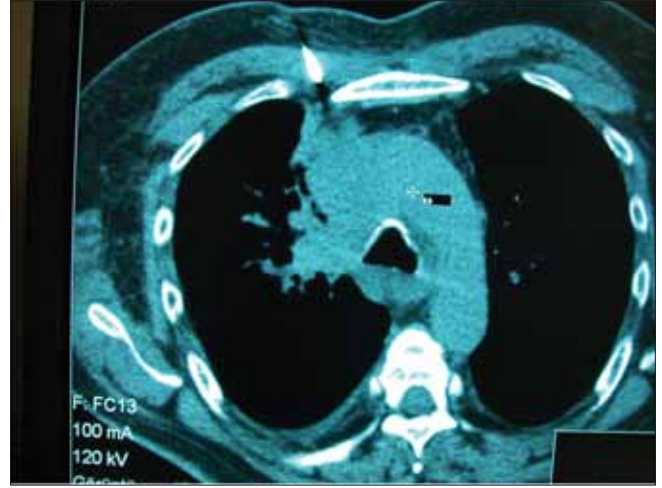Resim 2. Lezyon bölgesi 4 mm'lik kesitlerde taranmış ve uygun kesit bulunarak radiopak marker konmuştur



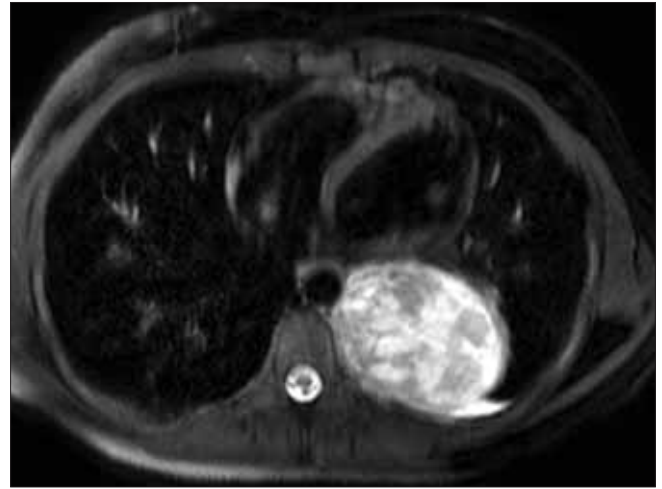
Resim 3. Biyopsi yerine giriş işaretlenmiş ve iğne seçimi yapılmıştır



Resim 4. Lokal anestezi yapılmış ve iğne içerideyken alınan kesit ile yaklaşık iğne eksenini tesbit edilmiştir



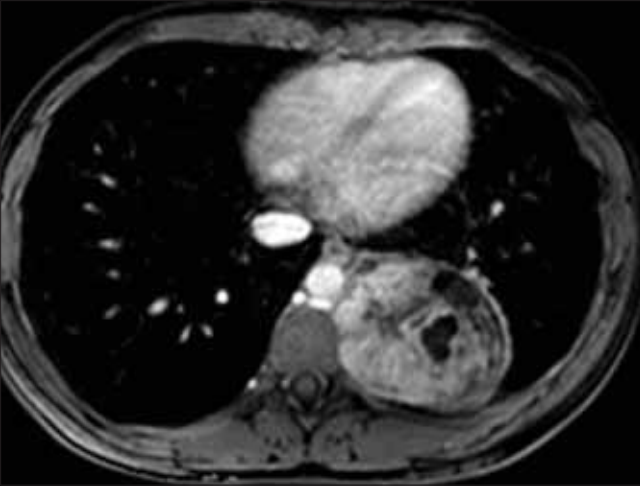
Resim 5. Biyopsi iğnesi ilerletilmeye başlanmıştır



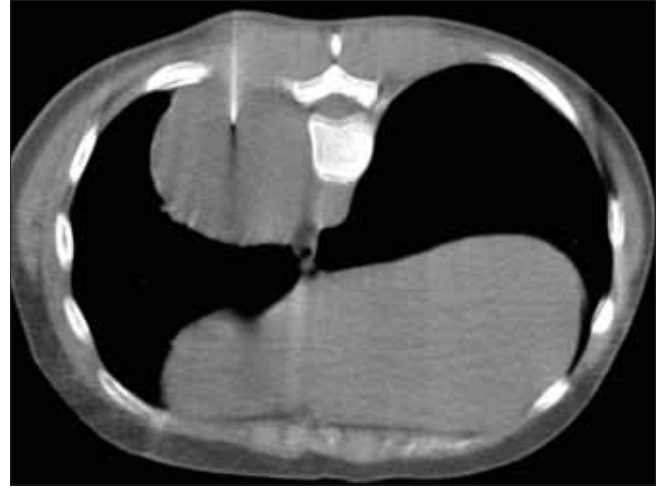
Resim 6. Sol paravertebral alanda izlenen kitlenin T2 ağırlıklı MRG görüntüsü

arasındaki kantağın derecesi nefesle değişen olabilir ki bu parasternal yaklaşımı zorlaştırır veya akciğer veya plevral boşluktan geçilmesine neden olabilir. Nefes alıp verme, küçük mediastinal kitlelerin, biyopsi düzleminin dışına çıkmasına neden olabilir. Yetersiz akustik pencere ve lezyonun iyi lokalize edilememesi US eşliğinde parasternal yaklaşımda probleme neden olabilir. Bu yüzden US eşliğinde yaklaşım büyük anterior mediastinal lezyonların biyopsisi ile sınırlıdır. Ayrıca anterior kostaların ve kostal kırıkdağların kurvaturu US probu ve biyopsi iğnesi için yeterli boşluğu bulmamızı engelleyebilir. Parasternal yaklaşım internal mammarian damarların zedelenmesine potansiyel risk oluşturur ve buda ekstraplevral ya da plevral kanamalara neden olabilir.

Komplikasyonların başında pnömotoraks, hemotoraks ve hematom gelmektedir. Diğer komplikasyonlar nisbeten az görülmektedir.



Resim 7. Sol paravertebral alanda izlenen kitlenin T1 ağırlıklı MRG görüntüsü



Resim 8. Aynı hastaya prone pozisyonunda biyopsi yapılması (Schwannoma)

KAYNAKLAR

1. Morrissey B, Adams H, Gibbs AR, Crane MD. Percutaneous needle biopsy of the mediastinum: Review of 94 procedures. *Thorax* 1993; 48: 632-7. **[CrossRef]**
2. de Farias AP, Deheinzelin D, Younes RN, Chojniak R. Computed tomography-guided biopsy of mediastinal lesions: Fine versus cutting needle. *Rev Hosp Clin Fac Med Sao Paulo* 2003; 58: 69-74.
3. Protopapas Z, Westcott JL. Transthoracic hilar and mediastinal biopsy. *Radiol Clin North Am* 2000; 38: 281-9. **[CrossRef]**
4. van Sonnenberg E, Casola G, Ho M, et al. Difficult toracic lesions: CT-guided biopsy experience in 150 cases. *Radiology* 1988; 167: 457-61.
5. Astrom KG, Ahlstrom KH, Magnusson A. CT-guided transternal core biopsy of anterior mediastinal masses. *Radiology* 1996; 199: 564-7.
6. Perlmutter LM, Johnston WW, Dunnick NR. Percutaneous transthoracic needle aspiration. *AJR Am J Roentgenol* 1989; 152: 451-5.
7. Gupta S, Seaberg K, Wallace MJ, et al. Imaging guided Percutaneous biopsy of mediastinal lesions: Different approaches and anatomic considerations. *Radiographics* 2005; 25: 763-88. **[CrossRef]**
8. Solak H, Oztas S, Aganoglu S, Tumer O, Hazar A, Kurutepe M. Diagnostic value of transthoracic fine needle aspiration biopsy in thoracic lesions. *Turkish Respiratory Journal* 2001; 2: 11-5.