

KALP VE DAMAR YARALANMALARI

Doç.Dr. Tankut AKAY

Başkent Üniversitesi Tıp Fakültesi, Kalp ve Damar Cerrahisi Anabilim Dalı, Ankara, Türkiye

e-mail: tankutakay@gmail.com

Gerek delici nitelikteki cisimlerle gerekse künt travma sonucu meydana gelen göğüs yaralanmaları, travmatoloji açısından oldukça önemlidir. Göğüs bölgesinde meydana gelen yaralanmalarda şahsın hayatını tehlikeye sokacak iç organ ve damar yaralanmasına bağlı kanamalar, hemothoraks, pnomotoraks, hemoperikardium gelişebilir. Göğüs bölgesinde meydana gelen yaralanmalar mermi çekirdeği, kesici ve delici alet, bomba şarapneli ve saçma tanesi gibi göğse penetre olan cisimlerle olduğu gibi künt travmalar sonucu kapalı göğüs yaralanmaları şeklinde olabilmektedir. Toraks travmalarına bağlı ortaya çıkan kalp ve büyük damar yaralanmaları tüm travma olguları arasında en dramatik sonuçları olabilen vakalardır. Büyük damar yaralanmasının ilk örneği Vesalius tarafından 1557 yılında bildirilen posttravmatik aort anevrizması olgusu idi.

Kalp yaralanmaları orta çağdan beri bilinmekte olup ilk kalp yaralanması vakası 1676 yılında Oluff Borch tarafından tanımlanmıştır. Warburg, 1676-1940 yılları arasında künt toraks travmaları sonucu meydana gelen 261 kalp yaralanmasını toplu olarak yayınlamıştır. Kalp ve göğüs içi büyük damar yaralanmalarının cerrahi tedavisi 19. yüzyıla kadar mümkün olmamıştır. 16. yüzyılda Fabricius kalp yaralanmalarının ani ölümle sonuçlandığını tedavisinin mümkün olmadığını ve bu yüzden tedavi etmeye çalışmanın gereksiz olacağını bildirmiştir. Kalp yaralanmalarına karşı bu kötümser yaklaşım 19 yüzyıla kadar devam etmiş, 1883'de Theodore Billroth 'Kalp yaralanmasını tamir etmeye çalışan bir cerrah arkadaşlarının itibarını kaybeder' demiştir.

1897'de Rehn penetran kalp yaralanmasında ilk başarılı tamiri yayınlamıştır (1).

Kalp yaralanmalarının tedavisinde perikardiosentez ilk kez 1649 yılında Riolanus tarafından önerilmiş ve ilk başarılı uygulama 1829'da Larrey tarafından yapılmıştır. Kalp ve büyük damar yaralanmalarının seriler halinde literatüre geçmesi, ağırlıklı olarak 1950-1960 yıllarından itibaren başlamıştır.

Günümüzde 40 yaş altı ölümlerin en sık sebebi kazalardır. Trafik kazalarındaki ölüm sebeplerine ait istatistiklerde toraks ve kafa travmaları ilk iki sırayı almaktadır. Travmaya bağlı ölümlerin yaklaşık 1/4'ü göğüs yaralanmasına bağlı olur. Göğüs yaralanmalarının %70'i künt (motorlu araç kazaları, vs), %30'u penetran (bıçak veya ateşli silahla yaralanma, vs) travmaya bağlıdır (2-7).

Kalp ve büyük damar yaralanmaları künt, penetran veya iatrojenik olabilir. II. Dünya Savaşı'ndan sonraki dönemde özellikle penetran travmaya bağlı ölümlerde artış olmuştur. O dönemde bıçak gibi düşük hızlı aletlerle yaralanmalar sık görülürken günümüzde yüksek hızlı ateşli silahlar ile yaralanmalar daha sık görülmektedir. Aynı şekilde yüksek hızlı araç kazalarında da artış söz konusu olup koruyucu önlemlerin arttırılmasına rağmen (emniyet kemeri, hava yastığı, vs.) ölüm oranları kabul edilebilir düzeylere inmemiş, üstelik artış göstermiştir.

Penetran kalp ve büyük damar yaralanmaları hızlı tanı ve tedavi gereksinimi nedeniyle toraks travmaları içinde ayrı bir öneme sahiptir. Son yıllarda hastane öncesi ilk yardım hizmetlerinin iyileşmesi ve hastaların hızlı ulaşımının sağlanması penetran kalp yaralanmalı hastaların hayatta kalma oranlarında bir artışa neden olsada, bu hastaların yalnızca %6'sı hastaneye ulaşabilmekte, bunlarında %50'si hayatını kaybetmek üzere olan hastalardan oluşmaktadır. İatrojenik yaralanmalar, tanısız veya tedavi amaçlı girişim-

lere sekonder gelişebilir. Kalp kateterizasyonu sırasında, koroner anjioplasti, stent uygulamaları, pace-maker implantasyonu, balon valvuloplasti, santral kateter uygulamaları ve benzeri girişimler, kardiopulmoner resüsitasyonda sternum ve kot kırıklarına bağlı olarak iatrojenik kalp ve büyük damar yaralanmaları görülebilir. Perikardın herhangi bir nedenle kalbe yapışık olduğu durumlarda (enfeksiyon, toraksa radyoterapi uygulanması, eski operasyon, vs.) bu bölgeye yapılacak cerrahi girişimler katastroofik sonuçlara yol açabilir (2-18).

Kalp ve büyük damar yaralanmalarını oluş yeri ve mekanizmasına göre aşağıdaki gibi sınıflandırmak mümkündür

I) Kalp Yaralanmaları

- 1) Künt kalp yaralanmaları
- 2) Penetran kalp yaralanmaları

II) Büyük Damar Yaralanmaları

I-1) Künt kalp yaralanmaları

En sık sebebi yüksek hızlı otomobil kazalarıdır (2-5). 15-40 yaş arası ölümlerin çoğunluğunu oluşturur. Künt yaralanmalar araba çarpması, göğüse direk darbe, yüksekten düşme, saldırıya maruz kalma ve eksternal kardiyak masaj sırasında da oluşabilir. Sonuç olarak myokarda, koroner arterlerde, kalp kapaklarında, perikardta hasar ortaya çıkabilir. Bu travmaya bağlı Myokarda kontüzyonu, laserasyonu, ruptürü, interventriküler septumda defekt (travmatik VSD) ve ventrikülde travmatik anevrizma oluşurken koroner arterlerde fistülizasyon, laserasyon ve/veya tromboz oluşabilir. Kalp kapaklarından aort, mitral ve triküspid kapaklardan birinde akut yetmezlik oluşturabilir (2-7).

Yüksek hızlı yaralanmalarda eşlik eden kardiyak yaralanma mutlaka göz önünde tutulmalıdır. Özellikle hastada göğüs duvarının ön kısmında kot veya sternum kırığı olması, yaralanmanın şekli, göğüs duvarındaki ekimoz, emniyet kemeri ve direksiyon izleri eşlik eden yaralanmanın ciddiyeti eşlik eden kardiyak yaralanmaya işaret edebilir. Toraks duvarının alt kenarını ilgilendiren travmalarda karaciğer, dalak ve diğer abdominal organ yaralanmalarının eşlik edebileceği unutulmamalıdır

Künt toraks travmasında ilk müdahale sırasında dikkat edilecek hususlar ve yapılması gereken işlemler; solunum yollarının açık olması ve vital bulguların yakın takibinden sonra göğüs duvarının palpasyonu ve eşlik eden kot kırığı, ekimoz, vb. gibi lezyonların saptanmasıdır. Santral venöz basınç ve idrar takibi de hemodinami açısından anlamlı bilgiler verecektir. Diğer organ sistemlerinin de değerlendirilmesi de hayati önem taşımaktadır.

Tanıda hikaye çok önemlidir. Fizik muayene bulgusu olmaması durumunda dahi, orta ve şiddetli göğüs travması ya da üst abdominal travma öyküsü olan hastalarda myo-

kard hasarı da olabileceği unutulmamalıdır. Göğüs duvarında travma izi, 1., 2. kot kırığı veya sternum kırığı kalpte hasar olasılığını güçlendirir. Travma ile ilgili detaylı bilgi anamnezde yer almalıdır.

Hastaların vital bulguları yakın takip edilmelidir. Hipotansiyon, soluk yüz ve mukozalar; nemli, soluk ve soğuk ekstremiteler şok belirtileridir. Hemorajik şokta bilinç değişikliği, taşikardi, kan basıncında düşme, soluk, soğuk ve nemli ekstremiteler, oligüri-anüri ve CVP'de (Central venous pressure) düşme saptanır. Kalp tamponadında ise kalbin boşalması zorlaştığından CVP 'de artış beklenir. Ayrıca kalp tamponadında kalp sesleri zayıf ve derinden duyulur, ritim önceleri bradikardik, sonra genellikle taşikardik olarak saptanır. Kalp tamponadında; hipotansiyon, derinden işitilen kalp sesleri ve artmış CVP 'Beck Triadi' olarak da adlandırılır.

Hastaya hızla konulan ön tanıyı takiben acil önlemler alınmalıdır. Hastada damar yolundan gerekli mayiler verilerek doku perfüzyonunun devamlılığı sağlanmaya ve hemodinamik stabilite sağlanmaya çalışılmalıdır. Bunu takiben elektrokardiyografi (EKG), arterial kan gazı (AKG), akciğer grafisi, yakın tam kan sayımı (CBC) ve diğer parametrelerin takibi yapılmalıdır.

Radyografik incelemede sternum ve kot kırıkları, genişlemiş perikardial silüet, artmış pulmoner vaskülarite, pnömediastinum ve pnömoperikardium veya eşlik eden pnömotorax/hemotorax izlenebilir.

Laboratuvar bulguları olarak düşük hemoglobin değerleri, yükselmiş kardiyak enzim düzeyleri (Troponin-T, Troponin-I, CK-MB) saptanabilir. Kalpte kontüzyon sonrası kardiyak enzim düzeyleri yükselir. Koroner arter yaralanmalarında sol ön inen koroner arter (LAD) en sık hasar gören arterdir.

EKG değişiklikleri nonspesifiktir, her türlü aritmi ve ST segmenti değişiklikleri görülebilir. Genelde 12-24. saatlerde başlar ve hastanın hastanede yattığı süre içinde düzelir. Daha çok sinüs taşikardisi, atrial flutter veya atrial fibrilasyon şeklindedir. Ventriküler aritmiler daha nadirdir. EKG'nin normal olması kalpte hasar olmadığı anlamına gelmemektedir. Hastanın durumuna göre 1-5 gün EKG monitorizasyonu uygulanmalıdır.

Kalp yaralanmasından şüphelenilen her vakada erken dönemde ekokardiografi (EKO) tetkiki yapılmalıdır. Ekokardiografi, kalpteki olası patolojilerin ve komplikasyonların erken tanısında çok önemli bir tetkiktir. Duvar hareketlerindeki anormallikler, kapakların durumu, septal defekt, perikardiyal mayi ve tamponad açısından hızlı bir değerlendirme sağlar.

Künt kalp yaralanmaları, diğer organ sistemlerine ait yaralanmalar ile birlikte değilse ve kardiyak yapılar da laserasyon mevcut değilse morbidite oranı göreceli olarak daha azdır. Daha ciddi yaralanarak hayatta kalan hastalarda travmaya bağlı geç bulgulara rastlanır. Bunlar arasında ventriküler ve koroner anevrizmalar, ritim bozuklukları ve septum defektleri sayılabilir.

I -2) Penetran kalp yaralanmaları

Penetran göğüs yaralanmalarının yaklaşık %6'sı kalp yaralanmalarına neden olmaktadır. Mortalite oranı yüksektir. Penetran göğüs yaralanmaları içindeki oranı düşük olmasına rağmen penetran göğüs yaralanmalarındaki toplam mortalitenin %50'si kalp yaralanmalarından kaynaklanmaktadır. Penetran kalp yaralanmalar hemodinamik olarak stabil durumdan, kardiyopulmoner arreste kadar değişken klinik tablo gösterebilirler (8-12). Bu klinik tablo yaralanmanın şekli, yaralanmadan travma merkezine ulaşana kadar geçen zaman, yaralanmanın genişliği, intravasküler volüm kaybının miktarı, kardiyak tamponad varlığı gibi faktörlere bağlıdır. Hastaların klinik durumlarının hızla değişebilmesi ve yüksek mortalite riski nedeniyle erken tanı ve tedavi hayati önem taşır. Penetran kalp yaralanmaları ateşli silahlar, bıçak, makas gibi delici ve kesici özelliği olan aletlerle yaralanmaları kapsar. Günümüzde penetran kardiyak yaralanmalar özellikle kırsal kesimdeki ateşli silah ve kesici aletlerle yaralanmalarda mortalitenin önemli bir sebebidir.

Yaralanma şiddeti delici kesici aletin hızına, şekline, ağırlığına, giriş-çıkış yerine bağlı olarak değişir. Penetran yaralanmalar, kullanılan alete ve yaralanmanın şekline göre düşük veya yüksek hızlı olabilir. Yüksek hızlı mermi yaralanmaları bu gruptaki yaralanmaların %40'tan fazlasını oluşturur ve bu tür yaralanmalarda hızlı transport imkanları ve müdahale edebilecek deneyimli ekibin varlığında bile mortalite yüksektir.

Perikard tamponadı, bıçaklanma vakalarının %80-90'ında baskın olan klinik tablodur. Ateşli silah yaralanmalarında yaklaşık %20 vaka tamponad ile başvurur. Perikard tamponadı gelişiminin sağ kalımı arttırdığı yönünde görüşler mevcuttur. Ancak literatürde bu bulguyu desteklemeyen çalışmalar da mevcuttur.

Penetran kardiyak yaralanmalar anatomik pozisyon itibarıyla en fazla sağ ventrikülde oluşur. Bunu sırasıyla sol ventrikül, aorta, pulmoner arterler, atrium ve vena kaval takip eder. Prognozu en kötü olan sol ventrikül yaralanmalarıdır (7-13).

Prekordial ve epigastrik bölgede yaralanması olan her hastada kalbe ait yaralanma da olabileceği göz önüne alınmalıdır. Hastanın solunum yolunun açık olduğuna emin olunduktan sonra diğer vital bulgular hızla değerlendirilir. Kalın bir veya birkaç periferik damar yolu ile hızlı sıvı replasmaına başlanmalıdır. Hasta monitorize edilerek vital bulguları yakın takip edilip hemoglobin ve biyokimyasal parametre takibi ile kan gazı analizi için kan örnekleri alınmalıdır. Bu esnada olası kardiyak yaralanma için yapılması gereken öncelikli tetkik ekokardiografidir. Hastada yakın idrar çıkışı, hemoglobin ve santral venöz basınç takibi yapılmalıdır. Tetanoz ve antibiyotik profilaksisi uygulanmalıdır.

Penetran kalp yaralanmalarında klinik tabloda hemorajik şok, perikard tamponadı ya da her iki tablo birlikte yer alır. Belirli ölçüde intravasküler volüm kaybı daima mevcuttur. Penetran kalp yaralanmalarında genel durumun ağırlık derecesine göre akut vakalar 3 ana gruba ayrılabilir:

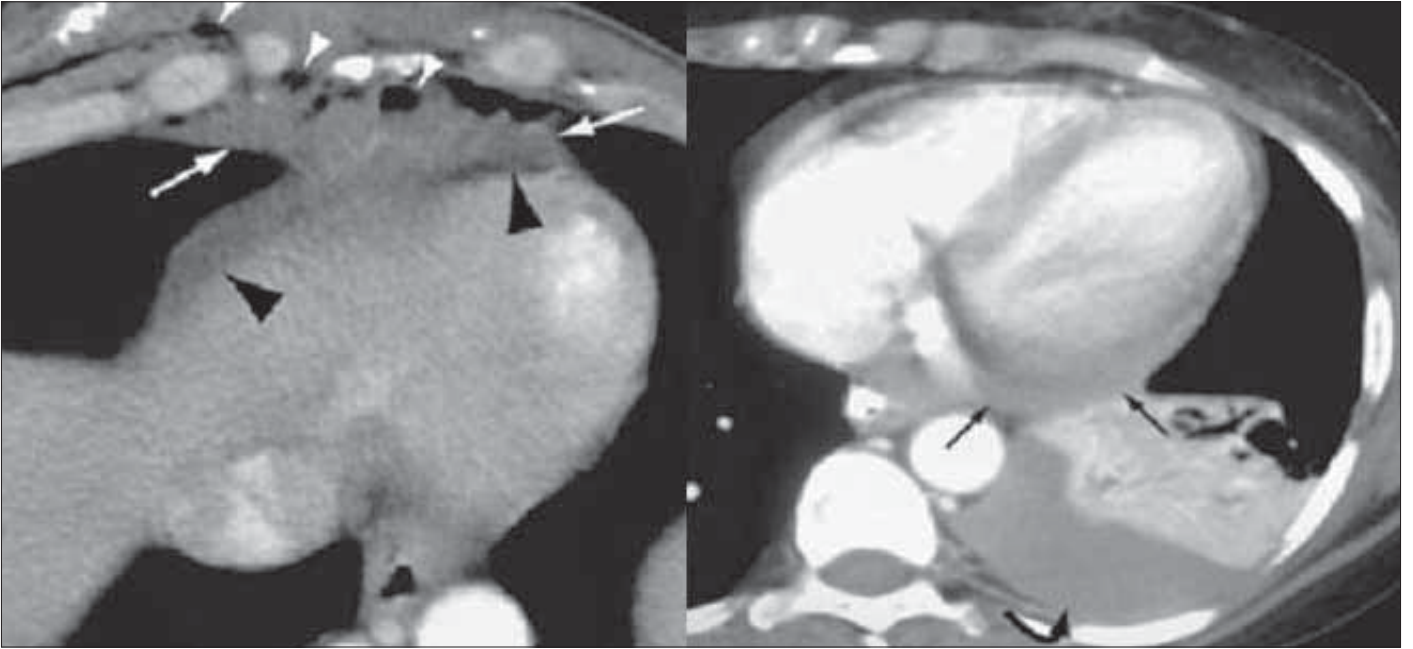
a) Stabil hemoperikardium: Stabil hemoperikardiumu olan vakalarda santral venöz basınç (SVB) yüksek olup vakaların çoğunda delici cisim myokardı delip kalp boşluğuna uzanmakla birlikte izole perikard yaralanmaları ve yüzeysel myokard laserasyonları da görülebilir. Bu hastalar yoğun bakım ünitesinde kan basıncı, idrar çıkışı, yakın hemoglobin takibi, santral venöz basınç ve EKG monitorizasyonu ile izlenir. Seri olarak yapılan ekokardiografik çalışmalar ile hasta takip edilir.

b) Tamponad ve toraks içine devamlı kanama: Kalp yaralanması sonucunda perikardda geniş açıklık oluşması durumunda toraks boşluğuna devamlı kan kaybı gerçekleşir. Bu şekilde hipovolemik şok tablosu ortaya çıkar. Perikard içi basıncın kritik seviyeyi aşması ile kardiyojenik şok gelişir. Hipovolemik şok ile kardiyojenik şok ayrımı santral venöz basınç değerleri ile ayırt edilebilir. Ancak kan kaybı fazla olan vakalarda tamponada rağmen santral venöz basıncın yüksek bulunmayacağı unutulmamalıdır.

Kanamaya bağlı şok tablosundaki bir hastada düşük santral venöz basınç ve kan basıncı, azalmış nabız basıncı gibi kalp yaralanmasını düşündüren bulgular varsa acil müdahale geciktirilmemelidir. Kan hazırlanana kadar süratli bir şekilde volüm replasmanı yapılmalıdır. Kanama miktarının kontrolü için toraksa drenaj tüpü yerleştirilmelidir.

Hastalara hızlı şekilde ekokardiografi yapılarak kalp ve perikardın durumu değerlendirilir. Hastanın santral venöz basıncı yüksek ise olası tamponad ekokardiografi ile saptanabilir. Eş zamanlı olarak toraksta kanama olup olmadığı ponksiyon ve gerekirse tüp konularak takip edilmelidir. Cerrahi müdahale mümkün değilse perikard ponksiyonu yapılmalı, düzelme olmaması durumunda acil cerrahi yapılmalıdır. Sistemik kan basıncı progresif düşme gösterir, siyanoz artar ve bilinç bulanıklığı başlar ve santral venöz basınç artar ise hiçbir tetkik ile vakit kaybedilmeden cerrahi yapılması uygun olur. Resim 1'de bıçaklanma sonrası perikardial kanama görülmektedir.

c) Prearrest durum veya arrest: Travmanın ciddiyeti, göğüs duvarında belirgin lezyon olan veya olayın oluş şekli itibarıyla muhtemel kalp yaralanması olan; kan basıncı alınamayan, solunumu durma aşamasındaki vakalarda mümkün olan en kısa sürede torakotomi yapılmalıdır. Bu tür hastalarda kalp yaralanması sadece tahmin edilir. Hasta acil şartlarda, kalp atımı yoksa eksternal kardiyak masaj eşliğinde opere edilir. Mümkünse bir taraftan perikard ponksiyonu yapılmalıdır.



Resim 1. Bıçaklanma sonrası perikardial kanama (CT görüntüsü)

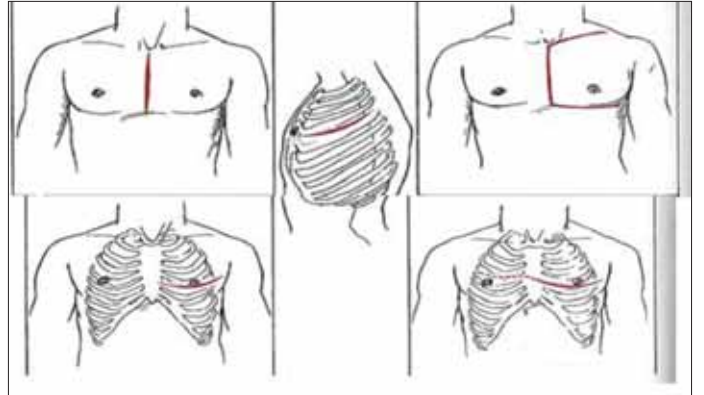
Perikard dekompresyonu ve drenajı

Kardiyak tamponadın kesin tedavisi perikardial drenajın sağlanması ile gerçekleştirilir. Bu tedavi geçici olarak EKO eşliğinde yapılan perikardiosentez ve perikard boşluğuna yerleştirilen kateterle drenaj şeklinde yapılabileceği gibi, tekrarlayan efüzyon ve tamponad durumunda cerrahi drenaj ile sağlanır.

Perikard ponksiyonu yapılması için en uygun bölge, sol arkus kostanın sternumla birleştiği nokta ile ksifoid çıkıntı arasındaki noktadır. Kalp, akciğer, plevra ve a.mammaria internanın yaralanmadan ponksiyon yapılabilmesi için en güvenli bölge bu noktadır. Bu bölge aynı zamanda perikardın tüple drenajı için en uygun yerdir.

Perikard ponksiyonu sırasında hasta yarı oturur pozisyonunda, EKG ve kan basıncı monitorizasyonu sağlanarak hazırlanmalıdır. Lokal anesteziyi takiben 18G iğne önce dik, sonra 45° açı ile kostosternal birleşim yerinin altından batırılır. İğne, aspirasyonda kan veya hava gelene kadar ilerletilir. Aspirasyonda hava ile karşılaşılması durumunda iğne geri çekilerek daha medial bir yol izlenir. Aspirasyonda kan gelmesi durumunda 5cc kan çekilir, pıhtılaşmaması durumunda defibrine perikard kanı olduğu düşünülür. Daha sonra 3-yollu musluk sistemi kullanılarak perikardial mayi boşaltılır. Son dönemlerde gittikçe daha popüler olan yöntem ekokardiografi kılavuzluğunda yapılan perikardiosentezlerdir. Bu yöntem körlemesine yapılan işlemlere göre çok daha güvenli olduğu gerekçesiyle artan bir sıklıkta kullanım alanı bulmaktadır (13-15).

Tekrarlayan perikard içine kanama ve tamponadlarda subsksifoid yaklaşım ile tüp perikardiostomi yapılır. İşlem lokal veya genel anestezi ile gerçekleştirilir. Ksifosternal bi-



Resim 2. Bazı cerrahi yaklaşım şekilleri resmedilmiştir

leşkeden ksifoidin alt ucuna doğru 10 cm'lik midline insizyon ya da ksifoid alt ucu hizasında 5 cm'lik transvers insizyon yapılır. Ksifoid arkasında bir boşluk oluşturulur ve kenarları her iki tarafta rektus kılıfından sıyrılarak öne doğru retrakte edilir. Ksifoid çıkıntının rezeke edilmesi önerilmektedir. Sternum alt ucu öne kaldırılarak arkasında oluşan düzlemde diseksiyonla perikarda ulaşılır. Perikard üzerine insizyon yapılarak tetkik edilmek üzere mayi örneği alındıktan sonra kalın bir drenaj tüpü yerleştirilerek serbest drenaja bırakılır.

Torakotomi açılması ve kapatılması tekniği

Hastanın durumu ne kadar acil olursa olsun cerrahi işlem daima uygun teknik ve mümkün olan en steril şartlarda yapılmalıdır. Kalp yaralanmaları median sternotomi veya sol torakotomi ile tedavi edilir. Resim 2'de bazı cerrahi yaklaşım şekilleri resmedilmiştir.

i) Median sternotomi, kalbin sağ tarafı dahil olarak tüm kalbe, büyük damarlara ve her iki plevral kaviteye ulaşma imkanı vermesi, kardiopulmoner bypass sisteminin tesis edilmesine olanak sağlaması ile önemli bir avantaj sağlar ve stabil durumdaki hastalarda (stabil hemoperikardium) öncelikli tercih edilmesi gereken yöntemdir.

ii) Anterolateral Torakotomi: 5. interkostal aralıktan yapılan torakotomi kalbe yaklaşımı sağlar. Dezavantajı, proksimal aorta, sağ atrium ve vena kava'ya ulaşımı tatmin edici değildir. Hasta sırtüstü yatırılarak torakotomi yapılacak tarafın altına 5-7 cm yüksekliğinde bir yastık konulur ve o taraftaki kol yükseltilerek masanın baş tarafındaki siper demirine tespit edilir. Lokalizasyonu uygunsa, insizyon toraksdaki yarayı da içine alacak şekilde yapılmalıdır. Cilt-ciltaltı dokular geçildikten sonra orta hatta doğru m.pectoralis major 5. kostaya yapıştığı yer üstünden kesilir, arkaya doğru uzanan m.serratus anterior lifleri boyunca ayrılır. Gerekirse daha geride bulunan m.latissimus dorsi lifleri de 1-2 cm kesilebilir. Bundan sonra 5. interkostal aralıktan toraksa girilerek plevra açılır. Toraks ekartörü konularak yeterli görüş sahası sağlanır. Gerektiğinde sternum da sağa veya sola doğru kesilerek bilateral torakotomi yapılmış ve her iki toraksa müdahale imkanı doğmuş olur.

iii) Posterolateral Torakotomi: Eğer bütün toraks boşluğunun, arkus aorta distali ve desendan aortanın görülmesi gerekirse sol posterolateral torakotomi yapılması uygundur. Bu durumda hasta tam yan yatırılır, üstte kalan sol kol masanın baş tarafındaki siper demirine tespit edilir. İnsizyon sol 4. veya 5. interkostal aralıklar seviyesinde, meme altında başlar, aksiller çizgiye kadar kostaya paralel devam edip skapulanın alt ucu hizasında 2-4 parmak mesafeden bir kavis verildikten sonra skapulanın arka kenarı ile kolumna vertebralis arasından yukarıya doğru devam ettirilir (Ters 'S'). Cilt-ciltaltı dokusu geçildikten sonra m.latissimus dorsi kesilir. Dorsal bölgede m.trapezius ve onun altında bulunan m.rhomboides major gerekirse 1-2 cm kadar çentilir. Bu işlemlerden sonra skapula kaldırılabilir ve interkostal aralıklar sayılır. Göğsün açılacağı interkostal aralık işaretlendikten sonra m.serratus anterior göğüs duvarındaki yapışma bölgesinden ayrılarak veya lifleri yönünde açılır. İnterkostal kaslar ve plevra kesilerek toraks boşluğuna girilir (2-12) .

Perikardın açılması ve kanama kontrolü

Toraks açılıp ekartör konur konmaz perikard açılmalıdır. Perikard üzerindeki insizyon frenik sinirin 1-2 cm önünden ve ona paralel olarak yapılır. Perikardda yaralanmaya bağlı bir açıklık varsa o büyütülür. Perikard boşluğu içindeki kanın aspiratör ve spanç kullanarak kaba hareketlerle temizlenmesi uygun değildir. Aksi takdirde kalp fibrile olabilir. Bu sebeple aspiratör ucunu kalbe değıdirmeyen kanı as-

pire etmeli veya perikard boşluğu ılık serum fizyolojik ile doldurulmalıdır. Lezyon koroner arter veya ventrikülde ise kanayan bölgenin üzerine parmakla basılarak, atriumlarda ise delikten içeri sokularak primer kanama kontrolü yapılır. Yırtık içinden ucu balonlu bir kateter sokulup balonu şişirilerek de kanama kontrolü geçici olarak sağlanabilir. İlk şiddetli kanama kontrol alındıktan sonra yırtık yerin dikilmesi planlanır. Myokard yaralanmalarında derin ve yara kenarlarının uzağından geçecek şekilde 'U dikişleri' konulmalıdır. Karşılıklı alınan ilk iki sütür çaprazlanıp asılırsa kanama kontrolü sağlanır. Teflonlu destekli dikişlerin kullanılması da kolaylık sağlaması açısından avantajlıdır.

Kalpdeki yaralanmanın cerrahi tedavisi

i) Ventrikül yırtığının tamiri: Ventrikül yırtıklarının dikilmesinde tek tek alınan 2-0 veya 3-0 sütürler kullanılır. Parmakla lezyon üzerine basılırken diğer elle dikiş konulur ve her dikişten sonra parmak biraz geri çekilerek yeni konacak dikiş için yer açılır. Dikişler myokardın bütün kalınlığı boyunca alınmalıdır. Koroner arterlere yakın yırtıklarda sütürlerin koroner damarların altından zarar vermeyecek şekilde alınması gerekir.

ii) Atrium yırtığının tamiri: Atriumdaki kanamalarda deliğe parmak sokularak veya bastırılarak kanama kontrol altına alındıktan sonra bir Satinsky veya üçgen (Duval) klemp konur. Üçgen klempler yara kenarlarına karşılıklı konarak çapraz şekilde tutulursa kanama kısmen veya tamamen durdurulmuş olur. Bundan sonra 4-0 ipek veya ti-cron kullanılarak devamlı sütürle kapatılır. Yırtık yerinin lokalizasyonu böyle bir klemp konulmasına uygun değilse yara içine sokulan parmak ile atrium duvarı içeriden dışarıya doğru çekilir ve tek tek dikişlerle delik kapatılır. Kalbin arka duvarındaki yırtıklarda kalp yukarı kaldırılarak dikiş konmaya çalışılır. Kanamanın kontrol edilebilmesi amacıyla geçici olarak vena kava inferiora klemp konulabilir. Yaralanma sütür konamayacak kadar zor lokalizasyonda ise (kardiopulmoner bypass) CPB'ye geçilmesi uygundur.

iii) Koroner damar yaralanmalarının tamiri: Ana koroner arter yaralanmalarında kesi yerine ven yaması konularak, kesi yeri düzeltilip uç uca anastomoz yapılarak ya da aorto-koroner bypass yapılarak tamir yapılır (7-12) .

Büyük Damar Yaralanmaları

a)Künt Yaralanmalar

Torasik aorta yaralanmaları, hızla fatal olabilmekle birlikte çoğu zaman minimal semptomla-hatta bazen semptom vermeden- seyretmesi nedeniyle önemlidir. Penetran yaralanma mekanizmaları kadar künt travmalar da torasik aorta yaralanmalarında önemli yer tutar. Trafik kazalarının

da kaybedilen hastaların %10-15'inde aorta rüptürü olduğu bildirilmektedir. Akut torasik aorta yırtılmalarında hastaların %10-20'si hayatta kalabilmekte, bunların %30'u ilk 6 saatte, %40'ı ilk 24 saatte kaybedilmektedir (13-28).

Sivil travmaya bağlı büyük damar yaralanmalarının %85'i penetran yollarla gerçekleşmektedir. Geri kalan %15 vakanın büyük çoğunluğunu künt travmaya bağlı aorta rüptürü oluşturmaktadır. Aorta rüptürü motorlu taşıtların insan hayatına girmesine kadar çok nadir olup ve 20. yüzyılın ikinci yarısından sonra daha sık görülmeye başlamıştır.

Torasik aorta ve dallarının travmatik rüptür mekanizması, olayı meydana getiren kuvvetin anatomik yeri ve yönüne bağlı olarak değişmektedir. Yapılan çalışmalarda ve otopsi incelemelerinde veriler, aortanın sıklıkla istmus bölgesinden (sol subklavyen arter ve ligamentum arteriosum arası) yırtıldığı yönündedir. Bu durum, deselerasyon esnasında kalp, asendan aorta ve arkusun öne doğru hareket etmesi ancak istmus ve desendan aortanın ligamentum arteriosum, sol ana bronş ve interkostal arter çiftleriyle olan bağlantıları ile kısıtlanması nedeniyle kısmen hareketsiz kalması ile açıklanabilir. Ayrıca istmusun kalıtsal-anatomik olarak diğer aorta kısımlarına göre daha zayıf olduğuna dair bulgular da mevcuttur. Aortada yırtılmalar transvers düzlemde intimanın yırtılması ile başlayıp dışa doğru ilerler. Aortada meydana gelen yaralanma subintimal kanamadan tam kat yırtılmaya kadar (15-22) değişkenlik gösterir. Yapılan otopsi çalışmasında lezyonlar intimal kanama, intimal kanama ve laserasyon, media laserasyonu, komplet laserasyon, yalancı anevrizma oluşumu ve periaortik kanama olarak sınıflandırılmıştır.

İstmus bölgesindeki yaralanmalarda sorumlu tutulan mekanik faktörler deselerasyon yaralanmalarında desendan aortanın posteriodaki kuvvetli bağlantısının tam tersi yani anteriorunda gerçekleşen yırtılma ('shear stress'); kalbin kaudale yer değiştirmesi sonucu sol hilar bölgenin destek noktası olması sonucu arkusun bükülmesi; anteroposterior kompresyon sonucu kalbin sola doğru yer değiştirmesi ile oluşan torsiyondur. Torsiyon aynı zamanda yüksekten düşme sonucu asendan aortada oluşan yırtılmalardan sorumludur. Bu durumda kalbin ani olarak aşağıya doğru yer değiştirmesi sonucu asendan aorta gerilmektedir.

Künt travmaya bağlı bir diğer yaralanma da distal desendan aorta yaralanmaları ve interkostal damar kopmalarıdır. Distal desendan aorta yaralanmaları alt torasik vertebraların fraktür ya da dislokasyonlarında, interkostal damar yaralanmaları da kot fraktürlerinde görülebilir.

Penetran yaralanmalar sonucu tam kat veya parsiyel transeksiyon ve arteriovenöz fistüller oluşabilir. Fistül gelişimi aorta ile sağ atrium, sağ ventrikül, pulmoner arter, vena kava superior veya sistemik bir ven arasında oluşabilir (19-24).

Ateşli silah yaralanmaları sonucu kurşunun arter veya ven sistemine girmesi sonucu emboli oluşabilir. Kurşun çekir-

deği direk olarak aorta içine girebildiği gibi sol ventrikülden aortaya ya da sistemik venlerden birine girdikten sonra sağ kalp ve pulmoner yatağa ilerleyebilir.

Aort duvarında herhangi bir cisimle meydana gelen kesiden sonra birçok hasta hastaneye ulaşmadan kaybedilmektedir. Bunun sebebi periferik yaralanmalarda kanama kontrolü için yapılabilecek kompresyonun burada uygulanamamasıdır. Halbuki kalp yaralanmalarında hemoperikardın ve intakt kaldığı durumda plevranın tamponlayıcı etkisi söz konusudur. Kanamanın perikard içine olması ve fistül gelişimi hastanın kanama ile kaybedilmesini kısmen önleyen faktörlerdir.

Travma hastalarında torasik aort yırtılmasından şüphelenilmesi tanıda ilk adımı teşkil eder. Aortaya uygulanan travmatik kuvvetin boyutu kazanın oluş mekanizması ile yakından ilişkili olduğundan 3. ve daha yüksek katlardan düşmeler, ortalama 60 km/st hızın üzerindeki motorlu taşıt kazaları, emniyet kemeri takılmadan gerçekleşen kazalar, kaza sırasında araçtan fırlama, motosiklet kazaları, yayalara araç çarpması gibi durumlarda aorta yaralanmasının olabileceği-fizik muayene bulguları olmasa dahi- unutulmamalıdır.

Akut torasik aort rüptürü için tanısal olabilecek fizik muayene bulgusu yoktur. 'Akut (travmatik) koarktasyon sendromu' veya 'psödokoarktasyon' olarak tanımlanan klinik tabloda, üst ekstremitede 300mmHg' ye kadar yükselebilen sistolik kan basıncı, alt ekstremitede nabız kuvvetinde azalma ve (intimal flap düzeyinde kan akımının türbülansa uğraması sonucu oluşan) sol parasternal-interskapular sistolik üfürüm saptanır. Bu tablo desendan aortanın hematoma sonucu basıya uğraması veya yırtık kenarlarının lümen içine dönerek daralmaya sebep olması (intimal flap) sonucu oluşur. Hipertansiyonun oluşmasında istmusda yer alan basınç reseptörlerinin gerilmeye bağlı uyarılması da rol oynayabilir

Fizik Bulgular

Hemodinamik şok (sistolik kan basıncı ≤ 90 mm Hg)
Çok sayıda kot fraktürü, 1. ve 2. kot fraktürü veya yelken göğüs bulunması

Kalp üfürümü

Ses kısıklığı

Nefes darlığı

Sırt Ağrısı

Hemotoraks

Ekstremitelerde nabızlarda eşitsizlik

Parapleji ya da paraparezi

Göğüs X ray filmlerinde sık rastlanılan bulgu mediasten genişlemesidir. Mediasteninin 8 cm'den fazla genişlemesi veya mediasteninin göğse oranının 0,25 ve üzerinde olması önemlidir.

Mediastinal hematoma özofagusu tipik olarak sağa iter ve bu yer değiştirmenin 2 cm'den fazla olması aorta yaralanması için yüksek riskin göstergesidir. İnnominate arter yaralanmalarında ösefagus sola doğru yer değiştirir. Toraksa ait kemik yaralanmaları sıklıkla aort yaralanmalarıyla birlik-

te bulunur ve bu bulgu aortografi yapılması için indikasyon teşkil edebilir (32-34).

Torasik aorta yaralanmalarında kullanılacak tanısal yöntemlerde tam olarak görüş birliği sağlanamamıştır. Son dönemlerde torakal aortanın radyolojik olarak görüntülenmesinde ve aort rüptürünün ekarte edilmesinde standart tarama yöntemi olarak kullanılması önerilen tetkik spiral veya helikal BT'dir. Spiral BT damarsal yaralanmalar için kesitsel BT'den daha değerli bilgiler sunmakla birlikte tetkikin yapılabilmesi için daha donanımlı teknik personel ve cihazlar gerektirdiği unutulmamalıdır. BT'nin duyarlılığını oldukça arttırdığına dair yayınlar olmakla birlikte birçok cerrah sadece BT bulgularına dayanarak operasyon kararı vermek konusunda istekli değildir. Bazı cerrahlar BT'yi daha ileri ve altın standart tanı yöntemi olarak kabul edilen anjiyografi öncesi tarama yöntemi olarak kullanmayı ve BT bulguları pozitif ise anjiyografi yapılmasını önermektedirler. Sonuç olarak BT bulguları arterial travma için çoğu zaman tanısal olmakla birlikte, kesin tanıdaki duyarlılığı ve özgüllüğü henüz kesinlik kazanmamıştır (34).

Standart olarak noniyonik kontrast madde kullanılarak 5-7 mm kesit kalınlığı ile gerekli çekim işlemi 1,5-2 dakika içinde tamamlanabilmektedir. Normal yapıdaki aortada kontrast madde homojen paternde görünüm vermektedir. Aortik duvar kalınlaşması, kontrast madde ekstravazasyonu, dolma defektleri, paraaortik hematoma, intimal flap, mural trombus, psödoanevrizma ve psödokoarktasyon saptanabilen bulgulardır.

Aort yaralanması ile karışabilen ve nadiren karşılaşılan bir durum duktus divertikulum kalıntılarıdır. Ayırıcı tanıda duktus divertikulumda intima düzensizliği ve eşlik eden mediastinal hematoma yoktur.

BT gibi transözofajial ekokardiografi (TEE) torasik aorta rüptüründe kullanılması önerilen bir tetkiktir. Özellikle hemodinamik olarak stabil olmayan ve toraks BT çekilmesi mümkün olmayarak ameliyathaneye alınan vakalarda torasik aort yaralanmasını değerlendirmek için TEE en değerli acil klinik tetkikidir. TEE tetkikinde önemli bir eksiklik arkus aortanın proksimal kısmının görüntülenmesinin çok tatmin edici olmamasıdır. TEE aynı zamanda aorta dalları ve distal torasik aorta hakkında bilgi sağlayamaz. Torasik aorta rüptürü vakalarının %20 kadarının klasik lokalizasyon dışındaki bölgelerde geliştiği düşünülürse, TEE'nin torasik aorta yaralanmalarında tek başına tanısal görüntüleme yöntemi olarak kullanılması yeterli olmayabilir. TEE, tahmine edilebileceği gibi eşlik eden servikal vertebra, maksillofaringeal, orofasial ve özoefajial yaralanmalarda kontraendikedir.

Manyetik rezonans anjiyografi (MRA), vasküler yapılar ve özellikle torasik aorta hakkında tanı ve takipte çok değerli bilgiler vermektedir. Ancak henüz acil şartlardan çok travmaya bağlı kronik anevrizma ve psödoanevrizmaların takibinde kullanılmaktadır.

Torasik aortografi yaralanma mekanizmasına, ön-arka akciğer grafi bulgularına ve hastanın durumunun stabil olup olmamasına göre planlanabilir. Yüksek hızlı araç kazasına maruz kalan, yüksekte düşen ve grafisinde mediasten genişlemesinden şüphelenilen hastalarda klinik durum stabil ise aortografi genellikle yapılır.

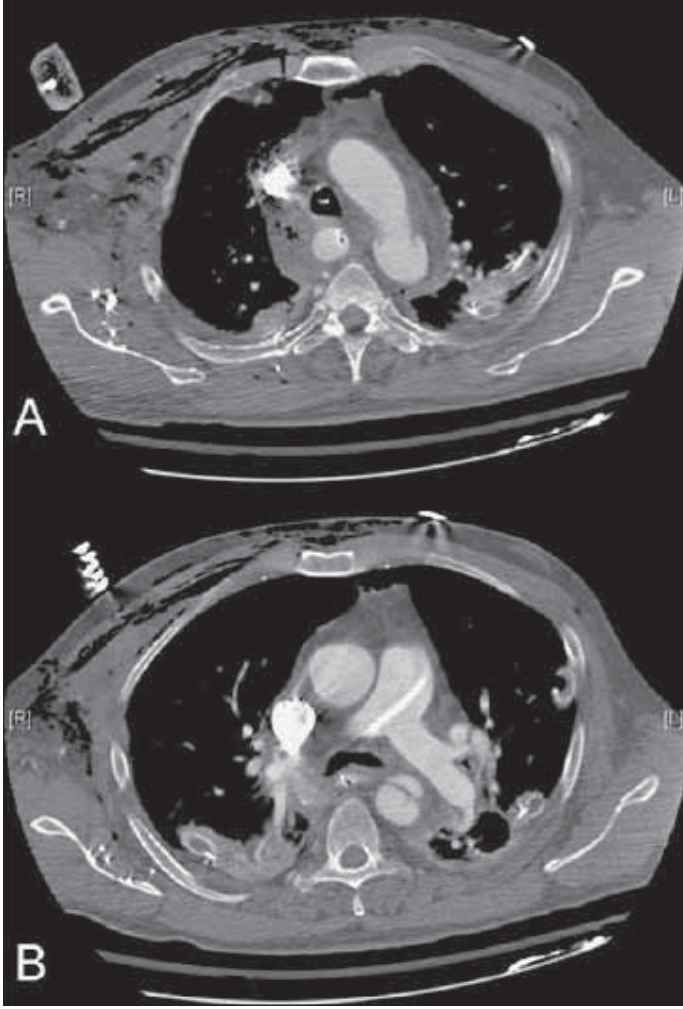
Aortografi lezyonun gösterilmesi ve cerrahi müdahalenin planlanması açısından en değerli tetkiktir. Literatürde aort yaralanmalarının tanısında önerilen tüm radyodiagnostik yöntemlerin etkinliği aortografi ile karşılaştırılmak suretiyle sonuca varılır. Aortografi perkütan olarak femoral veya (alt ekstremite nabızları eşit alınamıyor ya da hastada femoral arterin kullanımını engelleyecek eşlik eden pelvik travma mevcutsa) aksiller arterden Seldinger yöntemiyle girilerek yapılır. Akciğer grafisinde innominate arterde künt travmayı düşündüren hematoma ile uyumlu görünüm mevcutsa sağ aksiler arter kullanılmamalıdır. Femoral arter kullanılıyor ise kateter yukarı itilirken çok dikkatli olunmalı ve skopi ile kateterin seyri sürekli olarak takip edilmelidir. Hematomun içi koagulumla kaplı olduğundan anjiyografide kaçak çok az olarak görülebilir. Anjiyografide en sık karşılaşılan bulgu ligamentum arteriosum hizasında aorta ön yüzünde yırtılmadır. Innominate ya da subklavyen arter yaralanmalarında damar çıkış yerinde fusiform-oval genişleme dikkat çeker (Resim 3), (22-34).

Tedavi

Aort yaralanması ile hastaneye getirilen hastaların %95'inde eşlik eden yaralanma mevcut olduğundan bu hasta grubu öncelikle multisistem genel vücut travması olarak ele alınmalı ve değerlendirilmelidirler.

Künt veya penetran vasküler toraks yaralanmalarında etkin ve güvenli bir havayolu ilk olarak sağlanmalıdır. Yaralanma mekanizması deselerasyon şeklinde ise eşlik edebilecek servikal vertebra yaralanması açısından dikkatli olunmalı, boyun hiperekstansiyona getirilmeden fiberoptik bronkoskopi yardımı ile entübasyon yapılmalıdır. Hastalarda yeterli gaz alışverişi için mekanik ventilasyona ihtiyaç duyulur. Penetran yaralanma ya da kot fraktürünün eşlik ettiği künt yaralanmalarda tansiyon pnömotoraks ihtimaline karşın bilateral tüp torakostomi gerekebilir. Bu durumda tampon yapan periaortik bir hematoma olabileceği göz önünde bulundurularak tüp dikkatli yerleştirilmelidir.

Uygun sıvı resüsitasyonu da ilk müdahalenin vazgeçilmez adımları arasındadır. Travma hastasının ilk değerlendirmesinin ardından, bilinç kapallığı ve kafa travması hikayesi olan her hastada kranial BT çekilmelidir. Kanama ile seyretmeyen aorta yaralanmalarında, beraberinde bulunan ve -yer işgal eden- kranial lezyonların tedavisi öncelik arz eder. Hemodinamik olarak stabil olmayan ve masif kanama düşünülen hastalar direk olarak ameliyathaneye alınır ve perioperatif TEE ile aort yaralanması değerlendirilir. He-



Resim 3. A-Yüksek hızda deselerasyonlu motorlu araç kazası geçiren bir hastada sol subklavian arter distalinde çevresel aortik yırtık
B- Desenden torasik aortada intimal flep görünümü

modinamik olarak stabil künt aorta yaralanmalı hastalarda dikkatli ve etkin şekilde radyodiagnostik tetkikler planlanır. Aorta yaralanması muhtemel bir mekanizma ile travmaya maruz kalan hastalarda kranial/abdominopelvik BT ile aynı seansta torakal BT de çekilir (15-34).

Perioperatif dönemde aorta yaralanması olan hastalara, aort duvar gerilimini ve kan basıncını azaltıcı beta blokör ve vazodilatör tedavisi verilmelidir.

Resüsitasyon esnasında hava embolisi gelişebilir. Bu durum daha çok penetran yaralanmalarda söz konusu olmakla birlikte kot fraktürlerinin eşlik ettiği künt travmalarda da görülebilir. Venöz hava embolisinin klinik bulgu vermesi için en az 100 cc olması gerekir. Böyle bir durumda hasta sol dekübit pozisyona getirilerek alt ekstremiteler eleve edilir. Bu pozisyon havayı kalbin apeksinde toplayarak çıkış yolunun açık kalmasını sağlar. Venöz embolinin aksine sistemik embolilerde 1cc hava bile önemli klinik sorun teşkil eder. Pozitif basınçlı ventilasyon uygulanmasını takiben

gelişen ani kan basıncı düşüklüğü ve aritmi durumunda sistemik hava embolisinden şüphelenilmelidir. Bu durumda baş aşağı pozisyona alınarak torakotomi ile yaralanan bölgenin proksimalindeki akciğer klemplemeye çalışılır.

Penetran torasik yaralanmalarında hipotansiyon ile seyreden hastalarda acil resüsitasyon torakotomisi gerekebilir. 3. veya 4. interkostal aralıktan anterolateral insizyon yapılır. Yeterli eksplorasyon alanı sağlanarak kanayan odağın yeri belirlenmeye çalışılır. Nadiren unilateral olarak başlanan torakotomi sternumun enine kesilmesi ile bilateral hale dönüştürülür. Perikardın frenik sinir seyrine paralel longitudinal insizyonu ile açık kalp masajı yapılabilir.

Cerrahi tedavinin zamanlaması Aort yaralanması tanısı konan stabil ve laparotomi, kraniotomi ya da pelvik stabilizasyon ihtiyacı olmayan hastalara acil torakotomi ve aort onarımı yapılması önerilmektedir. Yer işgal eden intrakranial kanama ya da aktif abdominal veya pelvik kanama durumunda öncelik aktif kanamanın durdurulması olup bu yaralanmalara yönelik cerrahi sırasında TEE ile aortanın da değerlendirilmesi sağlanabilir. Aort rüptürü ve aktif kanaması olan hastalar acilen opere edilmekle birlikte bu durumla -çoğunlukla fatal seyrettiği için- sık karşılaşılmaz.

Hemodinamik olarak stabil olmayan hastalar acil olarak ameliyathaneye alınır ve bazen kanamanın yerinin belirlenmesi laparotomi ve torakotomi ile sağlanır. Eşlik eden travmalara bağlı instabilitesi olan hastalarda laparotomi ve/veya torakotomi ile hasar ve kanama kontrolü sağlandıktan sonra hastalar ileri resüsitasyon, hemodinaminin stabilizasyonu ve medikal tedavinin devam ettirilmesi için aorta yaralanmasının kesin tedavisi ertelenerek yoğun bakım ünitesine alınabilirler. Rekürren ya da devam eden ciddi karaciğer yaralanması olan hastada aorta yaralanmasına yönelik onarım girişiminin amaçlı olarak ertelenmesi güvenli bir tercih olacaktır.

Cerrahi tedavi

Toraks travmalı hastalar ameliyathaneye alındıkları andan itibaren koordineli ve planlı bir yaklaşım gereklidir. Aort yaralanmalı hastaların çoğu ameliyathaneye vardıklarında hipotermiktirler. Hipoterminin myokard fonksiyonu ve koagülasyon yollarındaki olumsuz etkilerinden etkilenmemek için hastaların agresif olarak ısıtılmaları gereklidir. Bunun için ısı koruyucu battaniyeler ve hasta altına yerleştirilen ısıtıcılar kullanılabilir. Birlikte intravenöz sıvıların ve kan ürünlerinin ısıtılarak verilmesi de büyük önem taşımaktadır. Hastanın solunumunu sağlayacak ventilatörün de uygun sıcaklıktaki gaz karışımını kullanması yararlı olur. Çift lümenli (Carlens tüpü) endotrakeal tüple entübasyon yapılması izole ventilasyona izin vererek avantaj sağlar.

Posterolateral torakotomi cerraha hemitoraksın tüm bölgelerine hakim olunacak görüş açısını sağlar. Ciddi şok, hemoptizi gibi durumlarda hasta dekübit yerine sırtüstü ya-

tırılarak anterior torakotomi yapılır. Bu şekilde mediastene hızla girilip gerekiyorsa açık kalp masajı uygulanabilir. Asendan aorta, innominate ve proksimal karotis arter yaralanmalarında median sternotomi tercih edilir. Sternokleidomastoid kas ön sınırı boyunca uzatılan insizyon sayesinde subklavyen arter proksimaline, sağ a.carotis communis'in aortadan çıkış yerine ve vertebral arterlere ulaşılabilir.

Aortanın kontrolü ve tamiri için hangi tekniğin en uygun olduğu; spinal iskemi ve alt ekstremitte paralizisi için güvenli zaman aralığının ne kadar olduğu konusunda görüş birliği bulunmamaktadır. Yapılan deneysel çalışmalar, medulla spinalisde 20-30 dakikadan uzun süren iskemi durumunda lezyon oluşumunun başladığını göstermektedir. Perfüzyonun indirek takip edilmesi için intraoperatif evoked somatosensory potential, beyin-omurilik sıvısı (BOS) basıncı monitorizasyonu ve distal aorta basıncı takibi önerilmekle birlikte acil şartlarda bu tekniklerin uygulanması konusunda yeterli birikim ve tecrübe mevcut değildir (20-31).

A-Torasik aortanın künt yaralanmalarında cerrahi tedavi

Aortadaki yaralanma bölgesinin tamiri için kanamanın geçici olarak kontrol altına alınması; bunun için de lezyonun proksimal ve distal bölgelerinin klempenmesi gereklidir. Lezyonun distalinde kalan organlarda anoksiye bağlı oluşabilecek hasarın önlenmesi, özellikle beyin, medulla spinalis ve böbrekler için çok önemlidir. Hasta ne kadar gençse yaralanmanın distalindeki dolaşım o kadar bozuktur. Çünkü gençlerde trunkus thyrocervicalis, a.mammaria interna ve a. vertebralis aracılığı ile distale olan kollateral dolaşım iyi gelişmemiştir.

Kontrol ve onarım yöntemleri eksternal pompa ve sistemik antikoagülasyon yardımıyla kısmi (parsiyel) veya tam (komplet) bypass'ı, eksternal heparin kaplı şantların asendan aortadan desendan aort ya da femoral artere anastomozunu, basit klempleme ve onarımı içerir. Multisistem travmalı bir hastada sistemik heparinizasyonun riskli olması nedeniyle parsiyel ya da komplet kardiopulmoner bypass çok tercih edilmemekle birlikte, birden fazla lokalizasyonda torasik aort yaralanması ve geniş rekonstrüksiyon gerektiren vakalar istisnadır.

Aorta klemp süresinin uzayacağı düşünülüyor vakalarda iskemiye karşı koruyucu tedbirlerin alınması şarttır.

Aortik klemp ve lezyonun basit sütürle, prostetik greft veya sütürsüz greft ile tamiri bir çok merkezde en sık kullanılan tamir yöntemidir. Genel olarak aort yaralanmalarının %20'si basit sütür ile primer onarılabilmektedir. Toraksa girildikten sonra yaralanmanın yeri bulunur, diseksiyon distalden proksimale doğru ilerletilerek klempin yaralanma yerine mümkün olan en yakın pozisyondan konulmasına çalışılır.

Lezyon, boyutu itibarıyla uç uca anastomozu uygun değilse prostetik greft kullanımı gerekir. Anastomoz için 2-0 veya 3-0 ipek veya sentetik dikiş devamlı over-and-over veya devam-

lı mattress şeklinde dikilir. Devamlı mattress dikişi kenarların dışa dönmesini ve intimanın intimaya iyi adapte olmasını sağlar. Mattress dikişten sonra kenarlar 3-0 veya 4-0 atrimatik devamlı sütürlerle daha yüzeysel olarak tekrar dikilirse olası kanamaya karşı önlem alınmış olur.

Cerrahi müdahale sırasında oluşabilecek özofagus yaralanmaları prognozu çok ağırlaştırır. Özofagus lezyonu hematomun yaptığı baskı sonucu aorta yırtığı ile birlikte bulunabileceği gibi ameliyat sırasında özofagusu besleyen damarların bağlanması ile iatrojenik olarak da oluşabilir. Bu sebeple aorta yaralanmasında, özofagusun geçtiği posteromedial bölgede anevrizma duvarı varsa yerinde bırakılmalı yani çıkarılmamalıdır. Özofagus duvarının zedelenmesi veya beslenme bozukluğuna bağlı enfeksiyon gelişimi postoperatif dönemin en tehlikeli komplikasyonu olup anastomoz hattının enfekte olması ani fatal seyreden kanamalara yol açabilir. Özofagus yaralanması ameliyat esnasında yakalanırsa lezyon hemen primer olarak onarılır, dikiş hattı olası sızıntıları engellemek için plevra ile örtülür, göğüs boşluğu antibiyotikli solüsyon ile yıkanır. Özofagus lezyonu postoperatif 12. saatten sonra tanınırsa sol supraklaviküler bölgeden özofagostomi, özofagusun kardiya kadar rezeksiyonu ve mediasteninin yeterli drenajı yapılmalıdır.

Torasik aorta yaralanmalarında seçilmiş vakalarda endovasküler stent de uygulanabilmektedir. Ancak endovasküler tedavi daha çok kronik ve geç tanı konulan vakalarda tercih edilmekte olup literatürde uzun dönem sonuçları ile ilgili kesin veriler henüz bulunmamaktadır.

B) Torasik aortanın penetran yaralanmalarında cerrahi tedavi

Torasik aortanın künt yaralanmalarında olduğu gibi penetran yaralanmalarında da onarım esnasında aort klemp süresinin uzun olacağı tahmin ediliyorsa distal organ perfüzyonunun sağlanması şarttır. Yaralanmanın yerine ve teknik imkanlara göre geçici bypass yapılmasında ya da CPB'ye geçilmesine karar verilir. Arkus aorta ve dallarında beyin perfüzyonunun korunması mutlak olup geçici intra ya da ekstra luminal bir şant uygulanabilir. Şok, kardiyak arrest veya ventriküler fibrilasyon serebral hipoksiye sebep olur. Ameliyattan önce belirgin fokal nörolojik bulgular başlamışsa, şant konmasını ve yaralı bölgenin rekonstrüksiyonunu takiben reperfüzyon hasarı ve iskemi-infarkt alanının yaygınlaşması söz konusu olabilir. Bu durumda uygulanacak tedavi yöntemi rekonstrüksiyon olmayıp yaralanan damarın ligasyonudur (23-34).

Kesici veya delici cisimlerle meydana gelen aorta yaralanmalarında genellikle şanta gerek kalmadan onarım yapmak mümkün olmaktadır. Yaralanmanın aortanın birden fazla yerinde meydana gelmesi veya damar duvarında doku kaybı olması durumunda aorta lezyonun proksimal

ve distalinden klemlenerek greft ile onarım planlanır. Yaralanma sonucu arteriovenöz fistül oluşmuş ise cerrahi müdahale ile tamir edilmelidir.

Torakotomi ya da sternotomi kapatılırken, acil şartlarda ameliyata başlandığı düşünülecek olunursa kanama kontrolü dikkatli yapılmalıdır. Ayrıca toraks duvarında delici cismin girdiği bölgenin revize edilmesi gerekir. Akciğer parankiminde oluşan yaralanmalar primer onarılabilir, nadiren lobektomi-pneumonektomi ile tedavi edilir.

Postoperatif dönemde hemo-seropneumotoraks, şilotoraks, pnemoni-atelektazi, nörolojik bozukluklar, enfeksiyon, aritmiler, özellikle altta yatan kalp hastalığı bulunan yaşlı hastalarda kalp yetmezliği ve yabancı cisim embolisi gibi komplikasyonlar ile karşılaşılabilmektedir.

Endovasküler Tedavi

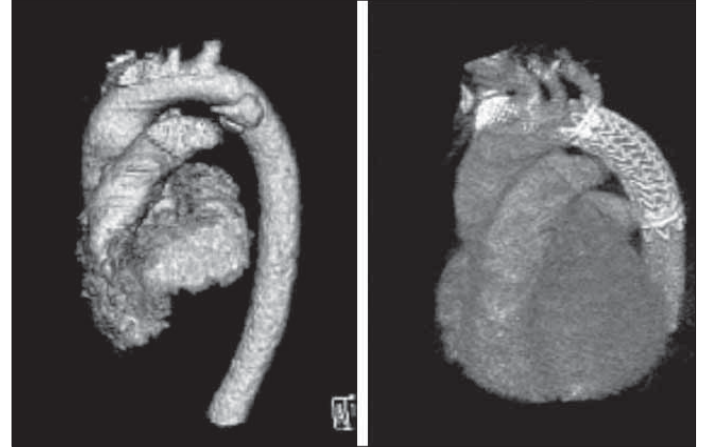Aortik hastalıkların tedavisinde endovasküler prosedürler özellikle morbiditesi yüksek hastalarda iyi bir çözüm olabilmektedir. Özellikle konvansiyonel torasik aort cerrahisinin abdominal aort cerrahisine oranla daha yüksek mortalite ve morbidite oranlarına sahip olması bu konunun önemini arttırmaktadır. Yurdumuzda da aort hastalıklarının tedavisinde endovasküler yöntemler kullanılmaktadır. Aortanın acil durumlarında da endovasküler tedavi tüm dünyada olduğu gibi yurdumuzda da artan bir sıklıkta kullanılmaktadır. İşlemin teknik başarısı için arteriyel sisteme komplikasyonsuz girilmesi, greftin proksimal ve distalde persistan endoleak (tip 1) olmadan tutunması, greftte kıvrılma obstrüksiyon ve migrasyon olmaması, önemli branş malperfüzyonlarının olmaması gereklidir. Klinik başarı için herhangi bir evrede endoleak bulguları olmadan deformasyon göstermeyen patent greft olmasıdır (35-40).

Aorta ruptürü ya da yalancı anevrizması olan hastalarda bile deneyimli ekipler tarafından başarı ile uygulanabilen bu tedavinin uzun dönem sonuçları hakkında çok kesin veriler olmamasına karşın mortalite ve morbiditesi çok yüksek olan bu olgularda çok önemli bir tedavi alternatifini oluşturduğu da bir gerçektir. Resim 4'te kliniğimize araç içi trafik kazası geçiren multitravmalı bir hastada aortik ruptür ve endovasküler stent greft tedavisi görülmektedir (40).

Toraks içi diğer büyük damar travmaları

Toraks içi büyük damarların yaralanmalarında künt travma en sık karşılaşılan neden olup innominate arter en sık etkilenen damardır. Innominate ve subklavyen arterlerin bıçak ya da ateşli silahlar ile penetran yaralanmaları nispeten sık olarak görülmektedir.

Künt travma vakalarında en sık fizik muayene bulguları, aynı taraf ekstremitelerde nabızlarda azalma, hipotansiyon ve göğüs duvarında travmaya ait bulgulardır. Penetran yaralanmalarda arteriovenöz fistül oluşumu ve palpe edilebilir distal



Resim 4. A. sol subklavyen arter distalinde ortaya çıkan contained ruptür ve yalancı anevrizmanın görüntüsü **B.** Endovasküler stent greft sonrası görünüm

nabızların var olabileceği unutulmamalıdır. Hemitoraksa aşırı kanama sonucu hipovolemik şok tablosu görülebilir.

Subklavyen arter yaralanmaları sıklıkla penetran yaralanmalara bağlı olup aynı tarafta radyal nabızların alınmaması önemli fizik muayene bulgusudur. Lezyon vertebral arter çıkışından önce ise subklavyen steal sendromu görülebilir. Bu vakalarda brakial pleksus yaralanmaları ve buna bağlı nörolojik bulgular sıktır.

Arkus dallarının yaralanmalarında arteriografi en değerli tanısal yöntemdir. Acil şartlarda penetran subklavyen arter yaralanmaları retrograd ipsilateral aksiler/brakial arteriografi ile gösterilebilir. Manşon lezyon distalinde 300mmHg basınca kadar şişirilir, brakial ya da aksiler arterden verilen kontrast madde retrograd olarak arkus aortaya doğru ilerler ve lezyonun lokalizasyonunu gösterir.

i) Cerrahi öncesi hazırlık: Tanısal anjiyografi ya da ameliyathaneye nakil öncesinde hastalar uygun olarak resüsite edilmiş ve klinik stabilite sağlanmış olmalıdır. Eşlik etmesi muhtemel venöz travma nedeniyle alt ekstremitelerde kateterleri tercih edilir.

Subklavyen arter veya venin penetran yaralanmaları kanama kontrol altına alınamazsa hızla intraplevral kanamayla sonuçlanır. Sağ taraftan yaralanan genel durumu kötüleşen, hipovolemi bulguları ile kliniğe getirilen hastalarda supraklavikular fossaya parmakla kompresyon uygulanabileceği gibi gerektiği durumlarda acil anterolateral torakotomi ile kanama kontrolü sağlanmaya çalışılır.

ii) Yaralanan damara yönelik spesifik cerrahi yaklaşım

a) Innominate arter yaralanmaları: Innominate arter yaralanmalarına en iyi median sternotomi ile müdahale edilir ve gerektiğinde sağ proksimal subklavyen arterin eksplere edilmesi amacıyla insizyon boyun ön tarafına doğru genişletilebilir. Derin intraoperatif hipotansiyon veya innominate arter ve sol a.carotis communis'in beraber okklude edilme-

sini gerektirecek boyutta bir yaralanma mevcut değilse kardiopulmoner bypass ya da geçici karotis şantı gerekli değildir. Arkus aortayı da içeren lezyonlarda parsiyel klemp kullanılarak kontrol sağlanabilir.

Künt travmalar tipik olarak innominate arterin arkustan köken aldığı bölgede görülür. Lezyonun tamiri için asendan aortadan 8 ile 12 mm arası Dacron greft innominate arterin bifurkasyonu öncesine end-to-side anastomoz yapılır. İnnominate arterin distalinde yaralanmaya yol açan penetran travmalara en iyi median sternotomi ve insizyonun boyun ön bölgesine uzatılması ile ulaşılır. Gerekliğinde klavikula orta kısmı rezekt edilerek görüş alanının artması ve distal kontrolün daha iyi yapılabilmesi sağlanır. Lezyonların büyük kısmı arteriorafi ile daha az sıklıkla olmak üzere greft ile onarılır.

b) Sol a.carotis communis yaralanmaları: Sol a.carotis communis' e median sternotomi ve insizyonun sol sternokleidomastoid kas ön sınırına uzatılması ile ulaşılır. Hastanın nörolojik durumu, ne tür bir tamir işleminin yapılacağı konusunda belirleyici rol oynar. Derin komada ve travma sonrası fokal nörolojik bulguları başlayan hastalarda a.carotis communis ve a.carotis interna rekonstrüksiyonu genellikle yararlı değildir. Derin intraoperatif hipotansiyon veya innominate arter ve sol a.carotis communis'in beraber okklude edilmesini gerektirecek boyutta bir yaralanma mevcut değilse kardiopulmoner bypass ya da geçici karotis şantı gerekli değildir.

c) Subklavyen damar yaralanmaları: Sağ subklavyen arter yaralanmalarına en iyi median sternotomi ve insizyonun sağ sternokleidomastoid kas ön sınırına uzatılması ile ulaşılır. Klavikula orta 1/3 kısmının rezeksiyonu arterin her üç bölgesinin de değerlendirilmesine olanak sağlar. Proksimal sol subklavyen arter yaralanmalarına, damarın intraplevral seyri nedeniyle en iyi anterolateral torakotomi ile ulaşılır. Distaldeki ekstraplevral yaralanmalar için supraklavikular insizyona ihtiyaç duyulur. Penetran subklavyen arter yaralanmaları çoğunlukla primer anastomoz ile tamir edilebilmektedir. Eşlik eden subklavyen ven yaralanmaları onarılmaya çalışılır. Subklavyen arter ve ven ligasyonu mümkün olmakla birlikte künt travmada omuz çevresindeki kollaterallerin de zarar görebileceği ve kolda eforla artan yorgunluk-güçsüzlük ve elde iskemi olabileceği unutulmamalıdır.

d) Asendan aorta ve arkus aorta yaralanmaları: Asendan aorta ve arkus aorta yaralanmalarında supra aortik dalların perfüzyonu kaçınılmazdır. Bu amaçla asendan aortadan supraaortik dallara ekstra veya intraluminal bypass, CPB ile her iki karotid artere perfüzyon, total sirkulatuar arrest ve derin hipotermi uygulanabilir. Lezyonun

a.brachiocephalica ve sol a. carotis communis arasında bulunduğu hallerde önce boyundan müdahale ile sağ ve sol a.carotis communis arasında bypass yapıldıktan sonra sol torakotomi ile ekstraluminal bypass veya sol atriopulmoner bypass gerçekleştirilerek defekt onarılmalıdır. Defekt mümkünse 3-0 veya 4-0 atravmatik dikişlerle primer onarılmalıdır. Aortadan çıkan dalın koptuğu bölge aorta duvarını da içine alıyor veya duvara çok yakınsa ve defekt primer onarılamıyor ise yama kullanılması uygun olur. Daha sonra kopan damar greft ile aortaya anastomoz edilir.

e) Pulmoner damar yaralanmaları: Künt ve penetran travmalar sonucu izole Pulmoner damar yaralanmaları nadiren görülmektedir. Pulmoner arterin perikard içine olan kanamalarında tamponad kliniği tabloya hakimken ana pulmoner arterin perikard dışında yaralandığı vakalarda veya pulmoner arter dallarından birinin lezyonunda hemotoraks ve şok tablosu ile karşılaşılır. Pulmoner arter ile birlikte bronş veya akciğer parankim hasarı mevcutsa hemotoraks yanında pnömotoraks da gözlenir.

Pulmoner yatakta kan basıncının düşük olması nedeniyle küçük pulmoner arter yaralanmaları spontan olarak iyileşebilir. Ana pulmoner arterdeki yırtıklar çoğunlukla primer suturele tamir edilebilir. Daha büyük ya da tam kesilerde CPB yardımı ile uç uca anastomoz gerekir. Akciğer loblarına giden arter yaralanmalarında ligasyon yapılabilir ve gerektiğinde lobektomi ya da pnemonektomi uygulanabilir (41).

KAYNAKLAR

1. Rubio PA, Reul GJ: Penetrating cardiac injury by wire thrown from a lawn mower. *Int Surg* 1979; 64: 9-11.
2. Nan YY, Lu MS, Liu KS, Huang YK, et al. Blunt traumatic cardiac rupture: therapeutic options and outcomes. *Injury* 2009; 40: 938-45.
3. Brathwaite CE, Rodriguez A, Turney SZ, Dunham CM, et al. Blunt traumatic cardiac rupture. A 5-year experience. *Ann Surg*. 1990; 212: 701-4.
4. Chirillo F, Totis O, Cavarzerani A, Bruni A, Farnia A, et al. Usefulness of transthoracic and transoesophageal echocardiography in recognition and management of cardiovascular injuries after blunt chest trauma. *Heart*. 1996; 75: 301-6.
5. Mandal AK, Sanusi M. Penetrating chest wounds: 24 years experience. *World J Surg* 2001; 25: 1145-9.
6. Alanezi K, Milencoff GS, Baillie FG, Lamy A, Urschel JD. Outcome of major cardiac injuries at a Canadian trauma center. *BMC Surg* 2002; 2: 4.
7. Asensio JA, Berne JD, Demetriades D, Chan L, et al. One hundred five penetrating cardiac injuries: a 2-year prospective evaluation. *J Trauma* 1998; 44: 1073-82.
8. Tyburski JG, Astra L, Wilson RF, Dente C, Steffes C. Factors affecting prognosis with penetrating wounds of the heart. *J Trauma* 2000; 48: 587-91.

9. Mittal V, McAleese P, Young S, Cohen M. Penetrating cardiac injuries. *Am Surg* 1999; 65: 444-8.
10. Campbell NC, Thomson SR, Muckart DJ, Meumann CM, Van Middelkoop I, Botha JB. Review of 1198 cases of penetrating cardiac trauma. *Br J Surg* 1997; 84: 1737-40.
11. Thourani VH, Feliciano DV, Cooper WA, Brady KM, Adams AB, Rozycki GS, et al. Penetrating cardiac trauma at an urban trauma center: a 22-year perspective. *Am Surg* 1999; 65: 811-8.
12. Ivatury RR, Nallathambi MN, Roberge RJ, Rohman M, Stahl W. Penetrating thoracic injuries: in-field stabilization vs. prompt transport. *J Trauma* 1987; 27: 1066-73.
13. Kil UH, Jung HQ, Koh YS, Park HJ, et al. Prognosis of large, symptomatic pericardial effusion treated by echo-guided percutaneous pericardiocentesis. *Clin Cardiol*. 2008; 31: 531-7.
14. Tsang TS, Barnes ME, Hayes SN, Freeman WK, et al. Clinical and echocardiographic characteristics of significant pericardial effusions following cardiothoracic surgery and outcomes of echo-guided pericardiocentesis for management: Mayo Clinic experience, 1979-1998. *Chest*. 1999 Aug; 116: 322-31.
15. Gavant ML. Helical CT grading of traumatic aortic injuries. Impact on clinical guidelines for medical and surgical management. *Radiol Clin North Am* 1999; 37: 553
16. Williams JS, Graff JA, Uku JM, Steinig JP: Aortic injury in vehicular trauma. *Ann Thorac Surg* 1994; 57: 726.
17. Razzouk AJ, Gundry SR, Wang N, et al: Repair of traumatic aortic rupture: A 25-year experience. *Arch Surg* 2000; 135: 913; discussion 919.
18. Fabian TC, Richardson JD, Croce MA, et al: Prospective study of blunt aortic injury: Multicenter Trial of the American Association for the Surgery of Trauma. *J Trauma* 1997; 42: 374; discussion 380.
19. McGwin G Jr, Reiff DA, Moran SG, Rue LW 3rd: Incidence and characteristics of motor vehicle collision-related blunt thoracic aortic injury according to age. *J Trauma* 2002; 52: 859; discussion 865.
20. Greendyke RM: Traumatic rupture of aorta; special reference to automobile accidents. *JAMA* 1966; 195: 527.
21. Feczko JD, Lynch L, Pless JE, et al: An autopsy case review of 142 nonpenetrating (blunt) injuries of the aorta. *J Trauma* 1992; 33: 846.
22. Dischinger P, Cowley R, Shankar B: The incidence of ruptured aorta among vehicular fatalities. *Proc Am Assoc Automot Med* 1988; 32: 15.
23. Smith RS, Chang FC: Traumatic rupture of the aorta: Still a lethal injury. *Am J Surg* 1986; 152: 660.
24. Fitzharris M, Franklyn M, Frampton R, et al: Thoracic aortic injury in motor vehicle crashes: The effect of impact direction, side of body struck, and seat belt use. *J Trauma* 2004; 57: 582.
25. rassel KJ, Quickel R, Yoganandan N, Weigelt JA: Seat belts are more effective than airbags in reducing thoracic aortic injury in frontal motor vehicle crashes. *J Trauma* 2002; 53: 309; discussion 313.
26. Pillgram-Larsen J, Geiran O: [Air bags influence the pattern of injury in severe thoracic trauma]. *Tidsskr Nor Laegeforen* 1997; 117: 2437.
27. Dunn JA, Williams MG: Occult ascending aortic rupture in the presence of an air bag. *Ann Thorac Surg* 1996; 62: 577.
28. deGuzman BJ, Morgan AS, Pharr WF: Aortic transection following air-bag deployment. *N Engl J Med* 1997; 337: 573.
29. Brown DK, Roe EJ, Henry TE: A fatality associated with the deployment of an automobile airbag. *J Trauma* 1995; 39: 1204.
30. Demetriades D, Gomez H, Velmahos GC, et al: Routine helical computed tomographic evaluation of the mediastinum in highrisk blunt trauma patients. *Arch Surg* 1998; 133: 1084.
31. Duhaylongsod FG, Glower DD, Wolfe WG: Acute traumatic aortic aneurysm: The Duke experience from 1970 to 1990. *J Vasc Surg* 1992; 15: 331; discussion 342.
32. Pezzella AT: Blunt traumatic injury of the thoracic aorta following commercial airline crashes. *Tex Heart Inst J* 1996; 23: 65.
33. Durham RM, Zuckerman D, Wolverson M, et al: Computed tomography as a screening exam in patients with suspected blunt aortic injury. *Ann Surg* 1994; 220: 699.
34. *Cardiac Surgery in the Adult, 3rd Edition, H. Lawrence Cohn, sayfa 1333-55*
35. Cook J, Salerno C, Krishnadasan B, et al: The effect of changing presentation and management on the outcome of blunt rupture of the thoracic aorta. *J Thorac Cardiovasc Surg* 2006; 131: 594.
36. Rousseau H, Dambrin C, Marcheix B, et al: Acute traumatic aortic rupture: A comparison of surgical and stent-graft repair. *J Thorac Cardiovasc Surg* 2005; 129: 1050.
37. Azizzadeh A, Keyhani K, Miller CC 3rd, Coogan SM, et al. Blunt traumatic aortic injury: initial experience with endovascular repair. *J Vasc Surg*. 2009; 49: 1403-8.
38. Xenos ES, Abedi NN, Davenport DL, Minion DJ, Hamdallah O, Sorial EE, Endean ED. Meta-analysis of endovascular vs open repair for traumatic descending thoracic aortic rupture. *J Vasc Surg*. 2008; 48: 1343-51.
39. Chung J, Owen R, Turnbull R, Chyczij H, Winkelaar G, Gibney N. Endovascular repair in traumatic thoracic aortic injuries: comparison with open surgical repair. *J Vasc Interv Radiol*. 2008; 19: 479-86.
40. Aslim. E, Akay T, Pirat A, Boyvat F, Aslamaci S. "Endovascular Management of Aortic Arch Injury after Blunt Thoracic Trauma." *European Journal of Vascular and Endovascular Surgery*, 2005, 29: 556
41. Hacettepe Kalp ve Damar Cerrahisi Notları