

TORAKS TRAVMALI HASTAYA GENEL YAKLAŞIM PRENSİPLERİ

Opr.Dr. Aslı Gül AKGÜL

Hakkari Devlet Hastanesi, Göğüs Cerrahisi Anabilim Dalı, Hakkari, Türkiye

e-mail: asliakgul@yahoo.com

Çoklu travmalar ülkemizde ve dünyada özellikle genç erişkinlerin ölüm nedenlerinin başında gelmektedir. Tüm yaş gruplarında ise kanser ve kardiyovasküler hastalıklardan sonra üçüncü sırada ölüm nedeni olarak yer almaktadır. Ülkemizde travmaya bağlı olarak 1996 yılı verileri ile kazalar nedeniyle 15.720 kişi hayatını kaybetmiş ve 381.048 kişi de yaralanmıştır. 2007 yılı Türkiye istatistik enstitüsünün verileri ile 100 bin nüfusa düşen ölü sayısı 6.3, yaralı sayısı ise 231.7 olmuştur. Trafik kazaları, yaralanmaların %17'si, ölümlerin %60'ının sebebini oluşturarak ilk sırada, iş kazaları ise ikinci sırada yer almaktadır (1,2).

Toraks travması politravmatize hastalarda sık rastlanılan ve yaşamı tehdit edebilecek boyutlarda bir travma türüdür. Bu hastaların yaklaşık %90'ında konservatif yaklaşım yeterli olmakta ya da nispeten basit girişimlerle tedavi sağlanabilmekte, az sayıda hastada cerrahi, çok nadir olarak da acil departman torakotomisi gerekebilmekte, bu tür yaralanmaları tanıyabilmek ve gerekli prosedürleri uygulayabilecek eğitime sahip olmak yaşam kurtarıcı olabilmektedir. Toraks travmalarında esas patoloji solunum ve hemodinamik fonksiyonlardaki etkiler nedeniyle oluşmakta ve en büyük sebep kanama, akciğer kollaps ve kompresyonu, solunum ve kalp yetmezliği, pulmoner kontüzyon, intratorasik basınç değişiklikleri ve mediastinal yer değiştirmeye bağlı gelişen hipoksi olmaktadır (3).

Künt göğüs travmalarının spektrumu kosta fraktüründen komplike trakeobronşiyal yaralanmalar ve kardiyovasküler rüptürlere kadar uzanabilir. Çeşitli çalışmalarda travma sonucu ölümlerin %25'inden fazlasının toraks travması nedeniyle olduğu ve 1/3'ünün olay yerinde gerçekleştiği görülmektedir. En önemli nedeni kalp ve büyük damar yaralanmalarıdır. Diğer 1/3 kontrol edilemeyen kanama veya

yetersiz hava yolu nedeniyle ilk birkaç saatte, kalan kısmı ise pulmoner komplikasyonlar, enfeksiyon, miyokard hasarı, pulmoner emboli, yağ embolisi, hava yolu obstrüksiyonu, arteriyovenöz şantlar gibi sebeplere bağlı olarak tanıda geç kalınması nedeniyle gerçekleşir. Travmalı hasta; hızlı resüsitasyon, etkili tanısal testler, basit uygulamalar ile tedavi edilebilir. İlk değerlendirmede hava yolu açmak, nefes aldırarak, dolaşımı sağlamak yapılması gereken temel işlemlerdir. Torakotomi-sternotomi ve büyük cerrahi girişimler, künt travmaların %10, penetran travmaların %15-30'u için gerekli olurken acil servis torakotomisi ise künt travmalı hastaların ancak %1-2'sinde gerekmektedir (4-6).

Toraks travmasında %70 oranında en sık olasılıkla göğüs duvarı, takiben akciğerler, kalp, diyafragma ve aorta etkilenmektedir. En ciddi patoloji hipoksi olduğu için, akciğerlerden dokulara yeterli oksijen dağıtımını sağlayacak önlemler erkenden alınmalıdır. Yaşamı tehdit edici yaralanmaların çoğu herhangi bir operasyon gerektirmeksizin entübasyon, ventilasyon, uygun şekilde takılmış bir toraks tüpü, iğne torasentez veya perikardiyosentez gibi nispeten basit girişimler ile tedavi edilebilir veya asıl girişime kadar geçici olarak hasta rahatlatılabilir. Doku hipoksisi, hiperkarbi ve asidoz sıklıkla toraks travmalarından kaynaklanır. Doku hipoksisinin nedeni kan kaybı nedeni ile hipovolemiye bağlı dokulara yetersiz oksijen dağılımı, kontüzyon, hematoma, alveoler kollapsa bağlı pulmoner ventilasyon/perfüzyon uyumsuzluğu ve olası tansiyon pnömotoraks, açık pnömotoraks nedeniyle intratorasik basınç ilişkilerindeki değişikliklerdir (7).

Hastaya yaklaşımda sıralama; ilk değerlendirme, vital fonksiyonların resüsitasyonu, detaylı ikincil değerlendirme ve asıl tedaviyi içerecek şekilde olmalıdır. İlk değerlendir-

mede hava yolu açık tutularak solunum ve dolaşım ile ilgili bulgular değerlendirilmelidir;

I. Hava Yolu Kontrolü

1. Hastanın ağız ve burnunu gözleyerek ve dinleyerek hava yolunun açıklığı değerlendirilir.
2. İnterkostal ve supraklaviküler kas retraksiyonlarını değerlendirilir.
3. Özellikle şuuru kapalı hastalarda üst solunum yolu yabancı cisim obstrüksiyonu açısından değerlendirilir.

II. Solunum Kontrolü

Hastanın toraks bölgesi tamamen soyularak direkt gözlem, palpasyon ve dinleme ile solunum hareketi ve kalitesi hakkında bilgi edinilir. Toraks travması ve hipoksi açısından özellikle önem taşıyan işaretler, solunum sayısındaki artış ve progresif şekilde solunum derinliğinin azalmasıdır. Siyanoz, travmalı hastada hipoksinin geç bulgusudur, ancak olmaması da hava yolu ve doku oksijenlenmesinin yeterli olduğunu göstermez.

III. Dolaşım Kontrolü

1. Hastanın nabız sayısı, ritmi değerlendirilir.
2. Kan basıncı ve nabız basıncı değerlendirilir.
3. Periferik dolaşımı değerlendirmek için deri renk ve ısısına bakılır.
4. Boyun venlerinde distansiyon kontrol edilir.
5. Hastada uygun ortamda kardiyak monitörizasyon yapılır. Özellikle sternum bölgesine darbe almış veya hızlı bir deselerasyon tipi travma geçirmiş toraks travmalı hastalarda, miyokard kontüzyonu ve/veya koroner arter spazmı akılda tutulmalıdır ki bu durum disritmilere neden olabilir, hipoksi ve asidoz da bu olasılığı artırabilir. Elektrokardiyografi ile görülebilen bir elektromekanik disosiyasyon; kardiyak tamponad, tansiyon pnömotoraks, ağır hipovolemi ve hatta kardiyak rüptüre bağlı olabilir.

IV. Torakotomi gerekliliğinin değerlendirmesi

Hipovolemik hastalarda kardiyak arrest veya elektromekanik disosiyasyon için kapalı kalp masajı etkisizdir. Travma merkezine geldiğinde nabız alınamayan ancak miyokardiyal elektrik aktivitesi var olan travma hastaları acil torakotomi adayı olabilirler (7). Bir yandan sol anterior torakotomi, inen aortun çapraz klemp, perikardiyotomi ve açık masaj uygulanırken öte yandan intravasküler volüm replasmanı hayat kurtarıcı müdahalelerdir. Kardiyak elektrik aktivitesi olmayan künt toraks travmalı hastalarda ise acil torakotomi nadiren yararlı olur.

Toraks travmasında acil servis torakotomisi endikasyonları:

Penetran yaralanmalarda;

1. Genel durumun hızla bozulması
2. Kontrol edilemeyen kanama
3. Kardiyak arrest
4. Perikardiyal tamponad
5. Masif torasik ya da torakoabdominal kanamaya bağlı ciddi hipotansiyon
6. Büyük damar yaralanması şüphesi
7. Hiler yaralanma tespiti
8. Hava embolisi

Künt yaralanmalarda;

1. Hızlı genel durum bozulması
2. Kardiyak arrest
3. Hastaneye varışta hayati fonksiyonların mevcut olmasıdır.

Acil ameliyathane torakotomisi endikasyonlarında ise:

1. Kardiyak yaralanmaya veya majör damar yaralanmasına olabilen ya da
2. Müdahalelere rağmen düzelmeyen ciddi ve inatçı hipotansiyon,
3. Hemorajik drenajın tüp torakostomi yapıldığı anda 1500 ml civarında veya 3-4 saatlik takipte en az 200 ml olması,
4. Perikardiyal tamponad ile tespit edilmiş hava yolu hasarı sayılabilir.

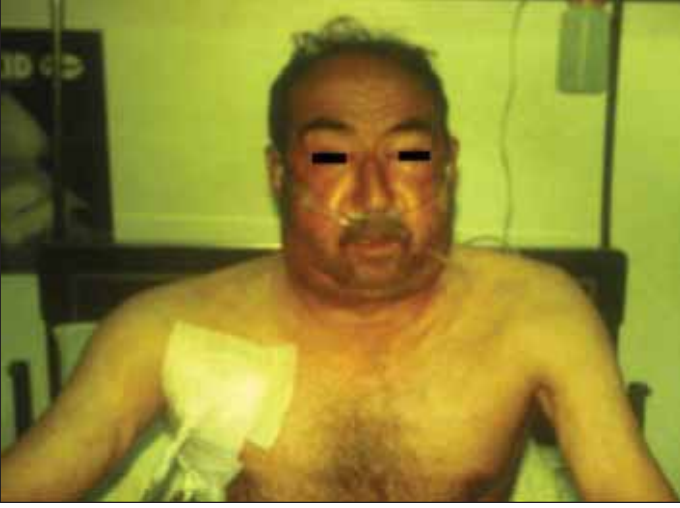İlk değerlendirmede saptanan yaşamı tehdit edici yaralanmalarda;

1. Hava yolu obstrüksiyonu
2. Tansiyon (basıncı) pnömotoraks
3. Açık pnömotoraks
4. Masif hemotoraks
5. Yelken göğüs
6. Kalp tamponadı akılda tutulmalıdır.

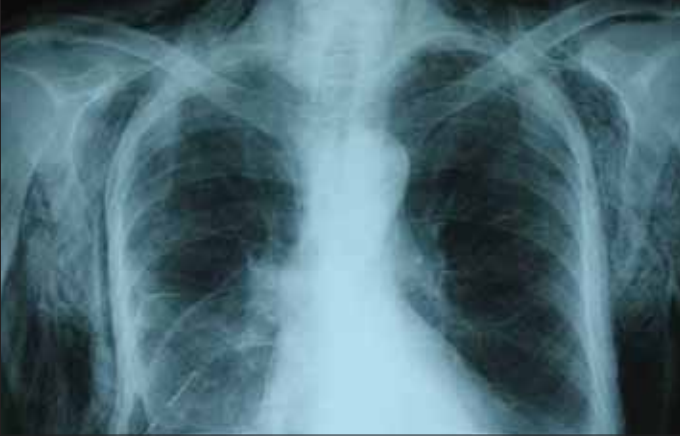İkincil değerlendirme sırasında saptanan potansiyel ölümcül toraks yaralanmalarında ise;

1. Pulmoner kontüzyon
2. Miyokard kontüzyonu
3. Aorta yaralanması
4. Laringo-trakeo-bronşiyal yaralanma
5. Özofagus yaralanması
6. Diyafragma rüptürü yaşamı tehdit edici olmaktadır.

Sesin kalınlaşması, cilt altı dokulara pulmoner veya plevral hava girişine izin veren pariyetal plevra yırtığı, trakeal, bronşiyal veya alveolar rüptür sonrası peribronşiyal ilerleyen havanın fasyal planlar boyunca çeneye yüze ve göğüs duvarına, ya da abdominal duvara geçmesi veya özofagus gibi içi hava dolu organların rüptürü sonucu oluşabilen subkutan amfizem (Resim 1, 2) (8), krepitasyon palpasyonu, hırıltılı solunum, hemoptizi, superior vena kava kompres-



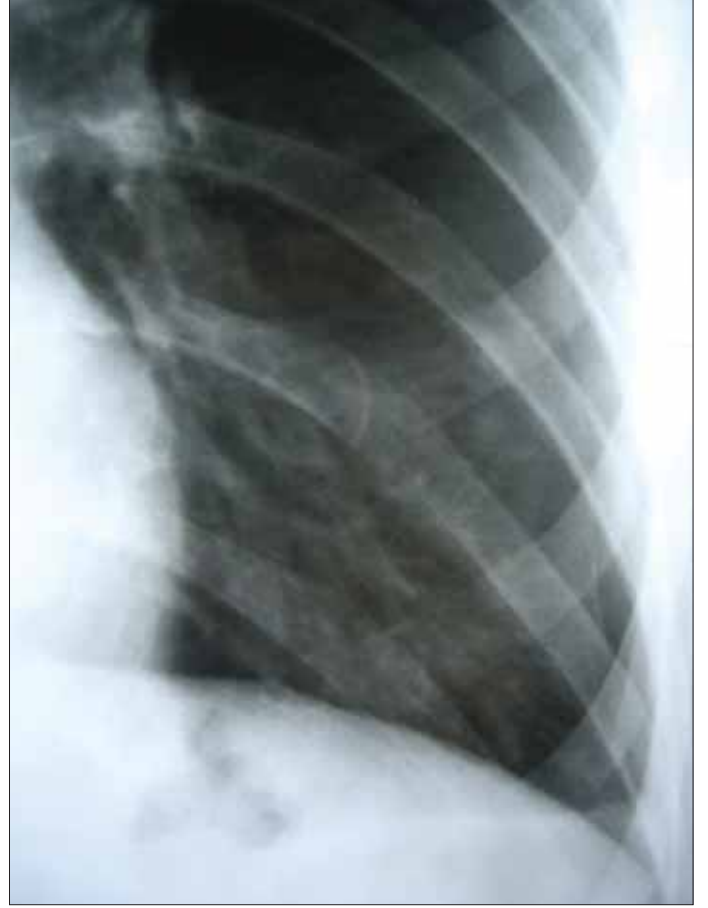
Resim 1. Tüp torakostomi uygulanmış olan cilt altı amfizem vakası



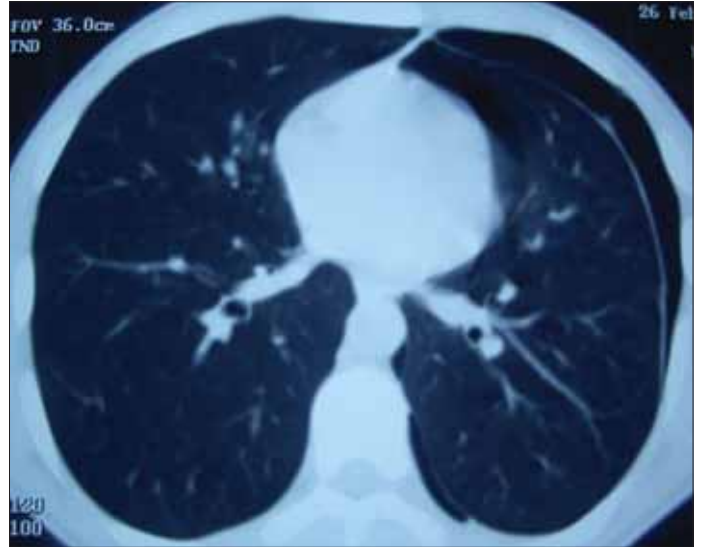Resim 2. Cilt altı amfizem akciğer grafisi

yonunda venöz akımın yukarıdan kalbe dönüşünün bozulmasına bağlı olarak üst göğüs kafesi, yüz ve kollarda peteşi, üst tarafta masif ödem ve hatta serebral ödem, bunların dışında ilgili tarafta solunum seslerinde azalma, perküsyonla hiperrezonans alınması altta yatan patolojiler ile ilgili olarak yol gösterici bulgular olabilir. Birinci ve 2. kosta fraktürleri, sternal fraktür, mediasten genişlemesi, yelken göğüs, masif hava kaçağı, hemoptizi, masif hemotoraks, boyun ven distansiyonu, künt diyafragma yaralanması majör yaralanma göstergeleridir (6,9).

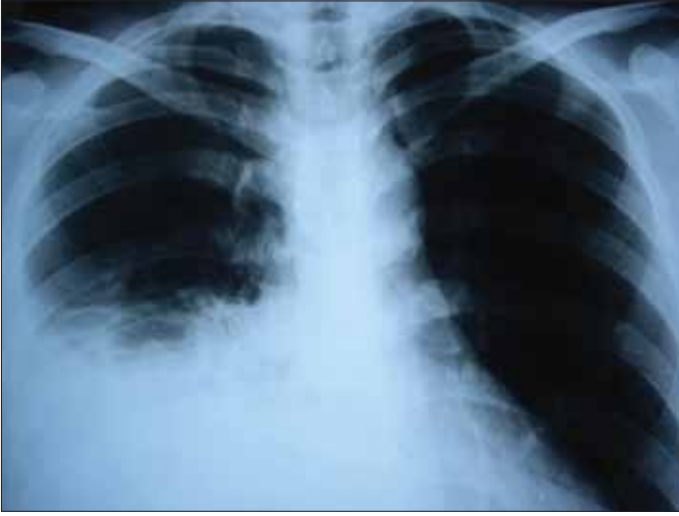Kapalı pnömotoraksta (Resim 3,4); hastanın ağrı ve dispne şikayeti vardır. Tedavi için tüp torakostomi uygulanır. Genellikle akciğer parankimindeki lezyon süratli bir şekilde kapanır. Akciğerde hava kaçağı kesilince de dren çekilir. Basıncı pnömotoraksta; toraks duvarında veya viseral plevrada flepli bir laserasyon vardır. Bu flep inspiryumda havanın toraksa girişine izin verir, ekspiryumda ise kontrollü-kapak mekanizması ile kapanarak hava hapsine neden olur. Mediasten karşı tarafa itilir, karşı akciğer kompresyona uğrar. Vena kava inferiyorda bası ile venöz dönüş bozulur. Fizik muayenede; boyun venöz dolgunlu-



Resim 3. Travmaya bağlı pnömotoraks



Resim 4. Pnömotoraks BT görüntüsü



Resim 5. Travma sonrası hemotoraks

ğu, trakeanın karşı tarafa itilmesi, solunum seslerinin yokluğu ve perküsyonda hiperrezonans saptanır. Tedavisinde tüp torakostomi uygulanır.

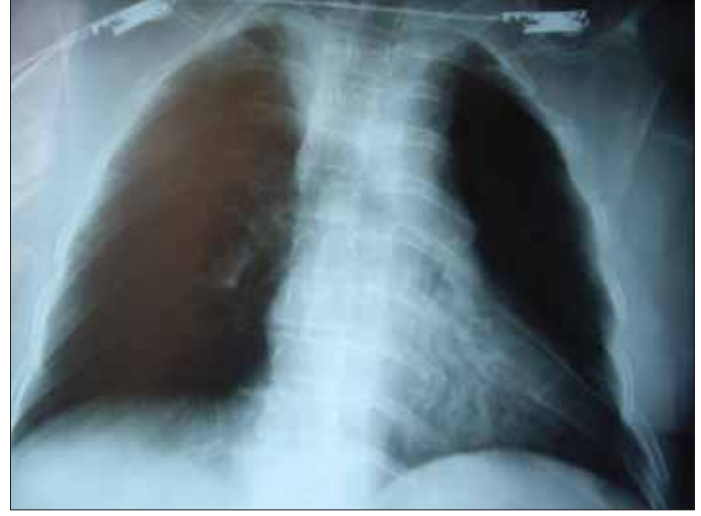Açık pnömotoraksta ise; toraks duvarında defekt vardır. İnspirasyonda bu defekt yolu ile giren hava ekspirasyonda çıkar. Defekt hemen hava geçirmez şekilde pansuman altına alınır ve tüp torakostomi uygulanır.

Hemotoraks; künt ve penetran toraks travması sonrası intraplevral aralıkta kan toplanmasıdır (Resim 5). Kanama odağı torakstaki tüm vasküler yapılar hatta kalp, diyafragma rüptürü ile birlikte abdominal organlar da olabilir. Ancak en sık interkostal arter-ven ve akciğer parankimi kanamadan sorumludur. Tedavideki temel prensip kanın drenajına dayanmaktadır. Sadece sinüsü küntleştirilen kanamalar izlenebilir. Kanama miktarı fazlaysa tüp torakostomi uygulanır.

1. Tüp takılması sonrası 1500 cc ve üzeri kanama var ise,
2. Drenaj takiplerinde 4 saat boyunca saatte 200 cc ve üzeri veya 8 saatlik takipte saatte 100 cc ve üzeri kanama varsa,
3. Tamamen opak akciğer görüntüsü veren radyolojik bulgu ya da
4. Hastanın çok tablosu içinde olması söz konusu ise cerrahi düşünülmelidir.

Yelken göğüs; genellikle trafik kazaları nedeniyle ve künt travmalar sonrası oluşur. Tek tarafta dört veya daha fazla kostada, her birinde birden fazla kırık hattı veya önde bilateral olacak şekilde dört veya daha fazla kosta veya kostokondral fraktür (Resim 6) söz konusu ise yelken göğüs oluşur. Bu bölgenin göğüs kafesi ile olan devamlılığı bozulur ve paradoks solunum hareketi izlenir (10). Erken dönemde solunum yetmezliği olmayabilir, fakat ilerleyen saatlerde paradoksal hareket ve kontüzyon nedeniyle solunum yetmezliği riskinden dolayı hasta yakın takibe alınır.

Kalp tamponadı şüpheli durumlarda; santral venöz basınçta artma, hipotansiyon, kalp seslerinde derinleşme gözlenir. Cerrahi dekompresyon acildir. Gözlem altında tutulan



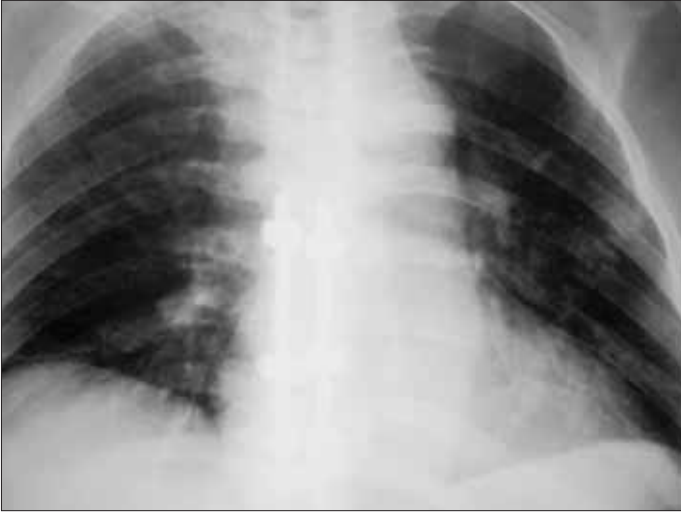
Resim 7. Travma sonrası kontüzyon

hastada cerrahi beklenirken uygulanabilecek perikardiyo-sentez hayat kurtarıcı olabilmektedir.

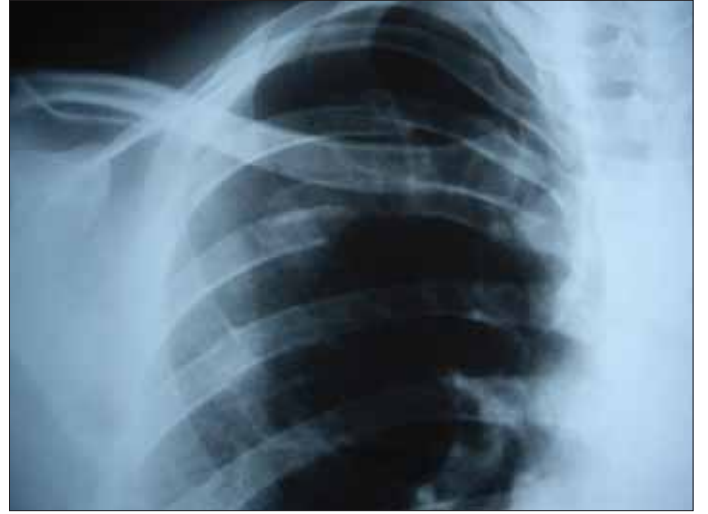Akciğer yaralanmaları; parankim lacerasyonu, hematoma, travmatik hava kisti, intrapulmoner yabancı cisim şeklinde olabilir. 1.5 cm'den büyük çaplı, santral yerleşimli, düzensiz yüzeyli ve keskin kenarlı, büyük ve kontamine yabancı cisimler ile bronşiyal ve vasküler komşuluğu olanlar, migrasyon gösterenler ve metal (kurşun) zehirlenmesi oluşturanlar cerrahi endikasyon taşırlar. Genellikle anatomik rezeksiyon gerekmez ancak hilusu içine alan parankimal yaralanmalarda pnömonektomiye kadar giden daha geniş ve anatomik rezeksiyonlar gerekli olabilir.

Pulmoner kontüzyonlar (Resim 7,8); genelde yakın takip altında izlem gerektirirken aorta rüptürlerinin çoğu deselesasyon türü yaralanmalardır ve hastaların büyük kısmı olay yerinde kaybedilir. Büyük damarlar sınıflamasına giren innominat, ana karotis, sol subklaviyan ile sağ subklaviyan ve her iki aksiller damar yaralanmaları penetre ya da künt travmaya bağlı olabilir. Patlamalarda sık oluşan hasar pulmoner kontüzyondur ve ciddiyeti mesafe yaklaştıkça artış gösterir. Yüksek hızlı ateşli silah yaralanmalarında dokularda oluşan hasar, vücuda isabet eden kinetik enerjiyle doğru orantılıdır. Merminin hızı ve kitlesi arttıkça sahip olacağı enerji ve dolayısıyla vereceği hasar da artar. Büyük damar ve bronş yaralanmalarına ilaveten, çevre akciğer dokusunda da ciddi kontüzyon gözlenebilmekte, torakotomi ve yapılacak müdahale yine hayat kurtarıcı olabilmektedir.

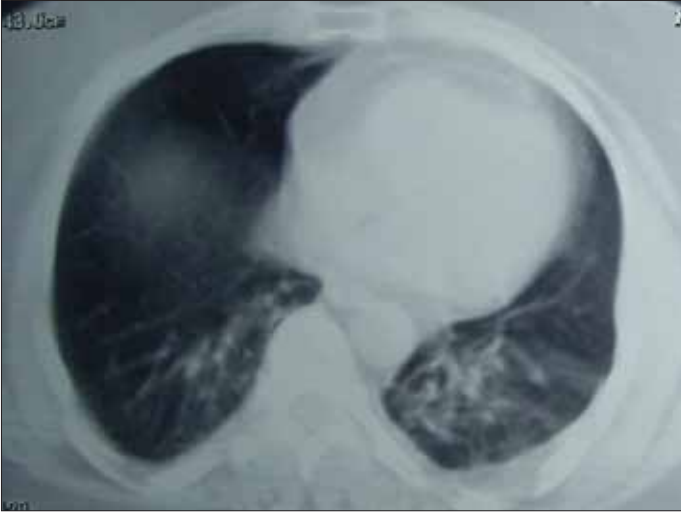Trakeobronşiyal yaralanmaların çoğu; künt travma sonrası olmaktadır. Penetre torasik travmalar ise %1-2'sini oluşturmaktadır. Klinik bulguları subkutan amfizem, tansiyon pnömotoraks, persistan pnömotoraks şeklinde olabilir. Bronkoskopi ile eksplorasyon gerekir. Trakeobronşiyal yaralanmalarda acil hava yolu kontrolü gerekli değilse konservatif yaklaşım yapılmalıdır. Optimal onarımda ölü dokuların uzaklaştırılması, temiz trakeal ve bronşiyal uçların primer olarak uç-uca getirilmesi sağlanır.



Resim 6. Multipl kosta fraktürleri



Resim 9. Kosta fraktürü



Resim 8. Akciğer kontüzyonu BT görüntüsü

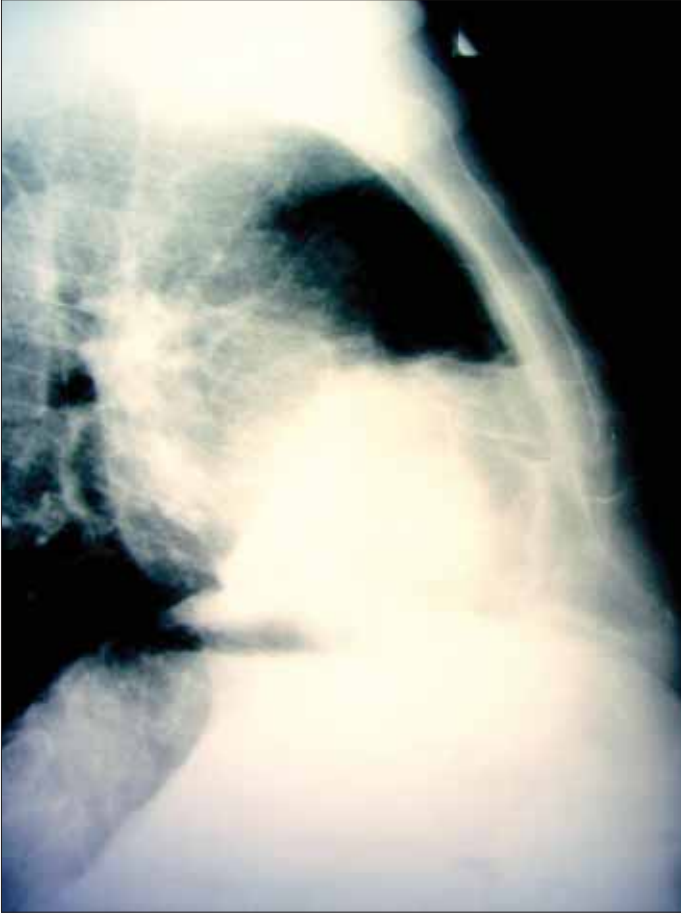Servikal olabildiği gibi toraks travması ile de karşılaşabileceğimiz özofagus yaralanması; sıklıkla penetrandır, kosta fraktürü olmadan sol pnömohemotoraks, alt sternum veya epigastriyuma künt travma sonrasında şok, toraks tüpünden partiküllü içerik gelmesi, mediastinal hava varlığı klinik bulgulardır. Cerrahi tedavide, ilk 24 saatteki erken tanı konulan olgularda yaklaşım; torakotomi ile primer onarım ve drenaj olmakla birlikte geç tanı konulan olgulardaki tedavi yaklaşımı değişkenlik göstermektedir. Pnömotoraks, pnömoperitoneum, mediastinal amfizem, sepsis, şok, solunum yetmezliği, medikal tedavi sonrası gelişen abse ve ampiyem operasyon için mutlak endikasyonlardır. Özofagus üst 2/3 bölge perforasyonlarında sağ torakotomi, alt 1/3 bölge perforasyonlarında ise sol torakotomi ile girişim uygulanır. Abdominal özofajiyal perforasyonlarda ise laparotomi gerekebilir.

Toraks yaralanmalarında etkilenebilecek bir başka yapı da diyafragmadır; akut dönemde acil operasyon gerekiyorsa abdominal yoldan girişim tercih edilerek tüm defektler emil-

meyen sütürler ile onarılır. Geniş defektlerde yama kullanılması gerekebilir. Akut yaralanma üzerinden en az 1 hafta geçmiş ise torakotomi tercih edilerek aynı işlemler uygulanır. Stabil hastalarda laparoskopik yöntemler alternatif olarak önerilmektedir (6,9,11-17).

Kosta fraktürleri (Resim 9); künt travma sonrası en sık görülen yaralanmalardır. Çocuklarda toraks elastikiyetinin fazla olmasından dolayı sık görülmemekle beraber alt göğüs travmasını takiben kosta fraktürü olmaksızın karaciğer ve dalak yaralanmaları görülebilmektedir. Yaşlılarda ise basit travmaları takiben dahi kosta fraktürü görülebilir. Ağrı, fraktür olduğunu gösteren en sık semptomdur ve öksürmek, nefes alıp vermek, hareket etmek ve o bölgeye basınç uygulamakla artar. Yaklaşımında eşlik eden yaralanmaların tedavisi ön plandadır. Eğer ciddi derecede yer değiştirmiş kosta parçaları varsa açık girişimlere ihtiyaç duyulabilir. Üst kosta kırıklarında aortaa ve dalları özellikle brakıyosefalik damarlar ve trakeobronşiyal ağacın yaralanmaları düşünülmelidir. Skapula ya da 1 ve 2. kosta fraktürleri sıklıkla baş, boyun, spinal kord, akciğerler ve büyük damarların olası majör yaralanmalarını gösterirken, 5. ve 9. kostalar arasında intratorasik bölge organları ve vasküler yapıların yaralanmaları, 9 ve 12. arasında ise abdomen organları, lumbal ya da torasik vertebra ile spinal yaralanmalar düşünülmelidir.

Sternum fraktürleri (Resim 10); nadir olup ağır travmalarda görülebilir. Beraberinde görülen önemli yaralanmalar pulmoner kontüzyon, aynı taraf subklaviyan, aksiller veya brakıyal arter yaralanmalarıdır. Genellikle sternum üst ve orta kısımlarında görülür. İzole sternum kırığı nadiren de olsa kalp yaralanmasına neden olabilir. Buna karşın beraberinde kosta fraktürü de varsa olasılık daha fazladır. Sternum fraktürleriyle birlikte miyokard kontüzyonu, yelken göğüs, trakeobronşiyal, pulmoner ve vasküler yaralanmalar görülebilir. Fraktür bölgesinde deformite ve krepatasyon vardır. İyi çekilmiş lateral grafilerle tanı konulabilir. Sternum frak-



Resim 10. Travma sonrası sternum fraktürü

türlerinde operatif yaklaşım özellikle ağrı ve kozmetik nedenlerle önerilmektedir. Operasyon, sinusitoz oluşmadan 1-2 hafta içinde yapılmalıdır.

Tüp takılmasını takiben gözlenen şilöz drenajda duktus torasikus yaralanması söz konusudur. Olguların %50'sinde konservatif yaklaşım ile şilöz drenaj 10-14 gün içerisinde azalır ve durur. Medikal tedaviye yanıtız olgularda uygun cerrahi tedavi seçenekleri değerlendirilir (6,7,9,18-21).

Özelde toraks travmasında ve genel olarak diğer tüm travmalarda entübasyon ve oksijenasyonun sağlanması, trakeostomi ve krikotiroidotomi, tüp torakostomi, perikardiyosentez ve perikardiyotomi ile mini laparotomi gibi nispeten daha basit ancak hayat kurtarıcı temel cerrahi prosedürler vardır. Dikkatli şekilde yapılacak ilk değerlendirme sonrası olası tanıya göre uygulanabilecek basit bir girişim ile çoğu travma hastasının yaşamı kurtulabilmektedir.

KISA DEĞERLENDİRME

Spesifik toraks travmaları (23)

1. Göğüs duvarı yaralanmaları
 - a. Cilt ve yumuşak doku yaralanmaları
 - b. Göğü duvarı kayıpları
 - c. Kosta fraktürleri
 - d. Sternum fraktürü

- e. Klavikula fraktürleri
- f. Skapula fraktürleri
- g. Yelken göğüs (flail chest)
- h. Cilt altı amfizemi
- i. Travmatik asfiksi
- j. Akciğer herniyasyonu
2. Plevra yaralanmaları
 - a. Pnömotoraks
 - b. Tansiyon pnömotoraks
 - c. Hemotoraks
 - d. Posttravmatik ampiyem
 - e. Travmatik şilotoraks
3. Akciğer yaralanmaları
 - a. Akciğer kontüzyonu
 - b. Akciğer lacerasyonları
 - c. Akciğer hematomu
 - d. Akciğer kistleri
4. Hava yolu yaralanmaları
 - a. Larinks yaralanmaları
 - b. Servikal trakea yaralanmaları
 - c. Distal trakea ve bronş yaralanmaları
 - d. Posttravmatik trakeo-özofajiyal fistül
 - e. Posttravmatik trakeo-innominant fistül
5. Diyafragma yaralanmaları
 - a. Mediyasten yaralanmaları
 - b. Özofagus yaralanmaları
 - c. Kalp yaralanmaları
 - d. Torasik aorta ve büyük damar yaralanmaları

Toraks travmasında tanı ve ayırıcı tanıya ulaşmada faydalanılan tetkikler

- a. Direkt akciğer grafisi
- b. Ultrasonografi
- c. Bilgisayarlı Tomografi
- d. Bronkoskopi
- e. Anjiyografi
- f. Torakoskopi
- g. Laboratuvar tetkikleri

İlk müdahalede uygulanabilecek cerrahi girişimler (6,22)

1. Göğüs tüpü
 - a. Tespit edilmiş hemotoraks
 - b. Tespit edilmiş pnömotoraks
 - c. Olası ağır akciğer hasarı olan ve özellikle hava veya kara yolu ile transfer edilecek seçilmiş hastalar
 - d. Olası ağır akciğer yaralanması olan durumda, eşlik eden kraniyal ya da ekstremiteler gibi diğer bölge yaralanmaları nedeni ile genel anestezi alacak kişiler
 - e. Önemli toraks travması geçiren ve pozitif basınçlı ventilasyon tedavisi gereken hastalar
2. Torasentez
3. Perikardiyosentez
4. Acil torakotomi

Endikasyonları

- Olay yerinde belirgin yaşam bulguları tespit edilebilen penetran travmalı hasta (kardiyak tamponad tanısı vs. ile)
- Hava yolunda yaşamı tehdit edici kontrol edilemeyen hemoraji (hiler klempaj amaçlı)
- Aortayı çapraz klempleme gerekliliği (kontrol edilemeyen subdiyafragmatik hemoraji)
- Açık kalp masajı amacı ile (nadiren gerekmektedir.)

Kontrendikasyonları

- Olay yerinde yaşam bulgusu olmayan künt travmalı hasta
 - Endotrakeal entübasyonsuz şekilde 5 dakikadan fazla kardiyopulmoner resüsitasyon uygulanmış olması
 - On dakikanın üzerinde asistoli hali ya da nabızsız elektriksel aktivite varlığı
- Acil servis torakotomi endikasyonları
 - Aorta rüptürü
 - Açık pnömotoraks
 - Diyafragma rüptürü
 - Masif hemotoraks
 - Özofagus yaralanması
 - Majör hava yolu yaralanması

KAYNAKLAR

- Eray O. Çoklu Travma Hastasına Yaklaşım (Altın Saat). Doğan R, Taştepe İ, Liman ŞT, ed. Travma 1.Baskı, Ankara: MN Medikal & Nobel; 2006: 93-103.
- Taviloğlu K. Travma ve Resüsitasyon Kursu Hakkında Genel Bilgiler. Ertekin C, Günay K, Kurtoğlu M, Taviloğlu K. Travma ve Resüsitasyon Kursu, İstanbul: Logos Yayıncılık; 9-14.
- Greaves I, Porter KM, Ryan JM. Thoracic Trauma. In Trauma Care Manuel. New York: Oxford University Press Inc; 2001: 54-70.
- Krantz BE, Subcommittee on trauma. Advanced trauma life support program for doctors, 6th ed. Chicago, American Collage of Surgeons, 1997.
- Stewart KC, Urschel JD, Nakai SS, et al: Pulmonary resection for lung trauma. Ann Thorac Surg. 1997; 63: 1587.
- Deslauriers J, Mehran R. Chest Trauma. In Deslauriers J, Mehran R. Handbook of perioperative care in general thoracic surgery. 1st ed. Philadelphia: Pennsylvania; 2005: 553-98.
- Günay K. Toraks Travmaları. Ertekin C, Günay K, Kurtoğlu M, Taviloğlu K. Travma ve Resüsitasyon Kursu, İstanbul: Logos Yayıncılık; 87-102.
- Akgül AG, Yüksel M. Servikotorasik Travmalarda Cerrahi. Türkiye Klinikleri J Surg Med Sci. 2007; 3: 99-104.
- Oğuzkaya F. Travmatik Hemotoraks ve Pnömotoraks. In Yüksel M, Çetin G. Toraks Travmaları 1.Baskı, İstanbul, Turgut Yayıncılık A.Ş., 2003: 51-63.
- Soysal Ö. Künt Göğüs Travmaları. In Yüksel M., Kalaycı G, ed. Göğüs Cerrahisi. İstanbul: Bilmedya Grup; 2001: 447-64.
- Liman ŞT, Topçu S, Taştepe İ. Trakea ve Bronş Yaralanmaları. In Doğan R, Taştepe İ, Liman ŞT, ed. Travma 1.Baskı, Ankara: MN Medikal & Nobel; 2006: 493-501.
- Liman ŞT, Taştepe İ. Akciğer Yaralanmaları. In Doğan R, Taştepe İ, Liman ŞT, ed. Travma 1.Baskı, Ankara: MN Medikal & Nobel; 2006: 503-7.
- Ökten İ, Yüksel C. Özofagus Travmaları. In Doğan R, Taştepe İ, Liman ŞT. Travma 1.Baskı, Ankara: MN Medikal & Nobel; 2006: 509-16.
- Hamaloğlu E, Altun H. Diyafram Yaralanmaları. In Doğan R, Taştepe İ, Liman ŞT, ed. Travma 1.Baskı, Ankara: MN Medikal & Nobel; 2006: 539-45.
- Matthews BD, Bui H, Harold KL, et al. Laparoscopic repair of traumatic diaphragmatic injuries. Surg Endosc. 2003; 17: 254-8.
- Trunkey DD. Great Vessel Injury: Innominate, Right and Left Subclavian, and Right and Left Common Carotid. In Blaisdell FW, Trunkey DD, ed. Cervicothoracic Trauma 2nd ed. New York: Thieme; 1994: 324-41.
- Perelman MI, Yıldızeli B. Trakeobronşiyal Travma ve Komplikasyonları. In Yüksel M, Kalaycı NG, ed. Göğüs Cerrahisi 1.Baskı, İstanbul: Bilmedya Grup; 2001: 481-4.
- Liman ŞT, Topçu S. Göğüs Duvarı Yaralanmaları. In Doğan R, Taştepe İ, Liman ŞT, ed. Travma 1. Baskı, Ankara: MN Medikal & Nobel; 2006: 467-81.
- Kuzucu A. Travmatik hemotoraks, pnömotoraks ve şilotoraks. In Doğan R, Taştepe İ, Liman ŞT, ed. Travma 1. Baskı, Ankara: MN Medikal & Nobel; 2006: 483-92.
- Batistella FD, Benfield JR. Blunt and Penetrating injuries of the chest wall, pleura and lungs. In Shields TW, Lo Cicero III J, Ponn RB, ed. General Thoracic Surgery. Philadelphia: Lippincott Williams&Wilkins; 2000: 815-31.
- Boyd AD. Chest Wall Trauma. In Hood RM, Boyd AD, Culliford AT, ed. Thoracic Trauma. Philadelphia: W.B. Saunders Company; 1989: 101-32.
- Yüksel M, Bostancı K. Toraks Travmasında Temel Cerrahi Prosedürler. In Yüksel M, Çetin G, ed. Toraks Travmaları 1. Baskı, İstanbul: Turgut Yayıncılık A.Ş.; 2003: 322-40.
- Demirhan Ö, Kaynak MK. Toraks Travmaları. Solunum 2003; 5: 320-37.