

PULMONER TROMBOEMBOLİZMDE ALGORİTMİK TANI VE TEDAVİ YAKLAŞIMI

Pulmoner emboli kuşkusu ile başlanan antikoagülan tedavinin yüksek kanama riski taşıması, tanının en kısa sürede doğrulanmasını ya da dışlanmasını gerektirir. PTE kuşkulu hastaların ancak %25 'ine objektif testlerle (spiral BT, Doppler USG) doğrudan tanı konulabilmektedir (1-3). Klinik bulguların nonspesifik olması, klinik tanıyı çoğu kez olanaksız kılar.

Noninvaziv tanı stratejilerinin ana hedefi, PTE kuşkulu hastalarda invaziv ve pahalı bir yöntem olan pulmoner anjiyografiye gereksinimi mümkün olduğu kadar azaltmaktır. Bu amaçla ampirik klinik değerlendirme, D-dimer, alt ekstremitte kompresyon ultrasonografisi, seri venöz ultrasonografi, ventilasyon/perfüzyon sintigrafisi ve spiral BT anjiyografi gibi değişik tanı yöntemlerini içeren farklı tanı algoritmaları üretilmiştir (4-8).

Algoritma seçiminde; hekimin sahip olduğu yerel olanaklar, bu incelemeleri yapan kişilerin tecrübesi, maliyet ve kullanılan testlerin kanıta dayalı güvenilirlik oranları göz önüne alınmalıdır. Tanısal algoritmaların çoğu hemodinamik olarak stabil olan ayaktan hastalara yöneliktir. Yaş ve ek hastalıklar arttıkça PTE prevalansının artmasına karşın, noninvaziv algoritmalar ile PTE'nin dışlanması daha da güçleşmektedir.

Tanı stratejileri; klinik tabloya (submasif-masif-nonmasif), yaşa, akciğer rezervine, ek hastalıklarının varlığına ve şiddetine göre farklılıklar gösterebilir. Örneğin; nefes darlığı ve çarpıntı yakınması ile polikliniğe başvuran PTE kuşkulu hastada klinik olasılık skorlaması ile birlikte D-dimer ve/veya perfüzyon sintigrafisini içeren bir yaklaşım uygulanırken; KOAH ve solunum yetersizliği nedeniyle serviste yatan bir hastada ilk inceleme olarak doğrudan spiral BT anjiyografi istenebilir. Buna karşılık hipotansiyon ve şok tablosu ile acil polikliniğe başvuran, bilinci kapalı bir hastada öncelikle ekokardiyografi ile doğrudan masif embolizm tanısı konulabileceği gibi, kardiyojenik şok veya kalp tamponadı gibi ayrırcı tanıya giren hastalıklar da dışlanabilir.

I.ACİL POLİKLİNİĞE BAŞVURAN STABİL HASTALARDA TANI ALGORİTMASI

Birinci aşama

Pulmoner emboliyi düşündüren semptom ve bulgularla acil servise başvuran hastalardaki PTE prevalansı yaklaşık % 30 civarındadır (9). Bu nedenle algoritmik yaklaşımda ilk aşama; pulmoner embolinin dışlanması ve gereksiz tanısal testlerin uygulanmasının önlenmesidir. Düşük maliyet nedeniyle öncelikli olarak klinik olasılık değerlendirmesi (Wells veya modifiye Geneva kriterleri) ve D-dimer testi kombinasyonu kullanılır. Yüksek duyarlılıklı klasik ELISA, hızlı ELISA (VIDAS) ve turbidimetrik (örneğin; tinaquant) testlerin negatif bulunduğu düşük ve orta klinik olasılıklı olgularda VTE prevalansı oldukça düşüktür ve hastalığın dışlanması için spesifik görüntüleme yöntemlerine gerek yoktur (8,10-16). Yüksek duyarlılıklı olmayan D-dimer testlerin (simpliRED, latex) negatifliği ise ancak düşük klinik olasılıklı hastaların dışlanmasında kullanılabilir (17,18). PTE dışlanmasından sonraki üç aylık izlem sırasında nüks oranının %3'den az bulunduğu stratejiler "güvenli" olarak değerlendirilmektedir (19). Yapılan çalışmalar klinik skorlamanın yüksek kli-

nik olasılıklı olarak değerlendirildiği hastalarda düşük negatif prediktif değer nedeniyle D-dimer testinin yerine Spiral BT anjiyografi, V/Q sintigrafisi gibi ileri görüntüleme yöntemleri kullanılmasını önermektedir (20,21).

İkinci aşama

Pulmoner emboli tanısı ilk aşamada dışlanamadığında ikinci aşamaya geçilir. Bu aşamada spiral BT anjiyografi, V/Q sintigrafisi ve alt ekstremitte kompresyon ultrasonografisi ile tanı doğrulanması hedeflenirken, uygun stratejiler ile PTE'nin dışlanmasına da çalışılır.

Çok detektörlü BT cihazlarının kullanımı, çok kesitli çekimler ve rekonstrüksiyon teknikleri sayesinde giderek diğer ikinci aşama incelemelerin önüne geçmektedir.

Klinik olarak düşük/orta olasılıklı değerlendirilen hastalarda tek detektörlü spiral BT'nin normal bulunması tek başına PTE'yi dışlamaya yetmez. Bu durumda PTE'nin dışlanması için alt ekstremitte USG ile proksimal trombüsün negatif bulunması gereklidir (22,23). Buna karşılık çok detektörlü spiral BT aynı durumda tek başına dışlama için yeterli olabilmektedir. Klinik skorlama (düşük/orta), negatif D-dimer ve çok detektörlü BT negatifliği ile PTE tanısının dışlandığı iki önemli çalışmada tedavisiz izlenen hastalarda üç aylık VTE insidansı %1.1 ve %1.3 bulunmuştur (24,11). Çok detektörlü spiral BT'si normal bulunan yüksek klinik olasılıklı hastalarda incelemeye alt ekstremitte USG veya V/Q sintigrafisi ile devam edilmesi gerekir.

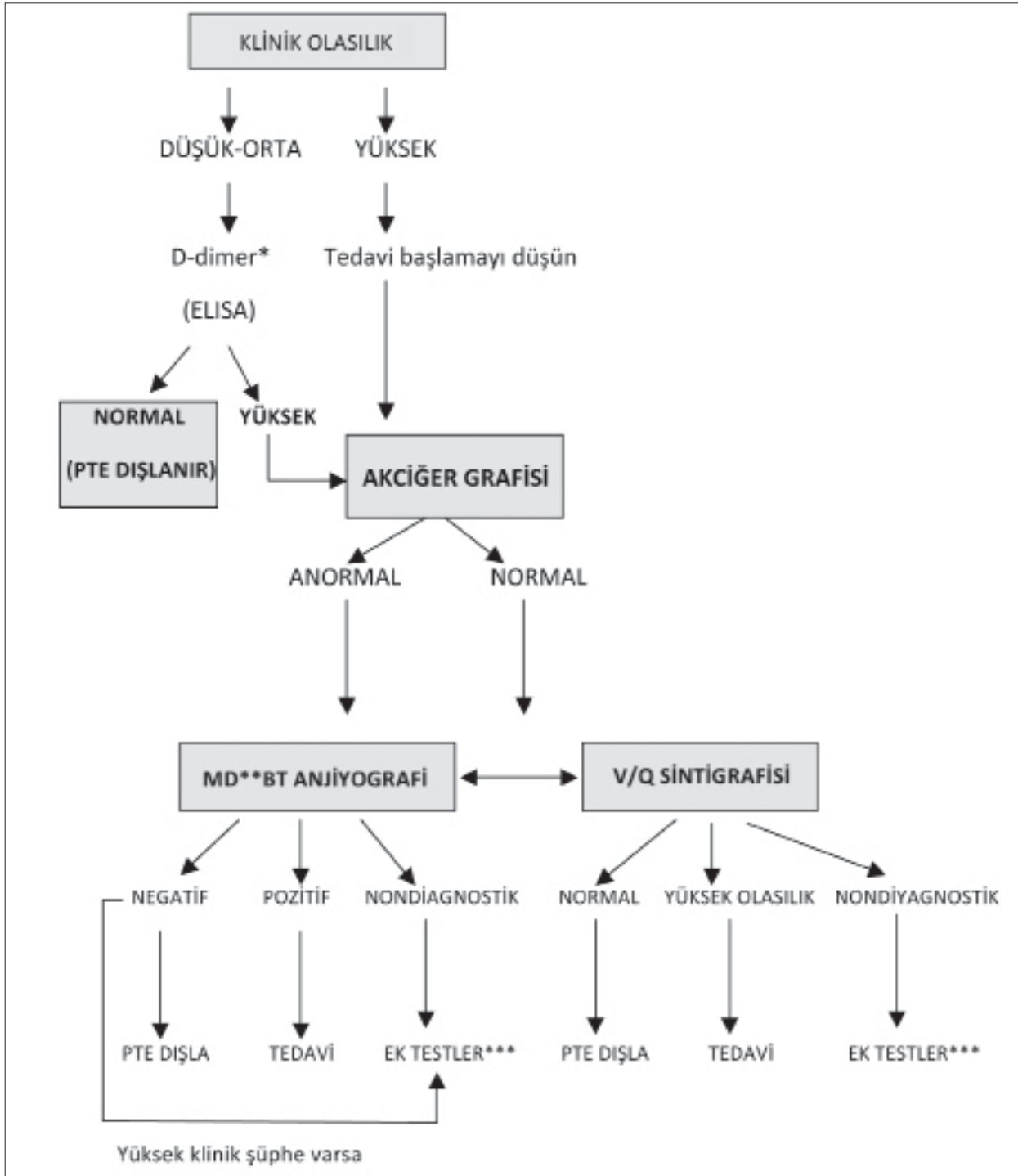
Perfüzyon sintigrafisinin normal bulunması durumunda pulmoner emboli dışlanmaktadır. Normal sintigrafi ile PTE'nin dışlandığı çalışmalarda hastalarda üç aylık VTE riski %1 civarında bulunmuştur (25-32). Buna karşılık PTE kuşkulu hastaların ancak %20'sinden azında sintigrafinin normal sonuçlandığı bilinmelidir (1). Yüksek olasılıklı V/Q sintigrafisi sonucu, eğer hastada önceden geçirilmiş PTE öyküsü yoksa ya da klinik olasılık düşük değilse tanı koydurucudur. Düşük/orta olasılıklı sintigrafide ek testlere gereksinim vardır.

Pulmoner tromboembolizme tanısal yaklaşımda, sintigrafi ve alt ekstremitte kompresyon ultrasonografisi birlikte kullanılabilir. Sintigrafi ve alt ekstremitte USG incelemesi normal bulunarak PTE'nin dışlandığı çalışmalarda üç aylık VTE riski ortalama %0.6 civarında bildirilmiştir (4,32,33). Nondiyagnostik sintigrafi ile beraber seri alt ekstremitte venöz ultrasonografisinin normal bulunması, PTE'nin dışlanmasında güvenli bulunmuştur (31,34-36).

Üçüncü aşama

İlk iki aşamada PTE tanısı hala doğrulanmamış veya dışlanamamış durumda ise artık üçüncü aşama inceleme için pulmoner anjiyografi ve venografi gibi "altın standart" testlere başvurulur. Klinik olarak stabil PTE olgusunda pulmoner anjiyografinin başlıca indikasyonu, PTE kuşkulu bir hastada yüksek klinik olasılık saptanmasına karşın, diğer noninvaziv tüm testler ile PTE tanısının doğrulanamaması veya dışlanamamasıdır. Bu hastalarda kanama riski de yüksek ise, gereksiz antikoagülan başlanmasını engellemek açısından anjiyografik inceleme önem kazanır.

Şekil 1'de acil polikliniğe başvuran PTE kuşkulu hastalarda uygulanabilecek algoritmik tanı yaklaşımı görülmektedir. Birinci aşama değerlendirmede klinik skorlama ve D-dimer



Şekil 1. Pulmoner tromboembolizm kuşkusunda tanısal yaklaşım (37)

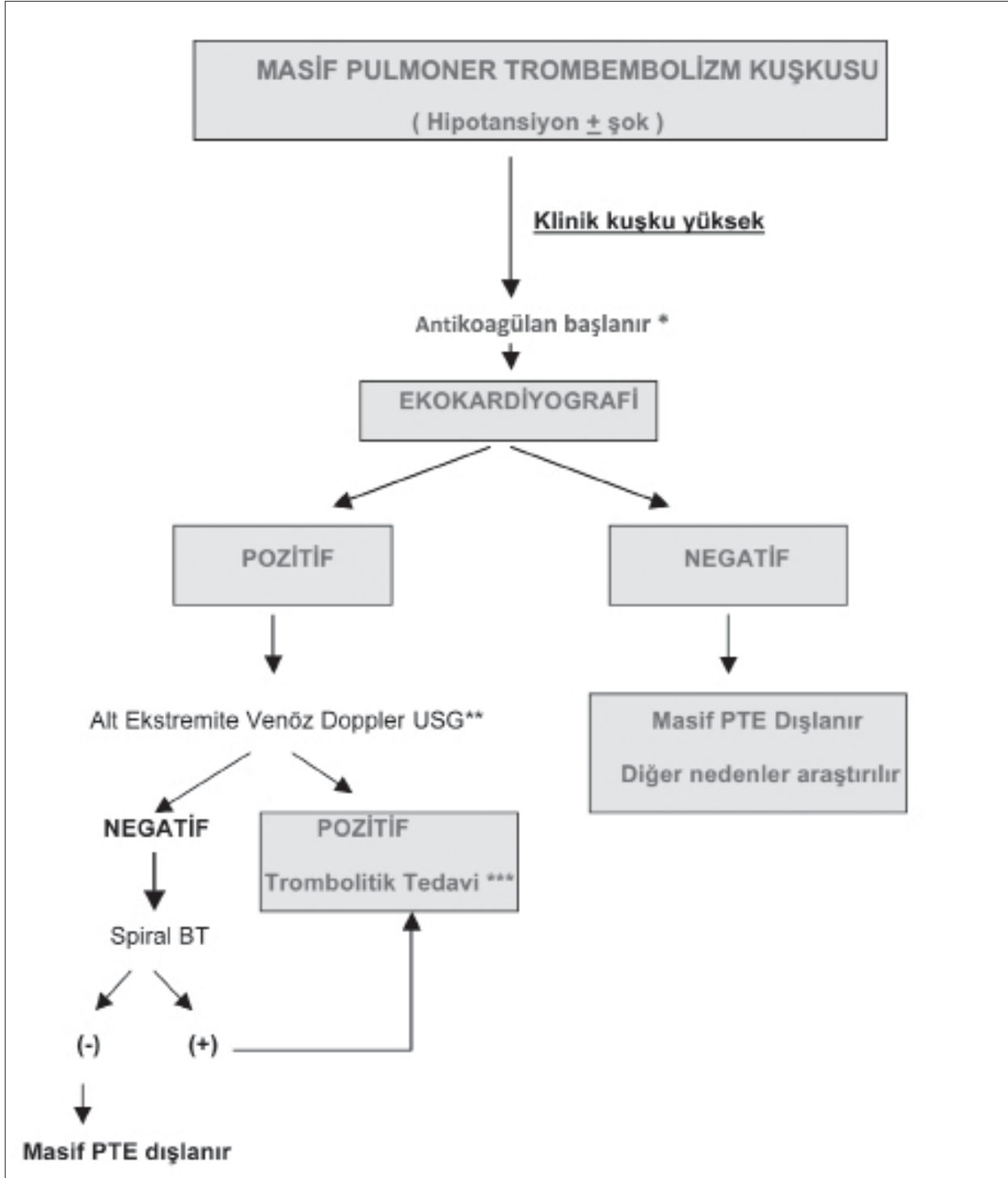
* Klinik olasılık düşük ise orta duyarlılık testler (Latex, simpli-RED) kullanılabilir.

** Multidetektörlü

*** Alt ekstremitte kompresyon ultrasonografisi, seri ultrasonografi, pulmoner anjiyografi

birlikteği uygulandığında PTE'nin dışlanamadığı durumda veya klinik olasılığın yüksek bulunduğu durumlarda ikinci aşama görüntüleme yöntemlerine başvurulmalıdır. Çekilen akciğer grafisinin normal bulunması durumunda V/Q sintigrafisi öncelikli inceleme olabilir. Sintigrafinin normal bulunmasıyla PTE kolayca dışlanabilir. Akciğer grafisinde anor-

mallik saptandığında PTE tanısı (trombüsün, varsa infarkt alanlarının gösterilmesi) ve PTE ile karışabilecek diğer olayların dışlanabilmesi amacıyla öncelikli olarak spiral BT anjiyografi önerilir. Bu görüntüleme yöntemlerinden biri ile tanı konulmadığı veya dışlanamadığı durumlarda diğer inceleminin yapılması önerilir. Karar verilemeyen durumlarda alt



Şekil 2. Masif pulmoner tromboembolizm kuşkusunda tanı ve tedavi algoritması

* Hemodinamik instabilite mevcut ise: sıvı ve vazopressör tedavisi yapılır

** Dopler USG olanağı bulunmayan merkezlerde algoritmik yaklaşım Spiral BT ile devam eder

*** Trombolitik tedavi kontraindikasyon ise pulmoner embolektomi düşünülmelidir

ekstremitte kompresyon ultrasonografisi istenir. Kompresyon USG incelemesi negatif ise seri alt ekstremitte ultrasonografisi (5, 7 ve 14. günler) önerilir. Seri USG olanağı bulunmadığında ultrasonografik incelemenin en azından bir hafta sonra tekrarı edilmesi tanı şansını arttırmaktadır. Klinik skorlamanın yüksek olduğu hastalarda PTE hala ispatlanamamış veya dışlanamamış ise invaziv bir yöntem olan pulmoner anjiyografiye başvurulur.

II.HASTANEDE YATAN HASTALARDA TANI ALGORİTMASI

Yaşlı ve altta yatan ağır ek hastalığı bulunan PTE kuşku hastalarda klinik skorlamanın prediktif değeri ve D-dimer testinin güvenilirliği azalmaktadır (özgüllüğü azalır ve yanlış negatiflik oranı artar) (36,38,39). Bu nedenle acil polikliniğe ayaktan başvuran genç ve ek hastalığı

bulunmayan hastalar için kullanılan D-dimer testi ile birlikte klinik olasılık değerlendirmesi kombinasyonunu içeren PTE dışlama stratejilerinin hastanede yatan yaşlı ve özellikle kronik kardiyopulmoner ek hastalığı bulunan hastalarda kullanımı önerilmemektedir.

Yaş arttıkça ve kronik kardiyopulmoner hastalık (özellikle KOAH) varlığında nondiyagnostik sintigrafi oranı yükselmektedir (39-41). Bu durumlarda yüksek olasılıklı sintigrafinin pozitif prediktif değeri de düşer (42-44). Bu nedenle yaşlı ve kardiyopulmoner hastalığı bulunan PTE kuşkulu hastalarda sintigrafi kullanılacak ise V/Q sintigrafisi birlikte yapılmalıdır. Ancak artık günümüzde ilk inceleme olarak kontrastlı multidetektör spiral BT anjiyografi önerilir. Multidetektör BT anjiyografiye aynı seansta alt ekstremitte BT venografi incelemesi eklenmesi, tanı şansını artırır (7).

Başlangıçta hipotansiyon, şok gibi hayatı tehdit eden masif PTE bulguları saptanmayan fakat ciddi hipoksi, EKG de anterior prekordiyal derivasyonlarda T negatifliği, S₁Q₃T₃ veya pseudoinfarktüs paterni (QR) saptanan, sintigrafide bilateral yaygın segmenter tutulum veya spiral BT anjiyografide bilateral santral damarlarda yaygın trombus gözlenen veya Pro-BNP ve kardiyak troponin T değerleri yüksek saptanan hastalar yüksek mortalite riskli submasif PTE grubuna girebileceklerinden dolayı bu hastalara ekokardiyografik inceleme yapılması önerilir (45,46).

III. MASIF PTE DÜŞÜNÜLEN HASTALARDA TANI ALGORİTMALARI

Fatal PTE olgularında ölüm genellikle ilk 1-2 saat için gelişir. Ani dispne, siyanoz, akut sağ kalp yetersizliği bulguları ve hipotansiyon gibi masif pulmoner embolizm bulgularının varlığında, antikoagülan başlanarak hem masif PTE tanısı hem de bu tabloya neden olabilecek diğer durumların (aort diseksiyonu, miyokard infarktüsü ve perikard tamponadı gibi) ayırıcı tanısı için acilen ekokardiyografik inceleme yapılmalıdır (Şekil 2). Sağ ventriküler disfonksiyon ve/veya dilatasyon bulguları saptanan hastalarda olanak varsa hasta başında alt ekstremitte kompresyon ultrasonografisi ile DVT varlığı araştırılmalıdır. Ultrasonografide pozitif sonuç alınması trombolitik tedaviye başlanması için yeterlidir. Eğer ultrasonografik inceleme yapılamazsa veya negatif bulunmuş ise derhal spiral BT anjiyografi veya pulmoner anjiyografi yapılmalıdır. Pulmoner anjiyografi tanı ile birlikte tedavinin de yönlendirilmesine (lokalize fibrinolitik mekanik fragmantasyon ve perkütan tromboembolektomi gibi) olanak sağlar.

KAYNAKLAR

- Value of the ventilation/perfusion scan in acute pulmonary embolism. Results of the prospective investigation of pulmonary embolism diagnosis (PIOPED). The PIOPED Investigators. JAMA 1990; 263: 2753-9.
- Stein PD, Hull RD, Saltzman HA, Pineo G. Strategy for diagnosis of patients with suspected acute pulmonary embolism. Chest 1993; 103: 1553-9.
- Hull RD, Hirsh J, Carter CJ, et al. Pulmonary angiography, ventilation lung scanning, and venography for clinically suspected pulmonary embolism with abnormal perfusion lung scan. Ann Intern Med 1983; 98: 891-9.
- Wells PS, Ginsberg JS, Anderson DR, et al. Use of a clinical model for safe management of patients with suspected pulmonary embolism. Ann Intern Med 1998; 129: 997.
- Wells PS, Anderson DR, Rodger M, et al. Derivation of a simple clinical model to categorize patients probability of pulmonary embolism: Increasing the models utility with the SimpliRED D-dimer. Thromb Haemost 2000; 83: 416.
- Miniati M, Prediletto R, Formichi B, et al. Accuracy of clinical assessment in the diagnosis of pulmonary embolism. Am J Respir Crit Care Med 1999; 159: 864.
- Van Belle A, Buller HR, Huisman MV, et al. Effectiveness of managing suspected pulmonary embolism using an algorithm combining clinical probability, D-dimer testing, and computed tomography. JAMA 2006; 295: 172.
- Wells PS, Anderson DR, Rodger M, et al. Excluding pulmonary embolism at the bedside without diagnostic imaging: management of patients with suspected pulmonary embolism presenting to the emergency department by using a simple clinical model and D-dimer. Ann Intern Med 2001; 135: 98.
- Kruij MJHA, Leclercq MGL, van der Heul C, et al. Diagnostic strategies for excluding pulmonary embolism in clinical outcome studies. A systematic review. Ann Intern Med 2003; 138: 941-51.
- Di Nisio M, Squizzato A, Rutjes AWW, et al. Diagnostic accuracy of D-dimer test for exclusion of venous thromboembolism: a systematic review. J Thromb Haemost. 2007; 5: 296-304.
- Stein PD, Fowler SE, Goodman LR, et al. Multi-detector computed tomography for acute pulmonary embolism. N Engl J Med 2006; 354: 2317-27.
- Wicki J, Perneger TV, Junod AF, et al. Assessing clinical probability of pulmonary embolism in the emergency ward: a simple score. Arch Intern Med 2001; 161: 92-7.
- Le Gal G, Righini M, Roy P-M, et al. Prediction of pulmonary embolism in the emergency department: the revised Geneva score. Ann Intern Med 2006; 144: 165-71.
- Kearon C, Ginsberg JS, Douketis J, et al. An evaluation of D-dimer in the diagnosis of pulmonary embolism: a randomized trial. Ann Intern Med 2006; 144: 812-21.
- Kruij MJ, Slob MJ, Schijen JH, et al. Use of a clinical decision rule in combination with D-dimer concentration in diagnostic workup of patients with suspected pulmonary embolism: a prospective management study. Arch Intern Med 2002; 162: 1631-5.
- Anderson DR, Wells PS, Kovacs M, et al. Use of spiral computerized tomography (CT) to exclude the diagnosis of pulmonary embolism in the emergency department (abstract). Thromb Haemost 2001; 7: OC156.
- Stein PD, Hull RD, Patel KC, et al. D-dimer for the exclusion of acute venous thrombosis and pulmonary embolism: a systematic review. Ann Intern Med 2004; 140: 589-602.
- Di Nisio M, Squizzato A, Rutjes AWW, et al. Diagnostic accuracy of D-dimer test for exclusion of venous thromboembolism: a systematic review. J Thromb Haemost 2007; 5: 296-304.
- Marieke JHA, Monique GL, Leclercq GL, et al. Diagnostic strategies for excluding pulmonary embolism in clinical outcome studies. A systematic review. Ann Intern Med 2003; 138: 941-51.
- Segal JB, Eng J, Tamariz LJ, Bass EB. Review of the evidence on diagnosis of deep venous thrombosis and pulmonary embolism. Annals of Family Med 2007; 5: 63-73.
- Fancher TL, White RH, Kravitz RL. Combined use of rapid D-dimer testing and estimation of clinical probability in the

- diagnosis of deep vein thrombosis: systematic review. *BMJ* 2004; 329: 821.
22. Musset D, Parent F, Meyer G, et al. Diagnostic strategy for patients with suspected pulmonary embolism: a prospective multicentre outcome study. *Lancet* 2002; 360: 1914-20.
 23. Perrier A, Roy PM, Aujesky D, et al. Diagnosing pulmonary embolism in outpatients with clinical assessment, D-dimer measurement, venous ultrasound, and helical computed tomography: a multicenter management study. *Am J Med* 2004; 116: 291-9.
 24. Van Belle A, Buller HR, Huisman MV, et al. Effectiveness of managing suspected pulmonary embolism using an algorithm combining clinical probability, D-dimer testing, and computed tomography. *JAMA* 2006; 295: 172-9.
 25. Perrier A, Bounameaux H, Morabia A, et al. Diagnosis of pulmonary embolism by a decision analysis based strategy including clinical probability, D-dimer levels, and ultrasonography: a management study. *Arch Intern Med* 1996; 156: 531-6.
 26. Kruit WH, de Boer AC, Sing AK, van Roon F. The significance of venography in the management of patients with clinically suspected pulmonary embolism. *J Intern Med* 1991; 230: 333-9.
 27. Van Beek EJ, Kuyler PM, Schenk BE, et al. A normal perfusion lung scan in patients with clinically suspected pulmonary embolism. Frequency and clinical validity. *Chest* 1995; 108: 170-3.
 28. Van Beek EJ, Kuijper PM, Büller HR, et al. The clinical course of patients with suspected pulmonary embolism. *Arch Intern Med* 1997; 157: 2593-8.
 29. Groot MR, van Marwijk Kooy M, Pouwels JG, et al. The use of a rapid D-dimer blood test in the diagnostic work-up for pulmonary embolism: a management study. *Thromb Haemost*. 1999; 82: 1588-92.
 30. Miniati M, Monti S, Pratali L, et al. Value of transthoracic echocardiography in the diagnosis of pulmonary embolism: results of a prospective study in unselected patients. *Am J Med* 2001; 110: 528-35.
 31. Miron MJ, Perrier A, Bounameaux H, et al. Contribution of noninvasive evaluation to the diagnosis of pulmonary embolism in hospitalized patients. *Eur Respir J* 1999; 13: 1365-70.
 32. Hull RD, Raskob GE, Coates G, Panju AA. Clinical validity of a normal perfusion lung scan in patients with suspected pulmonary embolism. *Chest* 1990; 97: 23-6.
 33. Hull RD, Raskob GE, Ginsberg JS, et al. A noninvasive strategy for the treatment of patients with suspected pulmonary embolism. *Arch Intern Med* 1994; 154: 289-97.
 34. Wolde M, Hagen PJ, MacGillavry MR, et al. Non-invasive diagnostic work-up of patients with suspected pulmonary embolism: preliminary results of a management study. *Thromb Haemost* 2001; 7: OC153.
 35. Perrier A, Howarth N, Didier D, et al. Performance of helical computed tomography in unselected outpatients with suspected pulmonary embolism. *Ann Intern Med* 2001; 135: 88-97.
 36. Perrier A, Desmarais S, Miron MJ, et al. Non-invasive diagnosis of venous thromboembolism in outpatients. *Lancet* 1999; 353: 190-5.
 37. Tapson VF. Review: Acute pulmonary embolism. *N Engl J Med* 2008; 358: 1037-52.
 38. Wicki J, Perneger TV, Junod AF, et al. Assessing clinical probability of pulmonary embolism in the emergency ward. *Arch Intern Med* 2001; 161: 92-7.
 39. Righini M, Goehring C, Bounameaux H, Perrier A. Effects of age on the performance of common diagnostic tests for pulmonary embolism. *Am J Med* 2000; 109: 357-61.
 40. Stein PD, Gottschalk A, Saltzman HA, Terrin ML. Diagnosis of acute pulmonary embolism in the elderly. *J Am Coll Cardiol* 1991; 18: 1452-7.
 41. Lesser BA, Stein PD, Chen J, et al. The diagnosis of acute pulmonary embolism in patients with chronic obstructive pulmonary disease. *Chest* 1992; 102: 17-22.
 42. Perrier A, Miron MJ, Desmarais S, et al. Using clinical evaluation and lung scan to rule out suspected pulmonary embolism: Is it a valid option in patients with normal results of lower-limb venous compression ultrasonography? *Arch Intern Med* 2000; 160: 512-6.
 43. Stein PD, Coleman RE, Gottschalk A, et al. Diagnostic utility of ventilation/perfusion lung scans in acute pulmonary embolism is not diminished by pre-existing cardiac or pulmonary disease. *Chest* 1991; 100: 604-6.
 44. Stein PD, Gottschalk A, Henry JW, Shivkumar K. Stratification of patients according to prior cardiopulmonary disease and probability assessment based on the number of mismatched segmental equivalent perfusion defects. Approaches to strengthen the diagnostic value of ventilation/perfusion lung scans in acute pulmonary embolism. *Chest* 1993; 104: 1461-7.
 45. Vuilleumier N, Righini M, Perrier A, et al. Correlation between cardiac biomarkers and right ventricular enlargement on chest CT in non massive pulmonary embolism. *Thrombosis Research* 2008; 121: 617-24.
 46. Grifoni S, Olivetto I, Cecchini P, et al. Short-term clinical outcome of patients with acute pulmonary embolism, normal blood pressure, and echocardiographic right ventricular dysfunction. *Circulation* 2000; 101: 2817-22.