

YABANCI CİSİM ASPİRASYONU

FOREIGN BODY ASPIRATION

Mertol Gökçe

Bülent Ecevit Üniversitesi Tıp Fakültesi, Göğüs Cerrahisi Anabilim Dalı, Zonguldak, Türkiye

e-mail: dr.mertol@gmail.com

DOI: 10.5578/tcb.2017.016

Özet

Yabancı cisim (YC) aspirasyonlarının belirti ve bulguları genellikle nonspesifiktir. Yanlış tanı ve tanıda gecikme sık görülür. Radyografik değerlendirme yararlıdır fakat fiberoptik bronkoskopi hava yolu yabancı cisim tanısı ve lokalizasyonu için altın standarttır. Özellikle çocuklarda YC aspirasyonundan şüphelenildiğinde gereksiz bronkoskopiden kaçınmak için sanal bronkoskopi akılda tutulmalıdır. Artan deneyim ve daha iyi enstrümanların gelişmesiyle lokal anestezi altında fiberoptik bronkoskop kullanılarak periferik yerleşimli ve küçük YC'ler güvenli ve başarılı bir şekilde çıkarılabilir. Fiberoptik bronkoskopi başarısız olduğunda, YC büyük, trakea veya ana bronş lokalizasyonunda ise rigid bronkoskopiyle çıkarma tavsiye edilmektedir.

Anahtar kelimeler: Yabancı cisim, aspirasyon, bronkoskopi

Abstract

The signs and symptoms of foreign body aspirations are usually nonspecific. Misdiagnosis and delayed diagnosis are common. Radiographic evaluation is useful, but fiberoptic bronchoscopy is the gold standard for airway foreign body diagnosis and localization. Virtual bronchoscopy should be kept in mind in order to avoid unnecessary bronchoscopy, especially when foreign body aspiration is suspected in children. With the increasing experience and the development of better instruments, peripheral location and small foreign bodies can be safely and successfully removed using a fiberoptic bronchoscope under local anesthesia. When fiberoptic bronchoscopy unsuccessful and foreign body is located within the trachea or main bronchus, it is recommended to remove with a rigid bronchoscope.

Keywords: Foreign body, aspiration, bronchoscopy

GİRİŞ

Yabancı cisim aspirasyonu dünya genelinde yaygın bir sorundur. Asfiksiye yol açmayan yabancı cisim aspirasyonunun mortalite ve morbidite görülme oranları klinisyenlerin artan ilgisi, görüntüleme tekniklerinin ilerlemesi ve bronkoskopi donanımlarının gelişmesiyle azalmıştır (1). Yabancı cisim aspirasyonu olgularının yaklaşık 2/3'ten fazlası pediatrik yaş grubundadır (1,2). Amerika Birleşik Devletleri'nde tahmini olarak popülasyonun 29.9/100.000'de görüldüğü ve 2000 yılında 160 çocuk ölümünden sorumlu olduğu gösterilmiştir (2). Birçok klinik çalışma yabancı cisim aspirasyonunun, klinik prezantasyonu, teşhis ve sonucunu değerlendirmiş ancak teşhis için net bir klinik ya da radyolojik kanıt göstermemiştir (3-6).

Klinik

Yabancı cisim aspirasyonunun klinik ve radyolojik bulguları, aspire edilen materyalin boyutu ve derecesine, seviyesine,

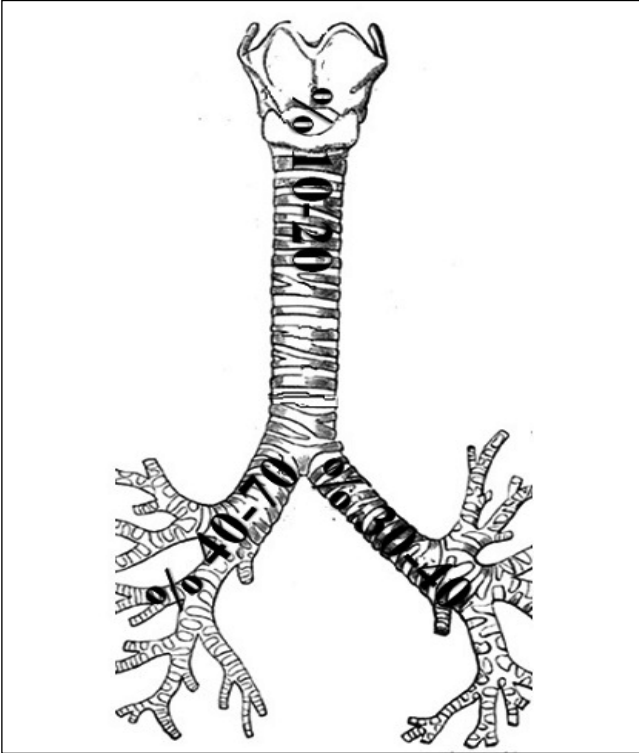
obstrüksiyonun akut veya kronikleşmesine bağlı olarak çok farklı şekillerde olabilir. Ani solunum durmasından uzun yıllar asemptomatik kalmasına kadar değişiklik gösterebilir. Anamnez çok önemlidir, özellikle çocuklar için ebeveynleri dikkatli bir şekilde sorgulanmalıdır. Aspirasyonla ilgili ana semptomlar boğulma, öksürük, uyuşukluk, aşırı balgam üretimi, siyanoz veya solunum güçlüğüdür. Bu semptomlar aspirasyondan hemen sonra gelişir (7,8). Klasik triad olan öksürük, wheezing ve boğulma olguların çok az bir yüzdesinde izlenir (9). Fizik muayenede; stridor, burun kanatlarının solunuma iştiraki, yardımcı solunum kaslarının (interkostal, subkostal ve suprasternal çekilmeler) görülmesi dikkat çeker. Oskültasyonda her iki hemitoraksta farklı solunum sesleri, tek taraflı wheezing, ral ve ronküsler duyulabilir.

Yabancı cisim genellikle supraglottik, glottik, trakea ve ana bronşlarda lokalize olurlar. Yabancı cisimlerin sağ bronşiyal sistemde %40-70, sol bronşiyal sistemde %30-40 ve laringotrakeal alanda %10-20 görüldüğü birçok çalışmada

bildirilmiştir (1,10,11) (Resim 1). Lober, segmenter ve sub-segmenter bronşlarda lokalize olabilirler (11). Bunlar parsiyel obstrüksiyona yol açarlar ve acil müdahale gerektirmekle birlikte sıklıkla tam obstrüksiyona yol açmazlar ancak tanı ve tedavide gecikmeye bağlı olarak komplikasyonların ciddiyeti artmaktadır. Özellikle başlangıcı sessiz yabancı cisim aspirasyonundan dolayı tanı geciktiginde tekrarlayan hemoptiziden geri dönüşümsüz parankim ya da hava yolu hasarına kadar değişen komplikasyonlar gelişebilir ve cerrahi rezeksiyon gerekebilir (12).

Bebekler özellikle dişlerin yokluğu ve yetersiz yutma koordinasyonu nedeniyle daha savunmasızdır. Ayrıca yeni objeleri keşfetmek için nesnelere ağızlarına götürmeleri yabancı cisim aspirasyonunun bu grupta daha sık görülmesine neden olur. Küçük çocuklarda aspire edilen yabancı cisim sağ taraf bronşiyal sistemde daha sık bulunmamıştır çünkü ana bronş lümen çapları ve açıklanmaları birbirine yakındır ve aspire edilen objelerin 2/3'ü distal bronşlar yerine ana bronşlarda görülür (13,14).

Yetişkinlerde görülen yabancı cisim aspirasyonu ise sıklıkla hava yolu koruyucu mekanizmalarının yetersiz olduğu 60-70 yaşlarında daha sık izlenir (3). Ayrıca alkolizm, uyuşturucu ilaç bağımlılığı, mental retardasyon ve nöromusküler durumlarda predispozan faktörlerdir. Aspire edilen yabancı cisim genellikle yiyecek parçaları ve kırık diş materyalleridir (15). Ancak kültürel, bölgesel ve beslenme alışkanlıklarına bağlı olarak aspire edilen materyaller farklılıklar gösterebilir.



Resim 1. Yabancı cisimlerin erişkinlerde yaklaşık olarak sağ bronşiyal sistemde %40-70, sol bronşiyal sistemde %30-40 ve laringotrakeal alanda %10-20 yer aldığı bildirilmiştir.

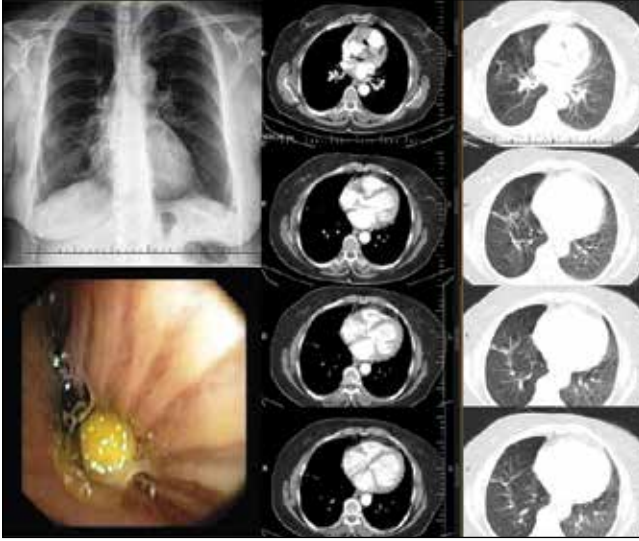
mektedir. Çin, Hindistan ve Türkiye'de en sık aspire edilen materyaller organik fındık ve kuru yemişlerken İtalya, İspanya ve Kosova gibi bazı Avrupa ülkelerinde organik materyallerin yanı sıra inorganik materyal aspirasyonları da sık görülebilmektedir (16-19). Ülkemiz gibi İslam ülkelerinde ise en sık türban iğnesi olarak adlandırılan toplu iğneler kadın erişkinlerde sık görülen aspirasyon materyalleridir (16). Yetişkinlerde, aspire edilen yabancı cisimlerin sağ bronşiyal sisteme lokalize olması sağ ana bronşun anatomik özelliklerinden dolayı daha olasıdır.

Likit (sıvı) materyallerin aspirasyonlarının klinik ve radyolojik bulguları ise aspire edilen materyalin hacmine, pH seviyesine, kronikleşme (akut/subakut/kronik) durumuna ve altta yatan trakeobronşiyal ağacın ve özefagusun anormallğine bağlıdır (20). Aspirasyonun sıklıkla lobler veya segmental dağılımı görülür. Likit aspirasyonu esnasında dik durumda aspire edilen sıvılar sıklıkla bibaziler segmentler, orta lob ve linguler segmentte sık görülürken sırt üstü yatan hastalarda üst lobların posterior segmentleri ile alt lob süperior segmentler sık etkilenir. Gastrik asit aspirasyonu (Mendelson sendromu), pH= 2.5'ten yüksek olan gastrik sıvı hafif bronşiyolitten hemorajik pulmoner ödeme kadar değişen patolojik reaksiyonlara neden olur. Hava yolu içindeki asidik sıvı trakeobronşiyal ağaç ve akciğer parankimi içine hızla yayılma eğilimindedir, dakikalar içinde yaygın konsolidasyon sahaları ve kimyasal pnömoniye yol açar.

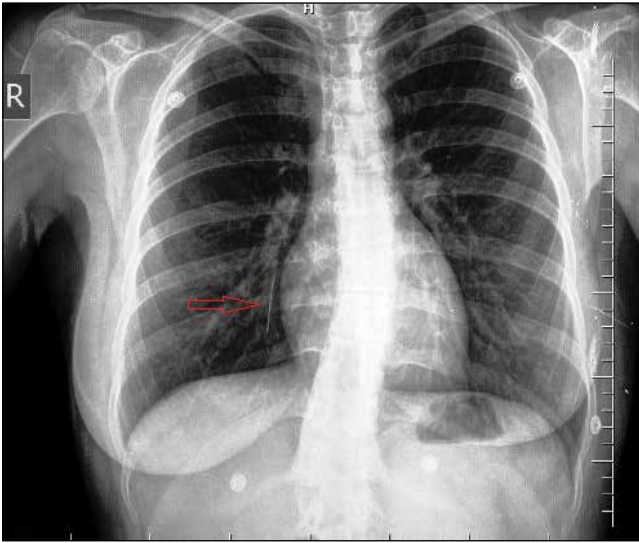
Boğulayazmada, ölüm nedeninin su altında kalmanın neden olduğu şiddetli asfiksionin değil aspire edilen su içindeki kimyasal ve organik kirleticilerin neden olduğu erişkin respiratuvar distres sendromuna bağlı geliştiği düşünülmektedir. Tuzlu su aspirasyonu ile tatlı su aspirasyonunun klinik seyri ve radyolojik özellikleri birbirinden çok farklı değildir. Radyografik bulgular sıklıkla dağınık buzlu cam opasitelerinden birkaç gün içinde hava boşlukları ile yamalı konsolidasyonlar şeklinde görünür (20).

Radyoloji

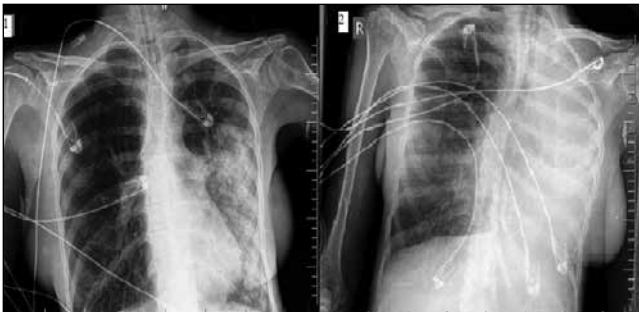
Göğüs radyografisinin tüm yabancı cisim aspirasyonlarının çocuklarda %54.5-84.5'te tanı koydurucu değeri olduğu bildirilmiştir (21). Erişkinlerde ise akciğer grafisinin yabancı cisim için duyarlılığı %68-76, özgüllüğü %45-67 olarak bildirilmiştir (22). Normal akciğer grafisinin olması yabancı cisim aspirasyonunu ekarte ettirmez (Resim 2). Direk akciğer grafide, aspire edilen inorganik materyaller radyopak olduğu için görülürler (Resim 3). Ancak organik materyaller radyolüsen oldukları için görülmezler ve obstrüksiyonun derecesine bağlı olarak grafide indirek bulgulara (atelektazi, pnömoni, obstrüktif amfizem, mediastinal şift vb.) yol açabilirler (Resim 4). Bronş içinde yerleşen yabancı cisimler bronşu tam kapatmazlar ise inspiyumda bronş distaline hava geçişine izin verirler ancak ekspiyumda hava çıkışını engelleyerek hava hapsine (obstrüktif amfizem) yol açarlar. Bu durumda etkilenen akciğer/lob/segment daha radyolüsen görünür (22).



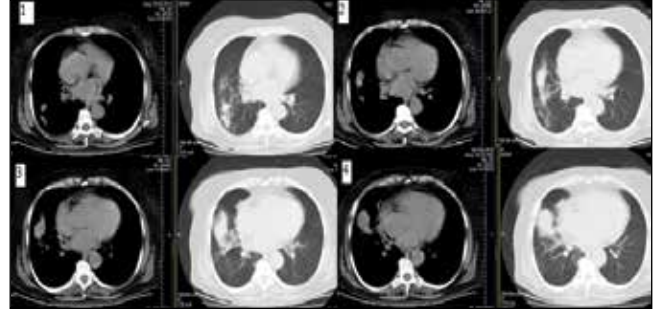
Resim 2. Akciğer grafi normal, toraks bilgisayarlı tomografide sağ intermedier bronş ve alt lob bronş şüpheli görünüm izlenen olgunun bronkoskopik incemesinde sağ intermedier bronş içerisinde mısır tanesi tespit edilen ve çıkarılan olgu.



Resim 3. Akciğer grafide sağ alt zon medialde radyoopak yabancı cisim (türban iğnesi) izleniyor.



Resim 4. Yoğun bakımda entübe hastanın akciğer grafisinde sol hemitoraksta pnömonik infiltrasyon (1) ve atelektazi (2) izleniyor. Mental retarde hastanın bronkoskopisinde sol alt lob girişinde organik yabancı cisim (fındık) tespit edildi ve rigid bronkoskopi ile çıkarıldı.



Resim 5. Tekrarlayan pnömoni ile başvuran hastanın toraks bilgisayarlı tomografide sağ intermedier bronş distalinde opasite, segmenter atelektazi ve periferinde pnömonik opasite izleniyor. Fiberoptik bronkoskopik incelemede yumuşak gıda artığı görüldü ve çıkarıldı.

Bilgisayarlı toraks tomografisi (BT) ise şüpheli radyolüsen yabancı cisim tanısında göğüs grafisine göre daha duyarlı ve özgüldür (23). BT özellikle daha düşük atenüasyon gösteren intrabronşiyal materyali gösterebilir ve sıklıkla obstrüksiyon seviyesini tespit eder (Resim 5). Yabancı cisim cisim materyali büyük ise trakeayı tam tıkayarak ani asfiksi ve ölüme neden olur. Aspire edilen materyal ana bronşa yerleşmişse atelektazi (tam obstrüksiyon) veya hava hapsine (parsiyel obstrüksiyon) yol açar ya da bulgu vermeyebilir (yetersiz obstrüksiyon). Yabancı cisim lobar bronş yerleşmişse lobar atelektazi, hava hapsi veya postobstrüktif pnömoniye neden olur. Aspire edilen yabancı cisim küçük ise segmenter veya subsegmenter bronş yerleşimli olduğunda fokal rekürren pnömoni veya fokal atelektaziye neden olur (23). Yabancı cisim aspirasyonunun geç komplikasyonları rekürren pnömoni, bronşektazi, bronşiyal strüktür, masif hemoptizi, granülasyon dokusu veya yerleşim yerinde kitledir.

Sanal bronkoskopi günümüzde kullanımı giderek artmakta olan bir tanı aracı olmaktadır. Özellikle pediatrik yaş grubunda direkt grafi negatif olan ve klinik şüpheli yabancı cisim aspirasyonu teşhisinde gereksiz bronkoskopi incelemenin yerini almaya başlamıştır. Yabancı cisim aspirasyonu şüphesi olan 40 çocuk hastadan oluşan bir çalışmada, direkt akciğer grafide yabancı cisim gösterilememiş 20 olgunun 12'sinde sanal bronkoskopi ile yabancı cisimlerin tespit edildiği bildirilmiştir (24). Yabancı cisim aspirasyon şüphesi olan olgularda sanal bronkoskopi inceleme akılda tutulmalıdır.

Bronkoskopi anamnez, klinik ve radyolojik bulgular eşliğinde yabancı cisim aspirasyonu şüphesi bulunan olgularda tanı aracı olarak kullanılmalıdır ve altın standarttır (1). Erken bronkoskopi ile tanı konulması daha az komplikasyonların görülmesini sağlar. Özellikle solunum şikayetleri bulunan bazı çocuklarda güncel tanı yöntemlerinin yetersiz olmasından dolayı uzun süre astma veya pnömoni tedavisi almakta ve tedaviye cevabın yetersiz olduğu olgularda bronkoskopik değerlendirme sonrası kesin tanı konularak tedavi edilmektedir (25).

Tedavi

Yabancı cisim aspirasyonunun tedavisi, aspire edilen materalin boyutuna ve trakeobronşiyal sistem içerisinde yerleştiği bölgeye bağlıdır. Laringeal ve subglottik yerleşimli yabancı cisim acil rigid bronkoskopi veya trakeostomi gibi acil müdahale gerektiren solunum problemine yol açarken sağ veya sol ana bronş yerleşimli yabancı cisim daha az solunum problemine neden olurlar (26-28).

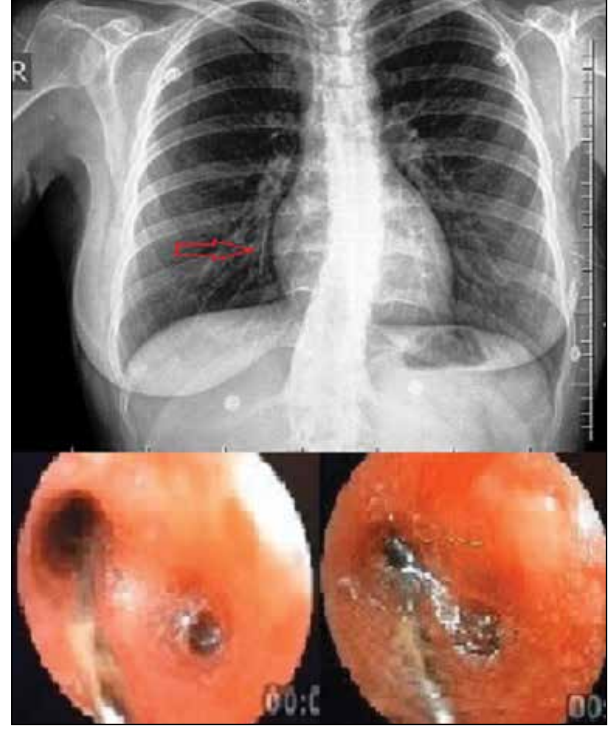
Aspire edilen yabancı cisim ilk olarak 1897'de bir otolaringolojist olan Gustav Killian tarafından rigid bronkoskopi kullanılarak çıkarılmıştır (28). Chevalier Jackson 1936'da yabancı cisimlerin %98'ni kendi bronkoskopi sistemi ile başarılı şekilde çıkardığını ve mortalitenin %24'ten %2'ye düştüğünü bildirmiştir (29).

Fleksibl bronkoskopi ise 1968'de Shigeto Ikeda tarafından geliştirilmiştir ve yabancı cisim aspirasyonu tanısında ilk girişim olarak kullanılmaktadır (1). Fiberoptik bronkoskopinin rigid bronkoskopiye göre lokal anestezi altında kullanımı, daha küçük hava yollarına erişim sağlama, omurga ve farinks deformitesi olan hastalarda kullanım avantajı bulunmakta, daha kolay ve güvenli bir prosedür olduğu bildirilmiştir (30,31). Cunanan, 300 mental retarde ve fiziksel engelli hastada yabancı cisimleri fiberoptik bronkoskopi kullanarak %89 başarıyla çıkardığını bildirmiştir (30). Debeljak ve arkadaşları, özellikle küçük hava yolları içine olan yabancı cisimlerin çıkarılmasında fiberoptik bronkoskopinin rigid bronkoskopiye üstün olduğunu göstermiştir (31).

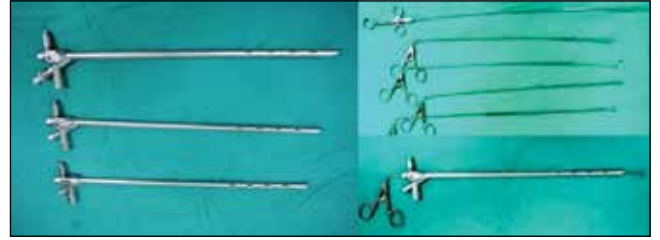Bizim bir yabancı cisim aspirasyonu olgumuz, sağ alt lob bazal segment alanında direk grafide görüldü. Hastaya önce genel anestezi altında rigid bronkoskop uyguladık ancak yabancı cisim tespit edilemedi. Rigid bronkoskop içerisinden fiberoptik bronkoskop ile incelemede sağ alt lob mediobazal segment/subsegment içerisindeki türban iğnesi görüldü ve fiberoptik bronkoskopun biyopsi forsepsleri ile yakalanabildi takiben bronkoskop ile birlikte çıkarıldı (Resim 6). Küçük hava yolları içerisinde yerleşen yabancı cisimleri görmek veya çıkarabilmek rigid bronkoskopun çapı ve yakalayıcı enstrümanların boyutundan dolayı mümkün olmayabilmektedir. Yakalayıcı forsepsler, sepetler, miknatis ekstraktörleri, YAG Lazer ve cryo problemleri fiberoptik bronkoskop aracılığıyla yabancı cismin çıkarılması için kullanılabilir (31). Fiberoptik bronkoskopinin en sık komplikasyonu pnömonidir, nadir komplikasyonları ise yabancı cismin subglottik alanda kaybedilmesiyle gelişen asfiksi ve hemoptizidir (32).

Fiberoptik bronkoskopi başarısız olduğunda, yabancı cisim santral yerleşimli ise, skar dokusu içine gömülü yabancı cisimlerde ve keskin yabancı cisimlerin çıkarılmasında mukozaya hasarını önlemek için rigid bronkoskopi yapılması tavsiye edilmektedir.

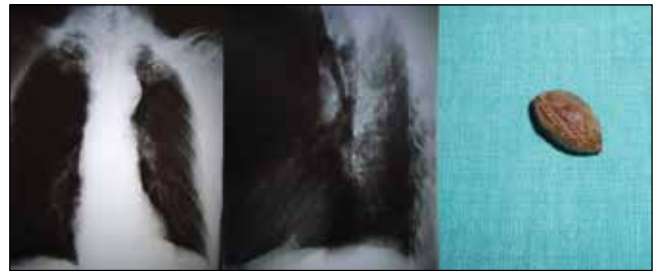
Rigid bronkoskopi için anestezi şarttır (Resim 7). Hsu ve arkadaşları 2000 yılında 459 olguluk serilerinde rigid bronkoskopi ile yabancı cisimlerin %99'nu başarılı şekilde çıkardıklarını, komplikasyon oranlarının sadece %0.2 ve mor-



Resim 6. Sağ alt lob antero bazal segment içerisindeki türban iğnesinin direk grafisi ve fiber optik bronkoskopik görünümü.



Resim 7. Rigid bronkoskoplar ve yakalayıcı enstrümanlar (forseps, grasper, basket vb.)



Resim 8. Uzun süre asemptomatik kalan 70 yaşında kronik obstrüktif akciğer hastası olgumuzun akciğer grafileri ve rigid bronkoskopi ile çıkarılan sol alt lob girişinde ki zeytin çekirdeği görülüyor.

talitenin ise %0.1'den daha az olduğunu bildirmiştir (33). Bizim uzun süre asemptomatik olan bir olgumuzun yapılan fiberoptik bronkoskopisinde sol alt lob girişinde yabancı cisim tespit edilen ve rigid bronkoskopi ile başarıyla çıkarılan yabancı cisim izleniyor (Resim 8).

Yabancı cisimlerin başarılı bir şekilde çıkarılabilmesi için otörler bazı kurallar önermişlerdir.

Kural 1: Bronkoskopi prosedürünün endikasyonları ve amacı dikkatli bir şekilde gözden geçirilmelidir. Çocuklarda yabancı cisimlerin lokal anestezi altında fiber optik bronkoskop ile çıkarılması önerilmemektedir (34). Genel anestezi altında fiber optik bronkoskop kullanılarak çocuklardaki yabancı cisimler çıkarılmalı ve ihtiyaç durumunda genel anestezi altında rigid bronkoskopiye döndürülebilmelidir.

Kural 2: İyi bir hazırlık başarının yarısıdır. Bronkoskopi ekibi, bronkoskopi enstrümanları (grasper, basket, balon vb.) hazır olmalıdır.

Kural 3: Bronkoskopi üç elli bir prosedürdür. En iyi manevra kabiliyeti yakalayıcı enstrümanları yerleştirmek ve manipüle etmek için fazladan bir çift eldir (asistan, deneyimli hemşire). Bronkoskopistin birincil ilgisi bronkoskopun manevrası ile arzulanan pozisyonu sağlamaktır.

Kural 4: Eğitilmiş bir hemşire hastanın sedasyonunu sağlayabilmeli, vital bulgularını monitörden izleyebilmeli, bronkoskop asistanı olarak tüm bronkoskop enstrümanları için eğitilmiş olmalıdır. Deneyimli hekim ve hemşireden oluşan ekipte yabancı cismin çıkarılmasının daha kısa sürede ve daha az stres altında gerçekleştirildiği bildirilmiştir (14). Buna ek olarak göğüs cerrahı ve anestezi beklenmedik komplikasyonlara karşın ulaşılabilir olmalıdır.

Kural 5: Başarılı bir işlem için zaman ve kararlılık şarttır. Erişkinlerde ki yabancı cisim aspirasyonu olgularının çoğu asfiksiye neden olmaz ve nadiren acildir. Hava yolunda uzun süre kalabilir ve normal doku reaksiyonu ihtimali olasıdır. Wiseman ve arkadaşları, aspirasyondan 24 saatten daha uzun süre sonra başvuran 85 hastanın %36'sında eritem, ödem, granülasyon dokusu ve pürülan sekresyon varlığı tespit ederken 24 saatten daha önce başvuran 72 hastanın %96'sında bu bulguların olamadığını ya da çok az enflamasyon geliştiğini bildirmiştir (35).

Yabancı cisim, bronkoskop ile görüldüğünde hekim öncelikle dikkatli bir şekilde cismin şeklini, yapısını ve çevre dokularla ilişkisini değerlendirmelidir. Endobronşiyal yerleşimli yabancı cismin bronş dışında ki görünmeyen parçasını değerlendirmek için radyolojik grafilerin incelenmesi gerekebilir. Kanamalı granülasyon dokusu ile çevrelenmiş yabancı cisimlerin çıkarılması zor olabilir. Bu durumda bazı otörler çıkarma işlemi öncesi kısa etkili steroidlerin kullanılmasını önermişlerdir (15,36).

Kural 6: Erişkin hava yolu yabancı cisim aspirasyonu nispeten nadirdir ve yeterli beceri edinme fırsatları için seyrek olabilir. Yabancı cisim çıkarılması muhtemelen en zorlu fleksibl bronkoskopik işlemdir daha fazla deneyim ve yeteneğe sahip başka bir ekibe ya da kuruma sevk gerekebilir. Yabancı cisim çıkarılması ile gelişen komplikasyonların deneyimi az olan hekim elinde daha sık olduğu gösterilmiştir (15). Aynı şekilde fleksibl veya rigid bronkoskop ile bir yabancı cisim

başarıyla çıkarılabilmesi enstrümanlardan çok hekimin deneyim ve becerisine bağlıdır.

Kural 7: Her olgu bir öğrenim fırsatı olarak görülmelidir. Daha deneyimli ve becerikli operatörlerin yeteneklerini gençlere aktarması gereklidir.

Yabancı Cisimlerin Çıkarılma Teknikleri

Fiberoptik bronkoskopinin ana eleştirisi işlem sırasında hava yolunun güvenli olmamasıdır. Bununla birlikte çoğu olguda bilinçli sedasyon ve lokal anestezi altında iyi tolere edilir ve genel anesteziye gerek yoktur. Solunum zorluğunun meydana geldiği nadir durumlarda, endotrakeal tüp yerleştirilmesi ile hava yolu kolayca güvence altına alınabilir ve endotrakeal tüp içerisinden çıkarma işlemine devam edebilirsiniz.

Laringeal maskenin gelişmesiyle birlikte daha derin sedasyon altında hava yolu kontrolü fleksibl bronkoskopi yapılabilir (37).

Yabancı cisim çıkarılırken daha distal hava yoluna itilmesinden her zaman kaçınmak gerekmektedir. Genel olarak, yabancı cisim çıkarma işleminden önce trakea içine Fogarty balonu yabancı cisim daha distaline yerleştirilerek balon şişirilir ve işlem sırasında yabancı cisim daha distale itilmesi engellenir (1,35). Trakea içerisindeki yabancı cisim forseps veya basket kullanılarak kolayca çıkarılır. Genellikle küçük, yumuşak ve kırılğan yabancı cisim için bu teknik kullanılır. Bu prosedürün yazarların olgularının yaklaşık %90'unda işe yaradığı bildirilmiştir (1). Yabancı cisim yakalandıktan sonra bronkoskop, yakalayıcı enstrüman ve yabancı cisim aynı anda birlikte çekilerek çıkarılır. Endotrakeal tüp yerleştirilmiş durumlarda da güvenli bir şekilde yakalanmış yabancı cisim, bronkoskop ve endotrakeal tüpün birlikte çekilmesi gerekebilir.

Fiberoptik bronkoskop kullanımı ile ilgili eleştirilerden biri de dar subglottik alanda yabancı cisimlerin kaybedilmesiyle meydana gelebilecek asfiksi durumudur. Bu çok nadir komplikasyon literatürde henüz bildirilmemiştir ve böyle bir durumda hemen entübasyon uygulanmalı hava yolu açık tutulmalıdır. Alternatif bir yöntem de fiberoptik bronkoskopa yabancı cisim daha distale itilerek asfiksi önlenir. Diğer bir nadir komplikasyon ise hemoptizidir ve rigid bronkoskop ile daha iyi kanama kontrolü yapılır. Rees, 2500 benzer yabancı cisim aspirasyonu serisinde sadece 1 olguda hemoptizi geliştiğini, yabancı cisim çıkarılmasında hemoptizi endişesinden dolayı rigid bronkoskopun fiberoptik bronkoskopa bir üstünlüğü bulunmadığını bildirmiştir (38).

Keskin yabancı cisim çıkarılması ise ciddi bir sorundur ve özel ilgi ister. Keskin yabancı cisimlerin çıkarılmasında anahtar nokta keskin ucun bulunmasıdır. Öncelikle sivri uç yakalanarak serbestleştirilmeli ve sonra çıkarılmalıdır.

Bazı durumlarda büyük yabancı cisimler lazer ile bölünecek ya da çevre granülasyon dokusu buharlaştırılarak çıkarılabilmektedir (39,40).

KAYNAKLAR

1. Rafanan AL, Mehta AC. Adult airway foreign body removal. What's new? *Clin Chest Med* 2001;22:319-30.
2. Nonfatal choking-related episodes among children-United States, 2001. *MMWR Morb Mortal Wkly Rep* 2002;51:945-8.
3. Chen CH, Lai CL, Tsai TT, Lee YC, Perng RP. Foreign body aspiration into the lower airways in Chinese adults. *Chest* 1997;112:129-33.
4. Zerella JT, Dimler M, McGill LC, Pippus KJ. Foreign body aspiration in children: value of radiography and complications of bronchoscopy. *J Pediatr Surg* 1998;33:1651-4.
5. Tan HK, Brown K, McGill T, Kenna MA, Lund DP, Healy GB. Airway foreign bodies (FB): a 10-year review. *Int J Pediatr Otorhinolaryngol* 2000;56:91-9.
6. Karakoc F, Karadag B, Akbenlioglu C, et al. Foreign body aspiration: what is the outcome? *Pediatr Pulmonol* 2002;34:30-6.
7. Menéndez AA, Gotay Cruz F, Seda FJ, Vélez W, Trinidad Pinedo J. Foreign body aspiration: experience at the University Pediatric Hospital. *P R Health Sci J* 1991;10:127-33.
8. Kiyani G, Gocmen B, Tugtepe H, Karakoc F, Dagli E, Dagli TE. Foreign body aspiration in children: the value of diagnostic criteria. *Int J Pediatr Otorhinolaryngol* 2009;73:963-7.
9. Banerjee A, Rao KS, Khanna SK, et al. Laryngo-tracheo-bronchial foreign bodies in children. *J Laryngol Otol* 1988;102:1029-32.
10. Liman ŞT, Eliçora A, Topçu S. Yabancı cisim aspirasyonları ve özofagus yabancı cisimleri. *Toraks Cerrahisi Bülteni* 2012;3:94-103.
11. Toker A, Tanju S, Erus S. Tracheobronchial foreign body removal. In: Kuzdzal J, ed. *Textbook of the Thoracic Surgery Volume 2*. Cracow: Medycyna Praktyczna 2015:991-9.
12. Lemberg PS, Darrow DH, Holinger LD. Aerodigestive tract foreign bodies in the older child and adolescent. *Ann Otol Rhinol Laryngol* 1996;105:267-71.
13. Marquette CH, Martinot A. Foreign body removal in adults and children. In: Bolliger CT, ed. *Interventional bronchoscopy*. Basel: S Karger AG 2000:96-107.
14. Brkic F, Delibegovic-Dedic S, Hajdarovic D. Bronchoscopic removal of foreign bodies from children in Bosnia and Herzegovina: experience with 230 patients. *Int J Pediatr Otorhinolaryngol* 2001;28:193-6.
15. Baharloo F, Veyckemans F, Francis C, Bietlot MP, Rodenstein DO. Tracheobronchial foreign bodies: presentation and management in children and adults. *Chest* 1999;115:1357-62.
16. Hasdiraz L, Bicer C, Bilgin M, Oguzkaya F. Turban pin aspiration: non-asphyxiating tracheobronchial foreign body in young Islamic women. *Thorac Cardiovasc Surg* 2006;54:273-5.
17. Gandhi R, Jain A, Agarwal R, Vajifdar H. Tracheobronchial foreign bodies- a seven years review. *J Anesth Clin Pharmacology* 2007;23:69-74.
18. Latifi X, Mustafa A, Hysenaj Q. Rigid tracheobronchoscopy in the management of airway foreign bodies: 10 years experience in Kosovo. *Int J Pediatr Otorhinolaryngol* 2006;70:2055-9.
19. Tang LF, Xu YC, Wang YS, et al. Airway foreign body removal by flexible bronchoscopy: experience with 1027 children during 2000-2008. *World J Pediatr* 2009;5:191-5.
20. Marom EM, McAdams HP, Erasmus JJ, Goddman PC. The many faces of pulmonary aspiration. *AJR* 1999;172:121-8.
21. Mansour B, Elias N. Foreign body aspiration in children with focus on the role of flexible bronchoscopy: a 5 years experience. *Isr Med Assoc J* 2015;17:599-603.
22. Svedström E, Puhakka H, Kero P. How accurate is chest radiography in the diagnosis of tracheobronchial foreign bodies in children? *Pediatr Radiol* 1989;19:520-2.
23. Kim M, Lee KY, Lee KW, Bae KT. MDCT evaluation of foreign bodies and liquid aspiration pneumonia in adults. *Am J Roentgenol* 2008;190:907-15.
24. Bhat KV, Hegde JS, Nagalotimath US, Patil GC. Evaluation of computed tomography virtual bronchoscopy in paediatric tracheobronchial foreign body aspiration. *J Laryngol Otol* 2010;124:875-9.
25. Saki N, Nikakhlag S, Rahim F, Abshirini H. Foreign body aspirations in Infancy: a 20-year experience. *Int J Med Sci* 2009;6:322-8.
26. Zaupa P, Saxena AK, Barounig A, Höllwarth ME. Management strategies in foreign-body aspiration. *Indian J Pediatr* 2009;76:157-61.
27. Dunn GR, Wardrop P, Lo S, Cowan DL. Management of suspected foreign body aspiration in children. *Clin Otolaryngol Allied Sci* 2004;29:286.
28. Osman EZ, Webb CJ, Clarke RW. Management of suspected foreign body aspiration in children. *Clin Otolaryngol Allied Sci* 2003;28:276.
29. Jackson C. *Diseases of the air and food passages of foreign body origin*. Philadelphia, WB Saunders, 1936.
30. Cunanan OS. The flexible fiberoptic bronchoscope in foreign body removal experience in 300 cases. *Chest* 1978;73(Suppl 5):725-6.
31. Debeljak A, Sorli J, Music E, Kecelj P. Bronchoscopic removal of foreign bodies in adults: experience with 62 patients from 1974-1998. *Eur Respir J* 1999;14:792-5.
32. Eroğlu A, Kürkçüoğlu IC, Karaoğlanoğlu N, Yekeler E, Aslan S, Baçoğlu A. Tracheobronchial foreign bodies: a 10 year experience. *Ulus Travma Acil Cerrahi Derg* 2003;9:262-6.
33. Hsu Wc, Sheen Ts, Lin Cd, Tan Ct, Yeh Th, Lee Sy. Clinical experiences of removing foreign bodies in the airway and esophagus with a rigid endoscope: a series of 3217 cases from 1970 to 1996. *Otolaryngol Head Neck Surg* 2000;122:450-4.
34. Martinot A, Closset M, Marquette CH, et al. Indications for flexible versus rigid bronchoscopy in children with suspected foreign-body aspiration [see comments]. *Am J Respir Crit Care Med* 1997;155:1676-9.
35. Wiseman NE. The diagnosis of foreign body aspiration in childhood. *J Pediatr Surg* 1984;19:531-5.
36. Charles-Hugo M, Martinot A. Foreign body removal in adults and children. In Bolliger CT, Mathur PN (eds): *Interventional bronchoscopy*. Progress in Respiratory Research, Basel, Karger 2000:96-107.
37. Hirai T, Yamanaka A, Fujimoto T, Shiraishi M, Fukuoka T. Bronchoscopic removal of bronchial foreign bodies through the laryngeal mask airway in pediatric patients. *Jpn J of Thorac Cardiovasc Surg* 1999;47:190-2.
38. Rees JR. Massive hemoptysis associated with foreign body removal. *Chest* 1985;87:375-476.
39. Boelckeke PL, Wegner M, Lessnau KK. Laser-assisted removal of a foreign body in the bronchial system of an infant. *Lasers Surg Med* 1995;17:375-7.
40. Hayashi AH, Gillis DA, Bethure D, Hughes D, O'Neil M. Management of foreign body bronchial obstruction using endoscopic laser therapy. *J Pediatr Surg* 1990;25:1174-6.