FTİZYOLOJİ

CİLT: I

AKCİĞER TÜBERKÜLOZU

Dr. İhsan Rifat Sabar

1958

Aziz Kardeşim Doç. D.
Rauf Söğüt'e
25-2-1958

FTİZYOLOJİ

CİLT: I

AKCİĞER TÜBERKÜLOZU

Dr. İhsan Rifat Sabar

Prof. Dr. Hürrem Gül Öngen
Tıp Diploma No: 29482
Göğüs Hastalıkları 28251-29482

1958

Meslek hayatım boyunca hoca - talebe, baba - evlât ve arkadaş olarak bizlere ilmi önderlik eden ve feyiz veren aziz ve muhterem hocam Ord. Prof. Dr. Tevfik Sağlam'a minnet ve şükran hislerimle.

Dr. İ. R. Sabar

ÖNSÖZ

Son yirmi beş yıl içinde tıbbın her hangi bir şubesinde yapılan araştırmalar, akciğer tüberkülozunun bakteriyoloji, patojeni, immünobiyoloji ve tedavisi mevzuunda olduğu kadar kıymetli olmamıştır denilebilir. Bilhassa birinci ve ikinci Dünya harblerinden sonra tüberkülozun bütün dünyada daha yaygın bir şekil alarak ölüm nispetinin artması, bu sahada araştırmalara vesile teşkil ettiği gibi tüberkülozla mücadele problemlerinin inkişafına yol açmış ve tüberkülozu tamamiyle medikososyal bir mesele haline getirmiştir.

Memleketimizde tüberkülozun yaptığı geniş tahribat, her medeni memlekette olduğu gibi, hem medikal hem de sosyal bakımdan gayeli ve bilgiye dayanan bir mücadele lüzumunu doğurmuş, tüberküloz üzerinde geniş çalışmalar da göz önünde tutularak İstanbul ve Ankara Tıp Fakültelerinde ftizyoloji kürsülerinin kurulmasına vesile olmuştur.

Tüberkülozun ayrı bir ihtisas şubesi olarak ele alınması öğrenci ve mütehassıslar için, sayın klinik direktörümüz Prof. Dr. *Muzaffer Şevki Yener*'in kıymetli müzaheretleriyle iki cildden ibaret olan ftizyoloji kitabımın akciğer tüberkülozuna ait birinci cildi basılmıştır. (Akciğer dışı organ tüberkülozu) olan ikinci cildin kısa bir zaman sonra neşrine çalışılacaktır.

Bu cildin ihtiva ettiği muhtelif bahisler arasında patolojik anatomi, bakteriyoloji ve immüniteye ait kısımlar umumi olarak bütünüyle bir ünite olarak ele alınmıştır. Esasen bu bahisler hakkındaki en son neşriyatta belirtilen telâkkiler bu noktai nazarı hedef tutmaktadır. Ftizyolojinin diğer bahislerinden ziyade bu mevzularda henüz halledilmemiş ve güç problemler ile alâkalı birçok düşünce aykırılıkları bulunmaktadır. Bunlar, kısaca ince yazılar halinde hülâsa edilmek istenilmiştir. Daha ziyade bir ders, kısmen de müracaat kitabı mahiyetini taşıyan bu kitapta akciğer tüberkülozuna ait görüşler, çok uzun olacağı düşüncesiyle münakaşalarından ziyade sadece müşahedelere dayanan ve şahsıma ait olmayan tefsirler kısaltılmış olarak bir arada toplanmaya çalışılmıştır.

Kitabın basılmasında bilhassa âmil olan ve büyük yardımını gördüğüm Deniz Sağlık Dairesi Başkanı Dr. Amiral *Refik Kuntol,* Patolojik Anatomi enstitüsü direktörü Ord. Prof. Dr. *Besim Turhan* ile yakın çalışma arkadaşlarım Doç. Dr. *K. Berktın,* Doç. Dr. *R. Saygın,* Dr. *R. Gülbaran,* Deniz basımevi müdürü yarbay *Hüseyin Günçin* ve arkadaşlarına şükranlarımı bildirmeyi borç bilirim.

Dr. İ. R. Sabar

SOLUNUM VE DOLAŞIM FONKSİYON TESTLERİ

Solunum ve dolaşım fonksiyon tâbiri geniş anlamlıdır. Solunum ve dolaşım fonksiyonunda aktif rol oynayan bütün fizyolojik proçesleri ihtiva eder. Solunum ve dolaşım sistemleri, biribirlerinden ayrılmayan tek bir ünite halinde iş görürler ve dış hava ile dokular arasında solunum gazlarının mübadelesini sağlarlar. Bu bakımdan aynı gayeye hizmet eden bu iki sistemin fonksiyonlarının aynı zamanda ölçülmesi ve münakaşa edilmesi daha doğru olur.

Avrupa ve Birleşik Amerikada bazı kliniklerde, solunum ve dolaşım fonksiyonları, nispeten kolay usullerle, ayrı ayrı ölçülmektedir. Sırf bu işle uğraşan büyük fonksiyon laboratuvarlarında ise, dolaşım ve solunum fonksiyonları daha komplike usullerle birlikte ölçülür.

Solunum ve dolaşım fonksiyon testlerinin klinik tatbikatı :

Bu testlerin değer ve önemleri gün geçtikçe artmaktadır. Bu konuda eksperimental ve klinik araştırmalar için kullanılan usuller tekemmül ettirilmekte, yeni usuller ve aletler ortaya konmaktadır.

Evvelce yalnız fiziyoloji laboratuvarına inhisar ettirilen akciğer fonksiyonlarının muayenesi, akciğer tüberkülozunun tedavisinde kollaps metotları ve cerrahi müdahalelerin klinikte tatbik sahasının artması neticesi, bugün artık pratik sahada büyük bir önemle yapılmaktadır. Akciğerin çeşitli hastalıklarında yapılan cerrahi müdahalelerden önce, hastanın teneffüs faaliyet derecesi ve kapasitesini bilmek ve ona göre ameliyata karar vermek icabetmektedir.

Bir asırdanberi akciğerin ihtiva ettiği hava bir gazometr (Hutchinson) ile ölçülmektedir. Bu esas üzerinde birçok cihazlar kullanılmıştır. Hususiyle Brauer ve Knipping Spirometrik olarak (Akciğerin havalanabilmek kudreti hesap edilerek) bu metodu tekemmül ettirmişlerdir. Kardiyopülmoner fonksiyon testleri, halen şu hususlarda kullanılmaktadır :

1. Akciğer malûliyetinin erken olarak tanınması ve yetmezlik hududunda bulunan vakaların meydana çıkarılması, bilhassa büyük göğüs cerrahisi yapılacak hastalarda çok önemlidir.

2. Ağır sanayi müesseseleri, tehlikeli tozlara mâruz kalan işçilerini, zaman zaman akciğer fonksiyon testlerinden geçirmek suretiyle akciğerlerdeki erken değişiklikleri vaktinde tesbit ettirirler. Böylece ârızanın erken safhasında yakalanması ve hastalığın ilerlemesi ile devamlı bir malûliyetin meydana gelmesinin önlenmesi kabil olur.

3. Ağır sanayide çalışan işçilerde husule gelebilen malûliyet vakalarında ve tazminat meselelerinde önemi vardır.

4. Tatbik edilen her hangi bir tedavi metodunun değerlendirilmesinde ve takibinde işe yarar.

5. Organik menşeli olmayan ve histeri hallerinde görülen dispnelerin, hakiki akciğer kifayetsizliğinden ayrılmasına hizmet eder.

6. Menşei kalb ve akciğer olan dispneleri ayırmaya hizmet eder.

7. Primer polisitemileri, sekunder polisitemilerden tefrik eder.

8. Akciğerlerin fizik ve radyoloik muayenelerle meydana çıkarılamayan bazı anormal hallerini, erken olarak meydana çıkarır.

Kardiyopülmoner fonksiyonları, iki geniş kategoriye ayırmak kabildir :

1. Bizzat akciğerlere ait fonksiyonlar.

2. Kardiyosirkülatuvar fonksiyonlar.

I. Bizzat akciğerlere ait fonksiyonlar : Bunlar da, anatomofizyolojik bakımdan iki gurupa ayrılabilir : a) Ventilasyon vazifesi. b) Difüzyon vazifesi.

a) Ventilasyon vazifesi : Sırf mekaniktir. Solunum hareketleri esnasında dış atmosfer havasının muayyen bir kısmının akciğerler içerisine girip çıkmasından ibarettir. Normal bir ventilasyon ancak göğüs kafesinin ve onu teşkil eden yumuşak ve sert kısımların normal bir durumda olmaları, plevra ve mediasten oranlarının normal dokuda ve elâstikıyette olması, akciğerlerin elâstikıyetinin normal olması, hava yollarının açık bulunması, solunum merkezinden gelen normal bir stimülüsün mevcut bulunmasiyle kabildir.

b) Difüzyon vazifesi : Fizikoşimik bir olaydır. Solunum esnasında gaz mübadelesinden ibarettir. Akciğer alveollerinde dış hava ile pülmoner arter kapilerleri içersinde bulunan kan arasında O_2 ve CO_2 mübadelesinden ibarettir. Bu vazifeye alveolorespiratuvar fonksiyon da denir.

II. Kardiyosirkülatuvar fonksiyon : Akciğerlerin ventilasyon ve difüzyon vazifeleriyle çok yakından ilgilidir. Dokularla akciğerler arasında aracı bir rol oynar. Dokularda husule getirilen CO_2 nin akciğerlere nakledilmesine ve buradan dışarı atılmasına, akciğerlerden alınan O_2 nin de dokulara taşınmasına hizmet eder.

Akciğerlerde difüzyon vazifesinin lâyıkiyle vukua gelebilmesi için geniş bir pülmoner damar yatağının mevcudiyeti şarttır. Keza akciğerlerde ve periferik damarlarda, kan akıntısı volümünün ve hızının yeter derecede bulunmsı lâzımdır. Doğuştan veya sonradan olma kalb hastalıkları, kan akıntısında azalmaya sebep olabilirler. Sağ kalbi sola birleştiren sağdan sola shunt'lar, arterlerde oksijen satürasyonunu azaltırlar. Soldan sağa olan shunt'lar ise, sağ kalbin yorulmasına ve zamanla dekompanse olmasına sebep olurlar.

Kalb iflâsı, yalnız kan akıntısının azalmasına sebep olmakla kalmaz, aynı zamanda akciğerlerdeki konjesyon ve ödem yüzünden alveoloarteriel oksijen tansiyonu sabitesinin büyümesine sebep olur.

Diğer taraftan, meselâ akciğer fibrozisi gibi bir akciğer hastalığı, damar bozukluklarına sebep olarak pülmoner zar istikametinde vukua gelen gaz mübadelesini zorlaştırır ve küçük dolaşımda basıncı yükseltmek suretiyle sağ kalbin yükünü arttırır.

Klinikte, ventilasyon, difüzyon ve kardiosirkülatuvar yetmezliklerin çeşitli kombinasyonlarına rastlanabilir.

Ventilasyon ve difüzyon yetmezlikleri nadiren yalnız başlarına bulunurlar, fakat umumiyetle birlikte rastlanırlar.

Kalb ve dolaşım dinamizmasında bir bozukluk olmadan da akciğer yetmezliğine rastlanabilir. Keza kalb ve dolaşım yetmezliği, akciğer yetmezliği olmadan da bulunabilir. Fakat ekseriya her ikisi birlikte olurlar.

Kardiyopülmoner fonksiyon bozuklukları :

Klinik kardiyopülmoner fonksiyon bozukluklarının şu tiplerine rastlanır:

1. Akciğerde ventilasyon fonksiyonunun bozulması : Klinikte kendini nefes darlığı ile gösterir.

2. Difüzyon vazifesi bozukluğu : Klinikte görülen kardinal belirtileri : anoksi, siyanoz ve hiperpnedir.

3. Ventilasyon ve difüzyon vazifelerinin müşterek bozukluğu.

4. Kalb ve akciğerlerin müşterek fonksiyon bozukluğu; akciğer fonksiyon yetmezliği ile birlikte miyokard za'fına bağlı santral bir dolaşım yetmezliği de vardır.

Kardiopülmoner fonksiyonların ölçülmesinde kullanılan testler :

Kardiopülmoner fonksiyon testleri, aksiğerler, kalb ve büyük damarların hastalıkları neticesi husule gelen fizyolojik bozuklukları incelemey yararlar. Bu hususta kullanılan testleri başlıca şu guruplara ayırmak kabildir :

1. Ventilasyon testleri.
2. Difüzyon testleri.
3. Kardiyorespiratuvar fonksiyonları birlikte ölçmeye yarayan testler.
4. Her iki akciğerin fonksiyonunu ayrı ayrı ölçmeye yarayan testler.
5. Dolaşım sistemine ait fonksiyon testleri.

Ventilasyon testleri :

a) Statik testler : İstirahat halindeki ventilasyonu ölçmeye yararlar.

b) Dinamik testler : Hareket ve faaliyet esnasındaki ventilasyonu ölçmeye yararlar. Ventilasyon fonksiyonunun yalnız istirahatta ölçülmesiyle katî bir hüküm verilemez. Bu bakımdan, hareket esnasındaki ventilasyonun da dinamik testlerle ölçülmesi lâzımdır.

Statik ventilasyon testleri :

Vital kapasitenin ölçülmesi : (Hayati solunum siası, hayati sia, V. K.) En derin bir soluk almadan hemen sonra en derin bir soluk verme ile akciğerlerden çıkarılabilen âzami hava miktarıdır. Hutchinson spirometresi ile veya trase çizebilen Benediot - Roth tipi diğer spirometrelerle ölçülür. Normal olarak boy, yaş, cins ve yaşama tarzı ile değişir. 1.57 boyunda bir erkekte ortalama olarak 3600 cc. dir.

Boy arttıkça vital kapasite de artar. Bu artma her Sm. başına 22 cc. dir. Çocuklarda V. K. azdır. Akciğerler büyüdükçe artar. İhtiyarlarda, akciğer esnekliğinin azalmasından dolayı küçülür. Erkeklerde, kadınlara nispetle 1/4 kadar daha fazladır. Oturarak vakit geçirmek, adali faaliyette bulunmamak V. K. ı azaltır, aksi şartlar çoğaltır. V .K. , yatar durumda, ayaktakine nazaran 300 cc. daha azdır.

Hayati sia, çok subjektiftir; hastanın bulunduğu şartlardan çok müteessir olur. Avantajı bir spirometre ile kolaylıkla ölçülebilmesi ve aynı bir hastanın ventilasyon fonksiyonunun takibinde işe yaramasıdır. Son incelemeler ancak 200 cc. den fazla olan V. K. değişikliklerinin hakiki bir mânası olabileceğini göstermiştir.

Süratli ve derin bir nefes verme hareketi esnasında, çıkarılan hava miktarı kadar, bu havanın tamamen çıkarılabilmesi için geçen zamanın kıymeti vardır. Bu sayede anfizemin ve hava borularında ekspiratuvar tıkanmaların mevcudiyeti meydana çıkarılabilir. Anfizemliler, süratli soluk vermede kâfi derecede hava çıkaramazlar.

Spirometrelerle ölçülen V. K. nın, şahsın boyu, yaşı ve cinsine göre hesaplanan normal V. K. sine nazaran % si hesap edilmelidir.

Vital kapasiteyi azaltan patolojik haller: Akciğerlerin esnekliğini azaltan patolojik haller, akciğer parankimasında değişiklikler veya hastalıklar V. K. yı azaltırlar. Bronş tümörleri, akciğerlerde ödem, fibrozis, enfeksiyonlar, atelektazi, bazı anfizem vakaları, hava yollarının lokal olarak tıkanmaları, plevra yapışıklıkları, akciğer dokusunun bir kısmının cerrahi olarak çıkarılması..... V. K. yı azaltırlar.

Mamafih, akciğer dışında birçok sebepler de, V. K. yı azaltırlar :

1. Hastanın işbirliği yapmaması.
2. Medulla oblongatada solunum merkezinin depresyonu.
3. Hareki sinir yollarının hastalığı (ön boynuz hücrelerinde, periferik motör sinirlerde, bizzat iskelet adalesinin nöromüsküler bağlantılarındaki lezyonlar).
4. Göğüsün açılmasına engel olan bazı haller : Göğüs üzerinde sıkı sargılar, sklerodermi, kemik deformasyonları, göğüs ağrısı (plörezi, kaburga kırığı, göğüs veya karnın yukarı kısımlarına yapılan cerrahi ensizyonlar).

5. Diyafragmayı yükselten haller : gebelik, karın urları, asit, pnömoperituvan, frenik siniri paralizisi.

V. K. nın azalması, hiçbir zaman, bir akciğer hastalığı için patognomonik değildir ve mutlaka bir akciğer hastalığına delâlet etmez. Bir hastada akciğer malûliyeti mevcut olduğu halde, V. K. normal bulunabilir. Şu halde V. K. ya tek başına bir akciğer fonksiyon testi nazariyle güvenilemez.

V. K. , yalnız başına, bronş tıkanmaları hakkında bir fikir verebilir. Bronkodilatatörler kullanıldığı zaman V. K. da artma görülür.

İstirahatte dakikalık ventilasyon, dakika hacmı : (Resting minute ventilation - R. M. V.) İstirahatte, normal soluk alıp verme ile bir dakika zarfında akciğerlere girip çıkan hava miktarıdır. Başka bir tabirle, dakikalık cari hava miktarından ibarettir. (Cari hava × bir dakikadaki solunum sayısı = Dakika hacmı). Şahıs, bazal metabolizma şartlarında olduğu halde, 5 - 6 dakikalık bir müddet zarfında ve mükerrer defalar ölçülür, sonra ortalama miktar hesaplanır. Bu maksatla büyük Tissot spirometreleri kullanılır. Şahıs, hususi bir ağızlık vasıtasiyle, oda havasını teneffüs ederken, yalnız zefir havası spirometre içersinde toplanır. Diğer kapalı sistem spirometrelerle de ölçülebilir.

Normal kıymetler, bir dakikada, ortalama olarak 7.5 litredir. 4 - 10 litre arasında değişir. Her şahıs için miktarı sabittir. Ayakta durmakla, ortalama dakika hacmı 10 litre ye, hafif yürüyüşle 15 litreye, hızlı yürümekle 20 litreye, merdiven çıkmakla 40 litreye, şiddetli bir ekzersiz ile 100 litreye çıkar.

Dakika hacmının normal miktarı, dakikada vücut sathının her bir metre karesine düşen miktar üzerinden hesaplanmak suretiyle erkeklerde 3.6 litre, kadınlarda ise 3.2 litredir.

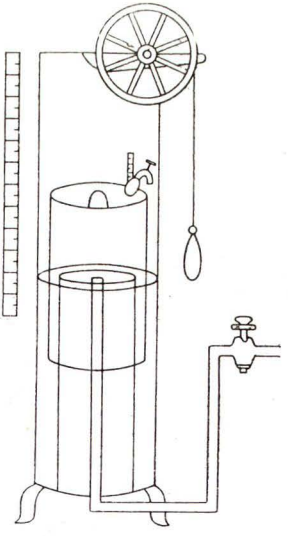

Şekil 1 — Tissot Spirometresi

Maksimal solunum kapasitesi : (Maximum breathing capcity, M. S. K. , M. B. C. , Atemgrenzwert, A. G. W.) - mümkün olduğu kadar derin ve hızlı nefes alıp veren bir şahsın akciğerlerine bir dakikada girip çıkabilen âzami hava miktarıdır. Buna bir dakikalık maksimal ventilasyon da denir. Şahsın bir dakikalık âzami solunum kapasitesini gösterir. Tissot spirometresi veya Douglas torbasiyle veya kapalı devreli spirometrelerle ölçülür.

Şahıs, bir iskemle üzerinde oturmakta iken, hususi bir ağızlık ile merbut bulunduğu Tissot spirometresi veya *Douglas* torbası içersine mümkün olduğu

kadar derin nefes alıp verir; inspiryum havasını dışardan alır, ekspiryum havası alet veya torba içersinde toplanır. Deney 15 saniye yaptırılıp bir dakikalık miktar hesaplanır. Ortalama miktar, erişkin kadınlarda 100 litre, erişkin erkeklerde 150 litredir. Erkeklerde 40 litreden, kadınlarda 35 litreden az olduğu hallerde, göğüse cerrahi müdahale yapılmamalıdır. Zira, ameliyat sonu gürültülü seyreder ve hasta hafif bir ekzersizden sonra dispneik olur ve devamlı bir malûliyet teessüs eder.

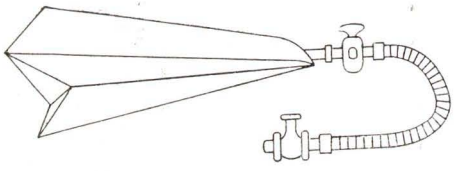

Şekil 2 — Douglas Torbası

Cournand'a göre, M. S. K., ventilasyon fonksiyonunun ölçülmesinde yalnız başına en çok güvenilecek bir testtir. Kısmen dinamik, kısmen statik bir test sayılabilir; zira şahıs, istirahatte olduğu halde faaliyetteki bir ventilasyonu taklit eder.

Ventilasyon faktörü veya ventilasyon yedeği veya solunum kapasitesi :

(Ventilatory factor, Ventilatory reserve, Breathing capacity - V. F., V. R., B. C.) Maksimal solunum kapasitesiyle, istirahatte bir dakikalık ventilasyon hacmı arasındaki farkın, maksimal solunum kapasitesine nazaran % olarak ifadesidir.

$$\frac{\text{M. S. K. (150 L/D)} - \text{İ. D. V. (7 L/D)}}{\text{M. S. K. (150 L/D)}} \times 100 = \% \ 96$$

V. F. % 85 - 87 ise akciğer fonksiyonu orta derecededir. % 85 altında ise şahsa ameliyat yapılırken dikkat edilmesi gerekir. % 80 altında ise hiçbir ameliyat yapmak doğru değildir.

V. F., sağlam bir insanda hemen daima sabittir.

Ornstein ve arkadaşlarına göre V. R. veya V. F. şöyle hesap edilir :

$$\text{V. F.} = \frac{\text{M. S. K.}}{\text{I. D. V.}}$$

Bu hesaba göre V. F., erkeklerde takriben 20, kadınlarda ise 13 dür. V. F. si 5 altında olan hastalar ekseriya hafif bir ekzersizden sonra dispne gösterirler. 5 - 6 arasında bulunursa merdiven çıkmakla dispneye uğrarlar.

Rezidüel volüm ve fonksiyonel rezidüel kapasite : (Residual volume, Functional residual capacity - F. R. K., R. V.) Zorlu bir soluk vermeden sonra akciğerlerde kalabilen gaz miktarından ibaret bulunan R. V., bir spirometrede direkt olarak kaydedilemiyen yegâne fraksiyondur ve endirekt usullerle ölçülmesi lâzımdır.

Amerikada en çok kullanılan metot Darling ve arkadaşlarının açık devre metodudur (Open circiut method). Bu usulde şahıs 7 dakikada % 100 oksijen teneffüs eder ve bu esnada akciğerlerden oksijen yardımı ile tardedilen azot miktarı ölçülür.

R. V. direkt olarak ölçülemez. Fakat rezidüel kapasite (R. V. + ekspiratuvar Rezidüel Volüm) ölçülür (a) sonradan ayrı olarak tâyin edilen ekspiratuvar Rezidüel Volüm (b), (a) dan çıkarılır, böylece R. V. elde edilir : R. V. = a — b.

Noyon diyaferometresi (Diaférometre) : Rezidüel hava miktarını süratli ve doğru olarak ölçer. Usul nispeten kolaydır. Hastanın, kapalı bir spirometre devresinde, 5 - 10 dakika müddetle normal bir şekilde teneffüs etmesi kâfidir. Rezerv hava ile rezidüel havanın mecmuundan ibaret olan fonksiyonel rezidüel hava, bilinen miktarda O_2 ile karıştırılır. Bir soluk verme sonunda 3 yollu bir musluk birden çevrilmek suretiyle hastanın kapalı devre içersinde soluması sağlanır. Devre içersindeki gaz hacmı bir ayarlama tertibatı sayesinde daima sabit tutulur. Otomatik olan bu ayarlama tertibatı devreye raptedilen ve O_2 ile dolu olan ikinci bir silindirden, hastanın sarf ettiği O_2 miktarını devamlı bir şekilde telâfi eder. Hastanın çıkardığı CO_2, kapalı devredeki chaux sodée tarafından absorbe edilir. Kapalı devreye raptedilen elektrikle işleyen bir pompa, devredeki gazlarda hastanın fonksiyonel rezidüel havasının devamlı bir şekilde karışmasını ve bu homojen gaz karışımının yine devreye merbut diyaferometreden geçmesini temin eder. Karışma esnasında ve gaz karışığı homojen oluncaya kadar devrede $N_2 : O_2$ nispetinde bir değişiklik olacaktır. Noyon diyaferometresi, bu değişikliği devamlı olarak ve direkt bir şekilde tesbit



Şekil 3 — Noyon Diaferometresi

eder. Basit bir etalonaj ile elde edilen bir eğriç üzerinde, fonksiyonel rezidüel hava (F. R. H.) miktarı direkt olarak okunabilir. F. R. H. dan, rezerv hava çıkarılırsa rezidüel hava elde edilir ve bu da total akciğer kapasitesinin % si ile ifade olunur.

Noyon diyaferometresi, hararetin nakli esası üzerine yapılmıştır. Elektrik ile ısıtılan bir platin tel, içersinde yüzdüğü gaz halitasının kesafetine göre bir termik muvazene elde etmiş iken gaz terkibinin değişmesi ile telin mukavemeti değişir. Bu mukavemet değişmesi, çok hassas bir galvanometreye raptedilen bir Wheatstone köprüsü sayesinde basit ve doğru bir şekilde ölçülür. Gaz halitesında O_2 kesafeti değiştikçe, şeffaf skala üzerinde, galvanometreye ait ışıklı noktanın (point lumineux) inhirafı görülür. Galvanometrenin bir milimetrelik inhirafı O_2 kesafetinde takriben % 0,007 bir değişmeye tekabül eder.

Diyaferometre, aynı zamanda bazal metabolizmanın ölçülmesi için de kullanılır.

Rezidüel volümde mutlak bir artma, sırf akciğerlerde anfizematöz tagayyürleri gösterir. Kakiki bir anfizemden ziyade, hiperinfilasyon (hyperinflation) u ifade eder. Akciğerlerin hiperinfilasyonunun kendi başına akciğer malûliyeti yapabileceği umumiyetle kabul edilmemektedir. Muhtelif tiplerde difüz fibroziste, aksiğerlerin birçok kısımlarında alveollerin tıkanmış bulunduğu hallerde rezidüel volüm azalmıştır.

Birçok akciğer hastalıklarında, bilhassa anfizem ve silikozda rezidüel havanın ölçülmesinin, teşhis bakımından değeri büyüktür. Diğer taraftan, akciğer tüberkülozunun cerrahi tedavisinde de ameliyattan evvel, diğer testler yanında, rezidüel havanın ölçülmesi hastanın ameliyata tahammülü bakımından ehemmiyetlidir. Keza, silikoz vakalarında, arızanın derecesi hakkında bir fikir vermesi bakımından kıymetlidir.

Teneffüs edilen havanın dağılması (intrapülmoner gaz karışması, intrapulmonary gaz mixing) : Akciğer fonksiyonlarının değerlendirilmesinde, milyonlarca alveoller içersine dağılan şehik havasının müsavi bir şekilde dağılıp dağılmadığının ölçülmesi ve bu maksatla yapılan gaz analizidir. Eğer alveoler ventilasyon yeknasak ise, her bir alveol, şehik esnasında aynı zamanda, aynı kimyevi terkipte ve aynı hacımda gaz almış olacaktır. Bu gaz, her bir alveolde, derhal fonksiyonel rezidüel hava ile karışır.

Gayrimüsavi dağılma, bazı alveollerde ventilasyon azlığına ve bazılarında fazlalığına götürür ve akciğer kapillerlerinde, kan dağılması ile ilgili olarak O_2 alabilme ve CO_2 çıkarabilme bakımından akciğer yetersizliğine sebep olur.

Gazların müsavi bir şekilde dağılmasını ölçmeye yarayan metotlar son zamanlarda Fowler tarafından tarif edildi. Maalesef, teorik bakımdan çok dakik olan bu metotlar çok zor ve aletler pahalı olduklarından ve tecrübe uzun bir zamana ihtiyaç gösterdiğinden klinikte kullanılamaz.

Nispeten kolay bir metot Courand, Baldwin, Darling ve Richard tarafından tarif edilmiştir : Bu usulde hasta 7 dakika O_2 teneffüs eder ve bu müddet sonunda bir alveoller gaz numunesi çıkarır. Bunun içersinde N_2 konsentrasyonu tâyin olunur. Eğer teneffüs edilen O_2 alveoller içersinde tamamen dağılmış ise alveoller N_2 yi akciğerlerin her tarafından dışarı atacaktır, yani akciğerleri yıkayacaktır. 7 dakika sonunda alveoller içersinde pek az N_2 kalabilecektir.

Diğer taraftan, eğer teneffüs edilen O_2 nin dağılması yeknasak değilse, hipovantilasyon gösteren sahalarda N_2 nin büyük bir kısmı kalır. Böyle bir alveol hava numunesinde N_2 anormal şekilde yüksek bulunur. **Cournand** ve arkadaşları, normalin üstünde olarak % 2.5 N_2 kabul ettiler.

Umumiyetle tutunan düşünceye göre, dağılmanın gayri müsavi olması anfizeme delâlet eder. Mamafih, diğer birçok akciğer hastalıklarında da bu hal görülebilir.

Hava akıntısının kuvveti : Hava muhafazası genişlemeyen, susuz (aneroid) bir manometre kullanmak suretiyle ölçülür. Fray'e göre erkekte maksimal soluk verme basıncı 142 mm. , maksimal soluk alma basıncı ise 100 mm. Hg. basıncına denktir.

Pnömotakigrafi : Hava akıntısının istikametinde ve süratinde vukua gelen değişikliklerin grafik olarak yazılmasıdır. Halen deneme safhasındadır. Erken anfizem teşhisinin en hassas bir ölçüsü olacağı söylenmektedir.

Adrenalin tecrübesi : Solunum fizyopatolojisinde, bronş spazmları yalnız astmada değil, çeşitli birçok bronşit şekillerinde ve silikozda mühim bir rol oynarlar. Adrenalin tecrübesi sayesinde, klinikte farkına varılamıyan spazmlar da meydana çıkarılabilir.

1936 da **Rossier** ve **Méan** taraflarından ortaya atılan bu metotta, novokain ile karışık 1 mg. adrenalin'in deri altına şırınga edilmesinden evvel ve sonra V. K. ve M. S. K. tâyin edilir ve biribirleriyle mukayese edilir. Bronş spazmı bulunan vakalarda V. K. ve bilhassa M. S. K., zerkten sonra aşikâr bir şekilde artmış bulunur.

Stenokardik şikâyetleri olanlar veya kan basınçları yüksek bulunanlar istisna edilirse, tecrübenin hiçbir zararı yoktur. Adrenalin yerine, diğer spazmolitikler de, enjeksiyon veya inhalasyon suretiyle kullanılabilir. İnhalasyon suretiyle verilen Aleudrin bronş mukozalarındaki şişliği giderir, bronş adalelerine daha az tesir eder. Wyss'e göre pnömokonyozlarda Aleudrin testi ekseriya müspettir.

Dinamik Ventilasyon Testleri :

1. Waring'in yürüme ventilasyon testi. Hasta ve tecrübeyi yapan doktor, yavaş ve yeknesak bir şekilde 180 ayaklık bir mesafeyi, saatte takriben 2 mil süratle yürürler. Bu tecrübe esnasında, hastanın zefir havası bir Douglas torbası içersinde toplanır.

Yürüme ventilasyonu, dakikada 12 - 19 litre arasında değişir. Her hangi bir şahıs için miktarı daima sabittir.

Yürüme ventilasyonu : Maksimal solunum kapasitesi nispeti de bir test olarak kullanılmaktadır. Bu nispet, yürüme esnasındaki nispet derecesiyle münasebetlidir. Yapılacak bir kollaps tedavisinin ilerde ne nispette dispne yapabileceğini evvelden bir dereceye kadar anlayabilmek için kullanılır.

Waring, 0.30 veya daha az bir nispet ile hastaların düz bir yerde yürümekle umumiyetle dispneli olmadıklarını 0.35 de hafif bir dispne husule geldiğini, 0.45 de orta derecede dispne ve 0.50 de şiddetli dispne görüldüğünü tesbit etti.

Spirometre: Ventilasyon kıymetlerinin spirometre denilen aletlerle ölçülmesidir. Spirometreler, başlıca iki esas üzerine imal edilmiştir :

1. Açık sistem.
2. Kapalı sistem.

Açık sistemde, yalnız zefir havası spirometre içersine alınır. Hasta, oda havasını veya bir gaz halitasını teneffüs eder. Bazen açık metot da, hasta şehik havasını spirometreden alır, zefir havasını dışarı verir. Amerikanın ekseri laboratuvarlarında ekzersiz tecrübesinde ve rezidüel havanın teneffüsünde açık metot kullanılmaktadır.

İdeal bir spirometre, küçük hafif olmalı, hacmi 10 - 12 litreyi geçmemeli. Kapalı sistemde hava sirkülasyonu pompa ile temin edilmelidir. Ufak spirometrelerin mahzuru içlerindeki havanın çabuk ısınmasıdır. Spirometrelerin çanı içersine sokulmuş bir termometre bulunmalıdır. Hasta tarafından çıkarılan CO_2 kuru natrium kalk (Chaux sodée) veya nemli olarak (% 4 Kalilauge) tarafından absorbe edilir. Ancak sonuncusu kullanıldığı zaman sonradan HCl. ile titre edilmek suretiyle doğru olarak CO_2 miktarının tâyini mümkün olur. Böylece bulunan CO_2 ile sarf edilen O_2 arasındaki nispetten solunum sabitesi Q. R. hesaplanır. Spirometrelerle ölçülen akciğer volümlerinin hararet ve tazyik tashihleri de yapılmalıdır. O_2 alınması kıymeti (Celsius) derecesi ve 760 mm. Hg. basıncına irca edilmelidir. Dakika hacımları 37° su buharı ile meşbu ve atmosfer tazyikına göre tashih edilmelidir.

Spirogramlar : Spirometrenin çanına tesbit edilen ve onunla birlikte yukarı aşağı hareket eden bir mürekkepli kalemin, dakikada muayyen bir süratle ve yeknasak bir şekilde dönen bir kimograf üzerine çizdiği traseye spirogram denir. Böylece normal solunum, V. K., M. S. K. solunum frekansı O_2 alınması ve bazal metabolizma şartlarında çalışıyorsak bazal metabolizma süratini gösteren traseler elde edilir ve ilerde yapılacak benzeri traselerle mukayese bakımından devamlı bir doküman olarak saklanırlar. Spirogramlar aynı zamanda solunum tiplerinin birçok karakterlerini meydana çıkarırlar.

1. Normal enspirasyon ve ekspirasyon zamanları : Normal olarak soluk verme, soluk almaya nazaran 1.2 defa daha uzundur. Soluk verme esnasındaki bronş tıkanmalarında ve anfizemde - normal soluk vermeye yardım eden elastik büzülme azaldığında - soluk verme zamanı uzamıştır.

2. Normal ve maksimal soluk alma ve soluk verme süratleri : Normalde hava akıntısı süratlidir. Anfizemde V. K. volümü normal olabildiği halde, hava akıntısının süratli, teneffüsün devamı müddetince yavaşlamıştır. Bu yavaşlama soluk alma sonunda ve bilhassa soluk vermenin son yarım kısmında aşikârdır. Astmada, hava akıntısı bilhassa soluk vermede gecikmiş bulunur. Konjestif kalb yetmezliğinde soluk alma ve soluk vermenin son 200 cc. sinde hava akışının hızı daha yavaştır.

3. İstirahatte soluk verme seviyesine dönebilmek için geçen zaman : (Time for return to resting expiratory level) eğer normal bir şahıs âzami olarak bir şehik yaparsa ve sonra istirahatte zefir durumuna gelinceye kadar göğsünü kendi haline bırakırsa, ikinci bir şehik hareketi yapmadan evvel evvelce aldığı bütün havayı dışarıya atmış bulunur. Soluk vermede tıkanma gösteren hastalarda, bu manevradan sonra spirogram, yavaş ve merdiven tipinde normal kaide çizgisine döner ve bu esnada istirahatte zefir seviyesine avdet edinceye kadar hasta mütaaddit defalar teneffüs eder. Bu fenomene, anfizemde oldukça büyük bir nispette rastlanır. Kısmen birlikte bulunan darlık ve kısmen de akciğerlerin süratli olarak yeniden açılması ve akciğerin normal ve orijinal hacmine daha yavaş dönmesindendir. M. S. K. ölçülürken bu hadise daha aşikâr görülür ve bu esnada göğüs şehik vaziyetine tedrici bir şekilde avdet eder. Süratli maksimal bir soluk vermeden sonra da göğüsün istirahatte zefir seviyesine avdetinde anormal yavaşlık müşahede olunur.

4. 1 ve 2 seanslı V. K. (One - and two stage vital capacity) iki devreli V. K. dir Enspiratuar kapasite ve Ekspiratuar rezerv ayrı ayrı tâyin olunur, sonra ikisi toplanır. Astmada ve anfizemde, iki safhalı kıymetler, bir safhalı V. K. ya nazaran bir litre kadar daha fazladır. Eğer iki safhalı kıymet, bir safhalı kıymetten küçükse, hastanın iyi bir şekilde işbirliği yapmadığı anlaşılır.

Spirometreler : Misal olarak Avrupanın birçok kliniklerinde kullanılan Holandalı Godart firmasının yaptığı Pulmotest ile Amerikada sevilerek kullanılan Amerikan yapısı Collins spirometresi hakkında kısa izahat vereceğiz.

Pulmotest : Bütün spirografik muayeneleri yapabilen yegâne bir alettir. Spirometrelerin ölü mesafesi ve hava borularının mukavemeti asgari hadde indirilmiştir.

Bu aletle V.K., komplemanter hava, cari hava, O_2 alınması, solunum ekivalanı, bronkospirografik olarak her bir akciğerin ventilasyonu ve O_2 alabilme kabiliyeti ayrı ayrı olarak ve aynı zamanda kaydedilebilir. Muayeneler oda havasiyle veya daha yüksek O_2 konsentrasyonları ile yapılabilir. Diyaferometre ile birlikte fonksiyonel rezidüel havanın ölçülmesi kabildir. Faaliyet hallerinde akciğer fonksiyonlarının ölçülmesinde ergometrelerle birlikte veya yalnız olarak kullanılabilir. M. S. K. , solunum frekansı, dakikada O_2 alabilme kabiliyeti, solunum ekivalanı ayrı ayrı ölçülebilir. Çalışma hallerinde, su ile soğutulan bir absorbanın kullanılması lâzımdır. Alet esas itibariyle iki spirometreden ibarettir. Her ikisinin hareketleri bir kimograf üzerine mürekkep ile kaydedilebilir. Her bir spirometre 9 litreliktir. Kayıt kâğıdında bir mm. lik inhiraf 30 cc. e tekâbül eder. Mukavemet, asgari derecededir. En ufak ve en büyük solunum hareketleri kolaylıkla kaydedilebilir. İstirahat ve hareket şartlarından stabilizasyonu sağlayan elektromanyetik, otomatik bir ayarı vardır. Bu ayar, fonksiyonel rezidüel kapasitenin tâyininde de işe yarar. Bir spirometreye merbut olarak teneffüs eden hastanın bu spirometreden sarf ettiği O_2 miktarı otomatik stabilizasyon ayarı sayesinde ikinci yedek spirometredeki O_2 den devamlı bir şekilde telâfi edilebilir. Yedek spirometrede volüm azalması, hastanın sarf ettiği O_2 miktarını gösterir. Sistemdeki gazların sirkülasyonu dakikada 250 litrelik kapasitesinin iki elektrik pompası tarafından temin edilir.

Kimograf, 3 sürat üzerinde çalışır: Dakikada 30, 60 ve 120 mm. Bir düğmeyi çevirmek suretiyle bir süratten diğerine kolayca geçilebilir. Tecrübe esnasında, devrede bulunan CO_2 500 cc. granüle Chaux Sodée tarafından absorbe edilir. Bronkospirometrik ölçüler için ikinci bir absorban ilâve edilmiştir. Bronkospirografik muayeneler için, 3 yollu musluğa bir bronş katateri ilâve edilir. 3 yollu musluk sayesinde, hasta, icabında oda havası ile veya kapalı sistem ile iştirak ettirilir.

Collins spirometresi : Kardiyorespiratuvar fonksiyonların ölçülmesine yarayan Amerikan yapısı bir spirometredir. Benedict - Roth metabolizma aleti esasına göre imal edilmiştir. Dolaşma ve solunum fonksiyonlarının ölçülebilmesi için birçok ilâve kısımları vardır. Akciğer volümlerinin hepsini ölçebilir. 9 ve 13.5 litrelik iki tipi vardır. Kimografyonu dakikada 32, 160 mm. hızla yazabilir.

Difüzyon Testleri : Bu testler, ventilasyon esnasında akciğerlere girip çıkan havanın içersindeki, O_2 den ne dereceye kadar istifade edilebildiğini ölçmeye yararlar. Başka bir tâbirle, alveol havası içersindeki O_2 nin kana ve kandaki CO_2 nin zefir havasına geçme nispetini yani bu gazların difüzyon kabiliyetini ölçmeye yararlar.

Akciğer fonksiyonlarının ölçülmesinde difüzyon vazifesi ventilasyondan çok daha önemlidir. Ventilasyonu iyi olan bir hastada, difüzyon da umumiyetle iyidir. Fakat ventilasyonu kötü olan vakalarda, difüzyon iyi olabilir.

Difüzyon fonksiyonunun ölçülmesinde kullanılan usuller :

1. **G. G. Ornstein**'in solunum torbası testi (Rebreathins bag test): Hastaya standart bir ekzersiz yaptırıldıktan hemen sonra, içersinde bir litre hava bulunan kapalı bir lastik torba içersine 20 saniye müddetle nefes alıp vermesi temin edilir. Sonra bu torbadan alınan gaz numunesi, Ornstein gaz analiz aletinde tahlil edilerek torbadaki havada azalan O_2 hacim itibariyle % 10 dan fazla ise şahsa katiyen cerrahi müdahale yapılmamalıdır. %10 dan küçük rakamlar iyi bir difüzyon gösterir.

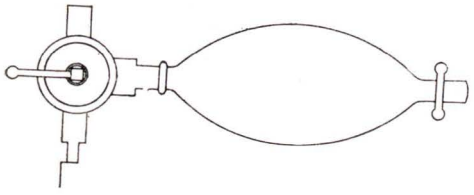

Şekil 4 — Solunum Torbası

2. Oksijen sarfı testi : Bazal şartlar altında erişkin bir erkek, bir dakikada 250 - 275, cc. O_2 sarf eder. Şiddetli ekzersizde bu miktarın 15 misli O_2 sarf olunur.

3. O_2 için ventilasyon ekivalanı : Anthony 1930 da O_2 için bronkopirometre ile tâyin edilen bir ventilasyon ekivalanı buldu. Bu ekivalan akciğerlerde 100 cc. O_2 nin kan tarafından absorbe edilmesi için, teneffüs edilmesi gereken hava miktarıdır. Normal şahıslar 100 cc. O_2 400 - 600 cc. O_2 ihtiva eden 2 - 3 litre havayı teneffüs ederler. Başka bir tabirle, ventilasyon ile alınan O_2 nin 1/4 ilâ 1/6 sından istifade edilir.

4. Arteriyel kan gazlarının ölçülmesi : Akciğer fonksiyonları bakımından son derece ehemmiyeti haizdir. Akciğerlerin en mühim vazifesi venöz kanı arteriyel kan haline çevirmek yani vena kanına O_2 ilâve ve fazla CO_2 yi dışarıya atmak olduğuna göre akla gelecek ilk ve rasyonel test, arter kanında O_2 ve CO_2 nin incelenmesi olcaktır.

Arter ponksiyonu lokal anestezi ile yapılmalıdır. Arteriyel kanın mütaaddit defalar alınması icap ediyorsa, mandirenli iğneler kullanılmalıdır. Kan pıhtılaşmasını önlemek için heparin veya nötral potasyum oksalat kullanılır. Bu sonuncunun içersine, oksidasyona mani olmak için biraz da %1.5 natrium fluorid konur. Kan alma işi tamamen havasız şartlarda yapılmalıdır. Şırıngaların içersi steril parafin likit, ile dış tarafları ve bilhassa madenî ve cam kısımlarının birleştikleri yerler, iğnenin takıldığı kısım, sert parafin ile tıla edilmelidir. Tecrübenin iki defa yapılabilmesi için 20 cc. kan almak yetişir.

O_2 miktarı, satürasyon derecesi ve tevettürü : Kanın O_2 kapasitesi **Van Slyke** manometrik aleti ile veya Haldane volümetrik usulü ile ölçülür. Her iki usulün esası aynıdır :

Kan, oda derecesinde hava ile işba haline getirildikten sonra Saponin - ferrocyanid mahlûlü ile hemolize edilir. Böylece oksihemoglobin, methemoglobin haline çevrilir. Bu esnada oksihemoglobin içersindeki O_2, serbest olarak sistem içersine dağılır, bunun hacmi ve tazyikı ölçülür.

Volümetrik metotta, kan numunesinin çalkalanması ile, tamamen açığa çıkarılan CO_2 bir **Puffer** sistemi ile ve meselâ Natrium borat, NaOH tarafından absorbe edilir. Hemolizden sonra volüm artması, oksihemoglobinden açığa çıkan O_2 e aittir. Buna mukabil, kanın **Van Slyke** aletinde bir vakuomda çalkalanması suretiyle CO_2 yanında yalnız şimik olarak değil, fizik olarak erimiş olan O_2 de serbest hale geçer. Evvelâ CO_2 NaOH ile, sonra O_2, Natrium hydros ile veya buna benzer bir mahlûl ile absorbe edilir. Civa sütununda okunan basınç farkı, harekete göre değişen bir faktörle çarpılır böylece tecrübedeki tekmil O_2 muhtevisi elde edilmiş olur. Bundan fizik olarak erimiş olan O_2 çıkarılırsa % volüm itibariyle O_2 kapasitesi elde edilmiş olur.

Kanda O_2 tansiyonunun tâyini için eski bir teknik, **Krogh**'ın mikrotonometri usulüdür: Bu metot **Riley** ve arkadaşları tarafından tekrar ele alınmış ve tekemmül ettirilmiştir. Prensipi: Cam bir şırınga içersinde ufak bir hava habbesi kan ile temasa getirilir. O_2 ve CO_2 nin fraksiyone bir absorbsiyonu vukua gelir. Bu gazların absorbsiyonu neticesi hava habbesi küçülür. Metot çok dikkatli bir manipülasyonu gerektirmektedir.

Douglas ve **Courtice** metodu ve aleti: Bu iki müellifin verdikleri fikirlere göre Wiesinger'in yaptığı yeni bir alet **Haldane** usulüne göre O_2 ölçmeye yarar. Aynı zamanda iki ölçü yapabilmek için iki Haldane aleti aynı bir kristalizuvar içersine daldırılmıştır. Kristalizuvarın bir tarafında, çalkalama süratini ayarlayabilecek bir elektrik ajitatör bulunur.

Basküllü bir sap iki ampulü ajitatöre bağlar ve ajitatörü icabında kan üzerine ferrosiyanür solüsyonunu boşaltabilecek şekilde hareket ettirir. Madenî bir süpora yerleştirilen bütün alet icabında kolayca su içersinden çıkarılabilir. Ölçü büretlerinin yukarı nihayetleri açık olup hava ile temastadır. Suyun girmesini men etmek için kıvrılmışlardır. Bütün sistemin tamamen kapalı olmasına dikkat edilmelidir. Bilhassa muslukları daima yağlamalıdır.

Bu yeni aletin, Haldane aletinden farkı, kullanılan solüsyonların farklı olmasıdır. Bu solüsyonlar sayesinde CO_2 intişarı men edilmiş olur.

Oksimetri (Oxymetrie): Arteryel kanda O_2 satürasyon derecesinin fotoelektrik olarak ölçülmesi gün geçtikçe daha çok önem kazanmaktadır. Comroe ve Walker, fotoelektrik usulü ile kan gazlarını direkt olarak ölçebilecek bir oksimetre vasıtasiyle ortalama % 1 - 1.5 kadar az O_2 satürasyonunu tâyin etmeye muvaffak oldular.

Eğer şuaa mâruz bırakılan doku yalnız kandan ibaret olsaydı, direkt titraj ve etalonaj mümkün olabilecekti. Fakat deri, pigmentleri ve saire gibi kısımlar da şuaı massederler.

Milikan oksimetresi: Titraji sırf elektrikledir. İçersinde bulunan bir süzgeç vasıtasiyle sâf doku absorbsiyonu da tayin olunur. Kulak memesinden faydalanılır.

Oksimetrenin mahzurları: Efor tecrübelerinde, şahsın hareketi dolayısiyle elektrodun cilt üzerinde kayması, alın cildinden yapılan tâyinlerde hastanın alnını kırıştırması ile neticesinin hatalı olmasıdır. Kulak memesi ile parmak ucu arasında fark vardır. Ekzersiz tecrübesinde, kulak memesi parmak ucundan daha elverişlidir.

Oksimetrelerin diğer bir mahzuru da, kanın pH sı, CO_2 muhtevisi ve tazyiki hakkında bir fikir vermemeleridir. Bu sonuncular ise tam bir akciğer fonksiyonunun mütalaası için çok kıymetli ve esaslı elemanlardır.

Atlas fabrikasının yeni oksimetrelerinde otomatik bir kompansasyon mevcuttur ve zaman zaman ültraruj şualar kontrol edilebilir. Böylece aydınlanan kulak memesinin kan muhtevisinde değişiklikler olup olmadığı anlaşılır.

Fotometrik ölçü, yüksek O_2 konsantrasyonlarında doğru bir ölçü yapamaz.

Zyklop oksimetresi: İstirahat eden hastalarda, meselâ narkozda O_2 işba derecesini çok güzel ölçer.

Bühlmann oksimetresi: Müellif tarafından düşünülen ve fizikçi Sigrist tarafından inkişaf ettirilen bir oksimetredir. Saniyede 525 frekans ile ihtizaz eden kırmızı ve yeşil şualar, bir ihtizaz aynası vasıtasiyle ölçü mahalline aksettirilmektedir.

Arteryel O_2 satürasyonuna tesir eden faktörler:

1. İş gören alveollerin miktarı, 2. Alveol havasındaki O_2 nin kısmî basıncı, 3. Alveol zarının permeabilite dercesi, 4. Pülmoner kan dolaşımıdır.

O_2 disosyasyon eğricinin hususiyeti icabı, akciğerin oksijenasyon fonksiyonunda haff bir bozukluk arteryel O_2 basıncında, O_2 satürasyonuna nazaran daha büyük bir azalma husule getirir.

Arteryel O_2 basıncının ölçülmesinde kullanılan usuller nispeten yeni ve teknik bakımından zor olduğundan, kan O_2 ni için rutin ölçü usulü, arteryel O_2 satürasyonunun tayinidir.



Şekil 5 — Oksimetre

En son elde edilen rakamlara göre arter kanında O_2 satürasyonu % 97.4 $\pm$ 2.1 dir. Yaşlı erkek ve kadınlarda arteryel O_2 satürasyonu daha düşüktür. (% 96.1) Keza yeni doğmuşlarda da düşüktür. Doğumdan takriben 2 saat sonra normal miktarlara çıkar. Sağlam genç kâhiller % 100 sâf O_2 teneffüs ettikleri zaman, hemoglobin O_2 ile tamamen satüre edilmiş bulunur. Aynı zamanda kanın 100 cc. inde 2 cc. O_2 bulunur.

Arteryel O_2 satürasyonunun ölçülmesinin manası ve değeri :

Düşük bir kıymet her zaman bir akciğer hastalığı mevcudiyetini göstermez. Zira bazı doğuştan kalb hastalıklarında, sağ ve sol kalpler arasında bir iştirak (shunt) mevcudiyeti dolayısiyle anoksemi husule gelebilir. Akciğerlerin hastalıklı kısımları kanlanmıyacak olursa (kistler, kanser, bazı tüberküloz lezyonları) akciğerlerin diğer kısımları kâfi derecede vazife gördüğü müddetçe, arteryel O_2 satürasyonu tabiî kalır. Eğer geri kalan akciğer kısımları sağlam ise, hattâ pnömektomi yapılan hastalarda bile istirahatte arteryel O_2 satürasyonu normal bulunabilir.

Arterde PO_2 nin normal miktarı olan 100 den 80 mm. Hg. ve düşmesi (anormal) satürasyonun yalnız % 2 düşmesine sebep olur ki bu miktar analiz hataları içersine girer. Arteryel O_2 satürasyonunun ekzersiz ve O_2 inhalasyonu esnasında ölçmek fonksiyon hakkında daha fazla malûmat verir.

Ekzersiz esnasında arteryel O_2 satürasyonunun düşmesi, sağdan sola bir (shunt) mevcudiyetine veya vahim bir akciğer hastalığına delâlet eder.

(Kan dolaşımı iyi olan sahalarda difüzyonun bozulması veya kötü ventilasyon mevcudiyeti) eğer bir shunt mevcutsa, O_2 teneffüs ettirmekle arteryel kanda O_2 satürasyonu hiçbir zaman hesap edilen âzami haddi bulmayacaktır. Yani (Hb. ile birleşmiş O_2 + münhal O_2).

Halbuki diğer tip akciğer hastalıklarının bir çoğunda, bu âzami miktara çok yakın rakamlar elde edilir. Mamafih shunt mevcudiyetini O_2 inhalasyonu ile meydana çıkarmak kabil ise de konjenital kalb hastalıklarında veya akciğer hemanjiomalarında görülen anatomik shunt'ları akciğerin parankima hasta-



Şekil 6 — Pulmotest

lıklarında görülen fonksiyonel shuntlardan ayıramaz (Atelektazi ve bronkopnömonide olduğu gibi).

Arteryel CO_2 :

Teşhis bakımından, arteryel O_2 satürasyonunun tayini kadar kıymetlidir. CO_2 muhtevisi veya tazyikı tekmil kanda veya yalnız plazmada ölçülebilir. (Rossier ekolünde yalnız plazmada ölçülmektedir).

Tekmil kanda CO_2 muhtevisi, pH ve arteryel O_2 kapasitesi ölçüldükten sonra monogramlardan CO_2 tazyikı da hesaplanabilir.

Kanda CO_2 miktarlarının manası :

1. Tekmil arteryel kanda veya plazmada CO_2 muhtevisi yükselmesi CO_2 bakımından primer bir akciğer yetersizliği olduğunu göstermez.

Pirimer klorür kaybına ve bunu kompanse etmek üzere CO_2 nin bikarbonatlar halinde refansiyonuna delâlet eder. (Respiratuvar asidozdan ziyade alkaloz). Eğer kanda CO_2 tazyikı ve muhtevisi yükselirse ve pH azalırsa; akciğerin artık CO_2 yi kâfi derecede atamadığı ve respiratuvar asidozun husule geldiği anlaşılır.

Eğer bu esnada hasta da hiperventilasyon halinde ise bu tip asidoz teneffüs merkezinin depresyonundan ziyade, akciğer hastalığından ileri gelir.

Kanda CO_2 muhtevisi, alkaloz veya asidoz hallerinde aynı zamanda yüksek veya alçak olabildiğine göre, bu iki hali biribirinden ayırabilmek için birlikte pH nın dakik bir şekilde ölçülmesi gerekir.

2. CO_2 itrahı için akciğer kifayetsizliği : O_2 alınması bakımından akciğer kifayetsizliği ile birliktedir.

3. Bunun aksi tamamiyle doğru değildir. Akciğer hastalığı neticesi arteryel O_2 satürasyonunun düşmüş olmasına rağmen CO_2 tazyikı normal veya normalden düşük olabilir. Bunun izahı kolaydır : Fena bir şekilde ventilasyon gösteren alveolleri terkeden kan, yüksek CO_2 ve alçak O_2 miktarı ihtiva eder. Hiperventilasyon gösteren alveolleri terkeden kanda ise normalden aşikâr derecede düşük CO_2 miktarı ve fakat arteryel kanda CO_2 miktarı normalin üstüne çıkamamıştır.

Ventilasyonun kötü olduğu ve hiperventilasyonun mevcut bulunduğu alveollerden karışık olarak gelen kanda O_2 açığı bulunur. Fakat CO_2 normal veya normalin altındadır. Böylece akciğer hastalarında kanda CO_2 yüksek, alçak veya normal olabilir. Normal veya düşük CO_2 miktarları ve tazyikı, şahsın ciddî surette hasta olmadığını göstermez. Halâ hiperventilasyon yapabilen alveolleri var demektir: Fakat bu alveollerin kâfi derecede hava alabilmesi için hastanın o kadar çalışması lâzımdır ki iktidarsız kalır. Burada CO_2 tardında bir kifayetsizlik olmadan bir akciğer malûliyeti bahis konusudur.

Arteryel CO_2 tevettürü normalde 40 mm. Hg. basıncına vâsıl olur ve takriben $\pm$ 1 mm. kadar çok az bir değişiklik gösterir.

CO_2 ölçülmesi :

Kanda CO_2 nin ölçülmesi için halen en çok kullanılan usul Van Slyke aletiyle yapılanıdır.

Van Slyke manometrik aletinde hacmı bilinen bir miktar kan asidifiye edilir ve kısmî bir vakuoma arz edilir. Bu vakuomda CO_2 ve diğer gazlar kanı terkederler. Bu gazlar bilinen bir hacme sıkıştırılırlar ve basınçları ölçülür. Sonradan gaz karışığı NaOH ile temasa getirilerek CO_2 tesbit edilir. Ondan sonra aynı hacımdaki gazların basıncı ölçülür. Birinci basınç ile ikinci basınç arasındaki fark CO_2 ye aittir.

100 kısım kanda volüm itibariyle 50 - 60 kısım CO_2 vardır. Vena kanında arter kanına nazaran % 5 - 10 volüm CO_2 bulunur.

Arteryel CO_2 tansiyonu normalde 40 mm. Hg. basıncına vâsıl olur, takriben 1 kadar çok az bir değişiklik gösterir.

pH ölçülmesi : Kan pH sı normal hallerde pek cüzi bir miktar ve bir ünitenin ancak pek az bir yüzdesi kadar değişiklikler gösterebilir. Patolojik hallerde pH bir ünitenin onda ikisi kadar bir değişiklik olabilir.

pH tâyini için kolorimetrik, gazometrik ve elektrometrik usuller vardır. Elektrometrik usul, en doğru neticeyi verir.

Kardiyorespiratuvar fonksiyonları birlikte ölçmeye yarayan testler :

1. Soluk tutabilme testi (Breath holding test) kolay bir testtir. Aynı bir vakanın kontrol ve takibi için işe yarar. Normal bir erişkinin solunumunu en az ortalama 30 saniye tutabilmesi gerekir. Cooper'e göre soluk almada ve istirahatte 30 - 40 saniye, soluk vermede 20 - 30 saniyedir. 40 - 70/ 20 - 35 nispeti kalb hastalarında, müddetler daha kısa olmakla beraber muhafaza edilir. Bronşiyal astmada solunum zefirde şehiktekinden daha uzun tutulabilir, yani nispet tersinedir. 15 - 25/25 - 35.

2. Ekzersiz tolerans testi : Evvelâ istirahatte, sonra standart bir ekzersiz esnasında ve hemen sonra bir dakikalık ventilasyon ölçülür ve aynı zamanda arter kanında O_2 satürasyonu tâyin edilir. Normalde dakika ventilasyonu pek az artar ve bir dakika sonunda normale avdet eder. Arteryel O_2 satürasyonunda bir değişiklik olmaz.

3. Kalb kateterizasyonu : Kardiyopülmoner dinamizma hakkındaki bilgilerimize birçok yenilikler ilâve etmiş olan ve birçok yerlerde rutin olarak kullanılan bir usuldür. Modifiye edilmiş bir üretral kateter, erişkinlerde antekübital venalardan biri içerisine, çocuklarda vena saphena interna'ya sokulur ve radyoskopik kontrol altında sağ kalbe kadar itilir. Hamilton manometresi vasıtasiyle basınçlar kaydedilir ve kalbin gözlerinden her birinden alınan kan nümunelerinde O_2 ve CO_2 miktarları tâyin edilir.

Pülmoner arterde basınç 25/8 mm. Hg., sağ ventrikülde 25/2 mm. Hg., sağ orikülde-2.2 mm. Hg. bulunmuştur.

Kalb kateterizasyonu çeşitli kardiyopülmoner bozuklukların incelenmesinde kıymetli bir muayene usulüdür. Birçok konjenital kalb kastalıklarının bu sayede teşhisleri ve ameliyatla tedavileri kabil olmaktadır. Keza mitral darlığı, kor pulmonalenin teşhisinde de çok işe yarar.

Mukayeseli fonksiyon testleri : Bir akciğerin fonksiyonlarını, diğer akciğerin fonksiyonlariyle mukayese etmeye yararlar. Bu hususta flüoroskopi ve bronkoskopiden de faydalanılır.

Flüoroskopi (radyoskopi): Normal ve zorlu soluk esnasında akciğerin sağlam ve hastalıklı kısımları incelenir, mediyastinumda kayma, akciğerlerde fazla açılma olup olmamadığına bakılır. Diyafragma ve kaburgaların hareketleri tetkik edilir. Derin bir şehikte prekordiyal bölgenin ve lateral vaziyette arka mediyastinumu aydınlanma derecesine bakılır.

Bronkospirometri: Akciğerlerden her birinin fonksiyonunun spirometrik olarak mütalâasıdır. Trakea ve bronş ağacı % 0.5 pantokain ile lokal olarak anesteziye edilir. Bir Zavod kateteri larenksten trakeaya sokulur ve radyoskopi ekranı altında sol ana bronşa sevkedilir. Kateterin her bir kanalı ayrı bir spirometreye raptedilir ve akciğer volümleri ve O_2 sarfı kaydedilir. Bu usulle her bir akciğerin izafi fonksiyonları ölçülebilir. Bronkospirometrik ölçülerle sağ akciğerin vazifesi, total akciğer fonksiyonunun % 55 i, sol akciğerde ise, % 45 i olduğu anlaşılmıştır.

Radyolojik olarak ileri derecede hasta olduğu tesbit edilen bir akciğerin ekseriya normal bulunduğu, buna mukabil pek az hastalık gösteren bir akciğerin, O_2 den faydalanma nispetinin bozuk olduğu tesbit edilir.

Yalnız dolaşım sistemine ait fonksiyon testleri: Radyoskopik muayene, radyografi, EKG, anjiyokardiyografi, dolaşım zamanı vena basıncı ve saireden ibarettir.

Sırf akciğer tüberkülozu ile uğraşan müesseslerde, akciğerlerin ventilasyon ve difüzyon fonksiyonlarının nispeten basit usullerle ölçülmesi kâfidir: Ventilasyon fonksiyonlarından V. K. ölçülür, şahsın yaşı, boy ve cinsine göre normal V. K. sına nazaran % si hesaplanır, dakika hacmi ve M. S. K. si ölçülür. Silikozla veya anfizemle birlikte bulunan tüberküloz vakalarında rezidüel volüm de tayin edilmelidir.

Difüzyon fonksiyonu: Ornstein'in solunum torbası testi ile tâyin edilebilir. Kollaps tedavisi veya rezeksiyon yapılacak vakalarda ameliyeden evvel hasta akciğerin ve karşı taraftaki sağlam akciğerin fonksiyonları ayrı incelenmelidir. Keza bu akciğer fonksiyon testleri yanında EKG, kalb teleradyografisi, dolaşım müddetinin tayini gibi basit usullerle de dolaşım sistemi hakkında bir fikir edinilebilir.

Çeşitli kollaps tedavi usullerinde, göğüs ve akciğerler üzerine yapılan büyük cerrahî müdahalelerde akciğer fonksiyonlarının ölçülmesinin önemi ve bu müdahalelerden sonra akciğer fonksiyonlarının durumu

Akciğer fonksiyon testlerinin tıbbi ve cerrahi kollaps tedavisi ve akciğer rezeksiyonu yapılacak vakalarda ölçülmesi çok önemlidir. Rezeksiyon yapılacak vakalarda, çıkarılacak akciğerin total akciğer fonksiyonunun yüzde kaçını yaptığını anlamak için bronkospirometri yapılmalıdır. Bronkospiromeri ile ölçülen O_2 için ventilasyon ekivalanının yüksek bulunması difüzyonun bozuk olduğunu gösterir. İyi ventilasyon, fakat kötü difüzyon gösterir bir akciğer fena işleyen bir akciğerdir. Pnömonektomi yapılacak vakalarda karşı taraf akciğerinin her iki tarafın absorbe ettiği O_2 nin % 60 dan fazlasını absorbe etmesi gözetilir.

Şimdi, en çok kullanılan tıbbî ve cerrahi kollaps usullerinin ve akciğer rezeksiyonunun, müdahaleden evvel ve sonra akciğer fonksiyonlarının durumunu gözden geçirelim:

Pnömotoraks: Kollabe akciğerde ventilasyon ve difüzyon fonksiyonlarının, kollaps derecesi ile mütenasip olmak üzere azaldığı görülür. Solunum

havası, dakika hacmi hafif azalmış, artmış veya değişmemiş olabilir. Komplemanter ve rezerv havalar da azalmıştır. Bilhassa rezerv havanın azalması önemli derecededir. Zira akciğer kollabe olmuş ve ekspiryum durumuna gelmiştir. O_2 absorbsiyonunda önemli bir değişme olmaz. Ventilasyon faktörü küçülmüştür. Bu küçülme daha ziyade M. S. K. nin azalmasından ileri gelir. Sağlam akciğerin kompansasyonu sayesinde umumi akciğer fonksiyonları nisbeten iyi durumda bulunur.

Pnömoperituvan : Pp. ye başlandıktan 1 - 3 hafta sonra akciğerlerin O_2 alabilme kabiliyetinde hafif bir azalma olur. Solunum havasında, dakika hacmında, ventilasyon ekivalanında hafif artma görülür. V. K. de, yedek ve komplemanter havalarda, M. S. K. inde hafif azalma ve ventilasyon rezervinde azalma olur. R. Wright, Pp. tesiriyle aksiğerlerdeki rezidüel havanın % 30 azaldığını, rezidüel hava ile total akciğer volümünün ayakta, yatar duruma nazaran daha çok olduğunu belirtmiştir. Pp. , a başlandıktan 4 - 6 hafta sonra akciğer fonksiyonları daha normalleşir ve zamanla tamamen tabiî halini alır. Suni Pp. nin akciğerlerin ventilasyon ve difüzyon fonksiyonları üzerine fena tesiri, Pno ve torakoplastiye nazaran çok daha azdır.

Pnömotoraksın vital kapasite üzerine olan tesiri muhtelif faktörlere tâbi olarak değişir. Kollabe olan lezyonların vüsati, kollapsın derecesi, plevra içindeki tazyikın kıymeti... gibi. Burada bilhassa plevranın durumu tâyin edilmelidir. Plevra sağlam ise, menfi baskılarla idame edilmiş bir pnömotoraksda vital kapasite pek az azalmaktadır. Plörezi neticesi plevra kalınlaşması ve sertleşmesi, vital kapasitenin azalmasında mühim bir rol oynar.

Freniküs sinirinin paralizisi : Vital kapasiteyi kuvvetle azaltır. Paralizi sebebiyle akciğerin en mühim volümünü teşkil eden akciğer kaidesinin teneffüsü ortadan kalkar. Bu azalma % 30 nispetine kadar yükselebilir. Pratik olarak artık teneffüs etmeyen akciğerin alt kısmında rezidüel havanın arttığı görülür (**Gaubatz**).

Plevra dışı pnömotoraks : Lezyonlar hizasında elektif apikal bir kollaps temin eder. Binaenaleyh burada akciğer parankimasının bir parçası, iyi bir şekilde olmamakla beraber, teneffüs etmektedir. Böylece, plevra dışı müdahaleye ait fonksiyon azalması az önemli olur. Yalnız, ameliyatı mütaakıp hemen daima bir eksüdanın meydana geldiği unutulmamalıdır. Bu ameliyat edilen tarafın total olarak bir zaman için fonksiyonunu ortadan kaldırabilir.

Torakoplasti : Çıkarılan kaburgalar miktarına göre teneffüs fonksiyonunu azaltır. 4 - 5 kaburganın çıkarılması suretiyle yapılan apikal torakoplasti ancak pek çüzi olarak vital kapasiteyi azaltmaktadır. Buna mukabil 6 - 7 inci kaburgaların çıkarılmasından sonra bu azalma nispeti ehemiyet kesbeder. Umumi olarak çıkarılan beher kaburga için (100 Sm.^{3}) bir V. K. azalması hesabedilmektedir.

Torakoplastide, O_2 absorbsiyonu ve dakika hacmında vakaların büyük bir ekseriyetinde değişiklik olur. Ventilasyon faktörü ve bilhassa M. S. K., vakaların yarısında % 10 dan daha fazla azalır.

Akciğer rezeksiyonu : Pnömonektomi vakalarında, ameliyattan sonra, V. K. de önemli derecede azalma olur, İ. D. V., vakaların ekserisinde azalır. Büyük bir ekseriyetinde de M. S. K. de azalır. Vakaların mühim bir kısmında hastalıklı akciğer kısmının veya tekmil akciğerin çıkarılmasından sonra O_2 difüzyonunda, ameliyattan sonra biraz daha artma görülür. Difüzyon fonksiyonunun müdahaleden sonra böyle düzelmesi, hasta akciğerin çıkrılmasiyle pülmoner dolaşım sisteminin enfeksiyondan kurtulması ve sağlam akciğerin mükemmel kompansasyon kabiliyeti sayesinde olmaktadır. Difüzyon düzelmesi, azalan vantilasyon fonksiyonu ile tezat teşkil eder ve difüzyon fonksiyonunun ölçülmesinin çok daha önemli olduğunu belirtir. Pnömonektomi vakalarında, müdahaleden evvel bronkospirometrik usulle hasta akciğerde ölçülen V. K. ve O_2 absorbsiyonunun çok düşük olduğu esasen bu akciğerlerin hemen hemen fonksiyonsuz bir durumda olduklarını, organizma için toksienfeksiyon kaynağı teşkil ettiklerini ve rezeke edilmeleri icabettiğini gösterir.

Lobektomi vakalarının ekserisinde V. K. azalır. Buna mukabil O_2 difüzyonunun iyi olması sayesinde solunum yetersizliği görülmez.

İ. D. V., M. S. K., ve V. K., vakaların ekserisinde azalır. Lobektomiden sonra vakaların çoğunda ventilasyon vazifesi azaldığı halde, çıkarılan lobun pülmoner dolaşımı enfekte edici tesirinin ortadan kalkması sayesinde iyi bir difüzyon kabil olmaktadır.

Akciğer fonksiyonlarında azalma, 5 - 6 kaburga çıkarılmak suretiyle yapılan kısmî torakoplastiye nazaran, segment rezeksiyonunda 1/2, subsegment veya (cunéiforme) rezeksiyonda ise 1/3 dür (Landis, Weisel).

Apendiks : Kardiyopülmoner fonksiyon test kıymetleri her şahsa göre değişir. Teneffüs volümü veyahut (Air courant - cari hava); istirahat halinde şahsın teneffüs ettiği hava miktarı (300 - 400 Sm^3.) dır. İstirahat halinde alveoller hizasındaki kanın oksijenlenmesi için yetecek oksijen miktarını alveoller ihtiva eder. Eğer akciğerde teneffüs sahasını azaltan her hangi bir tagayyür varsa, bu miktar artar. Kuvvetli nefes alındığı zaman (derin nefes alma), bu teneffüs volümüne komplemanter hava katılır (1500-3000 Sm^3.). Normal bir nefes vermeden sonra daha çıkarılabilen bir miktar hava (derin nefes verme) vardır. Bu da ihtiyat havadır ki (500-1000 sm^3.) arasındadır. Bu üç kıymet (teneffüs volümü, komplemanter hava, ihtiyat hava) heyeti umumiyetsiyle vital kapasiteyi teşkil ederler. Bu da normal bir şahısta (2500-5000sm^3.) arasında değişir. Patolojik olarak; komplemanter ve ihtiyat havanın azalması, vital kapasitenin bâriz bir şekilde küçülmesine sebep olur. Akciğerin mühim bir hastalığı (anfizem, plevrada büyük bir kalınlaşma, bir veya iki taraflı kollaps

tedavisi şüphesiz vital kapasitenin azalmasına sebep olur. Bilhassa akciğerde cerrahi bir endikasyon koyarken vital kapasite hakkında bu bilginin önemi büyüktür. Eğer derin bir nefes vermeden sonra teneffüs sisteminde bir miktar hava devamlı olarak kalırsa, bu kalan hava alveoller içinde olmaktan ziyade bronş yollarına aittir. Buna (ölü mesafe havası) deriz. Lifi tüberkülozda kompansasyon anfizemi, akciğerde staz veya konjesyon, büyük kavernlerde bunun kıymeti vardır. Teneffüs adedi normal olarak dakikada 16-20 dir. Teneffüs volümü ile teneffüs adedinde elde edilen (Débit respiratoire) âzami ventilasyon ile çarpılırsa (réserve ventilation) elde edilir. Âzami ventilasyon ile teneffüs debisi arasındaki nispet 1/8 - 1/10 dır. Bu nispet 1/2 ye düştüğü zaman bir kollaps tedavisi yapmak mümkün olamamaktadır (*Gaubatz*). Mühim bir nokta da, oksijenin dakikada sarfiyatı normal olarak 170 - 300 sm^3. dır. Eğer bu miktar (Déficit en oxygene) azalırsa akciğer fonksiyonunda bir bozukluk vardır (bilhassa miliyer tüberküloz, geniş ölçüde iki taraflı tüberküloz lezyonlarda görülür). Pratik olarak kliniklerde apnée derecesinin tâyini (tabiî bir nefes vermeden veya zorlu bir nefes almadan sonra şahsın nefes almaksızın ne kadar müddetle durabileceğini hesabetmek) yapılmaktadır. Çünkü, vital kapasite ile muvazi olarak apnée müddeti de azalmaktadır. Vital kapasite ne kadar azalırsa apnée kıymeti de o kadar düşük olur. Fakat bu tecrübenin yalnız başına olarak bir kıymeti yoktur. Şahsın anlayış ve arzusuna göre de değişebilir. Rezidüel havanın ölçülmesinde çok dikkatli olmak lâzımdır. *Brauer*, akciğer fonksiyonlarının tâyininde; boy, kilo ve yaşa göre bazal metobolizmayı göz önünde tutarak muayene edilen şahıslar için normal kıymetler tesbit etmiştir. Bu rakamlar mutlak olmamakla beraber mukayese bakımından faydalıdır.

Bu yazıda kullanılan bazı kısaltmalar :

V. K. : Vital kapasite, İ. D. V. : İstirahatte bir dakikalık ventilasyon, M. S. K. : Maksimal solunum kapasitesi, V. F., V. R. : Ventilasyon faktörü, ventilasyon rezervi, F. R. K. : Fonksiyonel rezidüel kapasite, F. R. H. : Fonksiyonel rezidüel hava, R. V. : Rezidüel volüm, Q. R. : Solunum sabitesi (quotient respiratoire), Pno. : Pnömotoraks, Pp. : Pnömoperituvan.

BAKTERİYOLOJİ

Tüberküloz, bilhassa sosyal bakımdan önemi sebebiyle intan hastalıklarında ayrı bir yer işgal etmektedir. Hemen hemen bir asra yakın bir zamandanberi tüberküloz mikrobu üzerinde yapılan inceleme ve araştırmalar bu hastalığın bakteriyolojisinde önemli bir hususiyet meydana getirmiştir. Hastalığın insanlarda olduğu kadar birçok cins hayvanlarda husule gelmesi, medikal ve veteriner sahada tüberküloz basilinin natürü ve biyolojisi hakkında mühim araştırmalara vesile olmuştur. İlk bakteriyolojik kazanç; hastalığın kabili nakil oluşunun bulunması ve mikrobun keşfidir.

İntana uğramış organizmde tüberküloz mikrobunun husule getirdiği bütün reaksiyonların geniş ölçüde mütalâa edilmesi ve hastalığın değişik manzaralar altında meydana getirdiği tüberküloz ünitesinin tarihçesi hulâsa edilecek olursa : Tüberküloz basiline ait başlıca keşifler ve bu enfeksiyonla ilgili eksperimantal çalışmalar, 1882 den 1902 ye kadar 20 senelik bir devrede ikmal edilmiştir denilebilir. 1865 de **Villemin** Paris Tıp Akademisinde tüberkülozun inoculable olduğunu gösterdi. 1868 de **Chauveau** sığırlarda hazım yoliyle tüberkülozu meydana getirdi. 1877 de **Conheim**, gözün ön boşluğuna inokülasyon ile tüberküloz başlangıç lezyonunun inkişafını tesbit etti. 24 Mart 1882 de **R. Koch** Berlinde insan, sığır ve kuşlarda, tecrübe hayvanlarının tüberküloz lezyonlarında verem mikrobunu bulduğunu bildirdi. Kısa bir zaman sonra Ehrlich anilin boyalarını ve nitrik asitle dekolorasyon ile patolojik mahsullerde mikrobun aranması, **Ziehl** tarafından da mikrobun boyanma usulü ortaya atıldı. 1884 de **R. Koch** koagüle serumda tüberküloz mikrobunun kültürünü elde etti ve bu kültürle hayvanlarda eksperimantal olarak tüberküloz husule getirdi. 1887 de **Nocard, Roux** gliserinli, 1888 de **Pavlovsky** patatesli, 1896 da **Cafaldi** yumurtalı besi vasatları kullandılar. 1902 de **Dorset** 1926 da **Petragnani**, 1930 da **Löwenstein**'nin vasatları tüberküloz mikrobunun kültürü için daha tekemmül etmiş olarak laboratuvarlarda bir mevki aldı.

Bu suretle tüberküloz mikrobu diğer mikroplardan daha kolaylıkla ekilebilir bir şekle getirildi. **R. Koch** ilk araştırmalarında insan, sığır ve kuş tüberkülozunun aynı cins mikropla meydana geldiğini düşünmüştür. 1889 da **Rivoli**, 1890 da **Maffuçi** kuş tüberkülozunun memelilere kabili nakil olduğunu fakat aksinin mümkün olmadığını bildirdiler. Aynı yıl **R. Roch** kuş tüberkülozunun ayrı bir tip tüberküloz mikrobu ile meydana geldiğini gösterdi. 1891 de **Straus** ve **Gamaleia,** kuş tipi tüberküloz mikrobunun karakterini kıymetlendirdiler. 1901 de Londrada Tıp Kongresinde sığır tipi tüberküloz mikrobunun tefrik edildiği bildirildi. 1884 de ise, **Zahn** aside dayanıklı olan ve tüberküloz basiline benzeyen bazı saprofit mikropların bulunduğunu yazdı, bunlara (para tüberküloz basiller) denildi. 1891 de **R. Koch** tüberküloz basilinden **(tüberkülin)** ismini verdiği maddeyi tecrit etti ve bunu evvelâ tüberkülozu tedavi maksadiyle ortaya attı. **V. Pirquet** (1907), **Mantoux** (1908) ise, tüberküline karşı hassasiyeti göz önünde tutarak tüberküloz enfeksiyonunun meydana çıkarılması maksadiyle tüberkülinin ancak bir teşhis vasıtası olabileceğini tecrübelerle gösterdiler. Aynı zamanda 1891 de meydana atılan Koch fenomeninin muafiyetle münasebeti ve tüberküloz allerjisi problemi açıklandı. **Gardner** ve **Baldwin** (1921), **Willis** (1928), **Canetti** (1940) nin çalışmaları neticesi tüebrküloz enfek-

siyonunun iyileşebilmek imkânı, tüberkülin reaksiyonlarının pratikte yer alması mümkün oldu. **Fontés** (1910), **Vaudremer** (1922), tüberküloz basili kültürlerinden süzülebilen elemanlar elde ettiler. Bir zaman için tüberküloz patolojisinin bizzat basile ait olmayıp bu süzülebilen elemanlardan mütevellit olduğu düşünüldü. Son senelerde tüberküloz mikrobunun antijen bünyeleri problemi ortaya atıldı.

Levine ve **Hagen** (1932), **Saenz** (1935), ölü basillerin parafin yağı içinde emülsiyonlu enjeksiyonunun, hayvanlarda şiddetle patojen bir tesiri olduğunu gösterdiler. **Laporte** (1944), basilin (granüler antijeninin) bu hususta aktif şimik madde olduğunu izah etti. Nihayet sığır tipi basilin özel karakterlerinin tâyini ve patolojik mahsullerden tüberküloz basili kültürü için **Dorset**'nin (1902), katı vasatının bulunması ile hemen bu tarihlerde muafiyete ait bulgular neşredildi. 1902 den bugüne kadar başta tüberkülozda muafiyet, rezistans ve allerjiye ait mütaaddit araştırmalarla;

1. İnvitro basilin inkişaf şartları, kültür, tecrit vasatlarının tekamülü.
2. Tüberküloz basilinin şimik bünyesi.
3. Tüberküloz enfeksiyonunda eksperimantal etütler, B. C. G. nin bulunması ve tatbikatı, antibiyotikler ve cerrahi tedavi metotlarının inkişafı bulunmaktadır.

Tüberküloz basillerinin tasnif ve nomanklatürü :

Breed, Muray ve *Hitschens* (Bergey's Manual of Determinative Bacteriology) isimli kitabında tüberküloz basillerini şu şekilde sınıflandırmıştır :

Sınıf (*Classis*) : Schizomycetes Nâgeli.
Takım (*Ordo*) : Actinomycetales Buchanan.
Aile (*Familia*) : Mycobacteriaceae Chester.
Cins (*Genus*) : Mycobacterium Lehmann ve Neumann.

A. Sıcak kanlıların parazitleri :

Nevi 1 a : Mycobacterium tuberculosis, var. Hominis.
Nevi 1 b : Mycobacterium tuberculosis, var. Bovis.
Nevi 2 : Mycobacterium avium.
Nevi 3 : Mycobacterium paratuberculosis Johne.
Nevi 4 : Mycobacterium leprae murium.

B. Soğuk kanlıların parazitleri ve saprofit nevileri :

Nevi 6 : Mycobacterium piscium.
Nevi 7 : Mycobacterium marinum.
Nevi 8 : Mycobacterium ranae.
Nevi 9 : Mycobacterium Thamnopheos.
Nevi 10 : Mycobacterium spp.
Nevi 11 : Mycobacterium friedmannii.
Nevi 12 : Mycobacterium lacticola.
Nevi 13 : Mycobacterium phlei.

İnsanlarda hastalık husule getiren tüberküloz bakterileri Variatio hominus ve Variatio bovis'dir. Tüberküloz hastalığı amiline **R. Koch** tarafından keşfedildiğindenberi tüberküloz basili (Bacillus Koch) denilmektedir. Halbuki «**Bacillus**» tâbiri modern nomankülatüre göre spor yapan bakterilere verilen bir isimdir. Bu bakımdan «Bacillus» yerine bir kısım müellifler «**Bakterium**» tâbirini kullanmaktadırlar.

Mycobacterium tuberculosis (Koch) : Mikobakteriumlar küçük batoneler şeklinde mikroplardan ibarettirler. Aside dayanıklıdırlar. Ortaları kabarık,

sütun halinde veya dallı elemanlar gösterirler. Düz veya hafif, kıvrık, hareketsizdirler. Esasen karakterleri bakımından yekdiğerlerine benzeyen dört tip tüberküloz basili vardır. Bunlar biyolojik hususiyetleri ile biribirlerinden ayırt edilebilirler.

1. Mycobacterium tuberculosis var. Hominis, insan tipi tüberküloz basili.

2. Mycobacterium tuberculosis var. Bovinus, sığır tipi tüberküloz basili.

3. Mycobacterium tuberculosis var. Avium - Gallenaceus, kuş tipi tüberküloz basili.

4. Typus poicelothermorum; soğuk kanlı hayvanların tüberküloz basilidirler.

Tüberküloz basilinin morfolojisi : İnsan tüberküloz basili ince hareketsiz bir batonedir. Düz veya hafif büküktür. Uçları yuvarlak veya lobut şeklinde kalınlaşmış olabilir. Boyları değişiktir. Bermutat uzunluğu 3 ilâ 5 mikron, eni 0.3 ilâ 0.5 mikrondur. Kısa şekillerde 1 mikronu geçmez. Uzun şekillerde ise 8 mikrona kadar varabilir. X, L, V. şeklinde küme halinde toplu olarak bulunduğu gibi patolojik mahsullerde (3 - 4) ü biribirine yapışmış veya çaprazlama toplanmış olarak bir arada görülürler. Kültürlerde basiller gayri muntazam bir şekilde (*Bezançon*'ın tarif ettiği gibi *Moustache tordue*) gözükürler. Kuş tipi orak veya S şeklinde veyahut helezoni olarak bükülmüş şekiller gösterirler. Bazen basilin içinde basil cisminden biraz daha parlak olarak bulunan korpüskülleri etfrik etmek mümkündür.

Tüberküloz basilinin mühim bir karakteri, bir defa boyandıktan sonra dekolorasyona mukavemet etmesidir. Anilin boyaları ile diğer birçok bakterilerden daha zor boyanırlar. Boyandıktan sonra da asit - baz, alkol hattâ sodyum sülfit mahlulü gibi renk giderici maddelerle boyasını vermez. Bilhassa bu aside dayanıklı olmak karakteri sebebiyle bakteriyolojik olarak kolaylıkla teşhis olunurlar. Keza bu esasa dayanarak basilin muhtelif boyanma usulleri ortaya atılmıştır. *Ziebl - Neelsen* boyama metodu mûtat olarak basilin tanınmasında kullanılmaktadır.

Bu metotla boyanmış frotiler üzerinde Koch basili füksin ile canlı kırmızı mor renkte boyanır. İskandinav memleketlerinde aynı esasa dayanarak *Hallberg*'in (Nachtblau) boyama metodu kullanılmaktadır. Elektronik mikroskopla yapılan tetkiklerde (*Ruska* ve *Lemble, Wessel*) basil içinde vakuoller, granüller, mikro granüller tesbit edilmiştir. Eski kültürlerde bunlar daha fazla nisbette bulunmaktadırlar.

Granülasyonlar : *Fontés, Much, Ziebl - Neelsen* veya sadece metilen mavisi metotlariyle boyanarak basit bir mikroskop tetkiki yapılan bazı basillerin homojen bir manzara gösterdikleri halde bir kısmının muntazam olarak boyanmadıkları yani protoplazmalarında granülasyonların bulunduğu görülmektedir. Kullanılan boyama metoduna göre bu granülasyonlar mavi, koyu kır-

mızı veya pembe zemin üzerinde menekşe olarak değişik renkte görünürler. Her bir basilde iki ilâ 10 aded bulunurlar. Basilin boyalara karşı olan alakasına göre basilde üç çeşit eleman tefrik edilmiştir.

1. Fibriler ve zar şeklinde bir çeşit iskeletten teşekkül eden aside dayanıklı olmayan siyanofil elemanlar (Granulations cyanophyles).

2. Basilin kendisidir. Az veya çok uzundur. Füksinofildir. Aside dayanır. Mor kromofil demetleri vardır.

3. Jansiyanofil korpüsküllerdir. Gramla koyu menekşe renginde boyanır, bu korpüsküllerle tecrübe hayvanlarında hastalık meydana getirmek mümkün olmuştur. Bunlara (actinophytes) ismi verilmiştir. Bu morfolojik değişiklikler basilin eski veya yeni lezyondan gelmesine, lezyonun evolütif veya iyiliğe doğru gider durumda olmasına ve nihayet bulunduğu şahsa göre değişeceği kanaati mevcuttur.

Tüberküloz basilinin yapısında elektron optik olarak hücre mambranı, dış tabakasında çok ince, monomoleküler olarak bulunur. Fonksiyonel olarak basilin sathi hidrofob karakterdedir (**Lembke, Ruska, Wessel, Werner**). Bunun serolojik muayenelerde kıymeti vardır. Hücre sınırının iç kısmında homojen, opak olarak sitoplazma bulunmaktadır. Burada üç nevi strüktür tefrik edilir. 1) Nisbeten büyük yuvarlak granüllerdir. Bunlara umumi olarak (**Granula**) ismi verilmektedir. 2) Küçük granüllerdir (**Mikrogranula**) 3) Vaküollerdir.

Granüller insan tipi tüberküloz basilinde 125 - 250 milimikrondur. Basilin uzunlamasına mihverinde bulunurlar. Bu granüller (hücre çekirdeği) değildir. Mikrogranüller 20 - 50 milimikrondur. Bunların vazifeleri henüz tesbit edilmemiştir. Teğaddi ile alâkadar oldukları düşünülmektedir. Vaküoller kuş tipi tüberküloz basilinde fazla olmak üzere insan ve sığır tiplerinde de bulunur. 200 milimikron kadardırlar. Granüllerin şimik bünyeleri protein karakterinde ve lipoit natürdedir.

Granülasyonların hakiki delaleti bilinmemektedir. Gram müspet, aside mukavim olmayan Much granülasyonlarının delâleti hakkında ünik bir tefsir mevcut değildir. Bilhassa lenfa bezleri, deri, kemik ve eklem tüberküloz materyellerinde, soğuk abselerin irinlerinde bulunmaktadırlar. *Much, Ziehl-Neelsen* ile hafif boyanan ve boyanmayan gram müspet granüllerin tüberküloz bakterilerinin tipik alkol ve aside dayanıklı son şeklinin bir intikal safhası olduğunu bildirmektedir. Bir kısım müellifler granülasyonları endospor, bir kısım müellifler ise basilin çekirdeğinin parçaları olarak basilin bölünme suretiyle çoğalmasına yardığını kabul etmektedirler. Basit kromatik korpüsküller, lipit natürde ihtiyat madde kümeleri, nükleer teşekküller ve sporlar olarak da nazarı itibara alınmışlardır. Bu meyanda serbest hale geçen ve derhal kâhil basiller meydana getirebilen elemanlar da zikredilmiştir. Birçok müellifler basillerin granülasyonlardan zengin olmasını, basilin yaşlanma sebebiyle bir tezahürü olduğunu (*Gastinel, Bezançon*) bildirmişlerdir. Koch basilinin (10 - 45 bin defa büyüten) elektronik mikroskopla muayenesinde görülen ince granüllü bünyesinde 70 -- 230 mili mikron arasında değişen ince

granüller ihtiva eden bir sitoplazmanın bulunduğunu (*M. Polevitzky, Anderson* 1942, *Brieger, Crowev, Cosselet* 1947, *C. İ. Reed, Rosentbal* 1948) yazmışlardır. Desoxyribonucléique tipinde yayılmış nüve şeklindeki bu granülasyonlar (*Robinow, Brieger* 1947, *Malek* ve *Sterzi* 1948) tarafından tefrik edilmiştir.

C. Xalabarder'e göre :

Yarım asırdanberi ilim adamları mikrobakteriyomları, bakterilerle proaktinomiçezler arasına sokmuşlardır. Miko bakterilerin şimdiye kadar bilinen karakterleri; aside dayanıklı oluşları, flajella ve spordan mahrum bulunmaları, hareketsiz oluşları, basit olarak uzama veya ikişer ikişer transversal ikiye bölünme şeklinde çoğalmalarından ibarettir. Birkaç araştırıcı, bunların hakikata uymadığını ve bu düşüncelerin düzeltilmesi gerektiğine işaret etmişlerse de meseleyi ciddî olarak ele almamışlardır. Verem mkirobunun mutlak bir parazit olduğunu, hayatının mecburi olarak bir hayvan vücuduna bağlı kaldığını kabul edersek klinik ve epidemiyolojik bakımdan tahlili müşkül bazı proçezler ortaya çıkar. Miko bakteriyumların en mühim vazifelerinden biri, tabiattaki karbon hidratları organik birleşikler haline getirerek nebatlar tarafından istifade edilebilmelerini sağlamaktır. Mikobakteriyumların sentez kabiliyeti çok fazladır. Basit madenî maddelerden başlayarak B Vitanminini teşkil eden maddelerin büyük bir kısmını sentetize ederler. Bazı mikobakteriyum nevileri doğrudan doğruya atmosferdeki N ve C den istifade edebilecek kabiliyettedir. Tabiatte çok yaygın olmaları ve bol miktarda bulunmaları, muhitlerindeki değişikliklere kolayca adapte olabilmeleri biyolojik rollerinin çok mühim olduğunu gösterir. Basilin çoğalması klâsik bilgilerin aksine çok komplikedir. Yeni elektronik mikroskop tekniği ile bu komplike hayat şekli incelenecek olursa bazı şartlar altında basiller flajella hâsıl ederler, sporlar teşkil ederler, hareketlidirler. Hattâ aside dayanıklı oluşları muvakkattır. Eskidenberi mikobakteriyomlar mûtat olarak saprofit ve parazit olarak iki gurupa ayrılmıştır. Patojen olan hakiki verem mikrobuna (Genuine tubercle bacillus) Koch basili veya mikrobakteriyum tüberkülosis denir. Bu ayırma çok mühimdir ve karışıklığa meydan vermektedir. Hakiki verem mikrobu bir kısım hayvanlarda hastalık yapmaz, buna mukabil virülan olmayan verem mikropları bazen tipik ve bir hayvandan diğerine geçebilen hakiki tüberküloz lezyonları meydana getirebilir. Umumi kabul tarzının aksine olarak, verem mikrobu trivial bir mikobakteriyumdur. Diğer saprofitlere nazaran hayatiyeti ve metabolik karakterleri daha mahduttur. Bir virüs tarafından attake edilmek suretiyle sitoplazmalarındaki proteinler tagayyüre uğrar. Bu virüs basilin proteinlerini misafir hayvan hücreleri için bir toksin haline çevirir. Sitoplazmadaki bu değişiklikler elektronik mikroskopta kolayca görülebilir. Bazen virüsler erken olarak basil içersinde gözükebilir. Enfeksiyon husule getirebilen partiküller basil vücudundan ayrılırlar. Filtrasyon ve santrifügasyon suretiyle sâf olarak elde edilebilirler. Sonradan saprofit suşları enfekte ederler. Onların biyolojik vasıflarını değiştirirler ve patojen bir hale koyarlar. Muhtemel olarak bir virüs tarafından husule getirilen bu değişiklikler, sonra yeni basillere sirayet ederler. Böylece virülan suşlar yani hakiki verem mikrobu meydana gelir» olarak yazmıştır (El origin del Bacilo dö Koch, Barcelona, 1954).

Balgam, mide suyu ve cerrahi olarak rezeke edilen patolojik piyeslerden yapılan kültürlerde kromojen, aside dayanıklı basillere rastlanmıştır.

Hyman Florence San Antonio: Kromojen basil bulunan 4 hastada cerrahi müdahaleye çok iyi tahammül ettikleri, halbuki aynı vaziyette akciğer tüberkülozu gösteren vakaların bu kadar iyi bir şekilde müdahaleye tahammül etmediklerini yazmışlardır. Bu müelliflere göre; bu tip basillerde antibiotiklerin tesiri insan tipi verem mikrobuna nazaran daha azdır.

Kromojen, aside dayanıklı bakteriler insanlarda akciğer hastalığı yapabileceği neticesine varılmıştır. Mikrobakterium tüberkülozisin H_{37} Rv suşunun Cortisone muvacesinde patojenitesinin arttığı görülmüştür. Kromojen basiller üzerine cortisone'un tesiri insan, tipi tüberküloz basili üzerine olan tesirden farklıdır. Kromojen basillerin meydana getirdiği akciğer hastalıklarında her hangi başka bir patolojik proçes dolayısiyle hastaya cortisone tedavisi tatbik edilecek olursa çekinmeğe hiç lüzum yoktur. Tatbik edilen vakaların incelenmesi neticesi; kromojen mikobakteriumlar insanlar için oldukça patojen oldukları ve akciğerlerde geniş ölçüde lezyonlarla müterafık hastalık meydana getirmektedirler. Halbuki hayvanlarda aynı mikroplar bu şekilde hastalık husule getirmedikleri müşahede edilmiştir. Meselâ insan tipi mikobakteriumlara karşı çok hassas olan kobaylara kromojen basil şırınga edildiği zaman bu hayvanlarda hiçbir reaksiyon ve lezyon husule gelmemiştir. Bu sebeple mikobkterium tiplerinin tâyini hususunda kobay inokülasyonundan elde edilen neticelerin tefsiri mevzuunda yeni bazı düşüncelerin ilâvesi lâzımdır.

Müellifler boyunda nekroz ve peynirleşme gösteren, lenfadenopati bulunan iki vakada lenfa bezlerinden alınan patolojik hasılatın kültüründe kromojen basil üretmişlerdir. Bu iki vakada akciğerlerde lezyon mevcut değildir, şu halde Kromojen aside dayanıklı bakteriler insan tipi mikobakteriumlardan farklı olarak tamamiyle lokalize lezyonlar yapılabilmektedirler. Bu vakalarda tüberkülin testinin müspet bulunmsı bütün vücuda şamil bir allerjiye delâlet etmekle beraber lezyonlar lokalize kalmakta ve bu lezyonlar ancak mücaveret ve entrakanaliküler olarak yayılmaktadırlar.

Umumi olarak : Tüberküloz basilinin morfolojisi çok değişiktir. Patolojik mahsullerde kısa bir çomak şeklindedir. Basili boyamak için Koch'un kullandığı potas ile alkalize edilmiş metilen mavisinin bugün ancak tarihî bir kıymeti vardır. Basiller boyalı preparatlarda, bilhassa balgamda tek tek bulunur. Pnömotoraks tedavisi esnasında ihtilât olarak husule gelen irinli eksüdalarda serbest olarak veya polimorf çekirdekli lökositler içinde kümeler halinde bulunur. Basilin bütün şekilleri, aside dayanıklı değildir. Meselâ buyondaki kültüründe satıhta husule gelen ince zardan alınan materyelde genç basiller ve basilin yaşlı bir safhasından ibaret olan miçelyum şekilleri aside dayanıklı değildir. Kobaya inoküle edildikleri zaman husule gelen lezyonlarda aside dayanıklı basiller elde edilir. Bu suretle teşhis daha katî olur. Basilin ihtiva ettiği granülsayonlar basilin mukavim ve yaşlı şekilleridir. Eski kültürlerde ve bazı patolojik mahsullerde bunlara sık rastlanır. Belki de fazla dayanıklı ve hayatiyeti çok olan bu granülasyonlar basilin hariçteki şeklidir. Basilin canlı organizm dışında yaşama şansı uzun değildir.

Basillerin lezyonlarda çoğalmaları muhtelif şekillerde olur. Basillerin veya basilli elemanların ikiye bölünmesi, miçelyum flamanlarının iki nihayetinden basillerin meydana gelmesi, yaşlı basillerin parçalanarak içerilerindeki granülasyonları dışarı atmaları, nihayet basilin hâsıl ettiği kitleciklerin, erkek ve dişi gametlerin birleşmesi ile (*Holland*) basillerin meydana gelmesi vukubulur.

Basilin çoğalması bermutat enine bölünme suretiyle bildirilmekle beraber çok defa yavru höcre, ana höcreden transversal olarak ayrılır. Bundan başka esas olarak iki şekil ortaya atılmaktadır (**Orth**). Bunlardan birincisi köşeli dal şeklinde olarak basil cisminden

ayrılarak (**Winkelwachstum**), diğeri ana höcrenin sathında yavrunun büyüyerek sathtan ayrılmasıdır (**Gleitendes wachstum**). Dallı ve köşeli olarak ayrılma sulu, tween ihtiva eden taze kültürlerde görülmektedir.

Orth, Ruziesska ve diğer bazı araştırıcılar streptomycine ve semicarbazone tesiri ile basillerin uçlarında koyu renkli ufak nodüllerin husule geldiğini göstermişlerdir. Bu nodüllerin bir kısmı, basilin dış sahasında bulunurlar, büyüyerek koküs şekillerini meydana getirdikleri zannedilmektedir. Keza antibiyotikler tesiri altında basillerin etrafında şeffaf bir zar meydana geldiği görülmüştür. Basil içinde ve çevresinde görülen bu taneciklerin mahiyeti hakkında : 1. Basillerin filtran şekiller olması ihtimali. 2. Basil neslini idame ettiren dayanıklı elemanlar olması düşünülmektedir.

Basilin sitoplazması heterojen olup, nükleusu yuvarlak veya uzun, az kesif kitleler şeklindedir. Umumiyetle nükleus santraldır. Virülan olmayan suşların elektronlara karşı kesafeti kuvvetlidir. Virülan basiller ise değişiklik gösterirler. Bunların bir kısmı koyu bir kısmı soluk ve elektronlara karşı tamamiyle şeffaftır. **Werner** basillerin transversal olarak ikiye bölünmek suretiyle veya yanlarından burjonman suretiyle çoğaldıklarını, filtrabl şekillere benzer elemanlara rastlamadığını bildirmiştir. **Proskauer** ve **Beck** basilin albümin bulunmayan bir vasatta inkişaf edeceğini, glikokol, arjinin, kreatinin gibi bir amin asidin vasatta bulunması inkişafı için lâzım olduğunu bildirdiler. Basil, bünyesi için lüzumlu azotlu maddeleri bu asit aminelerden veya asparajinden temin eder. Yağlı maddelerini ve balmumunu gliserinden, şekerlerden yapar. Basilin fevkalâde bir sentez kabiliyeti vardır. Patatesli buyon ve sadece amin asitleri ihtiva eden su içinde basilleri canlı bir şekilde muhafaza etmek mümkündür (**Vaudremer**). Yağdan mahrum basiller çıplak basiller (**P. Gourmon** tarafından) olarak tarif edilmiştir. Bunlar az patojen ve genç şekiller olup, kolaylıkla harabiyete duçar olan tiplerdir. Tüberküloz hastaların (**Loewenstein**) kan kültüründe rastlanmıştır. **Dufourt** ve arkadaşları bunların kobaylar için patojen olmadıklarını bildirmişlerdir. Basil protoplazmasında bulunan granüllerin büyük bir kısmı lipoitlerden müteşekkildir. Bu lipoitler ince bir iskelet maddesi içinde damlacıklar halinde bulunur. Basil cisimlerinin balmumu zarfı elektroforetik olarak tesbit edilememiştir. Eskimiş basiller çok defa keskin olmayan bir çevre ile büzülmüş veya kemer şeklinde gözükürler. Bu şekil tagayyürler tifo, dizanteri gurupunda olduğu gibi diğer bakterilerde de görülür. Basil eskidikçe bilhassa şekil değişiklikleri artar. Bu meyanda dış hudut sathının plazmasının rengini kaybetmesi (**Plasmolyse**) veya bakteri cismindeki madderin dışarı atılması (**Plasmoptyse**) vukua gelir.

Koch basili Ziehl -- Neelsen boyama metodu ile bazen mütecanis boyandığı halde bazen ise boyayı mütecanis bir şekilde almaz; koyu boyanmış parlak kırmızı yerler arasında boyanmamış boşluklar (inci dizisi şeklinde granülasyon - Perlschmurtige kornelurg) gösterirler. Much metodu ile boyanan müstahzarlarda bunlar daha iyi görünürler.

İnsanlardan elde edilen basil kültürlerinde koloniler karakteristik olarak bir tabaklanma (*stratification*) gösterirler ve üç tabaka arz ederler :

1. Aside dayanıklı olmayan ve kısa çubukları ihtiva eden üst tabaka.
2. Aside az dayanıklı olan orta tabaka.
3. Kuvvetle aside dayanıklı basiller gösteren alt tabaka (*Pagel*).

Bu strafication, buruşuk kaba bir satıh gösteren kolonilerde ve bu kolonilerin üremesi bol miktarda (*Eugonic*) uygun şekilde olduğu zaman görülmektedir. Düz kubbe şeklinde ve parlak satıhlı koloniler yalnız alt tabakadan teşekkül ederler. Bunlar naftalin bilyalarına benzerler. Bu tabaka aside mu-

kavim granüllerle örtülü olabilir. Kültür sathı düz ve uygun olmayan (*Dysgonic*) üremelerde tabaka teşekkülü görülmez. Koloni morfolojisindeki bu değişiklik virülans değişikliği ile ilgili değildir. Tüberküloz basilinin kültürlerdeki morfolojik değişiklikleri muntazam olarak bütün tüberküloz bakteri cinslerinde vukua gelmez. Aside hafif rezistan olan basiller, chromophyle'dirler. Meselâ *Mallury* ile boyanmaz *Giemsa* ile mavimtrak bir renk alırlar. Aside mukavim olmayan granüller ise *Ziehl* metodunda metilen mavisi, *Mallury* boyansında anilin mavisini alırlar. *Giemsa* metodu ile pembe kırmızımtrak boyanırlar. *Giemsa* usulü boyama ile eozinofil granülasyonlardan başka kısa eozinofil çubuklar veya pleomorfik elemanların mevcudiyeti görülür. Bu elemanlar taze kültürlerde ve gayrimüsait şartlardaki üremelerde meselâ (katı bir vasatta, kültüre safra tuzları veya formalin ilâve edildiği zaman), dokularda hususiyle basile karşı mukavemeti yüksek olan hayvanlarda (farelerde) görülebilir. (*Pagel*), kireçleşmiş lezyonlarda eozinofil granülasyonlu basillere rastladığını bildirmiştir. Bu basiller regressive ve hususiyle eriyen mihraklarda bazofildirler. Eozinofil elemanlar, bazofil basiller kadar aside dayanıklı değildirler. Bu sebeple serbest ve aside dayanıklı olmayan granüller sunî kültürlerde mevcuttur. Pleomorfik, aside tamamiyle dayanıklı olmayan elemanlar hem suni kültürlerde hem de canlı dokularda mevcut olabilirler. En üst tabakada bulunduklarından en genç elemanları veya basillerin parçalanma safhasını gösterirler.

Tüberküloz mikrobunun aside dayanıklılığını izah için ortaya atılan mikrobun şimik bünyesi nazariyesi umumi olarak kabul edilmiş değildir. Aside mukavemet daha ziyade, höcre zarının bozulup bozulmamasına tâbidir. Eğer höcre zarı şimik veya mekanik vasıtalarla zorlanırsa aside mukavemet hassasını kaybeder.

Kültürel morfoloji : Tüberküloz mikrobunun kültürü ilk defa pıhtılaşdırılmış serum üzerinde 1884 de *R. Koch* tarafından yapılmıştır. 1887 de *Nocard ve Roux* âdi besi yerlerine gliserin ilâvesiyle kültürün daha iyi bir şekilde yapılabileceğini göstermişlerdir. 1902 de *Dorset*'nin ilk yumurtalı vasatı kullanılmıştır. Kültürlerde gözle görülebilen koloniler elde etmek için iki hafta beklemek lâzımdır. Tüberküloz mikropları hemen hemen bütün besi yerlerindeki kültürlerde ekseriya büyük kümeler ve zarlar halinde ürerler. Bu, tüberküloz mikroplarının kültür satıhlarının hidrofop olmasiyle izah edilmektedir. Binaenaleyh tüberküloz mikropları, içinde bulundukları sıvı ile sıkı bir şekilde temas etmemektedir. Eğer, bir besi yerine ıslatıcı, yani suyun satıh tevettürünü düşüren, fakat mikrobun üremesi üzerine nehy edici bir tesiri olmayan bir madde ilâve edersek gelişme hem daha süratli olur, hem de daha mütecanis bir üreme elde edilebilir (*Dubos* vasatı gibi). Bu besi yerinin diğerlerine üstünlüğü, terkibindeki uzun zincirli yağ asitlerinin suda eriyen esterlerindendir. Bu maddeler lipofolik ve hidrofolik hassaya maliktirler. Bun-

lar arasında en muvafık olanı Tween 80 dir. Bu madde su ile her nispette karışır.

Tüberküloz mikrobu kültürünün morfolojik tetkikinde; sığır tipi tüberküloz basili, vasatın sathında nemli ve düz bir tabaka husule getirerek dağınık bir şekilde ürere (*disgonik üreme*). İnsan tipi ise bol miktarda ürere (*ögonik üreme*), ekseriya girinti ve çıkıntılı olan kuru koloniler husule getirir. Halbuki kuş tipi tüberküloz basili bol miktarda üremekle beraber vasatın sathında kalın bir tabaka husule getirir. Kuş ve sığır tipleri basillerinin üremeleri (düz), insan tipinin ise (kabarık) dır denebilir. Bununla beraber aynı suşlarda kolonilerin şekilleri değişik olabilir. İnsan, sığır kuş tiplerinin kültür satıhları yekdiğerine nazaran daha düz veya daha kabarık görünebilir.

Avirülen B. C. G. tipinin, virülan ve disgonik bovin tipine değişebileceği düşünüldüğü zaman (*Petroff* 1937), dissociation fenomeni hususi bir önem kazanmış olmakla beraber hiçbir zaman bu hâdise ispat edilememiştir. Bununla beraber bazı istisnai vakalarda avirülan ögonik şekiller, bovin şekillerden ayrılmış ve hayvanda pasajdan sonra bu değişen şekiller virülanslarını tekrar kazanmışlardır.

Tüberküloz basilinin kısa zamanda üretilmesi için yeni metotların kullanılması ve mikroskobun yardımiyle kültür morfolojisi iyi bir şekilde etüt edilmiştir. Meselâ **Pryce**'ın lam kültürü (Slide culture) ile 7 günde hattâ daha az bir zamanda neticeler alınabilmektedir «Müsavi miktarda su ile karıştırılmış fazla basil bulunan balgam, lam üzerine basiller her tarafa dağılabilecek bir şekilde yayılır. Kuruduktan sonra lam on dakika % 10 sülfürik asit içinde bırakılır. Sonra yıkanır ve kırmızı kanda (sitratlı kan iki misli distile su karıştırılmış olarak elde edilen kanda) etüvde muhafaza edilir. Lam kültürü metodu, muhtelif antibakteriyel maddelerin tüberküloz basili üzerindeki tesirlerini ölçmeye yarar. Klinik ve teşhiste az önemlidir. Tüberküloz basili kültürünü muhafaza etmek için kullanılan tavuk yumurtasının (Chorioallantoin) zarı bu hususta basit bir şekilde kullanılır. Tüberküloz mikrobunun şekil değişikliklerinden başka, suni kültürlerde kolonilerin neşvünema şekillerinde bir değişiklik bulunmaktadır. Basilin sâf kültürlerinde S virülan yumuşak, R avirülan sert tipleri tesbit edilmiştir. Bunlar arasında entermediyer tiplerin de bulunduğu kabul edilmiştir. İlk defa **Boertheim**, aside dayanıklı organizmler arasında kurbağa tüberküloz basilinden bu iki çeşit koloni tipini bildirdikten sonra **Gildmeister**, Kaplumbağa tüberküloz mikrobunun bu koloni tiplerine intikal edebileceğini göstermişlerdir. Bu hâdise kuş, sığır tipi basillerinde de tesbit edildi (**Petroff, Reed**) ve yumuşak virülan kolonilerin zayıf ve hiçbir virülans göstermeyen sert kolonilere tahavvül edebileceği gibi aksinin de olabileceği gösterildi. S şeklinin katı besi yerlerindeki kolonilerinin sathı düz, parlak ve kolayca mütecanis bir emülsiyon haline getirilebilir. R şekli kolonilerin sathı pürtüklü, kuru ve mattır. Ekmek kırıntısı gibi bir manzara verir. Suda mütecanis bir emülsiyon yapmaz. S şekilleri gliserinli buyonda mütecanis ürer, ince düz bir zar yapar. R şekli ise bulanıklık yapmadan buruşuk bir zar halinde ürer. Tüberküloz mikrobu kolonilerinin gözle görülebilmesi için haftalarca beklemek lâzımdır.

Daha evvel bir netice almak için : 1) Bir igne ve bistüri ile 8 - 10 günlük kültür sathı kazanılarak materyel lam üzerinde muayene edilir. 2) % 0.1 potasyum tellürit'den bir veya birkaç öze miktarı kültür sathına koyarak 24 saat etüvde 37 derecede bırakıldıktan

sonra muayene edilir. Üreyen tüberküloz mikrobunun tesiriyle potasyum tellürit'in dokunduğu yerler siyah olur. 3) Price'in lam üzerindeki kültür usulü yapılır. Bu metot bilhassa Str. INH, PAS'a karşı rezistans meydana çıkarılmak için tavsiye edilmektedir. Virülan S kolonilerinin avirülan R kolonilerine tahavvülü hâdisesini B. C. G. de görmek mümkündür.

Filtrabl şekiller, basilin evolüsyon zinciri : *Fontès, Vaudremer* tarafından ortaya atılan tüberküloz basilinin filtrabl şekli ile bidayette (bakteriler virüslerden filtrabl olup olmalariyle ayrılırlar. Koch'un asidorezistan basilleri de filtrabl değildir kanaatiyle) Alman müellifleri ilgilenmemişlerdir. Diğer memleketlerde ise biribirine zıt iki cereyan meydana çıkmıştır. Bir kısım müellifler bu şeklin mevcudiyetinden şüphe etmekte diğer bir kısım ise hararetle taraftar olarak bu tezi müdafaa etmişlerdir. İlk zamanlardaki düşüncelerin değişik olmasının başlıca sebebi yekdiğerinden farklı Chamberland süzgeçlerinin kullanılmış olması gösterilmiştir.

Tüberküloz basilinin filtran şekilleriyle bakterioliz mekanizma arasında bir münasebet olup olmadığı bugün tesbit edilmiş değildir. Tüberküloz âmilinin süzülebilir bir şeklini biz bugün katî olarak bilmiyoruz. *Calmette* ve arkadaşları bunun mevcudiyetini bildirmişlerdir. Elektron mikroskop bu hususta katî ve müspet bir bilgi vermemektedir. Tüberküloz basilleri kültür ve basil ihtiva eden materiyellerin L$_2$ Chamberland süzgeçlerinden geçen filtralarda, bir kısım müellifler granüllerin görüldüğünü, bir kısım müellifler ise görülmediğini bildirmişlerdir. Yalnız, bu filtrelerle yapılan hayvan tecrübelerinden elde edilen neticelerde bir fikir birliği bulunmaktadır. Buda; bu filtralarla hayvanlarda klâsik bir (*aşılama tüberkülozu*) elde edilememiş fakat lenfa bezlerinde az çok bir şişme görülmüştür. Bu tecrübelerde bazı hayvanların lenfa bezlerinde tüberküloz basiline benzeyen elemanlar görülmüş bir kısmında ise görülmemiştir Keza bu tecrübe hayvanlarında tüberkülin testi bazen hafif müspet reaksiyon vermiştir.

Calmette ve bir kısım Fransız müellifleri, tüberküloz basilinin hayat siklüsünde (ultravirüs) safhayı kabul etmektedirler. *Vandremer*'e göre tüberküloz doku mahsulleri, Chamberland L - 2 ve L - 3 porselen filtrelerinden geçebilen organizmaları ihtiva eder. Bu filtralarda, santrifüj edilmekle dahi tüberküloz morfolojisi gösteren bir bakteriye veya onun granüle prodüksiyonlarına rastlanmaz. Fakat bu filtralar kobaylara şırınga edilecek olursa lenfa bezlerinin şişmesini ve büyümesini mucip olur. Hattâ çok defa ileri derecede kaşeksi ile ölüm husule gelir. Bu lenfa bezleri tetkik edilirse aside dayanıklı granüller ve çok defa aside dayanıklı basiller bulunur. Fakat bunlar kültürlerde üretilemez. Keza, diğer hayvanlara şırınga edildiği zaman progressiv tüberküloz husule getirmezler. Bununla beraber seri halinde yapılan pasajlardan sonra bazen*Koch* basili izole edilebilen kazeöz nodüller husule gelir. Yalnız, lenfa bezleri ve organlarda meydana gelen bu lezyonlar klasik tipteki tüberküloz lezyonlarının aynı değildir. Bir de bu filtralardan zerkedilen hayvanda entra-

kütan tüberkülin reaksiyonu müspet olmakta ve *Koch* fenomeni görülmektedir. Bu neticelere birçok itirazlar olmuştur : 1) Filtralardan bazı normal basillerin de geçebileceği. 2) Filtranın enjeksiyonundan sonra, lenfa bezlerinden elde edilen granüller ve asidorezistan basiller eğer zayıf tüberküloz basilleri olsaydılar niçin kültürlerde üretilemesin? Virülanslarının azalmış olması da buna mâni değildir. Eğer virülans azalması varsa, seri halindeki hayvan inokülasyonları sonunda neden tipik tüberküloz basilleri elde edilememektedir? Denilmektedir. 1935 de *Harry Plotz*, elektroforezle L - 2 ve L - 3 Chamberland bujilerinden sızan filtralar içinde zayıf tüberküloz basilleri bulmuşlardır.

Tüberküloz mikrobunun polimorfizm ve ultravirüs şekli hakkında **H. Durant, J. Prosper**'in yaptığı araştırmalarda; bu müellifler muhtelif şekil gösteren tüberküloz hastalardan alınan materyeli muayene etmişlerdir. Kuvvetle aside dayanıklı verem mikropları yanında tek tek diplokok şeklinde aside dayanıklı granülasyonlar ile güçlükle boyanabilen hafif asidorezistan basillerden teşekkül etmiş bir gurup (cyanophyle) elemanlar görmüşlerdir. Tüberküloz basilli kültürlerde azotlu ve karbon hidrattan zengin şartlarda aside dayanıklı ve tüberkülin vericidir. Bu şartlar haricinde aside dayanıklığı sabit olamaz. Böylece tüberkülini de kaybolur **Alessandri** ve **Sanorelli** tüberküloz basilinin ultra virüs şeklini tetkik etmişlerdir. Bu maksatla tüberküloz basili bulunan bir kollodyon kesesini bir kobayın peritonu içine koyduktan sonra bir ultravirüsün filtrasyonu vukua geldiğini bildirmişlerdir. Aynı zamanda bu ültravirüsün az veya çok kısa bir zaman zarfında hayvanı öldürdüğünü, Calmette - **Valtis** tipinde tüberküloz tagayyürler bulunduğunu gösterdiler. Fakat hiçbir asidorezistan eleman bulunmadı, fakat kobaylarda eksperimantal olarak yekdiğerini takibeden mütaaddit pasajlarla, tüberküloz ile beraber bütün organlarda aside dayanıklı basiller elde ettiler. Eğer aynı kese peritondan peritona mütaaddit defalar geçirlecek olursa, bu hayvanlarda ölümle sona eren aynı proçes husule gelmektedir. Kesenin ihtiva ettiği basilin virülansı artmış olmakla beraber patojen tesiri daima bulunmadığı görülmüştür. Tüberküloz basilinin aşikâr bir lenfotropizmi bulunmaktadır. Bundan dolayı ultravirüsün serözler, lenfa sistemi üzerine tercihan hususi bir tesiri vardır. Ultravirüsten elde edilen tüberküloz basilleri kültürü çok zor elde edilir. Hattâ çok elverişli besi vasatlarında dahi kolonilerin gözükmesi ancak uzun bir latans devrinden sonra olur.

F. Arloing ve **Dufourt,** insanlarda tüberküloz lezyonlardan taze olarak elde ettikleri bir kültürün filtrasını ufak bir kollodyon torba içersine ağzı sım sıkı kapanmış olarak koymuşlar ve bu torbayı kobayın periton boşluğuna sokmuşlardır. 1 - 2 ay sonunda torbadaki likit içinde hakiki bir ultravirüs kültürü husule geldiğini görmüşlerdir. Durada bir kısmı yağlı maddelerden mahrum ve **Ziehl** boyasiyle boyanamayan, bir kısmı ise asidorezistan olan basillere rastlamışlardır. Bu basiller, kobaya inoküle edildiği zaman klasik lezyon husule gelmemiştir. Aynı basiller **Loewenstein** vasatında üretememiştir. Ancak gayrimuayyen bir zaman için görülemeyen ve mikrokültür halinde kalmışlardır.

Bu kültürlerden, kobaya pasaj yapılmış, virülan basil elde edilememiştir. Ancak bazı kobaylarda hafif adenopati görülmüştür. Fakat bunlarda spesifik lezyon tesbit edilememiş ve hayvanlarda tüberkülin allerjisi meydana gelmemiştir.

Son zamanlarda **L. Negre,** süzgece tüberküloz basiliyle birlikte tavuk kolerası da koymak suretiyle elde ettiği filtrada çok küçük olan kolera mikrobasillerine rastlamamış, buna mukabil filtrayı kobaylara inoküle ettiği zaman, hayvanlarda asidorezistan basillerin ürediğini görmüştür. Böylece filtra içersinde verem mikroblarından ve hattâ kolera mikrobasillerinden çok küçük filtrabl şekillerin mevcudiyetini kabul etmiştir. **Du-**

fourt ve **F. Arloing** eritema nodosumlu hastaların kanından bir ultra virüs elde etmişlerdir. Diğer müellifler de bu ultravirüse sık rastlamışlardır. **Calmette,** ultra virüs tarafından husule getirilen ve basillerin bulunmaması veya nadir bulunması ile karakterize olan, umumiyetle akut seyreden bir hastalıklar gurupu ile kronik gidişli, ya ultra virüsler veya doğrudan doğruya basillerle husule getirilen ve nihai safhadan ibaret olan diğer bir gurup kabul etmiştir. Bu ikinci gurup hakiki basillozları ihtiva eder ve tüberküllerle dev höcrelerden ibaret klasik tüberküloz lezyonları gösterir. Birinci gurupta, seröza epanışmanları, hidrosel, eritema nodosum, tifobasiloz, tüberkülitler ve hattâ granüli bulunur. Bunlar prebasiler bir granulidir (La granulemie prébacillaire - **Calmette**). Şüphesiz bugünkü bilgimize göre **Calmette**'in bu düşüncesi doğru değildir. Çünkü bu bahsettiğimiz hallerde, ultra virüs değil hakiki tüberküloz basili rol oynamaktadır (**Canetti**).

Sergent ve arkadaşlarına göre; veremli hastalarda görülen ateş yükselmesi, romatizma, astma, konjestif gangliyon tezahürleri belki de yalnız ultra virüs faaliyetiyle alâkadardır. **F. Arloing** ve **A. Dufourt**'a göre; virüs plasenta yolu ile yavruya geçmektedir. Bu şekildeki intan ilk aylarda görülebilir. Birkaç ölüm vakası istisna edilirse enfeksiyon zayiflar hattâ kısmen muafiyeti arttırıcı tesir yapar.

Ultra virüs taze ve genç kültürlerde bulunur. Akut tüberküloz şekillerinde elde edilmesi daha kolaydır (Tifobasiloz, granüli, pnömonik şekiller).

Tüberküloz basili çok yavaş olarak spontan veya artifisiyel olarak (**Lyse**)'e uğrayan bir mikroptur. **Laport**'ın araştırmaları göstermiştir ki; bu lyse hâdisesi, kültürün harârette ısıtılmasiyle durur. Fakat timol, eter, tolüen ile sterilize edilirse durmaz. Lyse, termolabil fermanların tesirine ait aktif bir fenomendir. Antiseptikler, antifermanter tesiri ortadan kaldırırlar. Granüllerin ve siyanofil cisimlerin serbest hale geçmesini, basiler sitoplazmanın lyse'i olarak izah edilmektedir. Eski bir kültürden santrifügasyon suretiyle bu granüller tecrit edilebilir. Basilin patojen tesiri ve antijen faaliyeti üzerinde bu granülasyonlara **Laport** büyük bir önem vermektedir. Basil tarafından aktif maddelerin otolitik serbest bırakılması suretiyle tüberkülozun karakteristik lezyonel ve biyolojik değişiklikleri meydana geldiği bildirilmektedir.

Kobaylarda eskperimantal tüberkülozda lenfa yolu (bilhassa **Sergent**) ultra virüsün mütalâası için ortaya atılmıştır. Virülan tüberküloz kültürünün emülsiyonu, muhtelif kobaylara inoküle edilerek boyun, bronş, trakea, dalak, karaciğer ve diğer organlarda tüberkülozun seyrini tetkik ve husule gelen patolojik tagayyürleri **Sergent** ve arkadaşları radyolojik olarak takip ettiler. Neticede akciğerlerin tüberküloza duçar olması için amiğdal ve burun arkası lenfa sistemi, boyun lenfa bezleri daha sonra da mediyastinum lenfa bezleri ve nihayet akciğerin hastalanacağını ortaya attılar.

Pagel'e göre; tüberküloz basilinin hayat siklüsü, bir ultra virüsün (yani tüberküloz basilinin filtradan geçen elemanlarının) hayat siklüsü ile ilgilidir. Yapılan tecrübeler, basil çubuklarını geçirmeyen bir filtra ile inokülasyon yapılabildiği hakkındaki izahları teyit etmemektedir. Bazı hayvan tecrübeleri bulgularında bir filtrabl virüsle enfeksiyon (özel bir virüs şekli) tesbit edilemediği gibi, entra üterin virüs enfeksiyonu safhasında (Granulemie prébacillaire - hasta anadan yavruya virüs enfeksiyonu) bir virüs olması da mevzuubahis olmadığı görülmüştür. Tüberküloz basili kültürlerinin tetkikinde basil çubuklarının aside dayanıklığı, kültürün yaşiyle kısmen alâkadar olduğunu göstermektedir. Aside dayanıklı olmayan veya hafif dayanıklı olan basiller, aside dayanıklığın esasını teşkil eden lipoit maddelerin ilâvesiyle tam aside dayanıklı şekle geçerler. **Cohn** (1929) sâf şimik maddelerden yapılmış sentetik bir vasatta ekilmiş, virülans ve tarihi malûm bir basilin akibetini takibetmiştir. Tam teşekkül etmiş basil çubuklarının segmentlerinin hakiki hayat siklüsünde, bu segmentler diplokok şekiller meydana getirir-

ken üç veya daha fazla miktarda, hafif aside mukavim ovoit elemanlara tahavvül ederler. Bu ovoit elemanlar ancak görülebilen toz halinde parçacıklara ayrılırlar. Bunlardan evvelâ küçük, sonra da mütekâmil asidorezistan çubuklar meydana gelir. Granüllerden önce, henüz aside dayanıklı olmayan ince, fakat gram müspet olan çubuklar husule gelir (**Sweeny**), sonradan karakterleri değişerek asidorezistan olurlar. Daha sonra basillerden granüller ayrılarak tekrar tam tekemmül etmiş bir çubuk husule getirebilirler.

Müsait şartlar altında tüberküloz basili transvers bir bölünme ile çoğalabilir. Gayri müsait şartlarda çoğalma granüler bir parçalanma ile olur. Bu granülasyonlar ihtmal basilin nükleus parçalarıdır. Hülâsa; Fransız müelliflerinin son çalışmaları neticesi, tüberküloz basilinin bir evolütif sikli olduğu düşünülmektedir. Basil, bu siklin son kısmından biridir. Bu siklin diğer elemanları filtralardan geçebilir. Fakat daha az virülandır. Hayvanlarda ancak pek hafif bir tüberküloz yapar. Lenfa bezlerinde büyüme olur (**Calmette-Valtis** tipi). Bazı müellifler bu sikl safhalarının morfolojik olarak kıymetlendirilmesini düşünmüşler, bu meyanda (**Cohn**) bu devreleri şu şekilde şematize etmiştir : Basil asidorezistan, granül asidorezistan, asidorezistan olmayan ince granül tozları, nihayet asidorezistan olan basillerdir. Basilin süzülebilir elemanlarının mevcudiyetini (**Fontés**'in ultra virüs tuberculeux) **Bordet** ve **Petragnani** gibi müellifler kabul etmemektedirler. Bugün bazı müellifler, tüberküloz basilinin evolüsyonunda bir filtrabl safhanın bulunduğuna ısrar etmektedirler. Umumi olarak; basil yalnız bir basilden meydana gelir. Eğer granülasyonlar basiller tarafından serbest hale atılırlarsa bunların basilleri meydana getirdikleri düşünülemez çünkü bu müspet olarak henüz gösterilememiştir.

Virülans : Tüberküloz basillerinin, bu intana hassas bir şahsın dokularında lokal olarak çoğalması ve vücudun diğer kısımlarına dağılarak orada ölümle neticelenen progressiv lezyonlar husule getirmesidir (*Griffith, Cohn, Corper*). 1883 - 1886 da *Arloing* ve arkadaşları tüberkülozda basillerin yekdiğerlerinden farklı virülansa sahip olduklarını gösterdiler. Kemik, lenfa bezleri tüberkülozu ve lüpüs lezyonlarından izole ettikleri basiller, diğer sahalardan alınanlara nazaran daha az virülan olduklarını tesbit ettiler.

Tüberküloz basilinin şimik bünyesi ve virülansı arasındaki münasebet üzerinde son senelerde oldukça çalışılmıştır. **Anderson** (1932), virülan tüberküloz basillerinin yüksek nispette lipoit ihtiva ettiklerini, **Asselinean** virülan suşlarda kloroformda eriyen mumların arttığını yazmışlardır. Virülan tüberküloz basili suşlarında **Middlebrook, Dubos, Pierce, (Cord)** teşekkülünü **(Cordbildung)** hususi bir vasıf olarak bildirmişlerdir. Yani kültürlerde neşvünemaya bırakılan tüberküloz basilleri karakteristik olarak yekdiğerlerine lifler halinde paralel bulunurlar veya örgü teşkil ederler. Her ne kadar avirülan suşlarda-da cord teşekkülü vukua gelirsede (meselâ B C G suşunda) bu muvakkattir. **Bloch'a** göre, taze kültürler eski kültürlere nazaran daha çok cord faktöre sahiptirler. Üç günlük taze tüberküloz basili kültürü, üç haftalık olandan daha virülandır. Farelerde taze ve eski kültürlerle yapılan tecrübi tüberkülozun seyri çok değişiktir. Üç haftalık eski kültürün tesiriyle bu hayvanlar tüberküloza ait tipik histolojik tegayyürlerle kronik bir tüberkülozdan ölmektedirler. Buna mukabil tamamiyle taze kültürlerin tesirine bırakılmış fareler, bütün organlara süratle yayılan lezyonlarla müterafık tüberküloz septisemisinden ölmektedirler. Bu hayvanların çoğunda ölüm sebebi tüberküloz miyokardit teşkil etmektedir. Farelerdeki tüberkülozun bu akut şeklinde, tüberküloza ait patoğnomonik doku tegayyürleri bulunmamaktadır. **Dubos, Middlbrook**'ın virülansı meydana çıkarmak maksadiyle mevcut kriteryumlardan başka, cord teşekkülünün morfolojik olarak tesbiti için ortaya attıkları renk reaksiyonları kabul edilmiştir. Virülan olan ve cord teşkil

eden tüberküloz basili suşları alkalen vasatların sathında neutralrot iddihar ederler. Virülan olmayanlar ve cord teşkil etmeyenler bunu yapmazlar. **Bloch'a** göre; cord teşkil eden tüberküloz basilleri oksijen bulunmadığı zaman metilen mavisinin rengini gidermez.

Virülans anotomik değişiklikler husule getiren patojenisiteden ayırt edilmelidir. *Pagel'*e göre; muayyen avirülan basiller büyük dozlarda damar ve periton içine veya entrakranial olarak şırınga edildiği zaman mühim hattâ ölüme sebebiyet verecek anatomik değişiklikler husule getirirler. Aynı basiller hayvanın deri altı veya dermi içine şırınga edilirse progessiv olmayan ve nekroz ile yayılmaya sebep olmayan proçesler husule getirirler. Meselâ fare için virülan olmayan insan tipi tüberküloz basilleri farenin organlarında tipik epitoloit höcre tüberkülleri husule getirirler. Keza domuzlar, (domuzlar için avirülan olan) fare tipi basillerle enfekte edildikleri zaman aynı neticeler alınır. Basillerin virülansı ile bunların şimik ve morfolojik strüktürleri paralel olarak gitmemektedir. Tavşanlar için virülan olan sığır tipi tüberküloz basilinin testi için, damar içinden miligramın binde biri kadar bir doz kullanılmaktadır. Fareler, tavşanlar tüberküloz basilinin sığır tipine karşı insan tipinden daha hassastırlar. Bundan dolayı tipleri ayırt etmek kabildir.

Virülans birçok suşlarda uzun müddet ve devamlı olarak muhafaza edilebilir. İnsan vücudunda virülans kaybolabilir. Plevra mayiinden elde edilen basillerin 18 sene sonra virülanslarını muhafaza ettiği yazılmıştır. Teorik olarak; uzviyette uzun müddet (orta kulak gibi) bir boşlukta kalmış olan basiller, virülanslarını kaybederler. Akciğer tüberkülozunun ciddiyet ve vahametiyle hastalığı meydana getiren basillerin virülanslarının paralel gittikleri fikri münakaşalıdır. Basilerin virülans derecelerinden ziyade basilli organizm arasındaki münasebetler ve hususiyle basilin yerleştiği dokuların hassasiyet ve mukavemet derecesi mühim rol oynamaktadır. Meselâ virülan basillerle husule gelen primer enfeksiyonda anteallerjik devre kısaltmaktadır. Basil tipleri virülans üzerine mühim tesir yapar. Sığır tipi basil insanlar ve bilhassa çocuklar için tehlikelidir. Bu tip, akciğerlerden ziyade lenfa bezleri kemik ve eklemelerde daha sık lezyon yapar. İnsan tipi basil sığırlar için o kadar tehlikeli değildir. İnsan ve sığır basil tipleri hayvan tecrübeleriyle yekdiğerlerinden tefrik edilebilirler. Bunun için tavşana damardan 0,01 miligram insan tipi basil inoküle edilirse hayvanda az miktarda ve çabuk iyileşebilen viseral lezyonlar husule gelir. Halbuki aynı dozda hattâ ufak miktarlarda (0,001 miligram) bovinüs tipi basil zerkedilirse tavşan 6 - 8 haftada ölür. Tavşanda, plevra boşluğu, hattâ menenjler içine şırınga edilen sığır tipi basil tehlikeli bir enfeksiyona sebep olduğu halde insan tipi mühim bir zarar vermez dana, keza sığır tipi basile karşı çok hassastır. Kuş tipi basil gliserinli yumurtalı vasatlarda ve geliserinli patatesde ve mûtat vasatlarda çok çabuk, bol miktarda ürer. Su içersinde bir bulanıklık veren krema manzarasında kültür verir. Kobay, insan ve bovin tipi tüberküloz basillere karşı çok hassas olduğu

halde kuş tipine karşı lâkayıttır. Kobaylarda kuş tipi basillerle husule getirilen soğuk abseler zamanla kendiliğinden iyi olurlar. Bazen kuş tipi basille enfekte olan geviş getiren hayvanlar seyri müsait bir enfeksiyon gösterirler. Domuzların mukavemeti nispeten daha azdır. Şu halde tüberküloz basilinin virülansı mensup oldukları tiplere tâbidir. Aside dayanıklı olmayan genç şekillerin virülansı, aside dayanıklı şekillerden daha azdır. İnsan tipi tüberküloz basili, insan, köpek, domuz, maymun, sığır, koyun, kedi ve papağanda bulunmuştur. Bu tiplerle tüberküloz enfeksiyonu meydana getirmek için kobay, fındık fareleri kullanılır. Sığır tipi tüberküloz basili insan, domuz, at, koyun, keçi, maymun, kedi, köpek, geyik, tavşan... da bulunmuştur. Bu tiple tecrübe enfeksiyonu için kobay, tavşan, kedi, fındık ve tarla fareleri hassastır.

İngilterede tarla farelerinden ayrı bir tip tüberküloz basili tecrit edilmiştir. Kuş tipi basil, kuşlar ve domuzlarda hastalık yapar. Sığır, at, koyun ve tavşanlarda da bulunmuştur. Bu tiple tecrübe enfeksiyonu için kuş, tavşan, sıçan ve fındık fareleri kullanılır. Kuş tipiyle insanda enfeksiyon nadirdir. Bu tip ile akciğer, böbrek, deri ve lenfa bezleri tüberkülozu görülmüştür. Umumi olarak; eksperimantal tüberküloz için tecrübe hayvanları kobay, tavşan, fındık faresi ve nadir olarak tavuk kullanılmaktadır. Kobaylar birçok yollardan enfekte edilebilirler. Bermûtat deri altı ve periton içine olarak kullanılır. Tavşanlar insan tipine nispeten dayanıklı sığır tipine hassas olduklarından, bu iki tipin tefriki için en iyi tecrübe hayvanıdır. Tavşanlarda husule getirilen tecrübe tüberkülozunda, lokal kazeöz lezyonlardan başka, bu sahada lenfa düğümlerinde kazeöz tagayyürler, akciğerde mütaaddit ufak sincabi tüberküller görülür. Dalak ve karaciğerde lezyonlar azdır. Tavşanlar fare tipine karşı oldukça dayanıklıdırlar. Bu tipten tavşana 0,01 miligram şırınga edilirse mühim bir enfeksiyona sebep olmaz. Fakat 1 - 0.1 miligram şırınga edilirse akut miliyer tüberkülozla ölüm vukua gelir. Tavşanların kuş tipine karşı olan mukavemetleri insan tipine nazaran daha fazla, sığır tipine olan mukavemetten daha azdır. Kuş tipi tüberküloz basili, tavşanda deri altında şırınga edilecek olursa, kronik bir tüberküloz husule gelir. Damardan ise akut bir hastalık tablosu teessüs eder. Bazen makroskopik bir lezyon görülmez. Fakat büyümüş olan dalak ve karaciğerde gözle görülemiyen ufak tüberküller bulunur. Bu şekilde makroskopik tüberkül husule gelmeden tüberküloz basilinin çoğalması şekline (Yersen tipinde tüberküloz) denir. Taze kültürlerden alınan suşlarda sığır ve insan basilleriyle dahi, bu tip tüberküloz husule getirilebilir (**Bloch**). Yersen tipi tüberküloz insanda Typhobasillose de **Landouzy**, Sepsis tüberculosis'a tevafuk eder. Tavuklar memeli hayvanların tüberküloz basillerine karşı mukavimdirler. On miligram kuş tipi tüberküloz basili tavuk veya güvercin peritonu içine şırınga edilirse bu hayvanlar süratle zayıflayarak ölürler. Eğer üç ayda ölmezse öldürülürler. Bu zaman muayenelerinde, dalak ve karaciğer, böbreklerde mütaaddit tüberküller, basilden zengin ve sert kazeifiye sahalar bulunur. Eğer memeli hayvanların tüberküloz basilleri keza tavşanlara şırınga edilirse bu zaman ancak lokal bir abse teşekkül eder.

Fındık faralerinde, arzu edilen şekil ve şiddette tüberküloz husule getirmek mümkündür. Bilhassa fındık fareleri şimik maddelerin tesiri bakımından yapılan araştırmalarda kullanılmaktadır. Tüberküloz basilinin virülansı bazı şartlarda değişir. Meselâ genç aside dayanıklı olmayan şekillerin virülanslarının azalması gibi. Bir de bazı besi yerlerinde hususiyle pH^6 gibi asit reaksiyonlarda kültürler yapılırsa virülans azaltılabilir. Suni olarak virülansı azaltılmış tüberküloz mikroplarının en mühim olanı B. C. G. suşudur.

Tween 80, albuminli **Dubos** vasatında veya bunun ağarlı besi vasatının sathında üreyen virülan ve avirülan tüberküloz mikropları sabit karakter göstermektedirler. Bü-

tün virülan kültürler, mikroskopla ortaya çıkarılabilen, muhtelif kalınlıkta iplikler şeklinde ürerler. Bu iplikler yekdiğerine muvazi duran oldukça kuvvetli, aside dayanıklı mikroplardan yapılmıştır. Avirülan şekillerin büyümesi ise muayyen bir istikamete müteveccih değildir ve iplik tarzında üremezler. Aside daha az mukavimdirler. Bloch (1950), iplik şeklinde üreyen tüberküloz basillerinden petrol- eterde eriyen bir madde elde etmiş ve buna (Cord factor) ismini vermiştir. Bununla beraber bu faktör virülansı izah edemez. Çünkü, B. C. G. suşlarından da bu faktör elde edilmiştir. Tüberküloz hayvanlara kültürlerin süzülmesiyle elde edilen mayilerin şırıngasından sonra husule gelen şiddetli reaksiyon bir toksinin tesirini değil tüberküline karşı fazla hassasiyeti gösterir.

Ölü tübeküloz basillerinin hayvanlara şırıngasiyle muhtelif şiddette lezyonlar husule getirmek mümkündür. Deri altından lokal apseler, damar içinden ise ölü bakterilerin oturduğu organlarda bazen kezeifikasyonla birlikte tüberküller husule gelerek kaşeksi ve ölüm olur (Nekrotüberküloz). İnsanların muhtelif tüberküloz lezyonlarından alınan suşların virülansları arasında bir fark olmadığı anlaşılmıştır. Keza torpit tüberküloz vakalarının sebebi, virülansı kuvvetli basil olabildiği gibi, yaygın ve ağır seyirli tüberküloz vakadarında virülansları orta derecede basillere rastlanabilir. Yalnız **Saenz**, lüpüs vakalarının % 79 unda tecrit ettiği basil numunelerinin virülansını çok zayif bulmuştur. Kültürlerdeki basillerin virülansı, marazi hâsılattaki basillerin virülansından çok daha azdır.

Hulâsa : Tüberküloz basilinde hakiki bir hayat siklinin mevcudiyeti, basil çubuklarının asidorezistan olmayan granüllerden hattâ görünmeyen safhalardan teşekkülü umumi olarak kabul edilmiştir. Bununla beraber hakiki bir ultravirüsün mevcudiyetini izah edecek hiçbir delil yoktur. İnsan ve sığır tipleri, virülans veya antijen hassalarında değişiklikler arz etmeden koloni morfolojisinde değişiklikler ve atipik durumlar gösterebilir. Bu tipler, tüberküloz mikrobunun sabit ve değişmeyen şekilleridir. Sığır tipi, bazı hallerde primer abdominal lezyonlarda, deri tüberkülozunda ve çocuklarda erken jeneralize şekillerde görülür. Yetişkinlerde rolü ihmal edilmemelidir. 15 yaşından yukarı kimselerde boyun lenfa bezleri tüberkülozunun % 75 i sığır tipidir (*Griffith, Pagel*).

Biokimya : Tüberküloz basilinin şimik bünyesi kültürün terkibine göre değişir. Basilin keşfindenberi oksijensiz yaşayamadığı ve anaerop glikoliz yapmasının sebebini bilmekteyiz. Tüberküloz lezyonun esas höcreleri olan mononüeleer fagositler tarafından oksijenin alınarak yakılması sayesinde tüberküloz basili, damarlardan mahrum tüberküloz mihraklarda mahvolurlar. Anaerobik glikolitik bir mekanizma ise, tüberküloz dokunun harabiyetini muhafaza eder. Tüberküloz basilinin in vitro üreme derecesi, etrafındaki gazların oksijen tansiyonu ile direkt alâkadardır (*Coper, Lurie, Uyeri*). Koch basilinin gıda ihtiyacı; basilin neşvüneması için lüzumlu maddeler O_2. C. N. H_2, P, mağnezyum ve potasyumdur. Kültürlerde az miktarlarda Cl_2, Na ve Fe ye çüzi miktarda ihtiyacı vardır. Basil aerobdır. İn vitro kültürlerde üreme derecesi O_2 miktariyle paralel gider. % 40 - 50 oksijen kesafeti basil neşvüneması için optimaldir. Sâf 0_2 de basilin üremesi gecikir.

3 - 7 gün havasız bir yerde bırakılırsa ölür. Mutlak boşlukta ise insan tipi hayatiyet ve patojenitesini muhafaza eder. Basil azot ihtiycını amin asitlerden, amonyumu ise gliserinden alır. En iyi C membaı gliserindir. İnsan tipi basilin üretilmesi için kültürde gliserine ihtiyaç vardır. C temini bakımından basil glikoz ve levülozdan faydalanır. Su basil için bir gıda kaynağıdır. Tüberküloz basili rutubetli yerlerde daha iyi gelişir. Fakat aerop olduğundan bir mayi tabakası altında üreyemez. Basil taze halinde (*Calmette*'e göre) 1/40 000 000 miligramdır.

% 80 su ihtiva eder % 2.5 kül bırakır (*Hammerschlag*). Külün % 43.4 fosfatlardır (*Goris*). Mağnezyum, eser halinde demir, manganez ve tutya da bulunur. Basil, azot ihtiyacını şimik maddelerden ve bilhassa asparajin cinsinden bazı amin asitlerden elde eder. Bu sebeple proteinden mahrum sentetik kültür vasatlarında asparajin kullanılır (*Wells Long*). **Miller**, tüberküloz basilinin külünde şimik olarak;

Cl 6.60 %, PO_4 51,25 %, SO_4 0.84 %, SI O_2 0.19 %, Na 9.18 %, K 26.55 %, Mg. 3.22 %, Ca 2.17 % bulunduğunu kaydetmiştir.

Assalineau lipoit fraksiyonlarını : 1. Yağ ve asetonda eriyen 2. Fosfatidler. 3) Fosfatidler ve yağların meşbu olmayan yağ asitleri. 4. A, B, C, D fraksiyonlarında eriyebilmek nisbetine göre tefrik edilen mumlar. 5. Mykol asitleri. 6. Karbon hidrat ve lipoit fraksiyonları (liposolübl sakkaritler).

Lipoitler basilin kuru maddesinin % 15 - 25 ini teşkil ederler.

Lipoit miktarı basilin neşvünema bulduğu vasata, bakterinin yaşlanmasına tâbidir. Mikobakteryumların aside dayanıklığı yüksek miktarda lipoit ihtiva etmesine ve kısmen de höcre cidarının permeabilitesine bağlıdır. İmunolojik bakımdan lipoitler hakiki antijendirler. Şu halde şimik bünyeleri ile hakiki antikor teşkil ederler.

Tüberküloz basilinin proteinleri antijendirler. Bunlar muafiyet mekanizmasında alerjizan olarak ilk plânda alâkadardırlar. Antikor teşekkülünde müessir olduğu gibi bu antikorlarla spesifik reaksiyon verirler. *Anderson* ve diğer müellifler tüberküloz basilinin analizini yaparak basilden yağlar, lipoitler ve proteinleri ayırmışlardır. Bilhassa lipoit parçalanmasına hususi bir kıymet vererek başlıca üç çeşit lipoit tefrik etmişlerdir. a) Eterde eriyen, asetonda erimeyen (*fosfatit fraksiyon*) dır. Hidroliz yapılacak olursa bu fraksiyonda muhtelif cisimler bilhassa şeker bulunur. Bu fraksiyonun biyolojik önemi çok büyüktür. Asit glisero fosfatidik, gliserolden başka, polialkolleri ihtiva eden kompleks fosfatid asitler de bulunur. Bunlar basil içinde amonyum, sodyum ve bilhassa mağnezyum tuzları halinde bulunurlar. Eter, kloroform hattâ suda erirler sulu ekstrelerinde lipoitli haptenleri bulmak kabildir. b) Eter ve asetonda eriyen (*yağ fraksiyonu*). Fosfor ve azotla birleşmemiştir. Fakat bir

polisakkaritle birleşmiş olarak bulunur. Palmitik, stearik ve oleik esterlerini ihtiva eder. Yağ asitlerinden oldukça zengindir. Hem birleşmiş hem de serbest olarak bulunur (*Fethke*). Bu yağ asitleri arasında nispeten satüre olmamış olanları da vardır. *Anderson*, bunlardan 1. Acide tuberculostearique 2. Acide phthiotique elde etmiştir. Asit fitiotike tüberküloz basillerinden başka basillerde rastlanmamıştır. Bu asit spesifiktir ve dokularda faaliyeti büyüktür. Bu fraksiyonun hapten vasfı yoktur. C) Eterde eriyen, alkol eter ve metil alkolde erimeyen (*balmumu fraksiyon*) saponifiye olunca yağ asitleri verir. Azot, fosfor, serbest yağ asitleri ihtive etmez ve bir hapten değildir. Tüberküloz mikrobunun balmumu fraksiyonunun hidrolizi ile bazı yağ asitleri elde edilmiştir. Bunlardan asit fitiotik *Robinson* tarafından sentetize edilmiştir. Bu asitin, nekroz ve granülom teşekkülü gibi dokular üzerindeki tesiri mühimdir. Tüberküloz mikrobunun muhtelif tipleri, ihtiva ettikleri lipoitler ve lipoit fraksiyonlarının nispî miktarları bakımından ayrılıklar gösterirler (*Dudley, Laidlaw*). Klâsik konsepsiyonlarda basil etrafında mumlu bir zarf bulunduğu ve bu mumlu zarfın, basilin dış şimik ve fizik amillere in vitro tesirlere, aside dayanıklı olmasında mesul olduğu kabul edilmiştir. Bu düşünce artık kıymetini kaybetmiştir. Basilin aside dayanıklı olmak mekanizması katî olarak aydınlatılmamıştır. Fakat bunun basilin ihtiva ettiği yağ ile alâkadar olduğu düşünülmektedir. Bu meyanda basilin aside dayanıklılığı mykol denilen yağlı alkolden ileri gelidiği bildirilmiştir.

(*Anderson, Fâthlie, Tamura*). Basilin yağlı maddeleri arasında bir kısmı lezyonlar üzerine durdurucu, bir kısmı ise faaliyete geçirici tesir yapmaktadır.

Tüberküloz basilinin ihtiva ettiği lipit miktarının yüksek olması ve bunlara atfedilen biyolojik rol sebebiyle, bu sahada geniş ölçüde çalışılmaktadır. İnsan tüberküloz basilinde kuru halinde % 10 - 12, sığır tipinde % 15 - 25 yağ bulunmaktadır. Difteri basilinde % 5 - 8 nispetinde bulunduğuna göre, bu miktar, oldukça yüksek demektir. Bu yağların fuzion noktası 35 - 80 derece arasında değişir.

Lipitleri eriten maddeler kullanarak tüberküloz basillerinden elde dilen ekstrelerle tüberküloza ait özel karakteristik lezyonların (epiteloit höcreler, dev höcreleri ve peynirleşme gösteren tüberkül) husule gelmesi mümkündür. Lipitlerin terkibi kullanılan kültür vasatlarına göre değişir. Tüberküloz basilinin asetonda elde edilen ekstreleri, kobay ve tavşanda eksperimantal tüberkülozun seyrini hızlandırdığı halde asetonla yağları çıkarılmış bakterilerin metil alkolle yapılan ekstreleri bu faaliyeti yavaşlatmaktadır (*Boquet, L. Négre*). Bu suretle elde edilen ekstreye (*antijen metilik*) ismi verilmiştir. Tüberküloz tedavisinde ve serolojik teşhislerde antijen olarak kullanılmaktadır.

Glusidler : Karbon hidratlar, basillerde, protein ve lipoit moleküllerinin mütebaki tamamlayıcı kısımlarıdır. Yağlarından tecrit edilmiş tüberküloz basillerinin sulu ekstreleri yapılabilir. Karbon hidratlar, birçok polisakkarit fraksiyonlarında yerleşmişlerdir. Kuş tipi tübeküloz basilinden glikojene benzeyen bir madde tecrit edilmiştir. Polisakkaritler çok muhtemel (Hapténe) karakterindedirler. Tüberküloz basilinin virülansı ve karbon hidratları arasında bilhassa bir alâka müşahede edilmiştir.

Glusidler; sellüloz gurupunun insoluble polyside'lerinden teşekkül etmişlerdir. Polyside'lere gelince; bunlar çok kompleks bir gurup teşkil ederler. Bu guruptan bir glikojen (*Dudley - Laidlaw*) tecrit etmişlerdir. Polyside'lerin fraksiyonu neticesi presipitasyon reaksiyonlarına tesir eden üç madde ayırt edilmiştir. Polyside'ler muhtelif (*oses*) lar halinde hidroliz ile dekompoze olurlar. Bunlar arasında D. amnose ve D. Arabinose bulunmaktadır. Keza basilden suda eriyen termostabil ve hemen hemen azotsuz bir polisakkarit elde edilmiştir. Basilin terkibindeki karbonhidratlar iki gurup halindedirler. Birinci guruptakiler bir nevi hayvani glikojenden ibarettir. Antikor hâsıl edemezler. Tüberküloz şahıslarda tüberkülin reaksiyonu yapmazlar. Epitel veya dev hücrelerden ibaret bir doku rekasiyonuna sebep olmazlar. İkinci guruptakiler suda erir, alkol ve antitüberküloz serumlarda çökerler. Amerikan müelliflerine göre, karbonhidratlı maddeler sadece (*Haptene*) vazifesi görürler ve dokular üzerine tesiri pek azdır (*Sabin*).

Tüberküloz basilinin protein ve nükleoproteitleri; suda eriyen ve alkalilerde erimeyen proteitlerdir. Nükleoproteitler arasında tüberkülinik asit de bulunur. Nükleoproteit miktarı % 2 - 3.5 arasındadır. Nükleoproteitler, polimorf çekirdekli lökositlerin toplanmasını sağlar proteitler ise, eksüdasyon ve diyapedez proçeslerinin husule gelmesini sağlar. Lezyonlarda serofibrinöz ve hemorrajik konjesyon yapar. Bilhassa suda erimeyen şekilleri, dev höcrelerin ve epiteloit histiyositlerin meydana gelmesini sağlar. Kuru tüberküloz basillerinde protit (% 53.6) olarak **kressling** tarafından bildirilmiştir. Protitlerin % 27 - 87 sini amin asitler teşkil eder. Basilden (Histidin, Lysine, Tyrosine, Tryptophane, asit tüberkülinik ismi verilen bir asit nüleik, basil içinde floressan bir piğman, B2 vitaminine benzeyen flavin...) dahi tecrit edilmiştir.

Tüberkülin, tüberküloz basilinin proteinlerinin bir mahlûtudur denilebilir. Tüberkülinleri sâf olarak elde etmek üzere yapılan araştırmalar neticesinde tasfiye edilmiş protein deriveleri (P. P D.) elde edilmiştir. Eski tüberkülinin 0,01 miligramına P. P. D. nin (0,00002 miligramı) tekabül etmektedir. Maden tuzları, kuru hararette yakılan basillerin küllerinde potasyum, sodyum, kalsiyum, silis manganez ve mühim miktarda fosfor şeklinde bulunur. **Kressling** 100 derecede kurutulmuş basillerin terkibini (Albüminoit maddeler % 53, yağlar % 37,50, azotsuz maddeler % 0,95 azot % 6, kül maden tuzları % 2,55) olarak göstermişştir. **Auclaire**, basilleri eter ve kloroformla muamele ederek iki toksik hulâsa elde etmiştir. 1. Chloroformobasillaire olup skleroz husule getiren toksindir. 2. Etherobacillaire'dir. Kazeifikasyona sebep olur.

Tüberküloz basilinin bulunduğu bir organizmde şimik bir maddenin tesiri araştırılacak olursa, tabii enfeksiyon seyrinde bir şimik maddenin değil,

bu maddelerin heyeti umumiyesinin daima müessir olduğunu görmekteyiz. Normal insanlarda tüberküloz basilinin bütün fraksiyonlarının toksik bir tesiri yoktur. Bir alerjik doku meydana getirmezler. Allerjik dokularda bu maddelerin minimal miktarları toksik reaksiyonlar ve aşikâr doku tegayyürleri husule getirirler. Burada tüberküloz basilinin şimik maddeleri değil, allerjik doku müessir olmaktadır.

Tüberküloz basili canlı organizmde fermantatif vasıflarla icrayıhüküm eder. Çoğalma kabiliyetinde yaşama mekanizması fermantatif proçese bağlıdır. Anzimler, patojen mikroorganizmlerin faaliyetinde mes'uldürler. Tüberküloz basilinin metabolizmasında (Esterase, Carbohydrase, Amidase, Peptidase, Caralase, Oxydase) lar alâkadardır.

Tüberküloz basilinin hayatiyet ve mukavemeti : Tüberküloz basili muhtelif şimik ve fizik tesirlere karşı büyük bir mukavemet gösterir. Vücut dışında yaşama kabiliyeti diğer sporlu bakterilere nazaran çok yüksektir. Basilin bu vasfı, enfeksiyondan korunma ve hastalığın bulaşması noktasından çok mühimdir. Tüberküloz basili, gelişmesi için lâzım olan müsait şartlarda (etüvde 37-38 derecede) aylarca hattâ senelerce yaşar. Kapalı ve karanlık yerlerde hayatiyeti daha uzundur. Işık ve kuraklıktan korunmuş patolojik maddelerin vitalitesi fazladır. Etüvde 42 dereceden yukarı hararet basilin gelişmesini durdurur. Soğukta basil vitalite ve virülansını muhafaza eder. Kurutulmuş tüberküloz balgamlarında ise vitalitesini kaybeder.

Tüberküloz basilinin fizik tesirlere mukavemetine gelince : Tüberküloz basilleri parazittirler. Normal şartlar altında misafir olduğu vücut dışında çoğalmazlar.

60° de	10 - 20	dakikada
70° de	1 - 10	dakikada
80° de	1 - 5	dakikada
90° de	1 - 2	dakikada
100° de	derhal	ölürler.

Tüberküloz basilinin mukavemetini ölçmek için muhtelif metotlar vardır. Bu hususda bilhassa katı vasatlar tercihan kullanılmaktadır. Basile en müessir olarak güneş ve radiyasyon bulunmaktadır. Basilin öldürülmesi için basilli materiyali birkaç dakika güneşe mâruz kılmak kâfidir. Işınlardan en fazla müessir olanı ultravioledir. Bilhassa Beta ışınları en tesirli olanıdır. Alfa ışını ise basilin üremesine mâni olur (Maury, Bonet). Işık, basilin antijen yapısında pek az değişiklik yaparak öldürür. Bu tarzda öldürülüen mikroplarla hazırlanan aşılar canlı mikroplara yakın kudrette bir muafiyet vermektedir. Ultraviole ışıkla öldürülen insan tipi tübeküloz basilinden hazırlanan bir aşının tesirinin (*Pizzot, Habel, Olson*) B. C.G. ye nazaran daha müessir olmadığı iddia edilmiştir.

Toprak altında tüberküloz bir hastanın akciğerinde 167 gün sonra virülan tüberküloz basili bulunmuştur. Âdi suda beş ay, lâğım sularında daha uzun bir zaman yaşadıkları tesbit edilmiştir. Basil hararete karşı olduğu gibi şimik dezenfektanlara dahi oldukça mukavimdir. Bunun sebebi; 1) Basil satıhlarının hidrofop tesirlerinden dolayı dezenfektan maddelerle sıkı temasa gelmemektedir. Bu dezenfektanlara satıh tevettürünü düşüren maddeler ilave edilirse basilin mukavemeti azalır. Tween 80, Dubos besi yerlerinde tüberküloz basilinin antibiotiklere karşı diğer üreme yerlerinden daha fazla hassas olmaları bu şekilde izah edilmektedir. 2) Basil ekseriya kümeler halinde bulunur. Bunların orta kısımları şimik dezenfektanların tesirinden kurtulur. Bununla beraber antiseptiklerin basil üzerine öldürücü tesirleri vardır. En müessiri fenik asittir. Bunun % 5 solüsyonu 24 saatte basilleri öldürür. 70 - 95 derecelik alkol, 15 - 30 dakikada öldürür. Eller, sabunla yıkandıktan sonra, 95° lik alkolle ıslatılır ve kuruyuncaya kadar beklenirse 1 - 2 dakikada dezenfeksiyon kâfi gelmektedir. Tüberküloz basili üzerine en müessir ilaç halen mantar ve aktinomiçeslerden çıkarılan antiboyotikler bulunmaktadır. Bunlar; 1) 1944 de *Waksmann* ve *Schatz* tarafından bulunan ve streptomyces griseus'den elde edilen streptomcine. 2) 1949 da *Waksmann - Chevalier* tarafından bulunan Neomycine 3) PAS-para aminosalisilik asit (*Lehmann*-1946), I N H izonikotinik asit hidrazit ve bunun son şekli (RO2 - 4969) dır. Dezenfektan maddeler balgam kitlesine güçlükle nüfuz ederler. Bu sebeple balgam dezenfeksiyonu için müküsü eritici alkalen dezenfeksiyon ilaçlar kullanılmaktadır. Bu maksatla (Alkalysol, Parmetol, Tb - Bazillol, % 5 Chloramin, Roh - Chloramine, Sputamin...) kullanılmaktadır. Balgamın albümin ihtiva etmesi sebebiyle süblüme binde yarım solüsyonu müessir olamamaktadır. Lysol, fenik asit, veremlinin balgamını dezenfekte etmek için kâfi derecede müessir değildir. Pratikte tükürük kabları, su buharında veya kaynar olarak 30 dakikada tutularak temizlenirler. İdrar kabı ve oturaklar kireç kaymağı veya diğer antiseptiklerle temasa getirerek temizlenir. Balgamın kâğıt mendillerde toplatılarak yakılması veyahut da çamaşırların Alkalysol, Parmetol gibi ilaçlarda 4 - 6 saat temasta bırakılması yeter derecede müessir olur. Hasta odası ve hasta çamaşırları % 5 - 6 nispetinde bu ilaçların solüsyonlarında dört saat bırakılır. Elbise ve örtüler buharda sterilize edilmeli veya % 5 Alkalysol gibi ilaçlarla temasta bırakılmalıdır. Yiyecek kabları bıçak, çatal, kaşık, tabak % 2 sodalı suda veyahut 4 - 5 saat müddetle antiseptiklerde bırakılır. Yerler % 2 alkalysol ve Roh - Chloramine solüsyonu ile temizlenir. Kitap ve mecmualar kuru olarak sıcak havada 75 - 80 derecede 48 saat, ellerin dezenfeksiyonu % 5 Alkalysole ile temasa getirildikten sonra veya sadece iyi bir şekilde sabunla yıkanmalıdır. Pratikte basili öldürmek için en iyi ve kolay metot 70 - 80 derecede temasta bırakmaktır.

Tüberküloz basili üzerine Formol, süblüme (‰ 1 solüsyonu) 2 saatte, Javel suyu veya antiformin, iyot, tripaflavin gibi boyalı antiseptikler (bakteriyostatik ve bakterisit olarak), asetik asit (% 5 solüsyonu 45 dakikada), süt asiti (% 15 solüsyonu 60 dakikada) muhtelif derecelerde tesir ederler. Koch basili pütrefaksiyona oldukça dayanıklıdır. Kokmuş kadavralarda aylardan sonra virülan basil bulunabilir. Sokak tozlarında 10 gün yaşar. Enfekte kitap yapraklarında 3 ay sonra virülan basillere rastlanmıştır. Steril suda 70 gün, âdi suda 150 gün mukavemet eder. Bir sanatoryumdan akan kanalizasyon suyunun nehire karıştığı yerden 100 metre uzaklarda nehir suyu içinde basil bulmak kabil olmuştur.

Tüberkülozun şimiyoterapisinde kullanılan maddeler bakteriyostatik veya bakteriyolitik tesir gösterirler. **Pichat** 1/10.000 - 1/100.000 altın tuzlarının solüsyonunda, veya 1/3.000 1/30.000 sulfamit solüsyonlarında bakteriyostatik tesir görmüştür. Daha tesirli olanlar bazı sülfonlar veya tiosemikarbazondur. **Solomidés**, balık yağında 1/6000 - 1/10.000 nispetinde tesirli bakteriyostatik bir eleman bulmuştur. Penisilin ise, bakteriyolitik tesir gösterir. Yalnız, bakteriyolitik tesir elde edebilmek için yüksek kesafetlerin kullanılması lâzımdır.

Antibiyotikler içinde bariz bir tesir gösteren ve pratik kıymeti olanı streptomycine'dir. **Schatz** ve **Waksman**, invitro olarak Tb. basili üzerine bunun tesirini göstermiştir. Vasatlara streptomycine ilâve edildiği takdirde basiller üremez (**Youmans**, ve **Waksman**), veyahut da streptomycine solüsyonlarında tutulmuş basiller vasatlara ekilince gelişmezler (20 gama olması lâzımdır). **Smith** ve **Waksman**, streptomycine, doz veya temas müddetlerine göre basiller üzerine bakteriyostatik veya bakterisit tesirlerini gayet iyi göstermişlerdir. Miktarlarına göre de streptomycine-rezistans husule gelir. Klinikte bu vaziyet mühimdir. Kullanılan metot ve tekniklere göre değişik neticeler elde edilir. Mühim olan nokta şudur: Tb. basilleri streptomycine müvacehesinde gayet çabuk olarak hassalarını kaybederler. Bundan başka (**Spendlove, Cummings, Fackler**, ve **Michal**) streptomisino - depandan basillerin de geliştiklerini müşahede etmişlrdir. Antibiyotikler arasında **Lehmann**'ın keşfettiği ve basillerin gelişmesi üzerine frenleyici tesir gösteren paraamino - salicylique acide de vardır. **Vennesland, Ebert, Bloch** bunun frenleyici tesirini mütalâa etmişler ve streptomycine ile teşrik edildiği takdirde, daha ufak dozlarla verilmekle dahi müessir olduğunu göstermişlerdir. Diğer taraftan Tb. basilerine dejeneratif tesir gösteren nebati yağlara da yer verilmiştir.

Antibiyotiklerin tesiri: Bir miligram insan tipi tüberküloz basili kültürü ile enfekte edilen ve aynı gün deri altından streptomycine ile tedavi edilen fareler tedavinin 61 inci günü sağlam görünmeleri ve kilo almalarına rağmen öldürülmüş, akciğerler makroskopik olarak normal bulunmuştur. Halbuki, mikroskopik ve histolojik olarak, muayenede, ankiste olmaya istidat gösteren perivasküler ve peribronşik birkaç folikül bulunmuştur. Bu lezyonlarda deforme olmuş ve parçalanmış dejenere Koch basillerine rastlanmıştır. Aynı şekilde inokülasyondan 12 gün sonra, streptomycine tedavisi tatbik edilen ve 61 gün sonra öldürülen farelerin bir kısmının otopsilerinde bulunan mikroskopik lezyonlarda keza asidorezistan basiller bulunmuştur. Bu hayvanlarda streptomycine'in tesiri ile beraber patolojik proçes evolüsyonunu yapamamıştır. 61. günde tedavisi kesildikten bir müddet sonra öldürülen farelerde ise (% 52 sinde) tübüerküloz lezyonunun arttığı müşahede edilmiştir. **P. Gourmont** ve arkadaşları, tüberküloz basilinin homojen kültürleri üzerine peniciline bakterisit ve bakteriostatik bakımdan tesirini mütalâa etmişlerdir. Kültürlerde genç basiller peniciline'den kolay müteessir olmaktadırlar. Müellifler penicilline'in 37 derecede kolay tahrip edildiğini düşünerek 4 derecede bu antibiotiğin tesirinin daha kuvvetli olduğunu görmüşlerdir.

Rich ve **Follys** (1938) Tüberküloz enfeksiyonuna duçar olmuş kobayların tedavisinde sulfon kompozelerinin enfeksiyonu durdurduğunu bildirmişlerdir. P. A. S. tüberküloz basilinin patojen suşlarının ara metabolizmasını değiştirir basil üzerine aşikâr bir tesiri vardır.

Tüberküloz basilinin teşhis metotları :

Tüberküloz enfeksiyonuna mâruz kalmış organizimde basilin meydana çıkarılması için bakteriyolojik teşhis en mühim muayene usullerinden biridir. Bunun için : 1) Mikroskopik usuller. 2) Kültür metotları. 3) Hayvan tecrübesi olmak üzere üç şekilde muayene yapılır.

Mikroskopik muayenede direkt metot; a) Ziehl-Neelson boyama metodu b) Hagemann metodu bilhassa kullanılmaktadır.

Direkt usullerle tüberküloz basili bulunamadığı takdirde homojenizasyon ve teksif metotları kullanılır.

Tüberküloz basili; patolojik mahsullerde başlıca üç şekilde teşhis edilir :

A. Mikroskopik.

a — Boyama usulü.

b — Fluoressans mikroskopla.

c — Teksif metotlariyle.

B. Kültür yapılarak mikrobun tecridi.

C. Tüberküloz basiline karşı hassas olan bir hayvana inokülasyon.

Mikroskopik muayen ile basilin tesbiti : Patolojik hasılatın lam üzerinde frotisi boyanarak mikroskopta tetkikiyle yapılır. Muhtelif boyama metotları arasında bilhassa mikrobun aside dayanıklılığı göz önünde tutularak *Ziehl-Neelsen* usulü en ziyade kullanılmaktadır.

Bakterilerin aside dayanıklı oluşları şimik bünyeleriyle olduğu gibi, bakteri çubuğunun fizik durumiyle de ilgilidir. Dış tesirler, mekanik faktörler, besi vasatlarının fakir olması, akar suda uzun müddet kalışı (*Dufourt, Arloing*), pepton solüsyonu, saponin ve diğer maddelerle aside dayanma karakterlerini kaybederler. Morfolojik değişmelerde alkol - asit rezistansının ekseriya azaldığı veya kaybolduğu görülmektedir. *Ziehl - Neelsen* boyama metodiyle tüberküloz basilini Smegma - Tmothee bakterileri gibi patojen olmayan bakterilerden ayırmak mümkün değildir. Tüberküloz basilinin teşhisi (Katî olarak) için *Gram* ve *Much* boyama usulleri pratikte kâfi değildir. Bu metotlar daha ziyade basilin strüktürü hakkında bilgi verirler. Daha ince ve dikkatli araştırmalar için *Weiss*'in *Gram - Much* boyama metodu tavsiye edilmektedir. Bu maksatla *Dold* bir dekolorasyon metodu olarak (Alkol ve üre karışık mahlûlü) ile boyamayı tavsiye etmektedir. (9 kısım alkol absolü bir kısım % 40 nispetinde ürenin sudaki mahlûlü). Dekolorasyon müddeti asit alkol ile olandan daha uzun bir zamana ihtiyaç göstermektedir. *Eberspacher*, (natri-

umklorit, natrium asetat, kalium asetat, kalium karbonat, kalium sitrat'ın her birinin % 10 mahlûlü ile) alkol veya üre (2/8 nispetinde) karıştırılarak dekolorasyon tavsiye etmektedir.

Ziehl - Neelsen boyama usulü : Balgamdan irinli bir kısım alınarak lam üzerinde frotti yapılmak üzere ince bir tabaka halinde ezilerek yayılır. Hararette kurutulur (ispirto lâmbasında alevden uzak tutarak), kesif karbol füksin mahlûliyle iki dakika hararette boyanmaya bırakılır. Lâm üzerindeki boyanın kaynamamasına dikkat etmek lâzımdır. Yıkanır Asit - alkolde, rengi tamamiyle kayboluncaya kadar bırakılır. Distile su ile yıkanır. Sulandırılmış metilen mavisi ile 5 - 10 saniye boyanır, tekrar distile su ile yıkanır ve kurutulur. Basiller kırmızı renkte, zemin ise mavi renge boyanır. (Karbol - füksin mahlûlü : 10 sm^3. Alkol - füksin mahlûlü, 90 sm^3. % 5 acide carbolique liquefactum ile hazırlanır. Asit - alkol : 3 sm^3. % 25 tuz asidi 100 sm^3. alkol. Metilen mavisi mahlûlü : 10 sm^3. metilen mavisi ana mahlûlü, 90 sm^3. distile su) ile karıştırılarak yapılır (30 sm^3. metilen mavisi alkolik mahlûlü, 90 sm^3. distile su, 1 sm^3. % 1 potas).

Much gram usulü : 10 sm^3. metil violenin kesif alkol mahlûlü 90 sm^3. % 2 karbol mahlûlünde 37 derecede 24 - 48 saat bırakılır Sonra **Lugol** mahlûlünde (Potasyum iodür mahlûlü : 1 gram iyot 2 gram potasyum iyodür 5 sm^3. distile suda eritilir ve 300 sm^3. distile su ilâvesiyle sulandırılır) 2 dakika bırakılır. % 5 nitrik asitle bir dakika temasta bırakılır. % 3 tuz asidinde 10 saniye temas ettirilir. Müsavi miktarda % 96 alkol asetonda tamamiyle renk kalmayıncaya kadar çalkanır ve yıkanır. % 1 safranın ile 5 - 10 dakika veyahut Bismarck braun ile bir dakika (2 gram Bismarck braun vesuin 60 sm^3. alkol % 96 40 sm^3. distile su) bu mahlûl ateşte hazırlanır soğuduktan sonra süzülür ve birkaç damla fenik asit konur. Preparat distile suda yıkanır, kurutulur.

Mallury'nin fosfotungustat asit boyama usulü :

1. Zencker'in fikzatifi. Lûgol'ün % 2 hiposülfit mahlûlüne konarak tesbit edilir. Sonra akar suda bırakılır.
2. Potasyum permanganatın % 1 sudaki mahlûlünde 5 - 15 dakika.
3. % 5 oksalik asitte 3 - 5 dakika.
4. Fosfotungustik asit hematoksilen'de 12 - 20 saat bırakılır.
5. Alkolde berraklaştırılır.
6. Asetonda dehidrate edilir.
7. Xylol ile yıkanır (Fosfotungustik asit hematoksilen terkibi : Merck'in fosfotungustik asit % 10 sudaki mahlûlünden 10 sm^3. + 0.1 Heam. Ammonium + distile su 90 sm^3.).

Weiss'in çift boyama usulü :

1. 3/4 karbol füksin (**Ziehl - Neelsen** boyaması gibi) ve 1/4 karbol metil viole (Much boyamasında olduğu gibi) nispetindeki mahlûtta 24 - 48 saat oda hararetinde bırakılır. Bu boya mahlûlleri kullanılmadan önce süzülmelidir. Bu şekilde boyandıktan sonra preparat Lûgol mahlûlü ile iyotlaştırılır (Lûgol de 5 dakika, % 5 nitrik asitte bir dakika, % 3 hidroklorik asitte 10 saniye ve müsavi miktarda alkol aseton solüsyonunda yıkanır) kâğıtla kurutulur. % 1 safranin ile 5 - 10 saniye veya Bismarck braun da bırakılır. Yıkanır kurutulur. Sedir yağı konarak mikroskopta muayene edilir. Bu şekilde basil granülasyonları da boyanmış olur.

Konrich usulü :

1. Yarım ilâ 2 dakika karbol füksinde ısıtılarak bırakılır.

2. Suda kuvvetli olarak yıkanır.

3. % 10 natrium sülfitin sudaki mahlûlü ile tamamiyle rengi gidinceye kadar dekore edilir. Tekrar suda çalkalanır.

4. Malaşit yeşilinin sudaki mahlûlü ile 1/2 - 1/4 dakika kalmak üzere boyanır (Maaşit yeşilinin meşbu mahlûlünden 50 sm^3. + 100 sm^3. su).

Bu metotla yeşil zemin üzerinde kırmızı olarak tüberküloz basili gözülür. (Daltonizm olanlar bu usulden faydalanamazlar).

Fluoressans mikroskopla teşhis : 1911 de evvelâ Almanyada sonra bilhassa İsviçre ve Fransada kullanılmıştır.

Prensip : Fluoressans mikroskopta, ültraviole şualar ile aydınlatılan cisimlerin (primer fluoressans) veyahut fluoressans maddelerin mahlûlü kullanılmak sureiyle (sekonder fluoressans) aydınlatma ile tetkik edilir. Muayene edilecek patolojik mahsulât evvelâ Auramin veya Akridin sarıları gibi maddelerle muamele edilir. Ve basilerin fluoressansını aktive etmek için üzerine ültraviyole şualar aksettirilir. Fluoressan bir boya ile boyanır. Tüberküloz basilleri asit ve alkolün dekoloran tesirine mukavimdir. Boyanan preparatların Wood ışığı veya basit olarak uygun dalga uzunluğunda olan süzümüş ziya ile fluoressansında elemanlar tetkik edilerek fluochromie araştırılır. Alet çok basttir. 1. Nokta şeklinde bir ışık kaynağı - 6 volt, 5 amper - 2) Bu ışık kaynağı ile mikroskop arasına konulacak olan ve yalnız 334 - 480 milimikron dalga uzunluğundaki şuaları geçiren mavi bir ekran. 3) Optiğin camı ve yapıştırıcı kısımları fluoressansı yapmıyacak şekilde imal edilmiş bir mikroskop. 4) Oküler ile muayene edenin gözü arasına konulacak portakal rengi hususi bir cam filtre. Bunun vazifesi mavi ışıkları zaptetmek ve ancak fluoressan, cisimlerden çıkan sarı ışığı geçirmektir.

Boyama tekniği : İnce olarak hazırlanmış froti hararette tesbit edilir. Preparatın kalınlığına göre soğukta 10 - 15 dakika, ‰ 1 Auramin mahlûlü ile boyanır. 2 - 3 dakika musluk suyunda yıkanır. 95 derecelik alkol 1000 sm^3. klorhidrik asit % 24 (4 sm^3.). Pülverize sodyum klorür 4 gr. ile dekolore edildikten sonra yıkanır.

Preparatın muayenesi : Karanlık bir saha içersinde preparat mikroskopun plâtini üzerine konur ve bu saha âzami derecede aydınlık temin edilecek şekilde ayarlanır. Evvelâ az büyüten (objektif 10 X, oküler 10 X) kullanılır ve araştırma kuru objektif ile yapılır. 10 X okülerle birlikte 45 X veya daha iyisi 60 X oküler kullanılmalıdır. Basiller altın sarısı renginde ve çok parlak olarak siyah karanlık bir zemin üzerinde görünürler. Preparatın alkol - asit mahlûliyle muamelesinden dolayı alkole ve asite dayanıklı olmayan bütün mikroplar boyalarını verdiklerinden yalnız tüberküloz basilleri görülür. Fluoressan olmayan sedir yağı veya bir damla gliserin yahut parafin yağı kullanmak suretiyle preparatın immersiyonla muayenesi de kabildir.

Bu metot mutat *Ziehl - Neelsen* boyama usulünden daha emin değildir, ancak daha süratlidir. Kuru objektifle geniş bir sahanın tetkiki mümkün olduğundan basili görmek şansı fazladır. Aynı zamanda siyah bir zemin üzerinde tezat teşkil eden çok parlak basillerin görülmesi daha kolaydır. Bununla

beraber cihazın az çok komplike olması, Auramin solüsyonlarının çabuk bozulması gibi mahzurların mevcudiyeti bu tekniği güçleştirmektedir. Fluoressans mikroskopla tetkikin teşhis bakımından büyük bir kıymeti vardır. Yalnız Auramin fluoressans boyamasında patojen olmayan asido rezistanlar, yağ kristalleri, sporlar, höcre elemanları, maya höcreleri... den tüberküloz basilleri tefrik edilebilir. 180 den fazla olan büyültme yerine 600 defa büyültme kullanılırsa sahada görülen şekillerin teferruatını tetkik mümkündür. Basilin içindeki granüllerin görünmesi gibi. Fluoressan mikroskopla muayene için muhtelif usuller vardır.

1. Auramin fluoressans boyanması. **Paul K. II. Hagemann** (1938), 15 dakika % 5 mayi fenol ihtiva eden Auramin mahlûlünde bırakılır. Sonra suda yıkanır. Klorhidrik asit - alkolde 3 dakika (1000 sm^3. alkol 4 sm^3. sâf konsantre kloridrik asit, 4 gr. sodyum klorür) müddetle bırakılır. Suda yıkanır. Dekolore edilir. Altın sarısı renginde tüberküloz basilleri görülür.

2. **Werner Hermann** tarafından tadil edilen muahhar boyama, kalsiyum permanganat ve metilen mavisiyle yapılmaktadır. Preparat hararette tesbit edilir. Alevde 5 dakika Auramin ile temasa getirilir. Akar suda yıkanır. 15 - 20 saniye tamamiyle rengini kaybedinceye kadar % 3 tuz asidi ve % 70 alkol ile temasta bırakılır. Tekrar suda yıkanır. 5 saniye ‰ 1 potasyum permanganat mahlûlünde bırakılır ve sonra distile suda yıkanır. Loefflerin alkalen - metilen mavisinde bir saniye bırakıldıktan sonra yıkanır. Süzgeç kâğıdı arasında kurutulur. Böylece bütün boyama mekanizması 6 - 7 dakika devam eder.

3. Akridin sarısı ile boyama usulüdür (**Haitinger** ve **Schwertner**) : Evvelâ hararette tesbit edilir. 1/500 sâf akridin sarısiyle temasta bırakılır (30 saniye) .Yıkanır % 4 tuz asidi - alkol mahlûlü ile rengi zail oluncaya kadar muamele edildikten sonra yıkanır. kurutulur. Boyama, bu metotla 3 - 4 dakikada tamamlanır. Koyu mavi ve siyah zemin üzerinde altın sarısı renkte tüberküloz basilleri gözükür.

Homojenizasyon ve konsantrasyon muayene metotları: Tüberküloz basili muayene olunacak materyelde az miktarda bulunacak olursa, homojenize ve santrifüje etmek suretiyle, küçük miktarda bir materyelden fazla basil elde etmek maksadiyle yapılır. Pratikte muhtelif homojenizasyon maddeleri bulunmaktadır. en ziyade antiformin kullanılmaktadır. Bu madde ile temas eden müküs, höcre elemanları, aside dayanıklı olmayan bakteriler erirler. Tüberküloz basili ise bir zarar görmez. Bir kısım balgam, iki kısım % 50 antiformin ile (K. Hundeshagen 1919) karıştırılır. 10-30 dakika alahalihi bırakılır. İki misli distile su ile sulandırılır. 1/2-1 saat santrifüje (dakikada en az 3000 devirli) edilir. Steril bir öze ile üst kısmından alınarak yapılan froti boyanır ve tetkik edilir Direkt usulle balgamda tüberküloz basilinin meydana çıkarılabilmesi için balgamın beher miligramında (100) binden fazla basil bulunması lâzımdır. Direkt usullerle basil bulunamazsa bu zaman homojenizasyon yapılmalıdır. Tüberküloz mahsulerde (balgam, defi, irin...) lökositler, höcreler ve höcre elemanları; 1. Diastazik maddelerle, 2. Şimik dissolvanlarla, 3. Reaktiflerle hazmettirilir. Tüberküloz basilleri bunlara mukavemet ederler. Bu muamelelerden sonra materiyelden basiller santrifüj veya dekantasyonla teksif edilir. Kullanılan usuller :

a. Petroff'un sut kostikle temasa getirerek eritme usulü.
b. Antiformin usulü.
c. Bezançon - Flibert usulü.
d. Javel usulü.
e. Papa Costa usulü.

Birkaç santimetre mikabı balgam bir santrifüj tübünün içine konur. 5-6 gün 37 derecede bırakılır. Balgam tamamiyle sulu bir hale gelir. Üstteki berrak kısım pipetle aktarılır ve tortu froti olarak muayene edilir. Eğer muayene neticesi menfi olursa sud mahlûlü ile muamele edilerek tortunun ikinci bir homojenizasyonu yapılır. Veyahut bir miktar balgam volümünün on misli 1/200 Lessive de soude solüsyoniyle bir porselen kab içinde veya benmaride 10 dakika hafif kaynar halde ısıtılır. Mayi tamamiyle homojen olur. Isıtma esnasında suyun kaybolan miktarı tamamlanır. Soğuduktan sonra volümünün 1/4 ü nispetinde 50 derecelik alkol ilave edilir (vasatın kesafetini azaltmak, basilleri daha kolay olarak santrifüje edebilmek için). Kuvvetli ve süratli olarak yarım saat santrifüj edilir. Tortu lam üzerine yayılır. Boyanarak muayene edilir.

Hundeshagen metodu : Balğamın irinli kısmından bir parça alınır. 1 - 2 misli % 50 antiforminle karıştırılır çalkanarak 20 - 30 dakika etüvde 37° de bırakılır. Bir santrifüj tübüne konarak distile su ile sulandırılır. 3000 devirli santrifüjde yarım saat çevrilir. El santrifüjünde çevrilirse, antiforminle temasta bırakarak erimiş olan balgama müsavi miktarda alkol konur ve 5 dakika santrifüj edilir. Üstteki sulu kısım dökülür. Dipteki tortudan alınır. Evvelce aynı balgam sürülerek yayılmış olan bir lam üzerine konarak yayılır. Havada kurutulur ve tesbit edilerek boyanır. Antiformin bulunamaz ise Lorentz mahlulü kullanılır.

Balgam için olduğu gibi kan ve defi için de homojenizasyon yapılır. Asidorezistan basillerin lipophylie karakterinden faydalanılarak defi de tüberküloz basili aranılmaktadır. Bunun için : Defiden sulandırıldıktan sonra volümünün on misli % 4 sud ile karıştırılarak homojenize edilir. Erimeyen parçacıklar atıldıktan sonra birkaç santimetre mikabı eter-petrol ilâve edilir. Çalkanır. Beş dakika alâhalihi bırakılır. Su ile eteri ayıran satıhta ince beyazımtırak bir tabaka teşekkül eder. Buradan pipetle alınarak froti yapılır. Yalnız, Ziehl - Neelsen ile boyandığı zaman çok dikkatli olmak lâzımdır. Çünkü maddei gaitada paratüberküloz basiller veya aside alkole dayanıklı sporlar bulunabilir.

Tüberküloz basilinin kültürü : 1884 de *R. Koch* ilk defa tüberküloz basilinin kültürünü elde etti. Fakat pratikte kültürün kullanılması 1924 de *Loewenstein* ile başlar.

Kültür metotları :

1. Mikroskopla muayenede basil bulunamaz ise.

2. Bulunan aside dayanıklı basillerin tüberküloz basili olup olmadığına kati karar vermek için.

3. Basil tiplerinin tâyini için.

4. Antibiyotiklere karşı rezistans tâyini için kullanılır. İçinde diğer mikroplar bulunmayan bir materiyeldeki tüberküloz mikrobunu üretmek için bu materyel, besi yerlerine direkt veya santrifüje edildikten sonra tortusundan alınarak ekilir. Eğer muayene materyeli içinde diğer mikroplar bulunursa (balgam gibi) bunları öldürmek için % 6 sülfat asidi, % 4 sodyum hidroksit gibi bir sıvı ile muamele olunur. Balğam, defi, koyu irin gibi katı patolojik mahsuler alkalik homojenizasyona tâbi tutulurlar. Bunun için 1) Sud kostikle, 2) Flokülasyon teksif usulüyle, 3) *Corper* ve *Stone*'nin % 10 trisodyum fosfatiyle muamele ederek homojenize edilir. Bu usullerle hazırlanan mate-

riyellerden kültür ve inokülasyon yapılır. Bu meyanda tavuk ambriyonunda bilhassa korioalantois üzerinde tüberküloz basilinin kültürü yapılır.

Tüberküloz basili diğer patojen bakterilere nazaran besi vasatlarında çok daha yavaş olarak aerop şartlarda ürerler. Kültür halinde, tüberküloz basili kâfi miktarda oksijen ihtiyacını temin edemezse inkişafı durur. Mecburi aerop olduğundan besi vasatlarında ancak hava temasında ve yavaş olarak ürere. Üremek için optima hararet derecesi 35 - 39 derecedir. Hudut dereceleri 29 - 40 dır. Tüberküloz dokularda kesif höcrevi teşekküller içinde tüberküloz basilinin inkişafının durması kısmen oksijen mahrumiyetinden mütevellittir. Kültürlerin esas üreme derecesi 30 derecede başlar 41 derecede devam eder. Humanus ve bovinus tipleri için uygun hararet 35 - 37 derecedir. besi vasatlarında kolonilerin aşikâr görülmesi için 15 - 20 gün geçmesi lâzımdır. Patolojik mahsullerden alınan suşlar 37 dereceyi geçmeyen bir hararette muhafaza edilmelidir. Kuş tipi, optimal olarak 40 derecede ürer 20 derece üstünde de üreme gösterir. Saprofit olan aside dayanıklı basiller daha gniş ölçüde hararet değişmelerine tahammül ederler. İnsan tipi tüberküloz basilinin kültüründe pH 6 - 8 arasında olmalıdır. En uygun olarak 6-6.5 pH hafif asid reaksiyonlardır. Alkalen vasatlarda insan tipi fena ürer. Şu halde kültürde muvaffık olmak için; I. Ekilme vasati tüberküloz basili için müsait olmalıdır. 2. Yeter derecede beklemek lâzımdır. (2 - 3 hafta) 3. Elverişli hararette bulunmalıdır.

Kültür vasatlarını üç kısma ayırmak kabildir.. I. Tecrit vasatları (Milieu d'isolement), 2. İdame vasatları (Milieu d'entretien) 3. Adaptasyon ve sentetik vasatlar (Milieu d'adaptation et Synthétique).

Yumurta sarısı, sığır albumini gibi suni vasatların, kültürlerin inkişafına mâni bazı faktörler ihtiva ettiği modern araştırmalarla gösterilmiştir (**R. Dubos, Boissevain**) Pratikte tüberküloz basilinin kültürü için kullanılan bütün klasik vasatlar gliserinlidir. Gerek tecrit için gerekse suşların muhafazası ve mikrobun biyolojik tetkiki için olsun kullanılan çeşitli besi vasatları oldukça değişiklikler göstermektedirler.

Patolojik mahsulâttan basilin tecridi için, esasını yumurta sarısı teşkil eden katı vasatlar ve **Loewenstin** vasatı başta gelmektedir.

Katı vasatlar : **Dorset** vasatı (% 10 su ilave edilmiş koagüle yumurta) veya **Lubenau** vasatı (su yerine gliserinli sığır buyonu konmuştur).

Pek az miktarda mikrop ihtiva eden patolojik hasılattan yapılan kültürlerin verimli olabilmesi için : I. Gliserin miktarı (% 6 - 10) yüksekce bulunmalıdır. Buna mukabil bakterioloğların çoğu tecrit vasatarındaki gliserin kesafetini % 1 ve daha az (Jensen vasatında % 0.75) seviyede tutarlar. 2. Koagülasyon harareti çok yüksek olmamalıdır. **Clark** ve **Copper** 1946 da yumurta sarısının çok kuvvetli ısıtılmasiyle bakteriostatik maddelerin serbest hale geçdiğini göstermişlerdir. Koagülasyon harareti 30 dakika esnasında 85 dereceyi asla geçmemelidir. 3.Daima inhibitrice maddelerin meydana gelmesinden kaçınmak için vasat hazırlandıktan ancak üç hafta zarfında istifade edilmelidir. Çok taze yumurta kullanılması lâzımdır.

Tecrit vasatları : Jeloz, patates gibi sübstratumlar üzerine organik mahsullerin ilâve edilmesiyle hazırlanır. Gliserinli patates (**Pawlowsky**) de optimum gliserin miktarı % 3 tür. Serofibrinöz plöreziden, irinlerden mikrobu ayırıp ortaya koymaya yarar. Aynı zamanda bir idame vasatıdır. Koloniler 8 - 20 gün zarfında ufak beyaz benekler halinde görülür ve gittikçe büyüyerek koyu sarı bir renk alırlar. Jelozlu gliserinli kan (**Griffon, Benzançon**) beyin likorundan basilleri izole etmek için kullanılır. Koloniler esmer çukulata renkindedir. Petroff vasatında kolonilerin manzarası Loewenstein da olduğu gibidir.

Loewenstein vasatı : Organizmadaki tüberküloz basillerini izole etmek için en elverişli besi vasatıdır. Bu vasat, yumurtalı vasatlar arasında tüberküloz basili için çok kullanılmaktadır. (**Loewenstein,** miliyer tüberkülozun yalnız umumileşmiş tüberküloz olmadığını, bunun haricinde sistematik olarak kan kültürü yapılırsa; erken bunama kore, skleroz an plak, akut eklem romatizması, nervit retro bülber gibi hastalıklarda dahi tüberküloz basilemisi bulunduğunu bildirmiştir) Jensen ve Hohn, vasatı, Loewenstein vasatının biraz değiştirilmiş şeklinden başka bir şey değildir.

İdame vasatları: Gliserinli buyon, tüberkülin elde etmek için kullanılır. Safralı patates (**Calmette - Guerin**) keza bir idame vasatıdır. Vasatın terkibini ve hararetini değiştirmek suretiyle, basil organizmden başka şartlarda üremeye alıştırılır. Böylece morfoloji ve virülansı değiştirilir.

Sentetik vasatlar : Bezançon - Philibert vasatı, Long vasatı, **Dorset - Henley** vasatı, **Dubos** vasatı, en ziyade kullanılan vasatlardır. Ticaretteki patates unu, ekseriya bakteri sporlarını ihtiva eder. Bu sebeple ağzı pamukla kapalı tiplerde 120 derecede 45 dakika otoklavda sterilize edildikten sonra kullanılmalıdır. **Dubos** vasatı, sulu veya katı olabilir. İçinde oleik asidin bir eteri olan ve Amerikada Tween 80 denilen bir madde vardır. Sulu şeklinde basiller homojen olup çabuk ölürler. Katı şeklinde ise, demetler şeklinde toplanmış olarak daima çok küçük ve virülan basillerden koloniler görülür. **Dubos**'a göre virülan olmayan basillerin kolonileri, küme veya demet halinde toplanan ve iyi boya almayan mikroplardan ibarettir. Bu özel vasatta, mavi boyanan ve henüz aside dayanıklı olmayan basillere rastlanır. Tween 80 basillere yapışır ve kendi alkol zincirleri sayesinde basilleri hidrofil yapar. Bu sebeple basiller sulu vasatın içersinde homojen olarak asılı kalırlar ve ağlutüne olmazlar. Tween 80 nin bu tesiri, vasata serum albumin veya % 0.1 - 0.3 nispetinde (serum fraksiyon 5) ilâve etmekle arttırılabilir. **Dubos** vasatında, basil ekildikten sonra 8 - 10 günde homojen bir bulanıklık husule gelerek üreme görülebilir. Katı vasatta, mercimek şeklinde koloniler altıncı güne doğru görünürler.

S. Arloing ve **P. Courmont**'nın homojen kültürleri : Oksijeni seven tüberküloz basili, buyon sathında bir zar teşkil ederek ürer. Bu kültür devamlı bir şekilde sallamak suretiyle buyon homojen olarak bulanır ve üreme temin edilir. Müellifler, bu şekil kültür sayesinde, tüberkülozun teşhisi için ağlütinasyon teammüllerinin yapılmasını tekli etmektedirler. 1897 denberi devam ettirilen bu şekil kültürlerde **P. Courmont** sık sık aside rezistan olmayan batonelere rastlamış ve bunlara çıplak basil (Bacilles nus) demişir. Sentetik vasatlara öküz safrası ve bazi madenler ilave edilecek olursa basilin üremesi daha çabuk olduğu gibi virülansı da değişebilmektedir.

Gastinel, Névot, Hébrard, (Loewenstein) vasatına basil ekildikten sonra zeytin yağ ilâve etmekle basillerin hususi bir şekilde üreditklerini görmüşlerdir. Koloniler çıplak veya traş edilmiş halı gibi bir manzara gösterirler. Bunlar tekrar Lowenstein vasatına ekilirlerse koloniler normal hallerini alırlar. **Solomides**, tüberküloz basillerinin papatesdeki

kültürleri üzerine araşit yağı ilâve etmekle kolonilerin vasfının değiştiğini, kaypak, yumuşak ve yassı bir hal aldıklarını görmüştür. **Carvaiho** ve **Vidal** besi vasatlarına C vitamini ilave edildiği zaman basilin üremesinin kolaylaştığını gösterdiler. Yumurta sarısı, karaciğer, kobay ve fare dalağının eter - alkoldeki ekstreleri asparajinli (Sauton tipi jelozlu) vasatta basillerin üremeleri üzerine müsait tesir etmektedir. Buna mukabil, yumurta sarısının proteinli bakıyesi tesirsizdir.

Umumiyet itibariyle, yumurtalı sert vasatlar basilin tecridi için kullanılmaktadır. Her ne kadar suşların muhafazası için de kullanılırsa da bu maksatla daha ziyade gliserinli patates tercih edilmektedir. Basilin süratle neşvüneması için yumurtalı sulu vasatlar (bilhassa *Besredka* vasatı) dahi kullanılır. Klasik olarak; Gliserinli patates, en çok kullanılan vasattır. *Roux* tüpleri içersine yarı üstüvani şekilde kesilmiş patates parçaları, sodyum karbonat mahlülünde nötralize edilerek konur. İçerisine %5 gliserinli buyon ilave edilerek otoklavda sterilize edilir. Patates dilimleri üzerine basil ezilerek ekilir. Eğri vaziyette etüve konur. Piquage ve suşların muhafazası için kullanılır. Basil metabolizmasının tetkiki için sentetik vasatlar çok kıymetlidir. Besi vasatında fosforun bulunması zaruridir. Mağnezyum, demir, C Vitamini, kortikosürrenal hulasaları sentetik vasatlarda basilin üremesini kolaylaştırırlar. *Youmans* vasatı. Streptomycine rezistansının mütalâası için önemli tatbik sahası bulmuştur. (terkibinde asparajin 5 gr. Phosphate mono potassique 5 gr. sulfate de potasium 0,5 gr. Glycerine 20 gr. Su 1000 sm^3.). pH^r olarak alkalize edilir. 1.5 gr. mağnezyum sülfat ilave edilir. Sterilize edildikten sonra %10 insan veya öküz plazmasından filtrasyon ve sterilizasyondan sonra ilave edilir.

Deri testlerinde kullandığımız tüberkülinin hazırlanması için %5 gliserinli buyon kullanılır. Besleyici bir vasat değildir. Vasatın sathında örtü şeklinde bir tabaka meydana gelir.

Kültür karakterleri : İnsan tipi tüberküloz basillerinin tecrit edilmiş kolonileri karakteristik bir manzara gösterirler. Tecrit için elverişli yumurtalı katı vasatlar üzerinde veya jelozlu vasatlarda, ekilmelerinden 10-18 gün sonra koloniler gözükür. Bu koloniler 2-3 üncü haftalarda yavaş yavaş büyürler ve 5 - 10 mm. kadar olurlar. Evvelâ yuvarlak sonra gayrimutazam bir şekil alırlar. Kuru meme başı şeklinde, opak, kirli beyaz renkte gittikçe pigmanlaşarak ekseriya hafif kırmızı bir renk alırlar. Sathı nemli tutulan vasatlar üzerinde, koloniler parlak ve düz olarak gözükürse de lup ile bakılırsa sathının gayrimuntazam olduğu görülür.

Katı bir besi vasatının sathına ekilen basil 2-3 hafta sonra burjonlu manzarada bir tabaka halinde kültür elde edilir. Aynı zamanda kuru, siğil şeklinde ve münferit kolonilerde olduğu gibi az çok pigmanlı bir manzaradadır. Gliserinli patates üzerindeki kültürü 10 gün zarfında neşvünema bulur. 3-4 haftada tamamiyle inkişaf eder. Aynı zamanda tübün dibindeki buyon sathında da bir tabaka meydana gelir. Gliserinli buyonda yapılan kültürde başlangıçda ince

ve şeffaf, mayiin sathını örtü halinde tamamiyle kaplayan bir zar husule gelir. Bilâhara kıvrımlar göstererek kesafet peyda eder. Patates üzerindeki kültürlerde olduğu gibi bir manzara gösterir.

Albüminli vasatlarda : Derinliğine bir kültür verir. Balonun dibinde bir tortu yapar. Bu tortu hafif çalkalamakla parçalanabilir. Satıhdaki üreme her zaman derindekinden fazladır. Gliserinli buyon veya sentetik vasatlarda ekilme, satıhda olursa, örtü halinde bir zar yapar. Bu zar yavaş yavaş bütün satıh kaplar. Balonun kenarları üzerine çıkar. Evvelâ çok ince olan bu zar kalınlaşır. Tam inkişaf zamanı olan 6 - 8 inci haftada 3 - 4 milimetre kalınlığında olur. Zar, kuru, gayrimuntazam, kat kat kıvrılmış, kabarık sarı soluk renktedir. Zarın altında buyon berrak kalır. Çalkalanırsa zar buyonun dibine çökerek bulandırır. R tipi dediğimiz, insan tipi tüberküloz basilinin gösterdiği esas kültür karakterleri bazı sebeplerle gözükmeyebilir. İnsan tipinin S suşlarının bulunması münakaşalı bir problemdir. *Petroff*'un çalışmalarından sonra bir zaman bütün tüberküloz basilleri suşlarının bir dissociation'a duçar olabileceği in vivo, in vitro (S, Fs, Ch, R nevileri) kabul edilmişti. Basil bir nevidir. Fakat adaptasyon neticesi muhtelif tipler göstermektedir (*Saenz, Cosil*).

Koloniler içinde tüberküloz basillerinin tertiplenmesi oldukça karakteristiktir. (*Metchnicoff*) tarafından buna (*Moustaches Tordues*) ismi verilmiştir. Amerikan müellifleri ise, birbirlerine muvazi duran mikrop yığınlarından meydana gelen, arabesk bir manzara gösterdiğinden (*Formations serpntines*) ismini vermişlerdir.

Tüberküloz basilinin kültürdeki hayatiyeti: Mikobakteryum ailesi hususiyle tüberküloz basili fizik ve şimik tesirlere, sporsuz mikroplar arasında en mukavim olanıdır. Tüberküloz basilinin bu karakterinden ötürü, ekilecek mahsulâtta, beraber bulunduğu diğer bakterileri bertaraf etmek için istifade edilir. Kültürde hayatiyeti hususiyle yumurtalı vasatlarda çok fazladır. Yumurta sarısı ve serumlu katı vasatlar üzerine bir seneden fazla bir hayatiyet gösterir. Virülan suşları muhafaza etmek için bu sebeple pratikte faydalanılmaktadır. Kültürler 37 derece oda hararetinde veya daha düşük hararette muhafaz edilebilirler. Nemli veya kuru hararet sporsuz jermlere nazaran tüberküloz mikrobunu daha yavaş öldürür. Albuminli vasatta bilhassa süt içinde mukaveneti fazladır. Canlı basillerin Lyophilosation ile muhafazası yapılmaktadır.

Tüberküloz basilinin eksperimantal patojen kudreti : Hayvanlarda eksperimantal tüberküloz husule getirmek oldukça kolaydır. Basilin patojen olduğunu ilk defa, daha basilin keşfinden önce *Villemin* göstermiş ve tüberküloz materyellerle tavşanları inoküle ederek bu hayvanlarda çeşitli tüberküloz lezyonlar meydana getirmiştir. İnsan tipi tüberküloz basiline en hassas hayvan kobaydır. Bu sebeple eksperimantal tüberküloz için kobay seçilmektedir. Tavşan ise daha az hassastır. İnsan tipi ile sığır tipi basilin tefriki ve hususi tipte

tüberküloz lezyon husule getirilmesi için, tavşana inokülasyon tercih edilmektedir.

M. TUBERCULOSİS'İN 3 TİPİNİN BİRİBİRİNDEN AYRILMALARI

Kimler için patojen oldukları	Typus Humanus	Typus bovinus	Typus Gallinaceus
İnsan	+ + + +	+ + + +	±
Sığır	—	+ + + +	—
Kobay	+ + + +	+ + + +	—
Tavşan	+	+ + + +	+ + +
Kuş	— —	—	+ + + +
Domuz	+ +	+ + + +	+ + + +
Üremeler	eugonic (gür ürer, iri koloniler yapar)	dysgonic (yavaş ürer koloniler daha küçüktür).	eugonic
Smith eğrisi	Vasatta final asidite artar	Vasatta final asidite artmaz	

(*Max Pinner*)'den

Kobaya inokülasyon : Şırınga edilen basilin miktarı ne olursa olsun inokülasyondan sonra hayvanda müterakki ve ölümle neticelenen bir hastalık meydana gelir. Basilin virülans ve miktarı anatomoklinik tablo üzerine tesir etmez. Yalnız hastalığın evolüsyonuna müessir olur. Kobaylara inokülasyon ya kültürlerden veya patolojik maddelerden yapılır. Patolojik madde doğrudan doğruya veya evvela asidlerle nötralize edilerek virülans azaltıldıktan sonra kullanılır. Kültürlerden yapılan inokülasyonda muayyen miktarda basil şırınga edilir. Bermutat kullanılan miktar 1/1000 miligramdır. Eksperimantal tüberküloz neticesi meydana gelen tüberküloz enfeksiyonu basillerin hayvan organizmine giriş yollarına göre değişik tarzda seyreder. Eksperimantal tüberkülozda tecrübe hayvanlarının beslenmesinin özel bir tesiri vardır. Mesela C vitamininden mahrum bir gıda ile beslenen hayvanlarda tüberkülozun diğer hayvanlara nazaran daha faal bir seyir göstermesi mümkündür.

Deri altından inokülasyon : Klâsik olarak *(Villemin tipi)* denilen şekilde enfeksiyon husule gelir. En iyi inokülasyon yoludur. Neticelerin yekdiğerleriyle mukayese edilebilmesi için inokülsayon noktasının daima aynı yer olması lâzımdır. Ekseriya kalça, karın sağ enginal nahiye seçilmektedir. İğnenin deri altı doku içinde serbest olduğuna kanaat getirdikten sonra şırınga yapılmalıdır. İnokülasyondan 8 - 10 gün sonra şırınga yerinde iltihap olur ve ilk za-

manlarda sert, sonra yumuşak, bezelye büyüklüğünde bir nodül teşekkül eder. Yumuşamayı mütaakıp deri incelir ve dışarıya açılır. Kazeöz bir iltihap ile yara olur. Yaranın kenarları dekoledir ve hayvanın ölümüne kadar devam eder veya iyileşebilir. Buna *(Chancre d'inoculation)* denir. Nodülün meydana gelmesiyle beraber kasıkta ve bu hizada lenfa bezleri büyür. Yavaş yavaş diğer lenfa bezleri de bu iltihaba iştirak eder. Evvela kasıkta mühim bir ganglion kitlesi şişer. Daha geç olarak mukabil taraf ve koltuk altı lenfa bezleri bu patolojik proçese iştirak eder. Hastalığın ilk haftalarında hayvanın genel durumu iyidir. Sonraları 1 - 2 ay zarfında zayıflamaya başlar, ateşi 40 - 41 dereceye yükselir. Nihayet hayvan 2 aydan bir seneye kadar bir zaman içinde ölür. Husule gelen lezyonlar çok değişiktir. Karaciğer ve akciğerde lezyonlar geç teessüs eder. Bütün lenfa bezleri enfeksiyona uğrar. Lenfa bezlerinin histolojik muayenesinde; tüberkülozu karakterize eden peynirleşme ve dev hücreler görülür ve burada tüberküloz basilleri bulunur. Hayvan erken ölür veya öldürülürse lenfa bezlerinin şişmesinden başka ancak dalakta lezyon bulunur. Karaciğer büyümüş olarak yağlı dejeneressans gösterir. Bazen asitle beraber siroz tablosu görülür. İki ay içinde ölen hayvanlarda tek tük tüberküllere rastlanılabilir. 5 - 6 ay sonra ölen hayvanlarda tek tek ve peynirleşmiş tüberküller bulunur. Adenopati zuhurundan evvel kobayların öldürülmesi doğru değildir. Zira lezyon henüz çok gizli olduğundan teşhis zordur. Dalaktaki lezyonların frotisinden, aside dayanıklı basiller elde edilir. Yumurtalı vasatlarda kültürden müspet netice alınabilir.

Lenfa bezlerinde tüberküloz lezyonların zuhurundan evvel, tüberkülüne karşı deri hassasiyetinin araştırılması, hayvanı öldürerek yapılan araştırmalara tercih edilmelidir. (Steril serum fiziyolojikle 1/10 nispetinde sulandırılmış sâf tüberkülin deri içine şırınga edilir. 24 saat sonra tüberkülin şırınga edilen hayvan tüberküloz ise enjeksiyon yerinde 5 santim veya daha büyük çapta ortası kırmızı ekseriya hemorajik ve nekrotik yuvarlak kesif bir papül müşahede edilir. Bu reaksiyon hayvanın tüberküloz olduğunu gösterir). Daha emin olmak için hayvanın enginal lenfa bezlerinden parça alınarak biopsi yapılır veyahut lenfa bezleri muhteviyatından froti yaparak basil aramalı ve «Loewenstein» da kültür yapılmalıdır. Her bir inokülasyon en az iki kobaya yapılır. Sulu materyeller kobaya direkt olarak deri altına şırınga edilir. Hayvan tecrübesi için alınacak materyeller (meselâ doku parçası, ponksiyon mayii) muhakkak steril alınmalı ve hiçbir muameleye tâbi tutulmadan direkt olarak şırınga edilmelidir. Kadavralardan alınan materyellerin sülfürik asitle muamelesi kâfidir. Katı olan patolojik materyeller ise steril kumla ezildikten sonra steril fiziyolojik su ile sulandırılır. Muayene olunacak patolojik materyellerde diğer patojen jermler ortadan kaldırılmalıdır. Kültür ve inokülasyon la teşhis yekdiğerini tamamlayan emin birer teşhis vasıtasıdırlar. Tecrübe hayvanları inokülsayondan sonra devamlı olarak kontrol altında bulunduru-

lur. Hayvan tecrübesiyle, patojen âmilin bulunup bulunmadığı, karakteri, miktarı ...tetkik edilir. Tüberkülozun mevcut olmasına rağmen hayvan tecrübesi menfi olabilir. Bu zaman inokülasyonun tekrarı lazımdır. İnokülasyon yapılan materyelde az miktarda ve virülansı azalmış basiller bulunabilir. Bu zaman hayvan organizminin mukavemeti karşısında hastalık tablosu meydana gelmeyebilir. Fakat kobaylarda bu ihtimal çok azdır.

Adale içine inokülasyon : Kalça adalelerine yapılır. Kasık lenfa bezleri daha süratle şişer. Adale içinde derin tabakalarda abse teşekkül eder. Bu sebeple sathî olarak abse görülmeyebilir. Bu şekil inokülasyonda da (Villemin tipi) tüberküloz lezyonlar husule gelir.

Deri içi inokülasyon : 0.1 Sm^3. miktarında karın derisi içine şırınga edilir. Husule gelen yara, demonstratifdir.

Deri üzerine inokülasyon : Basil emülsüyonu traş edilmiş deri üzerine tatbik edilir. Emülsüyon mühim miktarda basil ihtiva ederse deride lezyon ve lenfa bezlerinde şişlik husule gelir.

Periton içersine inoksülasyon : Tüberküloz materyel veya kültüründen kobayın periton boşluğuna inokülasyon yapıldığı zaman hayvanda tüberküloz tabiatlı bir peritonit husule gelir ve hayvan 4 - 6 haftada ölür. Eksüda ihtiva eden serozanın sathında az çok peynirleşmiş olarak tüberküller bulunur (Fibrökazeöz peritonit). Karaciğer, dalak hasta bulunur. Lenfa bezleri nispeten sağlamdır. Asidin sitolojik etüdünde evvela eozinofil ve parçalılar artar, sonraları bu reaksiyon daha ziyade monositlerin artması ve tüberküllerin teşekkülü ile sona erer (*Gardner*).

Damar içine inokülasyon : Vena içinde (Jugularis, safen) veyahut kalb boşluğuna basil emülsüyonları şırınga edilir. Bu takdirde ağır seyreden, jeneralize tüberküloz husule gelir. Bütün organlarda miliyer tüberküller görülür. Yüksek dozda şırınga edilirse (iki miligram) nodüler lezyon olmaksızın organlarda konjesyon husule gelir. *Yersin* tipi tüberküloza benzer (*Schwartz, Van Deinse*).

Ganglion içi inokülasyon : Boyundan ensizyon yapılarak lenfa bezi meydana çıkarılır. Şüpheli patolojik materyeller veya kültürden lenfa bezi içine şırınga edilir (*Ninni*) 10 gün sonra lenfa bezi çıkarılarak tetkik edilir. Deri altı şırıngalardan daha kısa zamanda cevap almak mümkündür.

Menenj içi inokülasyon : Araknoid altı mesafesine inokülasyon, hayvanda tüberküloz menenjit husule getirir. Umumiyetle süboksipital yolla yapılırsa 10 - 50 saat sonra aşağı ekstremitelerde felçler, sfenkter bozuklukları ile bir menenjit husule gelir. Felçlerin meydana çıkmasından 1 - 2 gün sonra hayvan ölür.

Gözün ön boşluğuna inokülasyon : 12 - 15 gün sonra iris üzerinde gri ve sarı noktalarla irisde iltihap (*Nida, Morax*) olur. Konjonktivaya enstilasyondan sonra ise, giriş kapısında hiçbir lezyon olmaksızın umumi lenfa bezleri tüberkülozu (trakea - bronş lenfa bezleri tüberkülozu) ile beraber jeneralize tüberkülozdan hayvan ölür (*Calmette, Guerin*).

Testis içi inokülasyon : Bu organda hipertrofi yapar. Testis evvelâ sert, sonra yumuşak olur. Kazeöz abse teşekkül eder. Ülser husule gelir. Otopside karaciğer, dalak ve peritonda lezyon bulunur.

Akciğer inokülasyonu : Transtorasik olarak veyahut göğüs kafesi içersine direkt olarak inokülasyon veya trakea içine mikroplu balgam ve kültür halinde *pülverize ederek* inokülasyon yapılır. Bu metotlarla yapılan inokülasyon yukarı hava yollarının yabancı maddelere karşı mukavemetini veya akciğerlerin tahrişini mucip olurlar. En uygun olan, sulu basil emülsüyonunun burundan enstilasyonu ile basillerin akciğerlere kadar gönderilmesi (*Troisier, Mlle Sifferlen*) şeklidir. Bu suretle on miligram basille hakiki bir primer kompleks husule gelir. Trakea yolu ile inhalasyon suretiyle inokülsyonda tüberküloz bronkopnömonisi görülür. Bronşların uzunluğunca yayılmış olan tüberküller, kesitlerinde akciğerin santral kısmında bir yonca yaprağı şeklinde görünürler. Burun yolu ile yapılan inokülasyonda, inokülasyon yarası umumiyetle tektir. Gri sarı renkte bir nodül ve bu hizada adenopati görülür. Daha kuvvetli dozlarda, yara adedi artar ve nihayet bir iki loba yayılan lezyonlar husule gelir. Kullanılan basil miktarına göre jeneralize tüberküloza kadar değişik lezyonlar teessüs eder.

Plevra boşluğu içine yapılan inokülasyon, soğuk abse, mediyastinumda adenopati meydana getirir.

Hazım yolu ile inokülasyon için : Diğer yollara nazaran % 10 daha fazla basil verilmesi lazımdır. Mezanter lenfa bezlerinde şişlik ile barsak tüberkülozu meydana getirir. Dalak, karaciğerde lezyon bulunur.

Tüberküloz enfeksiyonuna karşı çok hassas bulunan ve seçkin bir laboratuvar hayvanı olan kobayda husule getirilen eksperimantal tüberküloz insandaki tüberküloz enfeksiyonundan farklıdır ve daima öldürücüdür. İnsan ise tüberküloz mikroplarına karşı evvela primer enfeksiyonla cevap verir. Bundan sonra biribirini takip eden andojen veya ekzojen reenfeksiyonlar görülür. Sonra skleroz proçesi, duraklama hattâ şifa husule gelir. *Boquet*'nin tecrübelerine göre, tüberküloz basilinin virülan bir kültüründen yüksek dozda deri altına zerk edildikten birkaç dakika sonra basillerin lenfa yollarına geçtiği, 15 dakika sonra da kanda bulunduğu ve bir granüli yaptığı görülmüştür. Eğer (*Pauci bacillaire*) bir enfeksiyon (1/1000 miligram miktarında) olursa yayılmanın ilk safhası lenfatiktir. Basilemi ancak 8 - 9 uncu gün niha-

yetinde görülür. İnokülasyon hazım yoliyle yapılırsa takriben bir saat sonra basilemi görülür. İnhalasyon yoliyle inokülasyonda, massif bir enfeksiyondan sonra otuz dakikadan daha kısa bir zaman içersinde kan yoliyle yayılma ve trakeobronş lenfa bezlerinde hastalık görülür. Enfeksiyon az miktarda basillerle olursa evvelâ lenfa bezlerinin lezyonu vukubulur. Ancak 17. inci güne doğru kanda basillere rastlanır. Basiler kan içinde çoğalamazlar. Ya retikülo-andotelyal höcreler tarafından tesbit edilir veya muhtelif organ ve dokularda yerleşerek tüberküloz meydana getirirler.

Kobaylarda husule getirilen eksperimental tüberküloz enfeksiyonu, hayvanın hassasiyetine bağlı monoton, progressif bir seyir gösterir ve iki faktöre bağlıdır. 1) Suşun virülansı. 2) Şırınga edilen basilin miktarı. Verilen basil miktarı fazla olursa hayvan az yaşar ve lezyonlar daha yaygın olur. Eğer doz azaltılacak olursa, takriben bir sene kadar devam eden bir tüberküloz enfeksiyonu husule gelir. Tek basil ile husule gelen tüberkülozda yavaş seyreden fakat öldürücü olan bir enfeksiyon şekli tesbit edilmiştir (*Saenz*).

Kobaylarda eksperimental tüberküloz enfeksiyonunun gelişmesine mâni olmak üzere basillerle beraber birçok değişik maddeler verilmiştir. Neticede hastalığın seyrinde bir yavaşlama ve lezyonlarda ufalma görülmüştür. Bu maddeler, Sülfamitler, Chaulmoogra yağı, bazı yağ asitlerinin esterleri ve antibiotiklerdir. Streptomycine, eksperimental tüberküloz lezyonların küçülmesi ve gerilemesini meydana getirir. Bu suretle hayvanın hayat süresinin uzamasına sebep olmaktadır. Streptomycine'in tesiri, ancak bu ilaca karşı hassas olan suşlar üzerine olur. Rezistan suşlara tesiri yoktur. Streptomycine tedavisi görmemiş hastalarda spontan olarak streptorezistan basillerin bulunduğu bildirilmiştir (*Daddi* ve arkadaşları). Bu sebeple *Morelli,* Streptomycine'e mukavim tiplerin, tüberkülozun yayılmasında büyük bir tehlike olacağı fikrindedir. Streptomycine tedavisi görmemiş tüberküloz hastaların balgamlarında antibiyotiklere karşı spontan rezistans gösteren suşlar tecrit edilmiştir. Bu suretle primer streptorezistansın mevcudiyeti kabul edilmiştir. Streptomycine tedavisi görmüş hastalarda sökonder streptomycine rezistansının bulunması daha mühimdir. Bu ilaçla tedavi altında bulunan hastaların muayyen bir kısmında bilhassa streptomycine rezistansının inkişaf ettiği tecrübelerle görülmüştür. İnsandakinin aksine olarak, uzun müddet streptomycine tedavisine tâbi tutulmuş kobaylarda streptorezistans husule getirmek mümkün değildir (*Hinschaw, Karlson*), fakat streptorezistans bir defa teessüs ettikten sonra tekrar geri çevrilemez. Hattâ bu müellifler, mütaaddit pasajlardan sonra dahi buna muvaffak olamamışlardır. Streptomycine'in tesir mekanizması katî olarak hâlâ izah edilememiştir. Yalnız bakteriostatik ve bakteriolitik tesirlerinden başka, organizmin mukavemetini arttırmaktadır. P. A. S.'ın kobaylarda tüberküloz lezyonlar üzerine müsait tesiri vardır. Erkek hormonları aynı şekilde lezyonların seyrini yavaşlatır. Folikül hormonu ise arttırır. Kobay-

larda eksperimantal tüberküloz enfeksiyonunun anatomik tablosu tamamiyle karakteristiktir. Bununla beraber diğer bazı enfeksiyonlardan ayırt etmek (*Malessez, Vigual* basiliyle hususle gelen psödotüberküloz, kobayların spontan tüberkülozu, strepto basile bağlı adenit kazeöz...) lazımdır. Diğer hayvanlarda husule getirilen eksperimantal tüberküloz oldukça önemlidir.

Tavşanlarda insan tipi tüberküloz basilinin tesiri hafiftir. Sığır tipi ise oldukça virülandır. Fare ve sıçan tüberküloz basilleri için oldukça hassastır. Bu bakımdan patolojik mahsullerde mikrobun aranması hususunda pek işe yaramazlar. Maymunlar, insan tipi tüberküloz basiline karşı, kobaylardan sonra en hassas olan ve jeneralize bir tüberkülozdan ölümle sona eren bir hastalık tablosu gösterirler. İnsan tipi primer tüberküloz husule getirmek için kullanılır. Maymun kendiliğinden tüberküloz olabilir. Bu bakımdan dikkatli olmak lâzımdır.

Köpek, tüberküloz basiline karşı oldukça hassastır. Hayvandan hastalık insanlara geçebilir. Kemirici hayvanlar basile karşı hassastırlar. Geviş getiren hayvanlar ve kuşlarla soğuk kanlı hayvanlar insan tipi tüberküloz basiline karşı az hassastırlar.

İnsan tipi tüberküloz basili, insanlarda hastalık yapan bir âmildir. Fakat insanlarla teması olan hayvanlara da geçebilir. Bundan dolayı veremden korunma mevzuunda bu mesele oldukça önemlidir. Köpeklerden hediye nispetle daha fazla bulaşma olur. Domuzlar her üç tip (insan, sığır, kuş tipi) ile enfekte olurlar. Memeli hayvanların tüberkülozu ayrı bir şekil arz eder.

Mikroskopla muayene ve hayvan tecrübesinin kıymetleri hakkında bir hulasa yapacak olursak; mikroskopla muayene çok basit, çabuk ve az masraflıdır. Her laboratuvarda ve pratisiyen tarafından yapılabilir. Buna mukabil, balgamda ancak fazla miktarda basil bulunduğu zaman (*Carvalhol*'e göre; 10 Sm^3. balgam veya irinde 10 - 100 binden fazla mikrop olursa) müspet netice vermektedir. Bir de bu usul ile saprofit aside mukavim bakterilerden ekseriya bir tefrik yapılamaması mahzuru bulunmaktadır. Mikroskopla muayenede preparatı kurularken kullanılan süzgeç kâğıt ve lambalar devamlı kullanılacak olursa buralarda tüberküloz basillerinin kalabileceği ve santrifüj tübü ile diğer aside dayanıklı mikroplarla karışması ihtimali göz önünde tutulmalıdır.

Kültür metodunda daha az nispette mikrop olmasına rağmen netice müspet olabilir. bilhassa irin, idrar, eksüdalar kültür için muvafıktır. Eğer Hohn'nın yumurtalı vasatı kullanılırsa vakaların % 97 sinde müspet bir netice elde edilir. Kültür metodunda neticenin uzun bir zamanda (3 - 4 haftada) alınması, menfi neticenin altı hafta sonra büyük bir ihtimal ile ifade edilebilmesi, katî olarak da ancak 10 - 12 haftanın beklenilmesi lazımdır. Bundan

başka patojen olmayan, yavaş üreyen aside dayanıklı bakteriler ekseriya tamamen veya kısmen, tüberküloz basillerinden katî olarak ayırt edilememektedir. Bu sebeple teşhisi daha çabuk ve emin olarak temin için katı vasatların sathından preparatlar yaparak (10 - 14 gün sonra) kültür tecrübelerinin daima mikroskopik muayene metodu ile kombine edilmesi daha muvafıktır. Hayvan tecrübeleri, çok hassas ve patojen olmayan aside dayanıklı mikroplardan Koch basilini ayırmaya yaradığından çok kıymetli bir metottur. Buna mukabil pahalı oluşu, tecrübe süresinin uzun zaman alması, bir noksanlık teşkil (netice müspet ise 4 - 6 hafta, menfi ise 10 hafta lazımdır) eder.

Hayvan tecrübesinde muayene edilecek materyel, kültür tecrübesinde olduğu gibi hazırlanır. Veyahut materyelde diğer mikropları nötralize etmek üzere materyelin beher Sm^3. ına penicilline 5000 ünite mahlûlünden üç damla konur. 37° de etüvde birkaç saat bırakılır sonra hayvanlara şırınga edilir. Tip tâyini için inokülasyon yapılacak ise kantitatif olarak çalışmak ve daima çift hayvan kullanmak lâzımdır. Kobaylar enfeksiyondan 6 - 8 hafta, tavuk, güvercin ve tavşanlar 3 ay sonra ölülrler, sığır tipi şüphesine karşı tavşanlar, avium tipi için güvercin veya tavuklar enfekte edilir.

Balgamdan başka diğer patolojik mahsullerde de tüberküloz basili aranmakta ve inokülasyon yapılmaktadır. Mide suyunda aramak için, mide suyu buz dolabında 1 - 2 saat bırakılır. Katı kısımlar dibe çöker. Üstteki sulu kısım % 5 kreozol bulunan bir kaba konur. Dibteki tortu bir santrifüj tübüne konarak 15 dakika (3000 devirli) santrifüje edilir. Sedimentden preparasyon yapılarak muayene edilir. Bundan kültür ve hayvan tecrübesi yapılacak olursa evvelâ kesif olduğu zaman % 4 Na O H ile sulu ise % 6 sülfat asidiyle muamele edilir. Diğer vücut mayileri keza aynı şekilde santrifüj ve sülfat asidi veya sud kostikle muamele edilir.

Kandan inokülasyon için. kan damardan alınır. % 10 steril sodyum sitrat bulunan bir tübe konur (3/10 nisbetinde). Mütaaddit defalar steril distile su ile yıkanarak ve santrifüj edilerek hemoğlobini bertaraf edilir. Elde edilen kül rengi tortu kültür ve hayvan tecrübesi için kullanılır. Sternal ponksiyondan elde edilen materyel karaciğer ve dalak ponksiyonu materyelleri, kan gibi muamele edilerek hazırlanır.

Tüberküloz basili tipleri : İki tip tüberküloz basili insanlarda hastalık yapar. Bunlar insan ve sığır tipleridir. Bu iki tipin sunî vasatlarda üremeleri ve hayvanlardaki virülansları ayrıdır. Kuş tipi ile insanlarda enfeksiyon henüz münakaşalıdır. Normal insanların ve bronşektazili hastaların balgamlarında asidorezistan saprofitler bulunur. Bunlar yanlış olarak bizi tüberküloz teşhisine götürebilir. En mühim olarak sığır tipi basilin patojenisidir. Bu tipin zararsız olduğuna dair R. Koch'un mütalâası tamamiyle reddedilmiştir. Sığır tipi, bilhassa mide barsak kanalının primer enfeksiyonlarında, deri tüberkülozunda ve tüberkülozun akut yayılmalarında tüberküloz menenjitte bulunur. Bununla beraber İskoçyada yapılan araştırmalarda gençlerin büyük bir kısmında faal akciğer tüberkülozunun sığır tipinden ileri geldiği tesbit edilmiştir. Şimali İngiltere ve İskoçyada sığır tipinden ileri gelen tüberküloz nispeti % 0.6 - 2 - ve 7 olarak gösterilmiştir. Hastaların ekserisi gençler olup bunların % 20 si sütçü, çiftçi ve ameledir. Bu hastaların 1/3 ünde abdominal

arazlarla, boyunda büyümüş lenfa bezleri akciğer arazlarından önce görülmüştür. Yapılan otopsilerin bir kısmında anatomik olarak primer abdominal bir enfeksiyon tesbit edilmiştir.

Diğer vakalarda primer akciğer tüberkülozu görülmüştür. Tüberküloz basilinin sâf kültür halinde tecridi ve inokülasyon metotları sayesinde insan, sığır ve kuş tiplerinin tefriki kolayca mümkün olmaktadır. Bu mesele profilaktik ve etyolojik bakımdan önemlidir. Aynı zamanda tüberküloz enfeksiyonunun anatomo klinik şekillerinin patojenik değişiklikleri üzerinde de müessir olmaktadır. Kuş tipi tüberküloz basili insan patolojisinde ancak pek nadir bir rol oynayabilir. Tifo basiloz ve deri tüberkülozunda bu tipin rolü araştırılmaktadır. Sığır tipi umumi olarak akciğer tüberkülozunda cüzi bir rol (% 3.2) oynar. Deri, lenfa bezi, mükoza lezyonlarında ise % 30, eklem tüberkülozunda % 20 nispetinde bulunur. (*Klimmer*); Beş yaşından aşağı 3557 tüberküloz enfeksiyonuna mâruz kalmış çocukta sığır tipi; boyun lenfa bezlerinin tüberkülozunda % 49, Kemik, eklem tüberkülozunda % 46, periton ve plevra tüberkülozunda % 33, barsak ve mezanter lenfa bezlerinde % 21 nispetinde tesbit etmiştir. Buna mukabil, 5 - 16 yaşlarındaki tüberküloz çocuklarda sığır tipine gittikçe daha az rastlanmaktadır. 16 yaştan yukarda ise azalma nispeti daha fazladır.

Tarla farelerinde görülen asidorezistan basiller insanlarda görülmemiştir. Bunların özel morfoloji ve kültür karakterleri vardır. Umumiyetle virülan değildirler. Kobayda deri altına şırınga edilmekle patojen olmamaktadırlar. Bu sebeple kobayların virülan tüberküloz enfeksiyonuna karşı korumak için kullanılmış ve B C G ile elde edilen neticelere benzeyen iyi neticeler alınmıştır (*Birkhang*). Tüberkülozda karışık enfeksiyon unutulmamalıdır. Eskiden karışık enfeksiyonun kavite teşekkülü ve erime ile ilgili olduğu zannedilmekte idi. Bugün tüberküloz basilinin enfeksiyonu ile kavite teşekkül ettikten sonra hastalığın daha ileri safhalarında streptokok, stafilokok ve pnömokok gibi basiller kavite sahasına dahil olmaktadır. Fakat dokulara giremezler düşüncesi hâkimdir. Bununla beraber pnömonik lezyonlarda koküsler bulunmaktadır. Fakat lezyonlar, kazeöz pnömonik tipte oldukları zaman bunların lezyonun inkişafında bir rol oynadıklarına dair bir delil yoktur (*Ornstein, Goldman, Coryllos, Brun*).

Tübrküloz basilinin antijen yapıları : Memeli hayvanların tüberküloz basili (ağlütinasyon, antikorların absorpsıyonu, kompleman birleşmesi reaksiyonlariyle) bir serolojik nev'i olarak bulunmaktadır. Mikobakterium avium ise memeli hayvanlar cinsinde bulunmayan özel bir antijene maliktir. Kurutulmuş tüberküloz basillerinin N/S H Cl ile ekstraksiyonundan sonra geriye kalan bakterileri N/10 Na Cl ile 24 saat 37° de muamele ederek elde edilen ekstre ile yapılan presipitasyon reaksiyonu yardımiyle insan ve sığır tiplerinin biribirlerinden ayırt edilebileceği bildirilmiştir (*L. Mütting - G. W. Fischer*).

TÜBERKÜLOZ BASİLİNİN ÜREME VASIFLARI TİPLERİNE TABİDİR

İnsan tipi tüberküloz basili	37° de ürer, yumurtalı vasatlarda iyi gelişir, % 0.75 den fazla gliserin olursa üremeleri azalmaz bilâkis artar, ögonik suşlar yapar. 2-3 haftada meydana çıkan koloniler pürtüklü olup kenarları mütecanis değildir. Balonda gliserinli buyyonda 3 haftada zar teşkil eder, bu zar kolaylıkla parçalanır, balonun kenarından yukarı çıkarak neşvünema bulur, etüvde sathı buruşur. Pıhtılaşmış serumlu vasatta sarı turuncu bir renk teşkil eder.
Sığır tipi tüberküloz basili	37° de ürer, insan tipinden daha cılızdır, gliserinli buyyonda neşvüneması azalır, disgonik suşlar yapar, mûtat yumurtalı vasatlarda gayet zayıf ürerler ufak düz hemisferik 3 - 4 haftada koloniler yaparlar. Koloni kenarları mütecanisdir. Gliserinli buyyonda keza yavaş ürer satıhta ince bir zar yapar ancak 4 - 8 hafta sonra bu zar vasatın yüzüne yayılabilir. Zamanla kalınlaşır. Pıhtılaşmış serumda sarı renk vermez.
Muris tipi (fare tipi) tüberküloz basili	Muris tipi ise insan ve sığır tipinden daha güç ürere ancak 4 haftadan sonra yumurtalı vasatta koloniler yapar. Tripsin hazmına uğratılmış buyyonda satıhta ince bir zar, dipte ince bir tortu yapar. Gliserinsiz patateste de ürer.
Kuş tipi tüberküloz basili	Yumurtalı vasatlarda ilk ekilişte düz hemisferik koloniler halinde 40 - 45 derecede ürer. İlk tecrit edildiği zaman bazen insan tipine benzer. Gliserinli buyyonda dipte granüler bir depo yaparak ürer, sonra dipten kenarlara doğru peçe tarzında uzanmağa başlar. Gliserin bu cinsin neşvünemasını arttırır. Mütecanis bir emülsiyonu yapılabilir. Gliserinsiz vasatlarda insan tipinden daha kolay ürer. Gliserinli yumurtalı vasatlarda bazı suşlar pembe renk yapar. Soğuk kanlı hayvanların tüberküloz mikropları mycobacterium avium'a benzer fakat 25 derecede 37 derecedeki kadar bol üremeleriyle kuşlarınkinden ayrılırlar ve yumurtalı gliserinli vasatlarda daha fazla gelişirler asla pembe renk vermezler. Saprofit aside dayanıklı bakteriler 2 - 3 günde ürerler, ekseriya pigment'lidir, sarı pembe, tuğla kırmızısı renkler husule getirirler. Bütün suşlar oda derecesinde kolaylıkla gelişir bununla beraber optimum derece 37 dir.

İnsan ve sığır tipi tüberküloz basillerini ayırdetmek üzere Max Laglade, *M. Hinglais* mukayeseli olarak muhtelif cins kanlardan (insan, tavşan, fare kanı gibi) hazırlanması kolay bir kanlı vasat kullanmıştır. Esas vasatta 2/100 nütritiv - besleyici Jeloza 1/100 nispetinde gliserin ilave edilmiştir.

Vasat 180 × 18 mm. büyüklüğündeki Pyrex tüplerine 8 cc. olmak üzere taksim edilerek konur. Bu esas vasat kullanılacağı zaman üzerine % 10 nispetinde sâf kan hesabiyle sitratlı kan ilave edilir.

Yapılan kültür tecrübelerine göre :

1. İnsan veya sığır tipi için olsun insan veya taşvşan kanı Koch basili kültürü için mükemmel bir vasat teşkil etmektedir.

2. İnsan tipi basil, insan ve tavşan kanlı vasat üzerinde bovin tipi basil kadar çabuk ve aşikâr olarak ürer.

3. Fare kanı umumiyetle *Koch* basili kültürü için o kadar müsait değildir.

4. Fare kanının bu enhibitris tesiri, seçilen basil nev'ine göre az çok değişir. Bovin tipi basil kültüründe gecikme olursa da üremeye tamamiyle nâni değildir. Buna mukabil insan tipi basil insan ve tavşan kanı üzerinde çok çabuk ürediği halde fare kanlı vasatta neşvünema bulmaz. Pratikte insan ve bovin tipi basil cinslerinin tefrikinde bu müellifler kısa zamanda bu tiperin ayırt edilmesi için faydalı olacağı kanaatindedirler.

Sığır tipi tüberküloz basilinin morfolojik yapısı, insan tipinden biraz farklıdır. İki mikron uzunluğundadır. Düzdür. Granülasyonları yoktur. Homojen boyanır. Asimik bünyesinde Phtiocol bulunmaz. Lipitlerden zengindir. Gliserinli kültürlerde insan tipinin aksine olarak neşvünema bulmaz. Bu sebeple gliserinli vasatlarda fena gelişen basillere disgonik, insan tipine ise öğonik denilmiştir. Sığır tipi şüphe edildiği zaman gliserinsiz vasatlara kültür yapılır. Sığır tipinin esas karakteri muntazam, nemli ve kaygan olmasıdır. Sığır safrasında yavaş neşvünema bulunur. İnsan tipi tüberküloz basili için pH eğrisi geçici bir alkali ve devamlı bir asit, bovin tipi ise devamlı bir alkali reaksiyon gösterir. Vialitesi insan tipinin aynıdır. Eksperimental tüberküloz enfeksiyonu ile bilhassa tavşanlarda şüpheli materyelin insan veya sığır tipi olup olmadığını anlamak için inokülasyon yapılır. Memeli hayvanlardan tüberküloz materyalin ağız yoliyle alınarak sığır tipi tüberküloz husule gelebilir. İneklerin memelerinde tüberküloz yarası bulunursa bu enfelsiyon daha kolaylıkla olur. Fakat meme iltihabı olmaksızın ineğin sütü ile basil çıkabilir Sütlerde direkt ve kültürle dahi basili bulmak oldukça zordur. İnokülasyon yolu ile aramak (50 - 100 Sm^3. süt) lâzımdır. Krema, peynir, tereyağ ile sığır tipinin insanlara bulaşması mümkündür. Keçi ve koyun tüberkülozu o kadar sık görülmez. Bunlarda sığır tipi tüberküloz basili tesbit edilmiştir.

Muris tipi tüberküloz basili; düz, kıvrık, S ve helezon şeklindedir. 1 - 5 mikron uzunluğunda 0.5 - 0.6 mikron kalınlığındadır. Aside dayanıklı ve granülasyon ihtiva eder. Kültür için gliserinsiz yumurtalı katı vasatlar kullanılır. Kültürleri yavaş gelişir. Tarla fareleri ve diğer kemirici hayvanlarda inokülasyon yapılır. Kobay en hassastır. Tavşan ise oldukça mukavimdir. Bir kısım müellifler kuş tipi insanlarda bulunduğu zaman bunu saprofit olarak kabul etmektedirler. İnsanlarda sığır tipi tüberküloz münhasıran gıda maddeleriyle olur. Kaide olarak; ilk mihrak barsak kanalında yahut ileoçekal nahiye veyahut da boyun lenfa bezlerinde vukua gelir. Barsak primer kompleksinden hematojen metastazlar husule gelir. Bu metastazlar neticesinde menenjit, kemik, eklem, böbrek tüberkülozu, akciğerlerde miliyer yayılma, akciğer fitizisi meydana gelir (**Tirnel**). Danimarkalı müellifler, menenjitlerde% 35, Lange % 10 sığır tipi tüberküloz basili bulduklarını bildirmişlerdir. Lenfa bezleri tüberkülozunda sığır tipi basillerin oynadıkları roller tetkik edilirken bilhassa son senelerde bütün kemik, eklem ve lenfa bezleri tüberkülozu vakalarında sistematik olarak akciğerlerin radyolojik kontrolu yapılmıştır. Akciğerlerde lezyon bulunmayan vakalarda barsaklar boşaltılarak karın radyografisi ve boyun bezlerinin tetkiki yapılmıştır. Karın radyografileri kıymetli neticeler vermiştir.

Bu şekilde araştırmalar sonunda **Vissler Meister**'in 65 tüberküloz vakasında yaptığı tetkiklere göre; hakiki akciğer tüberkülozu bulguları (primer kompleks olarak) 37 vaka, şüpheli akciğer bulguları 5 vaka, kireçlenmiş mezanter lenfa bezleri 7 vaka, boyun lenfa bezleri tüberkülozu 4 vaka, primer kompleksin lokalizasyonu malûm olmayan vakalar 12 vaka tesbit etmiştir.

Sığır enfeksiyonunun ortadan kaldırılması için müessir metotlar aramak, nerede ve ne nispette olduğunu bulup göstermek, buna göre mücadele lüzumunu belirtmek lâzımdır. Bu sebeple bu mevzuda hekimlerin, veteriner ve bakterioloğlarla el ele vererek müşterek çalışması lâzımdır. İstanbulda 100 süt nümunesinden birinde insan ikisinde sığır tipi basil (**S. Tunçman**) tesbit edilmiştir. Buna mukabil **S. Velicangil** 890 akciğer, 81 akciğer dışı tüberküloz vakalarında sığır tipine rastlamadığını, bu sebeple memlektimizde sütle tüberküloz enfeksiyonunun mühim bir problem olmadığını yazmıştır. 1946 da İstanbul inek sütlerinde (**Ö. Ertürk**) % 3 nispetinde basil tesbit etmiştir. Bu meseleye katî hüküm vermek için bu araştırmaların daha derinleştirilmesi lâzımdır. İneklerin insan tipi ile enfekte olması nadir olmakla beraber mümkündür. Hayvan bakıcılarından ineklere tüberkülozun bulaştığı tesbit edilmiştir. Eddington pastörize yağ ve kremalarda % 2.5 tüberküloz basili bulmuştur. **K. Wagner** Almanyada 71 - 74 derecede yarım saat ısıtılmış 100 süt nümunesinden yedisinde tüberküloz basili bulmuştur. Veremle mücadele problemlerinde sığır tüberkülozu ayrı ve mühim bir problem teşkil eder. Bunun hiçbir zaman ihmal edilmemesi lâzımdır. Nitekim Amerikada 1940 da % 50 nispetinde sığır tüberkülozu mevcut olduğu halde buna bir kıymet verilmediğinden bütün eyaletlerde sığır tüberkülozu kısa bir zamanda artmış sonradan ciddî bir mesele olarak ele alınan mücadele sayesinde 1948-1949 yıllarında sığır tüberkülozu % 1.4-1.6 altına düşmüştür. 1950 de ise % 0.2 ye kadar inmiştir. Bir memlekette sığır tüberkülozunun azalması, o memleketin akciğer dışı tüberkülozunun da azalmasını mucip olur. Amerikada sığır tüberkülozunun azalma nispetiyle mütenasip olarak son 10 yılda akciğer dışı tüberkülozunun % 38 olarak azaldığı kaydedilmektedir. Bu mevzuun memleketimizde daha şumullü olarak ele alınması lazımdır. Mezbahada kesilen sığırlarda % 32 nibetinde tüberkülin tatbik edimiş ve bunlarda (1.Türk Tıp Kongresi) % 20 - 60 nispetinde tüberkülin müspet görülmesi mühim bir mesele teşkil etmektedir. İsviçrede tüberkülin müspet olan inekler devlet tarafından satın alınmaktadır. Sığır tüberkülozu ile mücadelede, devletin yalnız kanun yoliyle kontrolü kâfi değildir. Bu hususta bir tahsisat konması lazımdır. Mücadele için tüberkülin testi sistematik olarak yapılmalıdır. Aynı zamanda mezbahada kesilen hayvanlarda tüberküloz nispetinin bilinmesi lazımdır. Mücadelede çifçilerin aydınlatılması ve genç veterinerlerin tüberkülin tatbikinde tecrübeli olmaları mühim rol oynar. Mücadele arttıkça sığır tüberkülozu azalır. Fakat zamanla faal tüberküloz şekillerine daha sık rastlanır. Hangi mıntakadan gelen sığırlarda tüberkülin testi fazla ise o sahadaki hayvanlarda tüberkülozun fazla bulunduğu anlaşılır. Sığır tüberkülozu ortadan kaldırıldıkça gelecek nesillerde tüberküloza karşı mukavemet de azalacaktır.

Rezeke edilmiş akciğer parçarındaki lezyonlarda tüberküloz basili tetkiki : Akciğer tüberkülozunun tedavisi maksadiyle cerrahî müdahalelerle çıkarılan akciğer parçalarında hususiyle antibiotiklerle tedavi edilmiş hastalarda patolojik tetkik ve bakterilojik araştırmalar son senelerde ehemmiyetle ele alınmıştır. Rezeke edilen akciğer lezyonlarında tüberküloz basilinin bu maksatla tetkiki büyük bir kıymet ifade etmektedir. Rezeke edilen parça steril olarak serum fizilojik içersine alınır. Rutin olarak kültür için katı vasatlar veya Tween albumin kullanılır. Kültürlerde üremeyen ve kobaylarda inokülasyon menfi olan vakalarda veya müspet olan vakaların teyidedilmesi gayesiyle bu şekil araştırmalardan katî neticeler almak mümkündür (*E. Beck*).

Tüberküloz bsilinin sitolojik mütalaası ve bunun basilin virülans karakterleriyle ilgisi araştırılmıştır. Bakteri ve virüslerin biyolojik ve patojenik faa-

liyetlerinin, bioşimik ve sitolojik bünyeleriyle alakadar olduğu düşünülmektedir. Bu maksatla elektron mikroskopla virülan ve avirülan suşlardaki basillerin kapsülleri üzerinde yapılan incelemeler önemlidir (*G. H. Werner*). Virülan suşlardaki basillerin kapsülleri taze kültürlerde petrol eterde empermeabldirler. Halbuki avirülan basile petrol eter süratle nüfuz etmektedir ve sitoplazmada büyük vakúloller meydana getirir. Bir kısım müellifler, basilin sitoplazmasında elektron mikroskopla opak, az veya çok uzayarak kaybolan Metachromatique granulation bulunduğunu müşahede ettiler. Bu granülasyonlar yuvarlak veya uzun kümeler halindedir. Bunlar basilin merkezinde bulunan strüktürüne ait ve şeffaf olan nükleüsü ile karıştırılmamalıdır. Virülan suşlarda opak ve şeffaf kısımlar yan yana görülür. Avirülan basillerde ise bu iki kısım yani metakromatik granülasyon ve strüktüre ait nükleus opak olarak gözükür. Bu şekilde virülan ve avirülan basiller arasında bir tefrik ortaya atılmıştır. *G. H. Werner,* elektron mikroskopla basilin umumiyetle genişlemesine ikiye bölünerek (*transverse fission*) daha nadir olarak apolar division ve lateral gemmation ile basilin çoğaldığını ve tüberküloz basilinin (*filtrabl*) şekillerinin ultramikroskopik olarak asla müşahede etmediğini bildirmiştir.

Tüberküloz basilinin antibiyotiklere karşı mukavemet ve hassasiyeti :

Tüberküloz bir hastada streptomycine ve diğer antibiyotiklerle tedaviye başlamadan önce veya tedavi devamınca, bu ilaçlara karşı basilin hassasiyeti araştırılmaktadır. Bu maksatla bilhassa katı vasatlar kullanılmaktadır. Zira katı vasatlar muayene materyelinden direkt olarak ekilme imkanını verir. Hassasiyetin ölçülmesini kısa bir zamanda temin eder. Streptomycine'e dayanıklılık ve hassas tüberküloz basilinin nispî sayısı hakkında bir bilgi verir. Pıhtılaştırılmış yumurtalı vasatlar veya *Loewenstein* gibi vasatlar ile beraber streptomycine'in hakiki müessir miktarını tayin edebilmek için kullanılan başlıca iki usul vardır :

a) Emdirme usulü : Tüpler içinde hazırlanmış vasatların bir santimetre mikabına 0.25 Sm^3. steril fizyolojik su içinde (meselâ 2 - 10 - 50 veya 3 - 10 - 100 veyahut 1 - 5 - 10 - 20 - 50 mikrogram olarak) streptomycine konarak etüve konur. 24 saat bırakılır. Kurutulur. Bu vasatlara ve streptomycine konmamış (kontrol) vasatlarla beraber mukayeseli olarak, diğer mikropları öldürülen muayene materyali ekilir. Basilin tüplerdeki üreme nispetine göre hassasiyet ve dayanıklık tayin edilir.

b) Yumurtalı jeloz üzerinde yapılır. Beher santimetre mikabında (0 - 3 - 10 - 100 mikrogram) streptomycine bulunan yumurtalı jeloz vasatı hazırlanır. (Streptomycine) siz tüplerle kontrollu olarak, muayene olunacak basilli materyel ekilir. Etüvde dört hafta zarfında basilin hassasiyet ve dayanıklığı tâyin edilir. Eğer yalnız kontrol tübden üreme elde edilir fakat diğerlerinde üreme olmazsa, suş stretomycine'e mukavim değildir. Streptomycine ihtiva eden tüblerde de kontrol tübteki kadar üreme olursa, kültür, streptomycine'e dayanıklı olarak kabul edilir. Streptomycine bulunan tüblerde kontrollara nazaran aşikâr bir şekilde az üreme varsa suş kullanılan streptomycine kesafetine kısmen mukavimdir.

Koch basilinin streptomycine, PAS. ve INH'a karşı hassasiyetinin tayini :

Tecrit edilmiş tüberküloz basili ile (titrage indirect veya methode lente) yapılabildiği gibi, balgam, idrar, plevra eksüdası gibi basil ihtiva eden patolojik mahsulerde (titrage directe - methode rapide) ile de yapılabilir.

Titraj endirekt : A - İnvivo ve B - İnvitro olarak yapılır.

Pauci - bacillaire marazi hasılatın tetkikinde ve direkt muayenede basil görülemiyen veya çok nadir basil ihtiva eden hallerde ancak tatbik edilen faydalı bir usuldür, bu halde evvelâ patolojik hasılatın ihtiva ettiği suş izole edilir ve bu kolonilerden *Koch* basilinin titre bir süspansiyonu elde edilerek yapılır.

A — Titraj endirekt invivo : İzole suşun farelere perituvan içine şırıngası ile veya kobaylara derm içine inokülasyonu ile yapılır. Hayvanlar derhal hassasiyeti tâyin edilecek antibiyotik ile tedavi edilir. Lezyonlar antibiyotik tatbik edilmiyen kontrol hayvanlarla mukayese edilir. Bu metot komplike olduğundan ancak sanatoryumlarda veya verem hastanelerinde yapılabilir.

B — Titraj endirekt in vivo : Bu metot izole suşun mukavemet ve hassasiyetini tayin etmeğe daha müsaittir. Patolojik hasılatın *Loewenstein - Jensen*'deki kültürünün yapılması zarureti uzun zamana ihtiyaç olması veya *Dubos*'nın yarı sentetik vasatında kültürünün yapılması lazımdır. Rezistans araştırmalarında arzu edilen dilüsyonun yapılması lâzımdır. Endirekt titraj metodunda geçen uzun zaman dolayısiyle bir hafta evvel elde edilen basil suşu ile uzviyetteki basil arasında meydana gelecek değişikliler ve antibiyotiklere karşı farklı rezistans göstermeleri mukavemetin ölçülmesinde yanlış neticeler verir. Bunun içindir ki pratikte invitro endirekt titraj, direkt titrajın mümkün olmadığı hallerde patolojik hasılatın pauci - bacillaire olduğu zaman ancak istifade edilir.

R. Galland tekniği : Koch basili suşunun endirekt invitro titrajı için bilhassa tavsiye edilmektedir.

Muayyen ağırlıkta basil, serum fizyolojikte steril bir havanda veya cam boncuklu bir balonda emülsiyonu yapılır. Müellif **Dubos** vasatını (kültürünün mat manzarasiyle basil kesafetinin tâyin edilebilmesi sebebiyle) kullanmayı tercih etmektedir. **Loewenstein** kültür vasatı üzerinde izole edilmiş **Koch** basillerinin mütaaddit koloni parçaları, **Dubos** mayi vasatını ihtiva eden tübün kenarında mayiin üst kenarı hizasında ezilir ve inokülümün iyice dağılması için tüp şiddetle çalkanır ve 37 derecelik etüve dik olarak yerleştirilir, her gün çalkanır, 4 veya 5 inci günü kültür gözükmeğe başlar. Mikrop kesafeti hakkında fikir edinmek için; son çalkalamayı mütaakıp 15 dakika olduğu gibi bırakılır, inokülüm ile gelen grümolar çöker ve mikrop kesafeti opacimétre ile veya etalon eşel ile mukayese edilir.

1 cc. inde 1 mgr. gibi uygun kesafet elde edilince streptomycine ihtiva eden vasatlara, **Dubos** vasatındaki mikrop kültürü ekilir. Basilin muayyen kesafetine vakaya göre 9 veya 10 uncu gün vasıl olunur. Eğer bu ilk kültürde istenilen homojen üreme elde edilmemiş ise yeniden **Dubos** vasatına repiquage yapılır.

a) Streptomycine'e karşı rezistansın titrajı :

Hazırlanmış olan basil süspansiyonundan iki damla Tween 80 ihtiva eden *Dubos* vasatı tübüne ekilir. Kültür streptomycine ihtiva etmeyen (kontrol bir tübe) ve vasatın beher santimetre kübünde 2 mikrogram, 10 mikrogram, 50 mikrogram antibiyotik ihtiva eden üç tübe ekilir. Tüpler etüvde 37° de bırakılır. 7 inci ve 14 üncü günler kontrol edilir, eğer 2 mikrogramlık doz üremeğe mâni olmuşsa suş hassas telâkki edilir. Eğer antibiyotiğe rezistans 2-10 mikrogram arasında bulunursa suşun rezistans hududunda olduğu kabul edilir. 10 - 50 mikrogram arasında, suş klinik olarak rezistandır. 50 mikrogramın üstünde ise ileri derecede rezistan kabul edilmektedir.

b) P. A. S. a karşı rezistansın titrajı :

P. A. S. a karşı mukavemetin tayini için aynı teknik kullanılır (P. A. S. sodique). 1 cc. sinde 1 mikrogramlık basil süspansiyonundan her tübe 2 damla ekilir. Tüblerden biri kontrol olarak kullanılır ve P. A. S. ihtiva etmez. Diğerleri 0.5 mikrogram - 2.5 mikrogram - 10 mikrogram P. A. S. ihtiva eden Tween'li *Dubos* vasatına ekilir. Neticeler aşağıdaki şekilde tefsir edilir:

0.5 mikrogramın altında suş hassastır. 0.5 - 2.5 mikrogram arasında suş hassasiyet hududundadır. 2.5 - 10 mikrogram arasında suş klinik olarak mukavimdir. 10 mikrogramın üstünde ileri derecede mukavimdir.

c) Acide Isonicotinique'e karşı rezistans'ın titrajı :

Her tübe 2 damla, beher cc. sinde 1 mikrogram ana süspansiyondan ekilir. Vasatın biri antibiyotiksiz ve kontroldur. Diğerleri cc. sinde 0.1 - 1 - 5 ve 20 mikrogram İ. N. H. ihtiva eder (Vasat *Dubos* vasatı olabilir).

0.1 mikrogramın altında suş çok hassastır. O.1 - 1 mikrogram arasında suş hassastır. 1 - 5 mikrogram arasında suş hassasiyet hududundadır. 5 - 20 mikrogram arasında suş klinik olarak rezistandır. 20 mikrogramın üstünde suş ileri derecede rezistan kabul edilir.

5 cc. *Dubos* vasatının arzu edilen antibiyotik ihtiva etmesi için evvelâ 4.5 cc. vasata 0.5 cc. arzu edilen kesafeti (11 defa daha kuvvetli koymak lâzımdır) temin edecek antibiyotik solüsyonundan ilâve edilir. Meselâ 2 mikrogram streptomycine ihtiva eden *Dubos* vasatı elde etmek için 1 cc. sinde 22 mikrogramlık antibiyotik solüsyonu hazırlamalı ve bundan 0.5 cc ilave etmelidir. Bu suretle *Dubos* vasatı tübüne 11 mikrogram ilâve edilmiş olur- 11/5.5 = 2 mikrogram her cc. sine isabet eder.

In Vitro Direkt Titraj :

İn vitro direkt titraj metotları, ancak kâfi miktarda zengin basil ihtiva eden patolojik mahsulatta direkt tetkik ile kolaylıkla basil tesbit edilen mahsullerde veya santrifügasyon tortusunda kolaylıkla basil tesbit edilen halerde tatbik edilir. Pratikte direkt metotlar :

1. Uzviyetten çıkan patolojik mahsulattaki basillerin mukavemetinin tayinine müsaittir.

2. *Koch* basilinin normal tecridine tevafuk eden bir zaman zarfında nisbeten çabuk olarak netice elde etmeğe müsaade eder. Umumiyetle neticeler makroskopik olarak 21 inci günde okunur. *Hauduroy* ve *Rosset* 1948 de pürifiye patolojik mahsulatı müsavi miktar uygun antibiyotik dilüsyonlariyle karıştırarak koagüle vasatlara ektiler. Bu metot haricinde direkt titraj aşağıdaki iki şekilde tatbik edilir :

1. Farklı antibiyotik ksafetindeki katı vasatlara pürifiye patolojik mahsulatın ekilmesi (*Coletsos* ve *Calland*'ın tekniği).

2. Antibiyotik ilave edilmiş mayi vasatlara lam üzerine sürülen patolojik mahsulat daldırılır (*Pryce* tekniği).

Eğer bir patolojik mahsul Koch basilinden başka bakteri ihtiva etmezse (Beyin - omur likoru, plevra eksüdası, irin) doğrudan doğruya kültür vasatına ekilebilir. Balgam ve irin için ekseriya snatrifügasyon faydasızdır ve bu materyal direkt olarak sud ile muamele edilmelidir.

1. **Coletsos** metodu : Bu metotta gliserinli Loewenstein - Jensen kültür vasatı kullanılır. Vasatın sathının Sm. karesi muayyen dozlarda streptomycine, P. A. S. veya INH ile emprenye edilir. Her antibiyotik için 6 tüp kullanılır, biri kontrol, diğerleri değişik dozlarda antibiyotik ihtiva eder. Antibiyotik kültür vasatına ilave edilmeden evvel Eau tournesolée ile sulandırılır ki jeloza mavi menekşe bir renk verir. P. A. S. ihtiva eden vasatların her Sm. karesi için 0.1 - 0.5 - 1 - 2 ve 5 mikrogram, Rimifon (INH) ihtiva edenler için 0.1 - 0.5 - 1.5 ve 10 mikrogram, streptomycine için her Sm. kareye 1 - 5 - 10 - 20 - 50 mikrogramlık doz antibiyotik konur. Pasteur pipeti veya dereceli bir pipet ile 20 damla veya 1 cc. patolojik hasılat, kontrol tüp dahil olmak üzere bütün tüplere konur. Her tüp aynı hacımda mayi ihtiva etmelidir. 15 inci güne doğru ekseriya koloniler vasatın mavi menekşe zemininde nokta şeklinde ve parlak olarak gözükür. Antibiyotik ile tedavi edilen hastalarda bilhassa ancak 4 - 6 ıncı haftadan sonra görülebilirler. Umumiyetle bir patolojik hasılat içindeki bütün mikroplar tek tek antibiyotiğe karşı tamamiyle aynı hassasiyeti göstermezler. Kontrol tübünde mütaaddit kolonilerin mevcudiyetine rağmen diğer tüplerde ilâve edilen antibiyotikin miktarına göre koloni adedi daha az miktardadır. Mesela streptomycine ile ancak bir mikrograma karşı kısmî bir rezistans 5 - 10 mikrograma karşı çok kısmî bir rezistans ve 20 - 50 mikrogram için tam bir hassasiyet kaydedilebilir. Streptomycine'e karşı **Koch** basilinin normal hassasiyeti nadir istisnai haller haricinde Sm. kareye 1 mikrogram kabul edilir. P. A. S. ın cm. karedeki 0.1 mikrogramı kabul edilir. Çok hassas suşlar INH. ın 0.1 mikrogramı ile enhibe edilirler. 0.1 ile enhibe olmayan diğer bazı koloniler de 0.5 mikrogram ile enhibe olurlar. Bazen kontrol tüplere nazaran antibiyotik ihtiva eden tüblerde daha erken olarak, koloniler gözükebilir. **Coletsos**'un düşüncesine göre antibiyotikler tarafından basillerin stimulation fenomeni mevcuttur ve buna (fenemone Dépendance) denir. Bu depandans sulu ve katı vasatlar üzerindeki kültürlerde gayri sabit ve geçici gözükür. **Coletsos** metodu Legroux 18 tübü ve her tübe 1 cc. ki mecmuu 18 cc. hacminda olmak üzere büyük miktarda patolojik mahsulat kullanılmasını zaruri kılar.

2. **R. Galland** metodu :

Basil ihtiva eden mahsulâtın direkt ekilmesi için **Galland,** sathına antibiyotik ave edilmiş 17 mm. lik tüpler içindeki tadil edilmiş Loewenstein - Jensen vasatından istade edilir. Katı vasatlar üzerine ithal edilen antibiyotik miktarı **Dubos** sulu vasatındaki ayn kesafette olarak hesap edilmiştir.

Antibiyotik ilave edilmiş vasatlar için kullanılan Loewenstein vasatından streptomycine ve P. A. S. için ikişer tanesi kontrol olmak üzere beşer tüp, Rimifon için 6 tüp kullanılır. Her antibiyotik dilüsyonundan 0.25 cc. her tüpün dibine steril olarak koymak suretiyle antibiyotik emdirilmiş vasatlar hazırlanır. Her bir tüp eğilerek antibiyotik solüsyonu vasatın sathına mütecanis olarak yayılır. Sonra, kapüşonsuz olarak aynı vaziyette 37 ercecelik etüve konur. Mayi tamamiyle kaybolduğu zaman tüpler ekilme için hazır olmuşturlar. Vasatın sathı tamamiyle ufki olmak üzere aynı şekilde yatırılır.

Patolojik hasılatın ekilmesi :

Patolojik hasılat **Koch** basili kültüründe olduğu gibi muameleye tâbi tutulur ve her tübe 8 damla miktarında ekilir. İnokülüm vasatın sathına mütecanis olarak taksim olnur.

Tüpler istenildiği zaman kapatılır ve neticelerin okunmasına kadar 37 derecede etvde yatık olarak bırakılır.

Neticelerin okunması :

Umumiyetle 3 üncü hafta sonunda yapılır. Kontrol tüpleri üzerinde makroskopik olarak kolonilerin iyi inkişaf ettiği zaman okunmalıdır.

2 kontrol tübünde koloni adedlerinin mukayesesi yapılmalıdır. Bu mukayese inokülümun iyi homojen olduğunu teyit eder. Mütaaddit tüplerde inkişaf eden kolonilerin adedi kaydedilir.

Antibiyotiklere karşı rezistans tâyini için katı vasatlardan bilhassa *Lewenstein - Jensen* vasatı kullanılmaktadır.

Bunun için taksim edilmek üzere hazırlanmış olan % 0.75 glycérie li *Loewenstein* vasatı hava habbelerinin kaybolması için 30 dakika olduğu gibi bırakılır ve sonra aşağıdaki miktarlarda Streptomycine, P. A. S. ve İsonizide ilâve edilir.

Streptomycine (Chlorhydrate)

800 cc. vasata + 5.12 cc. - 1 cc. ünde 10 mgr. streptomycine dilüsyonundan = 64 gama cc. ne
800 cc. vasata + 1.28 cc. - 1 cc. ünde 10 mgr. streptomycine dilüsyonundan = 16 gama cc. ne
800 cc. vasata + 0.32 cc. - 1 cc. ünde 10 mgr. streptomycine dilüsyonundan = 4 gama cc. ne
50 cc. vasata + 1.00 cc. - 1 cc. ünde 0.1 mgr. streptomycine dilüsyonundan = 2 gama cc. ne
50 cc. vasata + 0.5 cc. - 1 cc. ünde 0.1 mgr. streptomycine dilüsyonundan = 1 gama cc ne

P. A. S. (Para aminosalicylate de sodium)

800 cc. vasata + 5.12 cc. - 1 cc. ünde 1 mgr. Pas solüsyonundan = 6.4 gama her cc. ün
800 cc. vasata + 1.28 cc. - 1 cc. ünde 1 mgr. Pas solüsyonundan = 1.6 gama her cc. ün
800 cc. vasata + 0.32 cc. - 1 cc. ünde 1 mgr. Pas solüsyonundan = 0.4 gama her cc. ün
50 cc. vasata + 1.00 cc. - - cc. ünde 0.01 mgr. Pas solüsyonundan = 0.2 gama her cc. ün
50 cc. vasata + 0.50 cc. - 1 cc. ünde 0.01 mgr. Pas solüsyonundan = 0.1 gama her cc. ün

İsoniazide

700 cc. vasata + 8.96 cc. - 1 cc. ünde 0.1 mgr. İsoniazide sol. dan = 1.28 gama her cc. üne.
700 cc. vasata + 2.24 cc. - 1 cc. ünde 0.1 mgr. İsoniazide sol. dan = 0.32 gama her cc. üne.
700 cc. vasata + 0.56 cc. - 1 cc. ünde 0.1 mgr.İsoniazide sol.dan = 0.08 gama her cc. üne.
50 cc. vasata + 0.2 cc. - 1 cc. ünde 0.01 mgr. İsoniazide sol. dan = 0.04 gama her cc. üne.
50 cc. vasata + 0.01 cc. - 1 cc. ünde 0.01 mgr. İsoniazide sol. dan = 0.02 gama her cc. üne.

Kullanılan vasatın artan kısmı kontrol tüpleri (antibiyotiksiz) hazırlamağa yarar. + 4 derecede muhafaza edilen vasatlar bir ay müddetle sabit kalır ve kullanılabilir. Rezistans tâyin edilirken her şeyden önce 5 gün müddetle hastada bütün şimioterapik tedavi durdurulmalıdır. Eğer balgamda direkt mikroskopik olarak basil bulunrsa homojenizasyon ve santrifügasyonu mütaakıp tortu 3 kontrol tübe ve aşağıdaki kesafetlerden her birinden ikişer tübe taksim edilir.

Streptomycine için 4 - 16 - 64 gama beher cc. e
P. A. S. için 0.4 - 1.6 - 6.4 gama beher cc. e
İsoniazide 0.08 - 0.32 - 1.28 gama beher cc. e

Eğer direkt balgam mikroskopik olarak basil ihtiva etmiyorsa o zaman antibiyotiksiz olarak 4 tübe kültür yapılır, kültürde basillerin görülmesinden sonra endirekt rezistans tâyini yapılır. İdrar, mide suyu, beyin omurilik likoru, plevra eksüdası ve saire evvelâ antibiyotiksiz vasatlar üzerinde kültürü yapılır sonra rezistansı tâyin edilir.

Tüberkülin :

Sağlam bir hayvanın derisi altına ölü tüberküloz basilleri şırınga edilirse, şırınga yerinde aktif bir iltihap ve bir irin odağı teşekkül eder. Burada basillerin şimik veya fizik tesirlerle ölmesinin bir farkı yoktur. Tavşanlarda damar içinden ölü basiller şırınga edildikten sonra akciğerlerde tüberküllere benzeyen değişiklikler husule gelmektedir. Bu tüberküllerde dev höcreler bulunur ve kazeifikasyona istidat vardır. Tavşanlarda damar içine şırıngadan sonra genel zehirlenme, iç organlarda dejeneressans ve ölüm olur. Bu hâdise basil vücutlarının mekanik tesirinden mütevellit değildir. Zehirlerindendir *(Endotoxine)*.

Kurutulmuş basillerin zehirleri 105-110° de tahrip edilemez. Basil yağının metil alkol veya petrol eter ile alınması bu zehirlerin kuvvetini azaltmaz. *Strenberg*, basilin yağını bertaraf ettikten sonra kalan kısmının daha az zehirli ve bunun şırıngasından sonra husule gelen tüberküloz proçesin daha hafif olduğunu göstrmiştir. Andotoksinlerden mâda basillerin kültür sularına çıkardığı başka zehirler de vardır (*Behring - Lytine*). Bunlar sabit değildirler ve önemleri çok değişiktir. Kültür sularında basillerin yalnız metabolizma hâsılatı mevcut olmayıp aynı zamanda ölmüş basillerden şimik olarak ayrılmış maddeler vardır. Kaide olarak; kültür sularının kalıntıları, basil vücutlarının ekstraktlariyle birleştirilip yapılan mahlûta Koch tüberkülini denir. Yani, Koch tüberkülininde hem basil vücutlarının ekstraktı hem de bu kütür kalıntıları bulunur.

R. Koch deneylerinde : Ölmüş tüberküloz basilleri büyük miktarda tüberküloz hayvanlara şırınga edildiği takdirde bu hayvanları öldürdüğünü,

ufak miktarlarla ise aşılama yerinde sonradan iyileşen ve kaybolan hafif bir reaksiyon husule geldiğini görmüştür. Bu şırıngalar birkaç defa tekrarlanırsa hasta hayvanın genel durumu düzelmektedir. *Koch*, bu tesirin ölü basillerin şimik maddelerine ait olduğu kanaatindedir. Bu maddeler, basillerden hayvanın vücut sıvılarına nüfuz ederek tesir eder. Bu sebeple bu maddeleri basillerden elde etmeye çalışmıştır. *R. Koch* önce geliserin agarda yetiştirilmiş basillere % 4 gliserin solüsyonu katarak bunun volümünün 1/10 una inincye kadar buharlaşma ile koyulaştırmış, bundan sonra filtrasyonla zehirli maddeleri basil vücutlarından ayırarak (T. A.) alt tüberkülini yapmıştır.

Kliniklerde kullanılan birçok tüberkülinler vardır. Bunlar koyulaşma ve sâflık nisbetlerine göre değişirler.

Tüberkülin : a) *R. Koch*'un alt tüberkülini (*Alttuberkulin Koch*); bugüne kadar en çok kullanılan tüberkülindir. *Koch* usulü ile peptonlu buyyonda 37° de (% 4 - 5 gliserinli) üretilen tüberküloz basillerinin 8 haftalık kültürleri sterilize edilir. Volümünün onda biri kalıncaya kadar teksif edilir. Berrak esmer filtrası şurup kıvamında olarak hazırlanır. Muhafaza edilmek üzere % 0,5 phenol ilave edilir. b) Albumini alınmış tüberkülin (*Albuminfreies tuberkulin*). *Sauton* gibi sentetik besi vasatlarında basilin üretilmesiyle elde edilir.

Buyyonu teşkil eden elemanlardan bahusus pepton, spesifik olmayan reaksiyon vermesi sebebiyle teşhisi güçleştirmektedir. Bu maksatla (*Fernbach, W. Schmidt*) albüminsiz tüberkülinler kullanılmaktadır.

c) Almanların (*Gereinigte tuberkuline - Hoechst*), Amerikalıların (*Seibert*) (*Purificatum protein derivative*) P. P. D., danimarkalıların (*Purificatum tuberculini - Jensen*) ve bunlara benzer preparatlar, ultrafiltrasyon ve triklor asetik asit veya amonyum sülfat ile muamele edilerek mümkün mertebe sâf olarak proteinsiz tüberkülin elde edilmektedir.

d) *Moro*'nın tüberkülin pomadı (müsavi miktarda alt tüberkülin ve lanolin karıştırılarak yapılmıştır) ve aynı düşünce ile flaster şeklinde (*Patch test*) son senelerde kullanılmaktadır. Bunlardan mâda alt tüberkülinden altı defa daha kuvvetli olarak teksif edilen insan tipi tüberküloz basilinden elde edilen *Merieux*'nin albüminsiz tüberkülini *Moro* pomadı gibi perkitan tatbik edilir.

e) Koch'un tüberküloz basili emülsiyonu (*Neutuberkulin*); teşhisden ziyade tedavi için kullanılmakta idi (ölü basil süspansiyonu).

f) Tebeprotin (*Toenniessen*), Berckfeld filtrasyonu ve asetik asitle muameleden sonra elde edilen beyaz bir toz halindedir.

Tüberkülinin şimik terkibi : Gerek alt tüberkülin, gerekse albüminsiz tüberkülinlerde şimik olarak birçok maddeler bulunur. Bunlar (Besi vasatının terkibindeki maddeler arasında basili teşkil eden ve basilden çıkarılan suda eriyen maddeler, organik cisimler, proteinler, karbon hidrat ve nüklein asit-

leri) dir. Tüberkülinde lipoitler bulunmaz, polisakkaritler (d. arabinose ve d. mannose) bulunur. Diğer mikroorganizmlerin polisakkaritleri bulunmamıştır. Tüberkülin polisakkaritleri iki kompleksin tesiri altında tahdit edilmişlerdir. Molekül ağırlığı (9,000 - 100,000) olan pentoz muhtevası ve antijen hassasıyle münasebettardır. *Seibert*'e göre; ısıtılmamış tüberkülinde nüklein asitleri hiç bir spesifik tesire malik değildir. *Seibert*' kültür filtralarından yekdiğerinden ayrı üç protein ayırmıştır. Tüberküloprotein A : Renksiz çok labil, kolaylıkla erir ve molekül ağırlığı (32,000 - 44,000) dir. Kobaylarda tüberkülin şoku ve ölümü ile başlıca alâkadar ve müessir olandır. Hakiki antijen tesiri yapar, anafilaktik tipte bir hassasiyet kılar. Tüberküloprotein B: (16,000) molekül ağırlığında, kolaylıkla suda eriyen, A gibi spesifik tüberkülin tesiri vardır. Bunun antijen tesiri katî olarak bilinmemektedir. Tüberküloprotein C : Sarımtırak, suda iyi erimez, molekül ağırlığı A dan fazladır. Spesifik tesiri hassas olanlar için paradoks bir surette nisbeten azdır.

Isıtılmış tüberkülinde ise, filtralarda molekül ağırlığı (16,000) ve spesifik olarak kuvvetle tesir eden bir protein bulunmuştur. Kültür filtralarının ısıtmakla tesiri tedricen kaybolmaktadır. Isıtılmamış *Sauton* tüberkülininin sansibilize edebilmek kudreti tesbit edilmiştir (*Küster, Maschmann*). Isıtılmamış preparatlar mükerrer olarak tatbik edildikleri zaman anafilaktik tipte hipersansibilite arazları meydana getirirler. Spesifik tüberkülin tesirli albümin fraksiyonları yalnız kültür filtralarından değil aynı zamanda basil cisimlerinden de çıkarılmıştır. 1931 de *Küster* ve *Maschmann* 1) Dializabl (*Todstoffes* : Tüberkülin ölümü ve şoku yapan) 2) Dializabl olmayan (*Hautstoff* : Deri reaksiyonu yapan) müessir maddelerin mevcudiyetini bildirdiler, fakat bu bulgu teyit edilmedi. *Lindner*' e göre; tüberkülin tesirinde moleküller içindeki peptit gurupları bilhassa spesifik tesire maliktir. Tüberküloproteinlerin tekevvününde umumi olarak tüberküloz basilinin otolitik proçesi baş rolü oynar. Tüberküloproteinlerin teşekkülü için basillerin otolitik fermentleri alâkadardır.

Tüberkülin ünitesi (**Tuberkulineinheit TE**), standart alt tüberkülinin bir Sm^3. inde (100,000) inde biri yani bu tüberkülinin bir santimetre kübü 100,000 TE ihtiva eder. Tüberkülin sulandırılmasında bunun önemi büyüktür.

TE	Tevafuk ettiği GT miktarı	
1	0,00002 mg.	1 : 10,000 - 0,1 Sm^3. : 0,01 mg.
10	0,0002 mg.	1 : 1,000 - 0,1 Sm^3. : 0,1 mg.
100	0,002 mg.	1 : 100 - 0,1 Sm^3. : 1 mg.
1000	0,02 mg.	1 : 10 - 0,1 Sm^3. : 10 mg.

Burada müessir maddelerin şimik natürü itibariyle bunların tek bir madde veya değişik maddelerden yapılmış bir mahlût olup olmaıdğı hakkında bir-

çok düşünceler vardır. Sağlam hayvanlar yüksek dozda tüberkülin şırıngasına tahammül ederler. Sağlam insanlara da yüksek doz verilebilir. *R. Koch* kendisine 0.25 Sm^3. şırınga etmiş, genel durumu oldukça bozulmuştur. Böylece kendisinde eski bir tüberküloz lezyon bulunduğunu tesbit etmiştir. Görünüşte sağlam bir insanda böyle dozlarla görülen reaksiyon o şahsın bir tüberküloz enfeksiyonu geçirmiş olduğunu gösterir. *Schlossman*, tüberküloz olmayan mememedeki çocuklara bir santimetre küb tüberkülin şırınga etmiş hiçbir reaksiyon görmemiştir. Dört hafta önce enfekte olmuş bir tavşana 0.1 veya 0.3 Sm^3. tüberkülin deri altından şırınga edilirse hayvan 6 - 24 saatte ölür. Hattâ ufak dozlarda şırıngadan sonra hafif ateş ile kilo kaybı görülür. Eğer bu ufak miktarlardaki tüberkülin birkaç defa tekrarlanırsa anafilaksi arazları husule gelebilir (*Loewenstein - Lapopot*).

Tüberkülinin, tüberküloz hayvanlarda tesirine bakılırsa vücuda bir muafiyet gelirmesi beklenir. Fakat ne **R. Koch,** ne de ondan sonra gelenler hayvanları tüberkülin veya ölü basillerle muaf kılmak imkanını bulamamışlardır. Ne memeli hayvanların ölü basilleri ne de kültürden elde edilen maddelerle muafiyet elde edilmemiştir. Tübrkülin şu halde tesirini ancak enfekte bir organizmada gösterir. Bu reaksiyonun tamamiyle spesifik olup olmadığı katî olarak belli değildir. Bir kısım müellifler, tüberküloz hayvanların diğer bakteri proteinleriyle de tüberkülinle olduğu gibi benzer şekilde öleblecekleri göstermişlerdir.

Tüberkülinin, tüberküloz üzerine tesirini diğer bir kısım müellifler, tamamiyle spesifik olarak kabul etmektedirler. Tüberkülin tesirini, üzerinden az çok bir zaman geçmiş tüberküloz enfeksiyonlarda gösterir. R. Koch ilk çalışmalarında tüberkülin deneyleri için 3 - 6 hafta evvel enfekte olmuş hayvanları seçmiştir. Çocuklar doğumlarından 6 - 8 hafta geçtikten sonra tüberkülin reaksiyonu verirler. Bu tesirin spesifik olduğu otopsi kontrollariyle anlaşılmıştır.

Deri veya deri altı tüberkülin, tüberküloz insanlarda şırınga yerinde enfiltrasyon, dev höcreler hattâ kazeifikasyonla beraber tipik tüberküllerin teşekkülü, tüberkülinin spesifik bir karakteri olduğunu gösterir. Tüberkülin, enfekte bir vücutta aktif bir tüberkülozu veya eskiden geçirilmiş bir intanı ispat eder. Tüberkülozun iyileşmesinden sonra tüberkülin hassasiyetinin ne kadar devam edebileceğini bilemeyiz. Tüberkülinle, tüberküloz şahıslarda muhtelif şekilde değişen reaksiyonlar husule gelir. Genel reaksiyon olmadan lokal reaksiyon olabilir.

Tüberkülinin klinikte tatbikatı : Tüberkülozun teşhis ve kontrolu için kullanılan kıymetli bir testtir. Tüberkülin testi aynı zamanda (*Dépistage*) da yani yeni tüberküloz vakaların meydana çıkarılmasında mühim rol oynar. Tüberkülin testinin müspet olduğu vakalarda tüberküloz enfeksiyonunun mevcudiyeti kabul edilir. Ancak, müspet bir test her zaman bir tüberküloz enfeksiyonunun bulunduğunu göstermez. Tüberküloz enfeksiyonunun çok yaygın olduğu bir halk topluluğunda kitle halinde tatbiki o kadar değerli değildir. Ancak devamlı olarak enfeksiyon tehlikesine mâruz bulunan hastabakıcı, hem-

şire ve doktorlarla tıp talebelerinde periyodik olarak tüberkülin tatbikatının kıymeti büyüktür. Kaide olarak altı yaşından küçük çocuklarda tüberkülin testinin müspet bulunması, çocuğun etrafında açık bir veremlinin bulunduğunu ve bunun aranıp meydana çıkarılmasını icabettirir. Epidemiyolojik olarak da testin büyük değeri vardır. Bir yerde halk topluluğu arasında tüberküloz enfeksiyonunun seyir şekli bakımından periyodik tüberkülin tatbikatının kıymeti vardır. Bu şekilde tüberkülin tatbikatı yaş, cins, ekonomik seviye ile tüberküloz enfeksiyonu arasındaki münasebetler bakımından çok önemli malûmat verir. Bir kısım vakalar müstesna olmak üzere, tüberküline karşı kazanılan hassasiyet hayat boyunca devam eder. Bu hassasiyetin derecesi değişebilir. Keza yüksek ateş, dökücü hastalıklar, miliyer tüberküloz ve akciğer tüberkülozunun son safhasında tüberkülin hassasiyeti azalabilir hattâ tamamiyle kaybolabilir. A C T H, Cortison kullanılması esnasında tüberküline karşı reaksiyon ortadan kalkar, bu tedavi kesildikten sonra kısa bir zamanda deride tüberküline karşı hassasiyet derecesi, tedaviden evvelki seviyesine avdet eder. İnsanların yüzde itibariyle pek az bir kısmı, hattâ tabii bir tüberküloz enfeksiyonundan sonra veya canlı veyahut cansız basillerle hazırlanan aşıların tatbikini mütaakıp tüberküline karşı hassasiyet göstermiyebilirler.

Her ne kadar deri testinin şiddeti ile hastalığın faaliyet derecesi arasında doğrudan doğruya ve katî bir münasebet mevcut değilse de reaksiyonun şiddet derecesi pratikte tamamiyle mânasız değildir. Umumi olarak; akciğer dışı kazeöz tüberküloz şekillerine (lenfa bezleri, kemik tüberkülozunda) ve basil çıkaran hastalarla devamlı olarak temas eden ve faal müterakki akciğer arazları göstermeyen kimselerde tüberkülin testi kuvvetle müspet görülür. Serozaların tüberkülozunda (plörezi) tüberküline karşı hassasiyet dalgalı bir seyir gösterir. Bu hal, plevra boşluğunda bulunan eküda miktarının değişmesi ve imtisasiyle aşağı yukarı muvazi gibidir. İlerlemiş tüberkülozda ve hastalığın akut şekilerinde hassasiyet bermûtat düşüktür. Bu şekilde yani aktif, müterakki tüberküloz hastalarda tüberkülin hassasiyetinin düşük olması prognoz bakımından umumiyetle iyi bir alâmet sayılmaz.

R. Koch 1890 da tüberküloz basilinin gliserinli buyyonda sekiz haftalık kültürünü süzerek ve sonra kaynatmak suretiyle 1/10 kalıncaya kadar koyulaştırarak tüberkülini elde etmiştir. Muhtelif basil suşları yekdiğerlerinden farklı tüberkülin kudreti gösterirler. Yani her verem basili suşu aynı kudrette tüberkülin hâsıl etmez. Hattâ aynı suş her zaman aynı kudrette tüberkülin vermez. Bu sebeple çeşitli tüberkülinler yapılmıştır. Bugün en fazla ve tercihan kullanılan **R. Koch**'un alt tüberkülini, Pasteur enstitüsünün tüberkülini ve P. P. D. tüberkülinidir.

Seibert, Aronson Clarck ve **Long** 1934 de **Dorset** vasatında ekilen tüberküloz basilinden en sâf tüberkülin olan (PPD) Purified protein derivative'i hazırladılar. PPD'nin tesiri tamamiyle spesifiktir. Tüberkülin denilen mayide asıl müessir madde hakkında henüz katî bir hüküm verilmiş değildir. Reaksiyonu meydana getiren şimik terkibindeki bir protein (**Seibert**) veya bir proteolitik (polipeptit) maddedir (**Loewenstein, Pick**). Tü-

berkülin için diğer biyolojik maddelerde olduğu gibi standart tüberkülin ünitesi tâyin edilmiştir. Bu ünite insanda deri içi olarak kullanılan eski tüberkülinin 1/100 miligramı ve PPD'nin 1/50000 miligramı olarak tesbit edilmiştir. PPD, şimik terkibi malûm olan ve proteini bulunmayan bir sentetik vasatta üretilen basillerden hazırlanmıştır. Basillerin bulunduğu böyle bir vasat kaynatılır, süzülür, filtrat içersindeki proteinler triklor asetik asitle çökertilerek elde edilir. PPD'ye tüberküloz hastalar diğer tüberkülinlere nazaran daha hassas olarak reaksiyon gösterirler.

Tüberkülini diğer mikrop zehirlerinden ayıran (*Endotoxine - Exotoxine*) başlıca nokta; tüberkülinin normal insan için enfekte şahsa nazaran zararsız oluşudur. Ancak özel bazı metotlarla ve beyin içine şırınga edilerek tüberkülinin toksisitesi hakkında bir fikir elde edilebilir. Tüberküloz bir hastada bir miligramın 1/1,000 hattâ 1/10,000 miktarı termik reaksiyon hattâ tüberküloz mihrakların faal hale geçmesi gibi zararlı neticeler husule getirir. Bu suretle organizme giriş yoluna göre tüberkülin, tüberküloz hastalarda genel, fokal ve lokal rekasiyonları husule getirir. Genel olarak; tüberkülin şırıngasından 4-5 saat nadir olarak 12 - 13 saat sonra ateş başlar. Yorgunluk, kırıklık, eklem ağrıları, baş ağrısı, kusma, bulantı, çarpıntı blunur. Ateşin 1.5 derece farkla yüksek oluşu tüberkülozun mevcudiyetine bir delil teşkil eder (*Nocard*). Fokal olarak; deri altı tüberkülin şırıngasını mütaakıp konjesyon, ödemli bir enfiltrasyon, iltihabî reaksiyonlar olarak tüberküloz lezyonlarda faaliyet başlar. Akciğer tüberkülozunda kuvvetli dozda tüberkülin şırıngasından sonra akciğerde ileri derecede konjesyon ve ödem, kanlı veya fleğmonöz enfiltrasyon ve bronkopnömoni görülür (*Küss*). Hafif tedavi dozları ise aşırı duyarlık gösterenlerde, plevrada eksüda teşekkülü, hemoptezi, bronkopnömonilere sebep olabilir. Tüberkülin şırıngasından 1 - 2 saat sonra hasta lezyon sahasında ağrı duyar, balgam artar, matite genişler ve yaş raller duyulur. 1 - 2 günde iyilik avdet eder. Bununla beraber vahim neticeler de husule gelebilir. Fokal bir reaksiyona bağlı olarak hasta lenfa bezleri şişer, yumuşayarak bazen fistülize dahi olur. Aynı şekilde lüpüs, kemik ve eklemdeki mihraklarda da reaksiyon husule gelebilir. Lokal olarak; tüberküloz hastalarda şırınga yerinde sertlik, kırmızılık ve şişlik görülür.

PPD'nin orjinal preparasyonundan birkaç yıl sonra, amonyum sülfat ile presipite edilmek suretiyle bunun çok sâf bir şekli daha elde edilmiştir. Bunun için tüberküloz basilleri proteinsiz, basit, sentetik bir besi vasatında üretilir. Bu kültürün filtratı sıcakta amonyum sülfat ile muamele edilir. Yabancı maddeleri gidermek için icabeden diğer şimik muamelelere tâbi tutulur. Bu mahsul 1952 de (Dünya Sağlık Teşkilâtı tarafından enternasyonal standart tüberkülin) olarak kabul edilmiştir. Standart olarak kullanılmasından dolayı PPD - S olarak isimlendirilmiştir. PPD ve PPD - S üzerinde birçok şinik ve biolojik incelemeler yapılmıştır. Şimik sâflık dereceleri bakımından diğer tüberkülinlere büyük üstünlükleri vardır. Buna rağmen her ikisi de bir protein karmasından ibarettir.

Bu proteinler, tüberkülin reaksiyonları tevlidetmek bakımından muhtelif kudrettedirler. Birçok insan ve hayvanlar bu proteinlerin bir kısmına karşı daha şiddetli, diğer kısmına ise daha hafif rekasiyon göstermektedirler. B. C. G. ile aşıdan sonra insan ve

hayvanların bu proteinlere karşı gösterdikleri reaksiyonun şiddeti, tabii yoldan enfekte olanlara nazaran çok daha azdır. B. C. G. den yani aşılandıktan sonra test olarak kullanılması icabeden hakiki PPD miktarı henüz tâyin edilmiş değildir. Birçok araştırıcılar bu maksatla, çok daha kuvvetli olan alelâde ham tüberkülin preparatlarının kullanılmasını tercih etmektedirler. Tüberkülin proteinleri, diğer proteinler gibi, hayvanları hassas kılmak hassasını haizdirler.

Standart dozlarda PPD ve OT'nin şırıngasından sonra bazı şidetli reaksiyonlar olabilir. Tüberkülin testlerinden en ziyade Mantoux testi kullanılmaktadır. Zira Mantoux testinde ölçülü bir miktar tüberkülin deri içerisine zerkedilmektedir.

Deri içi (*Mantoux*) testi : PPD veya OT tüberkülinlerinin istenilen konsantrasyonu, ön kolun ön yüzüne ve deri içerisine zerkedilir. Konsantrasyon ne olursa olsun şırınga edilen miktar 0.1 cc dir.

Şırınga (1.5 Sm.) uzunluğunda ucu keskin ve sivri (N. 24 - 26) plâtin veya çelik iğnelerle yapılır. Bu maksatla hususi tüberkülin enjektörlerinin kullanılması tavsiye edilmektedir. Histoplazmin, coccidiodin veya teşhis maksadiyle kullanılan diğer deri testlerinin tatbikinde kullanılan bir şırınga ile tüberkülin testini veya tüberkülin reaksiyonu için istimal edilen bir şırınga ile diğer deri testleri tatbik edilmemelidir. Zira bu gibi maddelerin şırıngadan temizlenmeleri zordur. Yanlış neticeler verebilir. Teşhis maksadiyle tatbik edilen ilk PPD dilüsyonu (PPD - S - 0,00002 mg.) bir enternasyonal tüberkülin ünitesidir. Bu sulandırma ile bir netice alınmaz ise ikinci zerkedilecek miktar (0,005 mg. PPD - 250 T. O.) veya (1. mg. O. T.) den ibarettir. Bu miktarlardan daha fazlası meselâ (10 mg. O. T.) şırınga edilmesi pek tavsiye edilmez. Zira yüksek miktarlar spesifik olmayan reaksiyonlar verebilir. İhtiyatlı olmak için ilk ve ikinci dozlar arasında mutavassıt dilüsyonlar da kullanılabilir. Halk topluluklarında kitle halinde muayenelerde bir tek doz halinde (0,0001 mg. PPD) nin (5 T. U.) veya (0.1 mg. O. T.) nin kullanılması tavsiye olunur. Radyolojik muayenede tüberküloz şüphesi veren lezyonların büyük bir kısmı PPD veya O. T. ye karşı çok hassas olduklarından bu miktar kâfidir. Bununla beraber (0,00002 mg. lik PPD) nin veya (0,01 mg. lik O. T.) nin ilk doz olarak yapılması bilhassa tüberküloz musabiyeti ve mortalitesinin yüksek bulunduğu mıntakalarda veya kendilerine evvelce yapılan tüberkülin testinden sonra fazla hassasiyet gösteren şahıslarda tavsiye edilir. Keza, açık tüberküloz hastalarla sıkı temasta olanlarda, akciğer dışı tüberküloz şekillerinde, veya tüberküloz şüphe edilenlerde aynı doz kullanılmalıdır. PPD'nin birinci ve ikinci dozları arasında entermediyer dozlar kullanılacak olursa, ticarette bu maksatla hazırlanmış ve 0.1 Sm^3. ında (0,0001 mg. PPD) ihtiva eden müstahzarlar vardır.

Depistaj maksadiyle tavsiye edilen (O T 0.1 mg.) ı hazırlamak için : 0.1 mg. ham tüberkülin üzerine (9.9 ml.) steril fizyolojik su ilâve olunur. Böylece 1/100 solüsyonu hazırlanmış olur. Bunun 0.1 mg. ında 1 mg. O T vardır. 1/100 OT solüsyonunun 1 mg. miktarı 9 mililitre fizyolojik tuz solüsyonuna ilâve edilirse 1/1000 dilüsyon elde edilir. Bunun her 0.1 mililitresinde 0.1 mg. O T bulunur. Böylece istenilen diğer dilüsyonlar da hazırlanabilir. PPD ve sulandırılmış O T daima taze olarak hazırlanmalıdır. Bir haftadan eski mahlûller kullanılmamalıdır. Sulandırılmış mahlûller kullanılmayacak ise buz dolabında muhafaza edilmelidir. PPD veya O T ile yapılan Mantoux testi 48 - 72 saat sonra okunmalıdır. Okuma, kolun hafif fleksiyon vaziyetinde ve bol ışıklı bir yerde yapılmalıdır. Reaksiyon derideki endürasyonun derecesine göre müspet, menfi veya şüpheli diye okunur. Testin muayenesinde yalnız bakmakla iktifa etmemeli, parmakla endürasyon kontrol edilmelidir. Endürasyon en geniş diyametri hizasından ölçmek suretiyle (+, ++,

++++)diye okunmalıdır. Çapı beş milimetreden büyük olan ve on milimetreyi geçmeyen bir enfiltrasyon ve endürasyon (+) kabul edilir. Çapı 10 - 20 milimetre arasında olan (++), çapı 20 mm. den fazla olan aşikâr kırmızılık ve sertlik (+++) telâkki edilir. Şiddetli sertlik ve nekrozla müterafık olan reaksiyonlar (++++) dir. Çapı 5 mm. den küçük hafif endürasyonlar şüpheli diye vasıflandırılır. Sertlik ile birlikte olmayan kırmızılık müspet kabul edilmez. Evvelce reaksiyon derecesi bilinen bir şahısta Mantoux testinin aşikâr şiddetli reaksiyon vermesi tüberküloz lezyonlarının artması ihtimalini akla getirmeli ve bu bakımdan inceleme yapılmalıdır. BCG den sonra tüberkülin testinin şiddeti fazla değildir. Testin müspet olarak elde edilmesi için en az (0.1 mg. O T) kullanılmalıdır. Ekseriya reaksiyon husule getirebilmek için (1 mg. O T) ye ihtiyaç hâsıl olmaktadır. Bir kısım müellifler BCG'den sonra yapılacak Mantoux reaksiyonlarında PPD yerine O T yi tercih etmektedirler. Eğer PPD kullanılırsa ikinci kuvvetteki dilüsyon (0,005 mg.) tatbik edilmelidir. BCG'den sonra tüberkülin testi tabii enfeksiyondan sonraki testlerdekinden farklıdır. Reaksiyon şiddeti daha azdır. Endürasyon daha yaygın olabilir. Eritem daha az şiddetli ve mavimtırak bir renge çalar.

Scarification veya *Pirquet* testi : Bu test deltoit nahiyesinde deri üzerine konulan bir damla O T bir iğne veya lansetle hafif ve sathî olarak çizilerek deriye nüfuz ettirilir. Derinin kanamaması lâzımdır. Tüberkülin çizilen deri kısmında 20 - 30 dakika bırakılır. Neticeler 48 - 72 saat sonra, Mantoux testinde olduğu gibi okunur. Pirquet'nin menfi olduğu vakalarda (0,00001 mg. PPD veya 0.1 mg. OT) ile Mantoux testi yapılmalıdır.

Vakaların hemen % 10 nunda papül ile müterafık bu hizadaki lenfa bezlerinin reaksiyonu husule gelir. Lenfa bezi şişer ve ağrı yapar (*Adenocutireaction*).

Volmer'in perkütan testi veya yama (*Patsch*) testi : Ön kolun ön yüzünde skapulalar arasında veya sternum nahiyesinde deri üzerine hususi surette hazırlanmış tüberkülin flasterinin yapıştırılmasından ibarettir. Deri evvelâ asetonla temizlenir. Sonra tüberkülin flasteri yapıştırılarak deri üzerinde 48 saat bırakılır. Bu müddet sonunda flaster kaldırıldığı zaman deride hafif kızartı ve folikülit görülürse test müspettir. Tüberküline fazla hassas şahıslarda eğer flasterin yapıştırıldığı yerde iritasyona ait belirtiler varsa 48 saatlik neticesini beklemeden flasteri kaldırmalıdır. Test menfi olursa (0,00001 mg. PPD veya 0.1 mg. O T) ile Mantoux testi tatbik edilmelidir. Bu testlerden en hassas ve kıymetli olanı Mantoux testidir. Mantoux müspet vakalarda derinin şırınga yerindeki kırmızılık ve şişlik silindikten sonra santral olarak nodül uzun müddet devam eder.

Calmette'in göz tüberkülizasyonu : Gözlerden birinin iç köşesi hizasına 1/100 tüberkülin solüsyonu damlatmak suretiyle yapılır. 5 - 6 ıncı saatten sonra müspet reaksiyon bir kızarma ile başlar. 24 - 48 saat sonunda konjonktiva ileri derecede kızarır, şiş ve ödem olur. İrinli ifraz başlar. Menfi reaksiyonda ise birkaç saatte kaybolan kızartı görülür. Bunlardan başka burun, vajen gibi mükozalarda reaksiyon meydana getirmek suretiyle de tüberkülin hassasiyeti araştırılır.

Tüberküloz hayvanların überküline karşı gösterdiği hassasiyet fazlalığını ve mukavemeti açıklamak oldukça zordur. Diğer mikro organizmaların verdiği muafiyette bulunabilen maddeler tüberkülozda hemen yok gibidir. Varsa da sabit değildir ve gayet az miktardadır. Hayvan deneylerinde ağlütininler kolay elde edilebilir. Tüberküloz hastaların serumunda bulunurlar fakat sağlam insanların serumunda da çok defa vardır. Presipitin, hem tüberküloz hem de sağlam insanlarda bulunur. Opsoninler oldukça önemli rol oynarlar. *Wright*, opsonin endeksine proğnoz için bir kıymet vermiştir. Halbuki bu endeksin hayvanlarda bile muafiyetle bir ilgisi olmadığı görülmüştür. Deycke - Much, *Pfeifer* deneyiyle lizinleri bulmuşlardır. *Kraus* ve *Hoffer* tüberkülozda muafiyette bakterioliz hâdisesinin önemli bir rolü olduğuna inanmaktadırlar. *Loewenstein*, tüberküloz hastaların serumunda antikütin bulmuştur. *Abderhalden*'in (*abwehrferment* - koruyucu fermanlar) ının dahi muafiyette rolleri henüz belli değildir. Tüberküloz organizmin biribiri üzerine katılan intanlara karşı az hassas olması muafiyetin antitoksik bir muafiyet olmamasındandır. Bizim daima isbat etmemiz lâzım gelen bir şey varsa süperenfeksiyona veya tüberküline karşı vücudun daima değişen bir reaksiyon göstermesidir. Kanda dolaşan maddeler tüberküloz allerjisinde ancak ufak bir rol oynamaktadır. Bu allerji bugün kabul edildiğine göre daha ziyade histojen natürdedir. *Wasserman, Neufeld* kompleman teşkiliyle antikorların tüberküloz dokuda husule geldiğini zannetmişler fakat bir kısım müellifler bunu reddetmişlerdir. Bu antikorlar yalnız hasta dokuda değil vücudun diğer organlarında da teşekkül ederler, bilhassa deride teşekkül eden bu maddeler kolaylıkla ispat edilebilir.

Sabli höcre ile basil arasında tüberkülinin tesir mekanizmasını şu şekilde izah etmektedir : Tüberkülin amboseptor karakterinde bir antikor, bir lizin teşkil eder. Bu tüberkülinolizin vasıtasiyle bakteri albumin molekülleri verir. Bu suretle bozulan tüberkülin (tüberkülopirin - *tuberculopyrine*) asıl tüberkülinden (bozulmamış) daha zehirlidir. Lizinlerin vücutta artması, hastalık veya tüberkülin tedavisi sebebiyle olur. Eğer şırınga edilen tüberkülin bol lizine rastlarsa süratle zehirli olan tüberkülopirin şekline geçer. Eğer mevcut lizinler çok fazla ise, husule gelen tüberkülopirin de süratle tecezzi eder ve klinik olarak bir entoksikasyona meydan vermez. *Salter*, bu izahatı reddetmektedir. Tüberkülin tesirini, tahriş kabiliyeti bulunan höcrelerin tahriş edilmesi olarak kabul etmektedir. Tüberkülin tesirine ait bütün düşüncelerde, tüberkülin ile bir tüberkülin hassasiyetinin patojenisi katî olarak aydınlanmamıştır. Ölmüş basillerle bir allerji elde edilmiştir. Diğer intanlarla kısa bir zamanda husule gelen allerji göz önünde tutulursa, tüberkülin allerjisinin pek az bir kıymeti olduğu görülür. İlk intanı aydınlatmak ayrıca bir mesele teşkil eder.

Sağlam bir vücut için tüberkülin zehirli değildir. Vücutta tüberkülinin, tüberküloza benzeyen tesirlerini yapabilmesi için çok miktarda ölü basillere ihtiyaç vardır. Halbuki ilk enfeksiyonun husule gelmesi için pek az miktarda canlı basillerin mevcut olması kâfidir. O halde tüberkülin tesiri hakkındaki bilgimiz basilin vücuttaki tesirini izaha kâfi değldir.

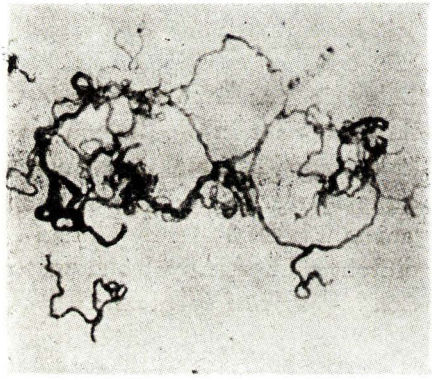

Patojen tüberküloz basilinin hakiki (Cord) ları.

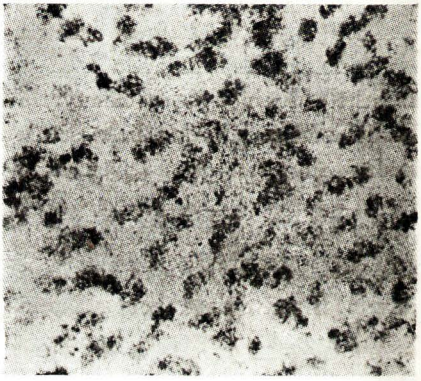

Patojen olmayan tüberküloz basilinin hakiki olmayan (Cord) ları

Şekil 7 — Cord teşekkülü
(E. Darzins — G. Fahr)

MUKAVEMET, ALLERJİ, İMÜNİTE, FARTI HASSASİYET

Tüberkülozda imünobiolojik hâdiseler : *Ranke*'ye göre insan organizminde tüberküloz enfeksiyonu, her biri hümoral hal ile teayyün eden üç devreyi takibeder. *Ranke* 1916 da klinik, anatomik, histolojik ve imünobiolojik esaslara dayanarak tüberkülozun seyrini üçe ayırmıştır. *Ranke*'den evvel frengi ile mukayese edilerek tüberkülozu üç devreye ayıran müellifler vardır. Yalnız *Ranke*, hilüsdeki lenfa bezlerinin patolojik değişikliklerine büyük bir kıymet vermiş, *Ranke*'den önceki müellifler ise bu nokta üzerinde durmamışlardır.

Rankeye göre birinci devre : İlk yaranın husule geldiği devredir. Primer kompleksi ilk tarif eden, akciğerin primer tüberküloz mihrakiyle hilüs hizasındaki bir kazeifiye lenfa bezinin alâkadar olduğunu tesbit eden *Ranke*'dir. (İlk mihrak «*Primärherd*» tâbiri *Albrecht* tarafından ortaya atılmıştır). *Rankeye* nazaran primer kompleks :

a) Primer mihrak; merkezi kazeifiye bir pnömoni, muhiti konglomere tüberküllerden ibaret olan akciğer içindeki peynirleşmiş bir mihraktır.

b) Tüberküloz lenfanjit : İlk mihraktan hilüs lenfa bezlerine gider.

c) Peynirleşmiş bir lenfadenit : İlk mihraktan gelen lenfa akımını toplayan akciğer ve hilüs lenfa bezleri hattâ paratrakeal lenfa bezlerinin iltihabıdır.

d) Perifokal iltihap : İlk mihrak ve peri bronşial lenfa yolları etrafında ve nihayet bu mihrak hizasındaki lenfa bezleri çevresinde bulunur. Hiperhemi, ödem, lenfosit enfiltrasyonu ve sabit retikulum höcrelerinin hafif şişmesi ve çoğalması ile müterafık bir enfiltrasyondur.

Primer kompleks birçok vakalarda tamamen iyi olan akciğer mihrakı ve bu hizadaki lenfa bezlerinin kireçlenmesi ile sona erer. Primer kompleks yalnız çocuklarda değil yaşlılarda da olabilir. Bu sebeple primer kompleks, tüberküloz natürde bir ilk intanın tipik seyrine tekabül eder. Bu ilk intan tipinden ayrı bir şekilde seyreden mütaakıp tazahürler (Allerjinin histolojik bir ifadesi olarak) telâkki edilmektedir.

İkinci devre : Bu devre, primer mihrakın tamamiyle iyi olamayarak tekâmülü neticesinde hematojen, lenfojen, temas ve entrakanaliküler yollarla jeneralize olduğu devredir. Jeneralizasyon devresinin primer kompleks safhası kısa bir fâsıla ile devam eden akut vakalarda, lenfa bezlerinde geniş ölçüde kazeifikasyon vardır (kobay tüberkülozu tipi). Primer kompleks safhası uzun olan kronik seyirli vakalarda lenfa bezlerinin lezyonu geriler. Akut vakalarda

perifokal iltihap çok geniştir. Hemorrajik bir karakter gösterir ve tüberküloz septisemik lezyonlardan tefrik edilemez. Kazeifikasyon da görülebilir. Bu gibi hallerde toksin konsantrasyonunun yüksek oluşundan maada, toksin hassasiyetinin de mevzuubahis olduğunu kabul etmek ve *Ranke*'nin tebarüz ettirdiği veçhile bunu (anafilaktik tezahürler) olarak telâkki etmek icabeder. Pussler tarzında seyreden ikinci devre senelerce sürebilir. Diğer devrelerin sabit bulgularına nazaran ikinci devre arazlarında karakteristik büyük değişiklikler görülür. Bu devre, birinci devre gibi yaşla alâkadar değildir. Bu sebeple (bu değişikliklerin sebebini, spesifik allerjik değişikliklerde) aramak lâzımdır. Yani yaşla ilgili olan konstitüsyondaki değişikliklerle münasebeti yoktur (*Ranke*)

Üçüncü devre : İzole akciğer ftizisi devresidir. Kronik, andobronşial ilerleyen, nüküslü, akciğerlerde lokalize olan bir tüberküloz şeklidir. İkinci devreden farkları; bu devrede lenfojen ve hematojen metastazlar yapan bir yayılma olmadığı gibi hilüs lenfa bezlerinde peynirleşme görülmez. Buna mukabil, bronş lenfa bezlerinde bazen ankapsüle olmuş kireçlenmemiş peynirleşme mihrakları bulunur. Bu lenfa bezlerinde nedbeleşme istidadı vardır. Peynirleşmiş lenfa bezinin bronş içine açılması, ikinci devrede bir kazeifiye pnöroni husule getirdiği halde, bu devrede kazeifikasyon yayılma göstermeden yalnız o bronşun peynirleşerek hastalanmasını mucibolur. Üçüncü devrenin bütün bu hususiyetleri ve hematojen, lenfojen metastazların husule gelemeyişi bu devrede, ikinci devreden başka bir çeşit allerji yani umumi bir (imünite karakterini haiz bir allerjinin) hakim olduğunu gösterir. *Ranke*, bu devrede (hümoral) bir imünite mevzuubahis olduğunu kabul etmektedir. Zira üçüncü devrede lenfa bezlerindeki tagayyürlerin karakteri, ancak vücut mayileriyle temas ederek hasara uğratılmış veya öldürülmüş olan tüberküloz basilleriyle husule getirilebilecek tagayyürler karakterindedir. Direkt olarak vücut mayileriyle temas etmeyen basiller, bulundukları mihraklarda hemen süratle üremeye başlarlar. *Ranke* bilâhara burada bir de histolojik imünitenin mevcut olabileceğini kabul ederek bunu ispat etmeye çalışmıştır. Tüberkülozun üçüncü devresinde akciğerde lokalize oluşunu izah için *Ranke*, (Akciğer çok kanallı bir organdır, her küçük mihrakın diğer yeni bir kanala açılabilmek imkânı, ekzojen daimî bir enfeksiyona mâruz oluşları, belki de kanda dolaşan basillerin akciğer kapillerlerinde filtre edilebilmek imkânında) olduğu düşüncesini ortaya atmıştır.

Birinci devrenin anatomik manzarası : *Ranke* primer kompleks halkındaki anatomik esasları o kadar sarih olarak tesbit etmiştir ki diğer müelifler bunları değiştirememişlerdir.

a) Akciğerdeki primer afekt, aerojen olarak husule gelmektedir. *B. Lange* ve arkadaşları, kobaylara minimal miktarda tüberküloz basili teneffüs ettirerek akciğerde primer kompleks husule getirmişlerdir. Burada akciğerdeki mihra-

kın seyir ve başlangıç şekli bakımından kazeifiye bir bronkopnömoni tesbit etmişlerdir. Bu neticeler *Pagel* tarafından insanlarda tesbit edilen şekle tamamiyle uymaktadır.

b) *Koch* basiliyle olan ilk intandan sonra daima primer kompleks husule gelir mi? Kobaylarda bu hâdise daima vukua gelmiştir. Lübeck hâdisesinde insanlarda da aynı olduğu görülmüştür. *Schürmann* 100 otopsiden % 96.1, *Blumberger* % 80 primer kompleks kaydetmiştir.

Kireçlenmiş akciğer primer mihrakının zamanla tamamen kaybolması mümkün olduğu gibi kireçlenmiş primer lenfa bezi mihrakı da iz bırakmadan tamamiyle silinebilir (**Beitzcke**). Bir de tüberküloz akciğer dokusu içersindeki kireçlenmiş primer mihrak bakıyesinin öksürükle çıkarılması mümkündür.

c) Primer kompleks aynı şahısda hemen hemen *Ranke*'ye nazaran bir defa olur. Müstesna olarak fazla olabilir.

İkinci ve üçüncü devrelerin anatomik manzarası : *Ranke*'ye göre, üçüncü devre, temas yoliyle intikalin başladığı ve entrakanaliküler metastazların olduğu safha olarak tahdit edilmiştir. İzole ftiziden daha evvelki devrelere geçiş yoktur. Uzun zamandanberi devam etmekte olan izole bir ftizide, *Ranke*, karakteristik yeni bir lenfa bezi lezyonunun husule geldiğini veya ileri derecede ve yeni bir hematojen metastaz vukuunu 10 senelik çalışmalarım esnasında görmedim demektedir. Bu suretle birinci ve üçüncü devrelere ait olmayan bütün tezahürleri *Ranke* ikinci devreye sokmuştur. Halbuki tersiyer tüberküloz devresinde daha ziyade abortif karakterde (hümoral metastazlar) husule gelmektedir.

1922 de **Marchand** tersiyer devrede zahiren salah görülen vakalarda, uzun süren bir latans devresinden sonra tekrar taze proçeslerin vukua gelebileceğini işaret etmiştir. Keza birçok müellifler, ölümden kısa bir müddet evvel vukua gelen lenfa bezleri kazeifikasyonlarını ve miliyer tüberkülozu tezahürlerini kaydetmişlerdir. Şu halde **Ranke**'nin; (üçüncü devreden evvelki devrelere geçiş yoktur) düşüncesi vakalara yani kliniğe uymamaktadır. Bu sebeplerden ötürü, **Pagel** ve **Schmincke** ikinci ve üçüncü devreleri anatomik bir bütünlük olarak kabul etmektedirler. **Tendeloo, Loeschke** sekonder ve tersiyer-devreleri karakterize eden hususiyetlerin hiçbir zaman ayırt edici olmadığını yazmışlardır.

Rankeye göre; ilk enfeksiyonla organizmde husule gelen değişiklikler, tüberkülozun mütaakıp tezahürlerinin değişik seyretmesine müessir olmaktadır. Daha evvel *Römer*, hayvan tecrübelerinde bunu tesbit etmişti. Fakat *Ranke*, bizzat insanlardaki müşahedeleriyle aynı noktaya varmıştır. *Ranke*'nin organizmdeki bu allerjik değişme hakkındaki düşüncelerini *Blumberg* ve *Le Blanc* reddettiler. *Tendeloo* ise, 1) Genel ve lokal muafiyet artışı yerine amile karşı dokulardaki hassasiyetin bir azalışı. 2) Tüberkülozun seyri esnasında basile karşı olan doku allerjisinin değişmesine mukabil bizzat basilin virülans kudretinin artışı veya azalması düşünülebilir, demektedir. Müellifler *Tendeloo*'nun

birinci düşüncesini haklı bulmaktadırlar. Zira, tüberküloz organizmin reaksiyonlarını allerjik olarak kabul etmektedirler. Fakat bunun bir muafiyet hâdisesi olarak değil bir fartı hassasiyet hâdisesi olarak telâkki edilmesi lâzım geldiği kanaatındadırlar. İkinci nokta ise; bakterinin virülansında belki bir değişiklik vardır. Fakat bu değişme o kadar azdır ki *Ranke*'nin noktai nazararına bir itiraz teşkil edemez. Zira eski bir tüberküloz hastanın her zaman, hem hayvan tecrübeleriyle hem de diğer bir şahsı enfekte edebilecek derecede virülan basilleri her zaman çıkardığı bir hakikattır. Aynı virülan basiller, aynı şahsın akciğerinin üst kısmından alt loblarına aspire edildiği halde buralarda her zaman bir hastalık tevlid etmemektedir. O halde basil ve uzviyet arasındaki münasebetlerden uzviyette bir değişikliği kabul etmek lâzım gelecektir denilmektedir. Bu hususta yapılan hayvan tecrübelerinin neticeleri mühimdir İlk esas tecrübe (*Koch tecrübesi*) dir. Diğer tecrübeler de buna dayanmaktadır. *F. Hamburger, Römer*'in tecrübelerinde, kobayda tüberküloz enfeksiyonundan muayyen bir müddet sonra spesifik bir mukavemet artışı husule gelmektedir. Yani yeni bir intana karşı bir nevi muafiyet teşekkül etmektedir. *B. Lange* süperenfeksiyonlar üzerinde yaptığı çalışmalarda (tüberküloz enfeksiyonunda basile karşı kisbi bir muafiyet teessüs ettiğini fakat pratik bakımdan bunun çok az bir kıymeti haiz olabileceğini göstermiştir. Bir kısım müellifler hayvan tecrübelerinde fartı hassasiyet ve muafiyet hâdiselerini biribirlerinden ayırmaya muvaffak olmuşlar (fartı hassasiyetin azalmasına mukabil muafiyetin yükseldiğini) göstermişlerdir. Bu muafiyet, yabancı bir şahsın tüberküloz basillerine karşı aynı şahsın basillerine karşı olandan daha kuvvetlidir (*Praf*). Bu muafiyetin devamı için hayvan uzviyetinde canlı basillerin devamlı olarak bulunması meselesi mühimdir. Öldürülmüş tüberküloz basilleri ile de oldukça mühim derecede bir muafiyet elde edilebileceğini tecrübeler göstermiştir. *Marfan*'nın elli yıl evvel «çocuklukta bir lenfa bezi tüberkülozu geçirmiş bir insanın ileride nadiren veya hiçbir zaman akciğer tüberkülozuna tutulmıyacağı» düşüncesi, insan patolojisinde mütaaddit defa tesbit edilmiştir. Tüberküloz lezyonu iyiliğe doğru gittikten sonra husule gelen kisbi muafiyet zail olmamakta, uzun bir zaman devamlı olarak kalmaktadır. Hattâ arasıra geçirilen küçük enfeksiyonlarla belki de arttırılmaktadır. Birçok seneler sonra ancak bu muafiyet zail olabilmektedir. Yeni bir enfeksiyon olursa (*reinfection*) yine bir primer kompleks husule gelebilmektedir. Bu gibi vakalarda eski ve şifa bulmuş tüberküloz mihrakları yanında taze ve gazeifiye primer kompleks görülebilir. Bu düşünceler göz önünde tutularak *Ranke*, her üç devresine göre insan tüberkilozunu üç devreye ayırmış bulunmaktadır. Bu devrelerde patolojik anatomibakımından primer devreden evvel bir **anteallergique devre** bulunmaktadır. Anteallerjik devre basil ile bulaşma yani tüberküloz enfeksiyoniyle tüberkülü hassasiyetinin gözüktüğü zaman arasıdır. Böyle primer tüberküloz enfeksiyonunun hemen akabinde her hangi bir şekilde bir ara enfeksiyonundan ölmüş çocuklar-

da nadir olarak yapılan otopsilerdeki tetkikler neticesinde bu devrede akciğer lerde makroskopik bir lezyon görülmez. Esasen klinik arazlar da yoktur. Fakat vücuda giren basillere ait bir iz, ancak organlardan muhtelif adedde ve seri halinde kuplar yapılacak olursa birkaç (folikül) e rastlanabilir.

Primer devre : Primer kompleksin organizmde teessüsüdür. (İnokülasyon yarası ve lenfa bezinin bu iltihaba iştiraki). Evvelce *Koch* basiliyle enfekte olmamış çocuk veya kâhilde husule gelir. Bununla beraber bu tip lezyon kâhilde nadirdir, daha ziyade çocuklarda olur.

İnokülasyon yarası : Her iki akciğerin her hangi bir yerinde husule gelebilir. Fakat daha ziyade sağda orta ve alt loblarda olur. Kaide olarak tektir. Beyazımtırak, nohut büyüklüğünde, bazen bir ceviz kadar olabilir. Mikroskopta, lezyon ekseriya küçük pnömonik bir mihraktır (*Aschoff*'un *eksüdatif tipi*). Dev höcre elemanları istisnai olarak bulunur veya hiç bulunmaz. Bu pnömonik mihraklarda müteaddit nekroz sahaları görülür. *Dumas* ve arkadaşları, burada bir hepatizasyon husule geldiğini ısrarla bildirmişlerdir. *Calmette*'e göre; akciğerdeki makroskopik inokülasyon yarasını eğer bir basilemi devresi takibederse, bu inokülasyon yarasının olduğu yerde bulunan mikroskopik bir lezyon neticesidir. Şu halde akciğerdeki inokülasyon yarası, akciğer tüberkülozunun (başlangıç lezyonu) dır. Bu esnada husule gelen adenopati bazen çok mühimdir. Adenopati iki taraflı olabilir. Fakat bermûtat inokülasyon yarası ne tarafta ise o tarafta olur. Lenfa bezleri peynirleşir. Kazeom, dev höcreler, epiteloit höcrelerin ince bir tabakasiyle tahdit edilmişlerdir (*Aschoff*'a göre *prodüktif* devre).

Akciğerin inokülasyon yarasiyle aynı tarafın adenopatisi arasında akciğer parenkiması makroskopik olarak sağlam görünür. Mikroskopik olarak, bu sahada nadir tüberküloz folikülleri müşahede edilir.

Vakaların birçoğunda primer kompleks müsait seyreder. Pnömonik mihrak etrafında kireçlenme, kollajen husule gelerek etrafı çevrilir. Ankiste olur.

Kazeifiye lenfa bezlerinin iyileşmesi çok yavaştır. Konjonktiv olan çevresi kalınlaşarak şiddetli bir periadenit teessüs edebilir. Kireçlenme hemen daima görülür. İnokülasyon yarası nadir olarak akciğer dışında olur (Göz, testis, epididim... gibi). Eğer primer kompleks müsait seyretmezse bir miliyer tüberküloz (çok defa lenfa bezlerinin peynirleşmiş kitlesinin damar içine açılmasiyle) meydana gelir. Tüberkülozun bu primer devresinde, tüberkülin testle ri şiddetle müspettir. Bunun müddeti kıymetlendirilemez. Kısa bir zamandır (Birkaç ay).

İkinci devre : Andojen veya eksojen menşeli olarak kana basillerin dökülmesidir. Yeni tüberküloz lokalizasyonlarına sebep olmakla karakterizedir.

Bu devrede tüberküline karşı aşikâr bir surette (fartı hassasiyet = aşırı duyarlık) bulunur. Lezyonlar süratle geriliyebileceği gibi geniş ölçüde yayılabilirler. Müellifler, şematik olarak ikinci devre lezyonlarını, 1) Epitüberküloz (andojen bir basileminin pusselerine bağlı prekos bir tipi). 2) Reenfeksiyon mihrakları. 3) Daha geç olarak akciğer dışı lezyonlar olarak ayırmakadırlar.

Primer kompleksten tamamiyle ve net olarak farklı ve prekos olamayan akciğer lezyonlarını Alman müellifleri reenfeksiyon lezyonları gibi düşünmektedirler (*Aschoff*'un *reenfekt*'leri). Bu gurupta tesadüf edilen lezyonlar çok çeşitlidirler bu sebeple uzun münakaşaları mucibolmuşturlar. Bu mihraklardan bazıları meselâ *Simon* mihrakları apex'te bulunur, merkezleri kazeözdür, iyi tahdit edilmiştir. (İnokülasyon yarası) manzarasını gösterirler, fakat inokülasyon yarasından adenopati'nin olmaması ve çok adedde bulunmasiyle tefrik edilirler. İkinci devrenin hemen başında rastlanan Simon mihrakları priner kompleksin akciğerdeki lezyonu ile hususiyle reenfekt'ler arasında bir intikal zamanı olarak düşünülmektedir. Reenfeksiyon lezyonları iyi tahdit edilmeniş-lerdir inokülasyon yarasına nazaran daha büyüktürler süratle kireçlenmeğe istidat göstermezler. Bu tip lezyonlar bilhassa zirvede bulunurlar. Adenopatileri yoktur. Vakaların birçoğunda iyileşirler. İkinci devrede görülen lezyonların müşterek karakteri vardır bu da (birdenbire husule gelirler ve iyileşirler).

Üçüncü devre: Bu devrede müzmin tüberküloz meydana çıkar. İkinci devreden senelerce sonra olabilir. Tüberkülozun bütün arazları üçüncü devrede görülür. *Redecker* tarafından bilâhara erken irtişah olarak isimlendirilen *Assmann*'ın klavikül altı infiltration'una burada hususi bir yer ayırmak lâzımdır. Erken irtişah tersiyer devrenin yani üçüncü devrenin başlangıcıdır. Hattâ kavern dahi olsa iyileşmeğe elverişli olması sebebiyle ikinci devre lezyonlarına yakınlaşmaktadır. Erken irtişah yuvarlak bir nodüldür. Klavikül altında bir infiltration olarak gözükür, hilüste hiçbir tagayyür olmaksızın bulunur. Fransız müelliflerinin (*İntercléido - hilaire*) kondansasyonlardan bu arazla (yani hilus ile hiçbir iştiraki olmaması karakteri ile) ayırdedilir. Erken irtişah nodülü eksudatiftir merkezi kazeifiye, periferinde prodüktif manzaralar gösterir. Süratle iyileşir veyahut kavern teşekkül eder. Birçok vakalarda spontan iyileşmeğe istidat vardır. Klavikül altı bir kısım izole kavernlerin müsait seyrini bütün verem mütehassısları iyi bir şekilde tanımaktadırlar. Üçüncü devre tam teessüs edince bronkopnömonik kondansasyon, kavern, skleroz görülür fakat spontan iyileşmeğe ait bir istidat bulunmaz. Tüberküloz seyrini yapar. Bazı müellifler *Simon* mihrakları hizasında başlangıçta evolütif pusselerin husule geleceğini yazmışlardır. Üçüncü devrede tüberkülin hassasiyeti azalır.

Hulâsa : *Ranke* bu suretle tüberkülozun (*primer, sekonder, tersiyer*) şekillerine karşı olarak üç allerji ortaya atmıştır. Primer devre (*Primer stadium*),

çabuk kazeifiye olan ve konjonktiv doku ile kapsül teşkil eden kireçleşmeğe elverişli bir iltihabdır. Buna allerji I. skleroz yapan allerji ismini vermiştir.

Sekonder devre (*Sekunder stadium*) bütün organlarda kan yoliyle metaztazlar, çok defa spesifik olmıyan iltihablar (tüberküloz granülasyon olmaksızın) bulunur bu allerji II. dir.

Tersiyer devre (*Tersiären stadium*), yalnız başına akciğer tüberkülozunun inkişaf ve proçesin hususiyle intrakanaliküler yayılması, hematojen metastazın daha ziyade gerilemesidir. Bu allerji III. dir *Ranke* tarif ettiği bu muhtelif allerji şekillerini tüberkülin testi ile tesbit ettiği kanaatindedir. Nitekim allerji II. nin başlıca karakteri tüberkülin hassasiyetidir. Lokal, fokal reaksiyon fazla, genel reaksiyon hafiftir. Allerji III. de deri, deri altı ve diğer testler hafiftir. Buna mukabil genel reaksiyon fazladır. *Ranke*'nin tüberkülozu bu şekilde devrelere ayırmasını bir kısım müellifler kabul etmişler hattâ birinci devreyi birinci allerji devri, ikinci devreyi, ikinci allerji devri, üçüncü devreyi üçüncü allerji devri olarak isimlendirmişlerdir.

İlk devre hemen enfeksiyonu mütaakıp husule gelir. Buna allerji başlangıcı devresi (*Stade de l'allergie débutante*) denir. Anatomik olarak ilk kompleksin teşekkülüne uyar. Bunu derhal basilli jeneralizasyon takip eder. İkinci devre hassasiyet artması (*allergie renforcé*) devresidir. Hastalığın jeneralizasyonundan sonra veya beraber olur. Üçüncü devre (*immünité relative*) veya noksan allerji devresidir. Kireçlenmede, allerji terimi hiçbir şekilde tüberkülin reaksiyonuna tatbik edilmemiş ve tüberkülin reaksiyonu bir tarafa bırakılmıştır.

İkinci devrede hasta doku Koch hâdisesine benzeyen lokal reaksiyonlar yapmaya elverişli karakterler gösterir. *Ranke*'ye nazaran, allerji şu halde hastalıkta bir vahamet ve tehlike hazırlayan safhadır. Ranke'nin üçüncü noksan allerji devresi, hastalığın akut seyrinin artık tehdit edici zamanının geçmek üzere olduğu veya hastalığın kronik hale girdiği zamana uymaktadır. Bu esnada tüberküloz lezyonları lokalize olmuşdurlar. Fibrozis hattâ şifa görülür. Hastanın rezistansı arttıkça doku, allerji reaksiyonları yapabilmek kabiliyetini kaybeder. O halde, iyileşmiş tüberküloz hastalarda deri tüberkülin testinin menfi olması lâzımdır. Teorik olarak böyle ise de, hakikatte muayyen olmayan bir zaman için menfi kalabilir. Fakat sonradan hattâ klinik olarak ilk enfeksiyon husule geldikten birkaç sene sonra dahi müspet reaksiyon görülebilir. Şu halde aynı şahısta deri tüberkülin allerjisiyle basil enfeksiyonuna karşı doku allerjisi arasında bir aykırılık olacak demektir. Bunları düşünerek Jaquerod (leysin) daha açık bir izah maksadiyle *V. Pirquet*'nin reaksiyon mânasına gelen (*ergie*) terimini almış ve tüberkülin testi menfi olan, enfekte olmamış bir kimsenin durumunu anlatmak maksadiyle (orijini iki değişik kökten-*anergie*) tâbirini kullanmıştır. Tüberküloz şahsın tüberkülin testine mutat şekilde reaksiyonuna *normergie* denilmiştir.

Ranke'**nin üç allerjisi :** 1) Allerji, bir dereceye kadar skleroz yapmakla beraber daha ziyade prodüktifdir. 2) Allerji eksüdatifdir. (Müspet bir serotaksi, lökosi totaksi ve bir dereceye kadar anjiotaksi ile müterafıktır). Toksin hassasiyetinin artmış olduğuna delâlet eder. 3) Allerji, oldukça ileri derecede bir imünitenin bulunduğuna delâlet eder. Lenfa bezi değişikliklerinin abortif şekilde olmasiyle karakterizedir. Histolojik olarak primer allerjinin mukabili (proliferatif) dir. İkinci allerjinin mukabili (*eksüdatif*) olduğu halde, üçüncü allerjinin mukabili olarak histolojik bir tavsif yapılmamaktadır.

Ranke'nin tariflerine rağmen birinci ve üçüncü allerjinin histolojik hüsiyetlerinde vâzıh bir fark tesbit edilememektedir. Diğer taraftan primer kompleksin seyri esnasında histolojik hâdiseler tetkik edilirse; primer kompleks devresinde eksüdatif karakterde bir iltihap mevcuttur. Primer kompleks sifaya doğru giderse fibröz bir nedbeleşme olur. Bu şekil evolüsyonda evvelâ *Ranke*'nin alerji II. si, sonra nedbeleşme olur, *Nicol, Redecker*'in bildirdikleri veçhile endüratif proçesler, teessüs etmiş bir imünitenin ifadesi olarak geç devrelerde husule gelirler. Eksüdatif iltihap ve peynirleşme ile karakterize olan ikinci allerji ise tam olmayan spesifik bir imünitenin ifadesidir.

Ranke'nin tarif ettiği şekildeki (devrelerin anatomoklinik tablolan) muhtelif allerji şekillerine tamamiyle uymamaktadır. Bu suretle *Ranke*, birbiriyle telif edilemeyen iki ayrı taksim ortaya atmıştır. Bu sebeplerden bir kısım müellifler bu devreleri aşağıdaki şekilde değiştirmişlerdir :

Birinci devre; *Ranke*'nin birinci devrine tamamiyle uymaktadır.

İkinci devre; *Ranke*'nin ikinci ve üçüncü devrelerini ihtiva eder (*Klemperer, Ziegler, Curschmann*). Buna mukabil *Huebschmann, Beitzke, Aschoff* ise : Primer devre; yalnız primer komplekse tekabül etmez. Primer kompleksle beraber onun şifaya doğru giden veyahut akut yayılmalar göstererek ölüme kadar gidebilen bütün akıbetlerini de içine alır (meselâ peynirleşmiş aspirasyon pnömonisi, tüberküloz menenjit, miliyer tüberküloz buraya dahildir). Reenfeksiyon devresi; primer kompleks iyilikle sona erdikten sonra, reaktive olmuş bir mihraktan veya eksojen olan bir enfeksiyondan neşet eden bir süper enfeksiyon devresidir. Bu mihraklar akciğer zirvelerinde lokalize olurlar. Lenfa bezlerinde peynirleşme göstermezler şeklinde mütalâa etmişlerdir.

Müellifler, *Ranke*'nin ikinci devresinin fartı hassasiyeti, ikinci ile üçüncü devrelerinin doku reaksiyonunun az olmasiyle ayırt edilmesini doğru bulmaktadırlar. İkinci devrenin kuvvetli allerjisi, basillerin kan ile dokulara gelerek yerleşmesi ve kuvvetli bir rekasiyon yapmasıdır. Üçüncü devrede basilere karşı doku hassasiyeti azalır. Bu devrede kanda basiller fazla miktarda olmakla beraber organlarda pek az metastaz husule getirmektedir. Üçüncü devrede

hematojen metastazların olabilmesi için çok miktarda basil aspirasyonu lâzımdır. Üçüncü devrede hematojen metastazların olmamasını başlıca bir karakter ve kaide olarak ortaya atmak doğru değildir. Keza allerjiyi anatomik strüktür ile paralel olarak mukayese etmek de doğru olamaz. Nitekim allerji II. eksüdatif, allerji III. daima prodüktif odak teşekkülünü göstermez.

Lewandowsky deneylerinin neticelerine göre; bakteriler organizmde bitmez şekilde ürediği takdirde, organizm spesifik olmayan iltihaplı reaksiyonlarla cevap verir. Bakterilerin antikorlar tesiriyle mahvoldukları ve bakteri albüminleri tecezzi ettiği zaman organzimde tüberkül ve tüberküloit strüktür hâsıl olur. Otopside eksüdatif ve prodüktif şekillerin beraber görüldükleri nazarı dikkate alınacak olursa, allerjilerin ayırt edilmesi mümkün olmıyacağı gibi deri allerjisiyle organlar rasında bir ilgi görülmemiştir. Bu sebeple **Ranke** şemasının katî bir kıymeti olduğu kabul edilmemektedir.

Koch fenomeni : Normal bir kobayda tüberküloz basilleri entrakütan şırınga **edilirse inokülasyon yerinde** (10) gün sonra bir papül husule gelir. Bu papül sonra ülser haline geçer fakat yara kapanmadan önce, hayvan jeneralize tüberkülozdan ölür. Bu primer enfeksiyondan altı hafta sonra yeniden entra kütan bir inokülasyon yapılacak olursa (reenfeksiyondan sonra), alınan neticeler tamamiyle başkadır. 10 - 48 saat sonra evvelâ inokülasyon yerinde sarı kırmızımtrak ve düz bir şişlik, sonra nekrozla kabuklaşma olur. Çok defa yalnız merkezi nekrotik veya hemorrajiktir. Anemik sarı bir halka ile çevrilir. Bunun dışında bir hiperhemi veya kanama sahası görülebilir (*Halka veya rozet fenomeni*). Nekrotik sahanın demarkasyonu neticesi derinliği az olan bir yara husule gelir. Bu yara birkaç günde kapanır. Reaksiyonun muhtelif safhaları arasındaki zaman fasılaları, reaksiyon esnasında hayvandaki tüberküloz enfeksiyonunun şiddetine tâbidir. Hayvanlarda tüberküloz lezyon geniş bir şekilde ise reenfeksiyona daha çabuk ve aşikâr cevap verildiği görülür. Fakat reenfeksiyon için kullanılan basil adedi ve virülans arttırılacak olursa, reaksiyonun şiddeti artmaz. Birinci enfeksiyon ve reenfeksiyon arasındaki farklar histolojik olarak da aşikârdır. İlk enfeksiyondan sonra görülen papül bir abseden teşekkül etmiştir. Zamanla artan tüberküloz basillerini ihtiva eder. Absenin çevresinde basilleri ihtiva eden büyük proliferasyon hücreleri bulunur. Bu dış tabakada yirmi gün sonra nodüller teşekkül etmeye başlar. Santral olarak bulunan abse yara haline geçer. Reenfeksiyonda abse, hiç görülmez. Bütün saha ödemli ve lökositlerle enfiltredir. Fleğmonöz bir enfiltrasyon manzarası arz eder. İnokülasyondan birkaç gün sonra, hemen bütün tüberküloz basilleri kaybolur. Bütün sahada kanın sulu kısmı ve hücrelerini ihtiva eden (eritrositler) bir eksüdasyon vardır. 12 - 14 saat zarfında bu eksüda kabuklaşır. Demarkasyondan sonra yara epitelialize olur. Nihayet 3-6 ıncı günde erken olarak *epiteloit* ve *Langhans* dev hücrelerini ihtiva eden bir granülasyon dokusu görülür. Koch fenomeni yalnız deride değil, bütün dokularda mükoza, plevra, perituvan, akciğer (entratrakeal ve entrapülmoner reenfeksiyondan sonra) ve karaciğerde

(*Pagel*) görülür. Dokuların kısa bir müddet devam eden eksüdasyon ve nekrozdan sonra basiller tahribedilir. Doku normal vaziyete avdet eder.

Tüberkülin veya hararette öldürülmüş basillerin konsantre mahlûllerini sık sık zerketmekle allerjik hayvanlar desansibilize edilirler. Avirülan basillerle enfeksiyondan sonra, hayvanlar tabii olarak desansibilize olurlar. Gerek suni gerekse tabii olarak desansibilize kılınan hayvanlar virülan reenfeksiyona karşı mukavemetlerini muhafaza ederler.

Rezistans ve fartı hassasiyet en iyi reenfeksiyon yerinde histolojik tabloda görülmektedir. Fartı hassasiyet kanın sulu kısmı ve hücre elemanlarının eksüdasyonu ile kendini gösterir. Bütün allerjik reaksiyonlarda olduğu gibi yaygın fleğmonöz bir enfiltrasyonu şiddetli bir ödem takibeder. Kırmızı yuvarlaklar dahi dokulara dahil olurlar. En sayanı dikkat eleman mononükleer hücrelerdir. Fakat her hangi bakteriyel veya yabancı bir cisim bunların teşekkülüne sebebiyet verebilir. Mononükleer hücrelerin, basillerin harabiyeti ile ilgisi yoktur. Kuvvetli bir fartı hassasiyet fenomeni olan erime esnasında fazla miktarda mononükller hücreler görülür (**Pagel**).

Allerjik rezistansta mononükleer hücrelerin vazifeleri belli değildir. Aynı şekilde tüberküloit granülomlar ve epiteloit hücrelerin rolünü izah etmek güçtür. Eksüdasyon ne kadar az ve ne kadar erken kaybolursa granülom teşekkülü o kadar erken ve aşikâr olur.

Tüberküloza hassas bir hayvana kan yoliyle tüberküloz basilleri şırınga edilirse, hayvan sepsis veya şokla ölür. Veyahut basiller retiküloendotolyal doku, kan tarafından süratle tahrip edilerek kan yolundan ıtrah edilir. Şok, Koch fenomeninde fartı hassas doku reaksiyonuna tekabül eder. Basillerin organlarda parçalanmaları ve kandan elimine edilmeleri ise fartı hassasiyet olmadan, mevcut olan rezistansa tevafuk eder (Aşılanmış ve fartı hassasiyeti giderilmiş hayvanlarda olduğu gibi).

İnsanlarda tüberküloz dokularda muhtelif tip allerjik reaksiyonları ayırt etmek kabil midir? Allerjik reaksiyon; eksüdasyon, nekroz ve proliferasyon gibi değişikliklerle tahdit edilmiş değildir. Bunlar allerjik şartlarda görülebilir. Eksüdasyon ve proliferasyon için başka görüş tarzları da vardır. Bazı müelliflere göre; normal dokular bağ dokusunun lokal proliferasyonu şeklinde, allerjik dokular ise eksüdasyon şeklinde cevap verirler. Bir kısım müellifler ise, eksüdasyonun primer enfeksiyonu mütaakıp husule geldiğini, tüberkül teşekkülü ise allerjik vaziyet için tipik olduğunu kabul etmektedirler. **Pagel** bu görüş tarzlarından hiçbirini kabul etmemektedir. Allerjinin esas vasfı, hususi bir doku değişikliği husule getirmekten ziyade, doku reaksiyonlarının evolüsyonunu tadil etmektir. Eksüdasyon ve proliferasyon vücudun tüberküloz basillerine karşı gösterdiği normerjik veya allerjik cevaplarında görülür. Hâkim olan faktör, basilin miktariyle virülansına ve vücudun mukavemetine bağlıdır. Normal bir hayvanda ilk görülen değişiklik enfeksiyon travmasına bağlı bir lökosit eksüdasyonudur. Fakat normerjik bir dokuda tüberküloz basilinin çoğalmasına karşı hakiki cevap, mevzii bağ dokusu hücrelerinin proliferasyonudur. Müsait şartlarda bu reaksiyon çok erken allerjinin teessüsünden evvel görülebilir. Diğer taraftan zerkedilen basiller fazla miktarda ise veya yüksek bir fartı hassasiyet mevcut ise allerjik bir vücut reenfeksiyona eksüdasyon ve nekrozla cevap verir. Rezistans mevcut olduğu zaman eksüdasyon görülmez. Burada proliferasyon hâkimdir. Granülomlar normal bir vücuda nazaran daha çabuk teşekkül ederler. Epiteloid hücre tüberkülin tipik şeklinde allerjinin teessüsünden evvel görülmez. Bundan dolayı allerj bir

fenomen olarak kabul edilmelidir (**Pagel**). Bu suretle, eksüdasyon veya proliferasyon allerjiye tâbi değildir. Fakat allerji tarafından tadil edilirler denilebilir.

Tüberküloza karşı vücut mukavemeti :

Devamlı pasajlar yapılmayan veya besi vasatlarında uzun müddet kalarak karakterlerinde değişiklik göstermeyen muhtelif menşeli basil kültürleri eksperimental olarak mütalâa edilecek olursa spesifiye olmuş tiplerin (insan ve sığır) sabit oldukları görülür. Muhtelif şahıslardan alınan insan tipi tüberküloz basili kültürleri inokülasyon şartları değişmediği takdirde kobayda daima aynı tarzda tekâmül eden bir tüberküloz meydana getirir. Kobaya yapılan inokülasyonlarda tüberküloz enfeksiyonunun ağır veya hafif olması :

1) Bir defada veya biribirine yakın fasılalarla birçok defalarda alınan basil miktarına.

2) Primer lokalizasyon yani ilk lezyonun organizmde teşekkül ettiği yere tâbi olduğu görülmüştür.

R. Koch (1891 de), evvelce tüberküloz enfeksiyonuna mâruz kalmış bir hayvan, sürenfeksiyona uğrayacak olursa, bakir yani hiç enfeksiyona mâruz kalmamış bir hayvanın enfeksiyonundan başka türlü bir tekamül göstereceğini bildirmiştir. *Calmette, Römer* aynı tecrübeyi tekrarlamışlar ve bunu teyit etmişlerdir. *Römer*, kobaya inoküle edilen basil miktarını tartarak deneyini yapmış ve neticede «bir hayvana hafif dozda ve az virülan basil şırınga edilecek olursa husule gelen tüberküller iyileşebilirler, fakat çok defa ilerleyen ve umumileşen bir tüberküloz meydana çıkarak ölüm vukua gelir. Bundan bir müddet sonra enfekte olan bir kısım kobaylara ve bir kısım sağlam kobaylara aynı miktarda tüberküloz basili aynı şekilde olmak üzere deri altına şırınga edilecek olursa sağlam kobaylarda şırınga yerinde bir ülser olur ve jeneralize tüberkülozdan ölürler. Halbuki evvelçe tüberküloz enfeksiyonuna mâruz kalmış kobaylarda ise eski tüberküloz lezyonlar artmaz ve inokülasyon mihrakı, oldukça şiddetli nekrozan iltihablı bir safha geçirerek iyileşir. İlk enfeksiyon, reenfeksiyon (daha doğrusu sürenfeksiyon) a karşı, inoküle edilen miktar fazla olmamak şartiyle, koruyucu bir tesir yapar.

Krause'nin deneyleri de bunu teyit etmektedir. 1908 de *Calmette*'in sığırlarda damar içine inokülasyon deneylerinde; tüberküloz hayvanların, sağlam hayvanlara nazaran daha dayanıklı olduklarını bildirilmiştir. Tüberküline reaksiyon veren inekler damar içinden canlı 5 mğ. tüberküloz basiline mukavemet ettikleri halde, sağlam ineklerde aynı miktar basil 4-6 haftada öldürücü bir granüliye sebep olduğunu görmüştür. *Bezançon, De Serbonne*, sağlam ve evvelce tüberküloz enfeksiyonuna mâruz kalmış hayvanların bronşlarına virülan basil şırınga ederek, *Legrange* ise, tavşanların gözlerine tüberküloz basili inoküle ederek buna benzer müşahedeler elde etmişlerdir. Şu halde, ilk inokülasyon nispî bir muafiyet yaratılmasına yardım etmektedir. Netice olarak :

1) Kronik akciğer tüberkülozu, evvelce tübeküloz enfeksiyonu geçiren şahıslarda görülür. Bunlar çok defa genç yaşlarda primer enfeksiyonla rezistan kılınmışlardır. 2) Tüberküloz enfeksiyonuna mâruz kalmamış kimseler (Çocuklar, köylüler...), tüberküloz basiliyle temas halinde ağır, süratle tekâmül eden ve ölümle sona erebilen bir hastalık şekli gösterirler.

İnsan organizminin tüberküloz basili enfeksiyonuna karşı gösterdiği değişik reaksiyonlar, muhtelif müellifler tarafından değişik terimlerle vasıflandırılmıştır. *F. Heaf*, muafiyet yerine mukavemet kelimesinin kullanılmasını tavsiye etmektedir. Tüberküloza karşı mukavemeti *Pagel*, (uzviyetin tüberküloz basilinin çoğalmasına mâni olmak kabiliyetidir) şeklinde tarif etmiştir. *H. J. Usvedt*, ise (Tabii mukavemet, uzviyetin tüberküloz basilinin hücumuna enfeksiyonun yaptığı tesirler olmaksızın karşı koyabilmesi kudretidir) demiştir. Bu mukavemet az veya çok her organizmde tabii olarak bulunur. Eğer böyle olmasaydı tüberküloz enfeksiyonu her zaman ölümü mucip olurdu. Tabii mukavemet doğuştan mevcut olabildiği gibi bu mukavemet sonradan da kazanılabilir.

Vücuda giren tüberküloz basillerine karşı uzviyetin mukavemet kudreti spesifik olarak artar. Çünkü tüberküloz basili de diğer mikroorganizmler gibi bir antijendir. Dokularda spesifik antibakteriyel değişikliklerin ve vücut mayilerinde de spesifik antikorların teşekkülüne sebebiyet verirler. Anti bakteriyel maddelere bağlı olan rezistansa allerjik mukavemet denilebilir (*Pagel*).

Çünkü, allerji uzviyetin bir antijenle ilk defa temas ettiği zaman verdiği cevapla ikinci ve üçüncü temaslarda verdiği cevaplar arasındaki fark olarak tarif edilebilir. İnsanlarda allerjik mukavemet, tabii mukavemet yanında mühim bir yer alır ve tabii mukavemetin zayıfladığı hallerde allerjik mukavemet devam edebilir. Tecrübe hayvanlarında tabii mukavemet normal olarak zayıf olduğu veya suni olarak zayıflatıldığı zaman (*allerjik mukavemet*) daha aşikâr olur. Allerjik mukavemet, kazanılan mukavemetle aynı manada kullanılmamalıdır. Çünkü mukavemet yaşla ve bazı patolojik hallerle kazanılabilir. Mukavemet bütün vücuda veya muayyen organ ve dokulara ait olabilir. Enfekte olan organizmde basillerin virülansiyle alâkalı olarak teessüs eden kısbi mukavemet, lezyonların inkişafında mühim rol oynar.

Tabii mukavemet : Tüberküloz basiliyle hayvanlarda yapılan tecrübe inokülasyonlarında, bir kısım hayvanların diğerlerine nazaran enfeksiyona daha fazla mukavemet ettikleri görülmüştür. Kobaylar insan ve sığır tipi tüberküloz basillerine hassastırlar. Tavşanlar sığır tipine daha hassastır. Keçiler ise daha fazla mukavemet gösterirler. Aynı cinsteki hayvanlarda müsavi dozlara karşı farklı reaksiyonlar görülebildiği gibi bazı organlardaki lezyonlar diğer organlara nazaran daha farklı ve süratli teşekkül edebilir. Adale ve sinir sistemlerinin daha az tüberküloz göstermesi, bu dokuların tüberküloz enfek-

siyonuna karşı hususi bir mukavemet gösterdiklerinin bir delilidir. *Hipocrate* zamanındanberi bilinen tabii mukavemet hakkında *Laennec* (ailede tüberküloz enfeksiyonu şahıslar ve diğer fertleri arasında her zaman tüberkülozun husule gelmesine sebebiyet vermez) demiştir.

Yapılan tecrübeler lenfa bezleri içindeki bütün tüberküloz basillerinin tamamen tahrip edilebileceğini (*Feldmann, Helmoltz*) göstermiştir. Tüberküloz basiliyle enfeksiyon yerindeki reaksiyon ve bu sebeple büyümüş lenfa bezleri primer komplekse tekabül ederler. Tüberküloz basili enfeksiyonundan tabii mukavemetle korunmakta olan bir organizmde husule gelen bir anatomik proçesi meydana getirirler. Bu patolojik tagayyürler husule gelirken organizmde tüberküloz basilinin yeni hücumlarına karşı bir mukavemet kabiliyeti teessüs eder. Yani organizme dahil olan tüberküloz basili hem giriş yerinde hem de dağıldıkları sahada çoğalmalarına karşı koyan bir kudretle karşılaşırlar. İlk intan neticesi basillere karşı fartı hassasiyet teşekkülü, hastalığın yayılmasına mâni mukavemet mekanizmasının en mühim faktörlerinden biridir. Bu faktör tabii veya kisbi olabilir. Bunların her ikisi de ekseriya paralel olmakla beraber yekdiğerine tamamiyle bağlı değildir. Nitekim ileri derecede bir hassasiyetle beraber zayif bir mukavemetin bulunması mümkün olmaktadır. Tüberküloz enfeksiyonunun akibeti bu sonradan kazanılan rezistans faktörüne ve bunun derecesine tâbidir denilebilir. Hipersansibilitenin meydana çıkmasında bilhassa tüberküloz basilinin protein maddeleri mesuldür (*Seibert*). Hipersansibilitenin hangi höcreler tarafından meydana getirildiği malûm değildir. Fartı hassasiyet bir hayvandan diğerine kan veya serum şırıngasiyle nakledilemediğine göre bunun vücut mayileri içindeki spesifik bir antijenden mütevellit olmadığı anlaşılmaktadır. Tüberküloz bir hastada boğmaca, kızamık gibi bir hastalık husule gelirse veya tüberkülozun son ağır devresinde fartı hassasiyette ekseriya bir azalma veya kaybolma şeklinde bir değişiklik meydana gelir. Tüberküloz lezyonunun iyileşmesinden birçok seneler geçmiş ise veya primer enfeksiyon hafif ve lenfa bezlerinde makroskopik yagayyürler yapmadan hasta iyileşmiş ise fartı hassasiyet aynı şekilde ortadan kalkabilir. Ufak sık sık yapılan tüberkülin şırıngalariyle fartı hassasiyet deneylerle azaltılabilir veya tamamiyle yok edilebilir. Bu zaman bir miktar kisbi mukavemet baki kalabilir. Nitekim akıl hastanelerinde kireçlenmiş lezyonlarla beraber yüksek miktarda tüberküline menfi reaksiyon veren hastalarda buna benzer şekilde bir desansibilizasyonun mevcudiyeti muhtemeldir. Süperenfeksiyon husule gelirse meydana çıkan hipersansibilite, evvelce aktif olmayan bir lezyon etrafında lokal ve iltihabi bir reaksiyona sebep olur. Bu reaksiyon geçicidir. Primer mihrak erafında nadir görülür.

Kisbi mukavemet : Primer enfeksiyon vücutta bir fartı hassasiyet yaratır ve bundan sonraki enfeksiyonlara karşı tadil edici bir durum husule getirir.

Evvelce enfekte olmuş organizm yeniden yeni intanlara karşı şu şekil reaksiyonlar gösterir : 1) Giriş yerinde veya buradan nakledildikleri yerlerde basilin üremesine mani olmak. 2) Enfeksiyon yerinde iltihap, fagositoz, doku nekrozu ve tüberkül teşekkülü. 3) Primer enfeksiyonun aksine olarak basil lenfa bezlerine ulaştığı zaman, lenfa bezleri şişmez. 4) Bazen şifaya doğru giden bazen de inkişaf eden, hematojen veya bronkojen yayılmaya meyilli lezyon etrafında fibröz doku proliferasyonuna sebep olur. Birinci hâdise kisbi mukavemet sebebiyle olur. Bu mukavemet, primer kompleksin teşekkülünden hemen sonra meydana çıkar. Primer enfeksiyondan çok kısa bir zaman sonra, primer kompleksden direkt, bronkojen veya hematojen yolla bir yayılma vuku bulursa teşekkül edecek lezyonlar (kisbi mukavemetin bulunmasından ve dokulardaki hipersansibiliteden) dolayı reenfeksiyon tipinde olurlar. Bu sebeple bir şahısda birden fazla primer mihraka pek nadir olarak rastlanmaktadır. Birinci enfeksiyonun tamamiyle iyileşmesinden bir müddet sonra ancak mukavemet ve hipersansibilite kaybolmuş şahıslarda çok nadir olarak muhtelif yaşlarda iki primer komplekse tesadüf edilebilir. Primer kompleksden sonra meydana çıkan lezyonların hemen hepsi reenfeksiyon tipindedir. Meme çocuklarında bilhassa görülen faal ve evolütif seyreden primer lezyon, fartı hassasiyet ve rezistansın bulunmadığı veyahut gayet yavaş teşekkül ettiği zaman görülür. Bu esnada enfeksiyona sebep olan basil miktarı fazladır veya organizm antikor teşkil etmek hassasını henüz kazanmamıştır. Bu gibi vakalarda akciğerdeki lezyon süratle inkişaf eder. Primer enfeksiyondan sonra faal ve müterakki bir şekil alan lezyonların ekserisinde fartı hassasiyet teessüs ettiği gibi az çok bir mukavemet de bulunmaktadır.

Primer enfeksiyonun akibeti; basilin miktar ve virülansına, yaş, muhit enfeksiyonu, yaşama şartları, enfeksiyondan sonra kisbi mukavemet ile kuvvetlenen tabii mukavemete tabidir. Bilhassa **F. Heaf, L. Rusby**'a göre; 1) basil adedine, 2) Tabii mukavemet derecesine. 3) Kisbi mukavemet derecesine yani vücudun dokularda basilin faaliyetini durdurabilmek kudretine, 4) Fartı hassasiyetten ibaret dört faktör burada mühim rol oynar.

Birincisinde : Enfeksiyon yerinde hafif iltihabi bir proçes vardır. Basiller en yakın lenfa bezlerine süratle geçerler. Lenfa bezleri büyür. Basiller çoğalır ve kan dolaşımına karışırlar. Dokularda fartı hassasiyet teşekkül eder fakat kisbi mukavemet husule geldiği takdirde bu da tabii mukavemet gibi zayıf olur. Basillerin yerleştikleri yerde iltihap, nekroz, tüberkül teşekkülü ile akut jeneralize miliyer tüberküloz meydana gelir. Basil miktarı az ise daha ziyade mahdut bir miliyer yayılma olur.

İkincisinde : Enfeksiyon yerinde höcre enfiltrasyonu ve fibroblast teşekkülü ile müterafık hafif bir iltihap olur. Lenfa bezleri şişer. Basillerin polimorf mononükleerler tarafından ileri derecede fagositozu başlar. Basillerin üremelerinin menedilmesi dev höcre ve fibroblastların teşekkülü ile daha kuvvetle temin edilir. Fibrozis ve kireçlenme husule gelir. Fartı hassasiyet yüksek derecede bir kisbi mukavemetle teessüs eder. Şifa bulan bir primer kompleksle sona erer. Organizmin desansibilizasyonu husule gelir. Tabii ve kisbi mukavemet baki kalır. Eğer reenfeksiyon husule gelirse, fartı hassasiyet yeniden hemen teessüs eder. Bazen primer mihrak steril kalmasına rağmen lenfa bezinde bir miktar canlı basil kalır. Buradan basiller vücuda yayılarak oturdukları yerlerde tüberküller meydana getirirler. Bu suretle (andojen bir reenfeksiyon) a sebep olurlar. Fakat bu lezyonlar mahdut bir sahada münferit tüberküloz mihrakları halindedirler.

Enfeksiyon yerindeki lezyonun fartı hassasiyet teessüs ettiği zaman, seyri önemlidir. Eğer basiller henüz canlı ve aktif durumda iseler lezyon, tüberkül teşekkülü, nekroz

---

Süper enfeksiyon terimi, ilk enfeksiyonun yaptığı lezyon henüz şifa bulmadan organizmin yeniden tüberküloz basilinin hücumuna uğramasını ifade eder. Reenfeksiyon ise, primer lezyon tamamiyle iyileştikten sonra yeniden vuku bulan enfeksiyondur.

ve iltihabın karakteristik manzarasını gösterir. Röntgen filimlerinde görülen fibrozis ve kireçlenme ile iyileşir. Enfekte edici doz, çok az ve fartı hassasiyet meydana çıkmadan önce enfeksiyon yeri steril hale gelirse lezyon süratle şifa bulur. Fakat basil miktarı fazla ise bir kısmı kana karışarak akciğerde münferit mihraklar yapar. Bunlar tabiî ve kisbî mukavemetin yüksek olması sebebiyle şifa bularak **Simon** mihrakları dediğimiz akciğer zirvesindeki fibröz nedbeleri meydana getirirler. Bu mihraklar içinde bir miktar canlı basiller kalarak sonradan hastanın mukavemeti düşük olduğu bir zamanda andojen reenfeksiyonlar için bir memba teşkil ederler.

Üçüncüsünde : Yüksek derecede tabiî ve kisbî mukavemet ve fartı hassasiyeti olan bir organizmin tüberküloz enfeksiyonuna duçar olmasıdır. Bu enfeksiyon post primerdir. Andojen veya ekzojendir. Basil miktarı az ise, basillerin akciğer dokusunda oturdukları yerde oldukça şiddetli lokal bir iltihap husule gelir. Bu iltihaplı reaksiyon tüberkül teşekkülü, nekroz ve dev höcre teşekkülünü mucip olur. Lokalize, perifokal pnömoniler ile bunların kısa bir zamanda erimesi husule gelir. Fibrozis ile iyilik olur. **Assmann** mihraklarını teşkil ederler. **Assmannn** mihrakları ya tamamiyle şifa bulur veya içersinde canlı basilleri saklayan ve mukavemet azaldığı zaman, vücudun diğer kısımlarında metastazlara sebebiyet veren bir yayılma menbaı haline geçerler. Enfekte bir lenfa bezinin yırtılması ile yeniden enfeksiyon vuku bulursa münferit tüberküloz iltihaplı sahalar teşekkül eder. Mukavemet azalırsa yaygın enfiltrasyonlar, lokalize pnömonik proçesler ve tüberkül ile müterafık müterakki faal akciğer tüberkülozu şekline geçerler. Kavite teşekkül eder.

Dördüncü olarak : Orta derecede veya alçak derecede kisbî mukavemet ve fartı hassasiyet olan bir organizmin enfeksiyonudur. Basiller akciğer dokusu içinde hematojen olarak yayılırlar ve oturdukları yerlerde bir müddet için çoğalmalarına devam ederler. Bilâhara ileri derecede nekroz ve iltihap meydana çıktıktan sonra ancak kisbî mukavemet artar. Hattâ bu sebepten hastalık geniş sahalarda görülür. Peynirleşmiş bir lenfa bezinden çok miktarda basil serbest hale geçerse kavern teşekkülü ile beraber çok geniş bir sahada eksüdatif bir proçes, pnömonik bir iltihap görülür. Buradan bronkojen olarak yayılmalar husule gelir.

Bir de tabiî ve kisbî mukavemet yüksek derecede mevcut olmasına rağmen, fartı hassasiyet az veya bulunmayabilir ve primer lezyon tamamiyle şifa bulmuş bir organizmde tekrarlanan enfeksiyon hali olabilir. Bu zaman fartı hassasiyet başlangıçta düşüktür. Fakat mükerrer sık enfeksiyonlarla kısa zamanda fartı hassasiyet artar. Bu şekil enfeksiyonlarla mukavemet zayiflatılırsa basillerin kan ve hava yollariyle bulaştıkları yerlerde ufak nekrotik mihraklar hâsıl olur. Mukavemet eğer yüksek olursa basiller üreyemez. Fibrozis ile iyilik husule gelir. Kireçlenme olur. Fartı hassasiyet düşük olursa perifokal pnömoni proçesi az olur. Fakat vücudu istilâ eden basillerin miktarına göre muayyen bir sahada hudutlanmış veya bütün akciğerlere yayılmış kronik miliyer tüberküloz görülür.

Bünye tiplerinin tesiri : Hyppocrate zamanındanberi bilinen astenik tip, tüberküloz enfeksiyonunun meydana gelmesine elverişli olarak kabul edilmiştir. **Hyppocrate'**ın astenik tipi, göğüsler basık, omuzlar kanat şeklinde, gırtlak çıkıntılı, abdominal satıh geniş ve zayıf olan kimselerdir.

Bir şahsın bünyesi şahsi ve irsi karakterlerin bir yekûnudur. Bünye, yalnız beden strüktürü ile değil aynı zamanda bütün fizyolojik ve çeşitli ruhi vazifelerin uzvi mukavemet, hastalığa istidat... olarak toplu halde ifade edilmesidir. Her ne kadar her şahsın hususi bir bünyesi mevcut ve bunlar biribirlerinden ayrı iseler de aralarında bir gurup ve isim altında toplanmağa değer benzeyişleri vardır.

Morfolojik tipler (uzun, kısa), asabi tipler (vagotonik veya sempatikotonik), adali tipler (tam veya gayritam olanlar), endokriniyen tipler (hipertiroidi, hipotiroidi gibi), astenik tipler (tüberkülozlularda olduğu gibi) ilâ... tipler ayrılmıştır. Bilhassa morfolojik olarak bu tipleri tefrik hususunda müellifler en ziyade iki zıt tipin tavsifinde birleşmektedirler. Birisi uzun diğeri kısa olan bu iki tip eski tababette habitus phthisicus ve habitus apoplecticus olarak isimlendirilmiştir. Fransızlar vücudun haricî görünüşüne, yüz, göğüs, karın ve göğüsün yekdiğerine olan nisbetleri göz önünde tutarak bu organların faaliyetindeki hâkimiyetlerine göre dört morfolojik tip ayırmışlardır. Bu suretle adalı, teneffüs, hazım ve beyin tipleri tarif etmişlerdir. Bu tiplerin her birinin ayrı ayrı hastalıklarla olan alakalarını da tebarüz ettirmişlerdir.

Akciğerlerin apikal kısımları tüberküloz enfeksiyonlarının en çok ve kolayca yerleşebildikleri sahalardır. Bu sahada teneffüs hareketleri tahdit edilmiştir. Kan ve lenfa cereyanı zayıflamıştır. Bununla beraber astenik tipte vücut yapısındaki ve göğüs kafesindeki değişiklik tüberküloz enfeksiyonunun sebebi olmayıp bir neticesidir.

Veraset : Kardeşler arasında tüberküloz lezyonlarının da biribirine benzer şekilde oluşları tüberkülozun inkişafına elverişli olan faktörlerin verasetle intikal edebildiğini de düşündürmüştür. İkizlerde yapılan araştırmalarda yekdiğerine benzemiyen ikizlerde (*hétérozygote*) tüberküloz lezyonlarında görülen değişikliklere biribirine benzeyen ikizlere (*monozygote*) nazaran daha sık olarak rastlanmış olması, tüberküloza karşı mukavemetin irsiyetle intikal ettiği kanaatini doğurmuştur, fakat biribirlerine benzeyen ikizlerde bünyenin aynı şekilde reaksiyon verdiğini kabul etsek dahi mukavemetin irsi olduğuna dair mütalâaların doğruluğunu isbata gene kâfi değildir. Diğer taraftan bir kısım müellifler tüberküloz lezyonların, ağırlığı ve lokal yayılmalarında şahsi değişiklikler göz önünde tutularak mukavemetin irsi olarak intikalini kabul etmektedirler. Hayvan tecrübelerine dayanarak mukavemet veya tüberküloz intanına karşı hassasiyetin, tavşanlarda verasetle intikal etmekte olduğu tesbit edilmiştir. Fakat bu neticelere göre insanlar hakkında hükümler çıkarmak doğru değildir (*Pagel*). Muhtelif hayvan cinsleri tüberküloz intanına karşı değişik reaksiyonlar göstermektedir. Tavşanlarda lenfatik sistem insanlarda olduğu gibi akciğer hilusunda toplu olarak bulunmayıp bütün akciğer sahasına yayılmıştır. Bundan dolayı tavşanlardaki tecrübi tüberküloz enfeksiyonları insanlarla mukayese edilmemelidir (*Rich*). Doğuştan mevcut olan mukavemet sayesinde insanlarda tüberküloz enfeksiyonunun değişik patolojik reaksiyonlar gösterdiği müşahede edilmektedir. Mukavemeti olan şahıslarda primer enfeksiyonlara ait patolojik dekişikliklerden akciğer sahasında husule gelen lezyonlar hâkim olduğu halde, mukavemetsiz şahıslarda aynı zamanda hilüs mihrakındaki lenfa bezlerinde de aynı şekilde yaygın lezyonlar görülmektedir. Bu suretle primer kompleks ve primer enfeksiyon süratle yayılma temayülü gösterir. Bütün bunlara rağmen tüberküloza karşı olan bu mukavemetin irsi olarak intikalini tâyin etmek için eldeki deliller henüz kâfi gelmemektedir.

Irk: Tüberküloz intanma karşı olan mukavemet değişikliği şahıslarda olduğu gibi ırklar, milletler ve cinsler için de caridir. Müellifler tüberküloza karşı verdikleri reaksiyonlara göre insanları.

1 — Enfeksiyonla hiç temas etmeyenler (Afrikanın bazı kabileleri).

2 — Kızılderililer.

3 — Çinli ve diğer Asya kavimleri gibi eski bir medeniyete sahip olanlar.

4 — Kuzey Amerika ve Avrupa'nın beyaz ırkları olarak guruplara ayırmışlardır. Avrupalılar tüberküloza karşı orta derecede hassastırlar. Hastalık ekseriya kronik şekilde akciğerlede görülür. Tropiklerde, Sibirya ve Afrika gibi geri memleketlerde tüberkülozun akut jeneralize şekilleri görülür (Akciğer ve akciğer dışı lezyonlar). Bakir sahadan Avrupaya gelen bu memleketler halkı tüberküloz enfeksiyonuna uğradıkları zaman (Birinci Dünya Harbinde Senegalli zenci askerlerin Fransaya getirildikleri zaman görüldüğü gibi) bu akut şekilleri bilhassa görmekteyiz. Bu kavimlerde tüberküloza karşı ırka mahsus bir mukavemet noksanlığı görülmüştür. Amerikan şehirlerinde zenciler üzerinde yapılan araştırmalar bu düşünceyi teyit etmiştir. Tetkikler göstermiştirki şimali Amerika zencileri iki üç nesildenberi beyazlarla aynı şartlar altında yaşadıkları halde beyazlardan daha yüksek tüberküloz ölüm nisbeti göstermektedirler. Bu nisbet New-York'ta 1/3, diğer şehirlerde 1/4 veya 1/5 etrafındadır. Fibröz tipte lezyonlar zencilerde beyazlara nazaran daha az, buna mukabil bronkojen tüberküloz lezyonları ise beyazlarda zencilere nazaran 1/6 nispetinde daha fazla husule geldiği tesbit edilmiştir (*L. Cummins, Matheus, Wilcox*).

Bu değişiklikler birçok nesiller boyunca sabit kalırsa tüberküloza karşı mukavemette ırka mahsus bir değişiklik mevzuu bahis olabilir. Afrika ve Amerika zencilerinden başka Araplarda ve Sibiryadaki Kalmuklar'da tüberküloza karşı mukavemet eksikliği vardır. Bu ırklarda tüberküloz Avrupalılarla temasa gelinceye kadar bilinmemekte idi. Tüberkülozdan ölen zenci ve beyazlarda yapılan otopsilerde görülen farklar iki ırk arasında tüberküloza karşı hassasiyet bakımından genotip farkı bulunduğunu göstermektedir. Avrupalılarda selektif bir proçesin neticesi olarak tüberküloza karşı mukavemet gösterenler yaşadıkça bu mukavemeti kendilerinden sonraki nesillere geçirmişlerdir. Selektif faktör medeni memleketlerde tüberkülozun orta derecede seyretmesine bir âmil olabilir. Nitekim asırlardanberi kalabalık şehirlerde yaşayan müseviler böyle selektif bir proçese mâruz kalmağa fırsat bulmuşlardır. Âri ırklarda ise vaziyet böyle değildir. 1885-1890 New-York'ta İrlandalılar arasında görülen tüberkülozdan ölüm nisbeti, musavilere nazaran, 8 misli fazla bulunmuştur. Bununla beraber ırk ve seleksiyon teorisini çürüten düşünceler de vardır. Çünkü muhtelif cemiyet ve insanların hangi sosyal ve sıhhî

sebepler arasında yaşadıklarını nazarı itibara almak lâzımdır. Zenciler ve Sibiryalılar gibi birçok kavimlerde hayat standardı Avrupalılara nazaran daha düşüktür. Bunlar maden ocaklarında çalıştırılırlarsa daha ağır bir tüberküloz enfeksiyonu şekli gösterirler (*Cummins*). Burada epidemik faktörleri de göz önünde tutmak lâzımdır (*Planner - Wildinhof*) Sibirya kampında harb mahkumları arasında tüberkülozun akut jeneralize şekillerini bildirmişlerdir. Bu vakalar Avrupalı ve tüberküloza karşı orta derecede mukavemet gösteren şahıslarda da görülmüştür. Burada seleksiyon veya ırkın hiçbir tesiri olmamıştır. Diğer taraftan hıfzıssıhha ve endüstrinin de bu meselede mühim bir rolü vardır. Zenciler arasında tüberkülozun vahîm seyretmesi erken çocukluk çağında tüberkülozun görülmemesinden yani primer enfeksiyonun olmamasından değil, ırka mahsus ve sosyal bir hassasiyet hadisesi olarak kabul edilmelidir. Zencilerde primer enfeksiyondan sonra mukavemetin teessüs etmediği ileri sürülmüştür. Yaşama şartları müsait olduğu zaman zenciler primer enfeksiyona mukavemet edebilir, fakat sonradan fena şartlar altında kalırlarsa yeniden enfekte oldukları zaman teşekkül eden lezyonlar eksojen yeni bir enfeksiyonun karakterini arz eder, hastalığın seyri vahimleşir ve ekseriya ölümle biter. Tüberküloz enfeksiyonu ile temas eden topluluklarda meydana çıkan tüberküloz vakaları yaşlara göre ayrılarak tetkik edilecek olursa 1 yaşından küçük çocuklarda tüberküloz basili ile temas eden 10 çocuktan birinde aktif tüberküloz, 2 yaşında ise binde dört, 12 yaşında ise on binde dört nisbetinde görülür. Bu yaştan sonra nisbet 30 yaşına kadar erkek ve kadında yavaş yavaş yükselir, 30 dan sonra ise kadınlarda tekrar azalmaya başlar. Fakat erkeklerde binde bir buçuğu bulmuş olan seviyesini 55 yaşına kadar muhafaza eder (*F. Heaf*).

Rich, yaptığı bir istatistikte muhtelif yaşlardaki mukavemet derecesni tâyin ederken iki cins mukavemetin rolü olduğunu bildirmiştir. 1 yaşından aşağı bebeklerde tabiî mukavemetin rolü çok büyüktür. Uzviyetin tüberkülöz enfeksiyonunu yenebilme kuvveti kisbi mukavemet husule getirebilme kabiliyetine bağlıdır. Enfekte bebeklerde tüberkülozun meydana gelmesinin gayet sık olması bunlarda tabii mukavemetin ve kisbi mukavemet teşekkül melanizmasının gayet zayıf olduğuna delâlet eder. Çocuk 10 yaşına ulaştığı zaman hastalığa karşı mukavemeti artar ve hayat boyunca bu kıymetini muhafaza eder. Sık sık enfeksiyona mâruz kalma meselesine gelince; bir kere primer enfeksiyon vuku bulduktan sonra eksojen enfeksiyonların tehlikesi azalır, bununla beraber bazı hallerde kısa fasılalarla tekerrür eden enfeksiyonlar mukavemeti kırarak aktif bir hastalığın sebebi olabilirler. Evli bulunan tüberküloz hastaların eşlerinde ve verem sanatoryomunda çalışanlarda tüberküloz vakalarının hayret verecek kdar az bulunması bu yaşlarda eksojen enfeksiyon tehlikesinin sık sık enfeksiyonlara mâruz kalınsa dahi fazla olmadığı düşüncesini verir. Bununla beraber tüberküloz çocukların birçoğu inhalasyon yoliyle en-

fekte olduğundan eksojen enfeksiyonun tehlikesi göz önünde tutulmalıdır. Tüberkülozun gençlerde çok görülmesi vücudun fizyolojik değişiklikleri ve yeter derecede korunma tedbirlerinin alınmamasından mütevellittir.

Mukavemeti tadil eden faktörler :

1 — Tüberkülozun inkişafına karşı gelen vücut mukavemetine tesir eden bazı bünyevi faktörler vardır. Bunlardan biri akciğerlerde kan miktarındaki değişikliklerle alâkadardır. Mitral stenozunda akciğer geçici konjesyonunun akciğer tüberkülozunun inkişafına mâni olduğu, halbuki konjenital stenozda pülmoner arter vasıtasiyle deveranın bozulması tüberkülozun yayılmasına yardım etmektedir. Geçici vena konjesyonunun tüberküloza tesiri, kollaps tedavilerinde görülmektedir. Kollabe olan sahada kapiller deveran gerileyerek kapillerler genişler ve bu kapiller konjesyonun neticesi olarak kollabe sahaya giden büyük arter dalları da genişleyebilirler (*Coryllos*). Hayvan tecrübelerinde damar içine az miktarda Lipiodol şırınga edilirse normal bir akciğerin yalnız kaidelerini doldurur, halbuki kollabe olan bir akciğerde bütün organ dolar. Akciğerde teneffüse bağlı olarak husule gelen lokal deveran değişiklikleri kollaps'dan sonra kaybolmaktadır (*Wolf* ve *Kolpstock*). Kollaps mevcut lezyonlara iyi tesir ettiği gibi yeni mihrakların teşekkülüne de mâni olur (*Pagel*). Bu suretle geçici vena konjesyonu tüberküloza karşı mukavemeti arttırır, kanın fazlalığı ile husule gelen hakiki sellüler ve hümoral mukavemetin mevcudiyeti kabul edilebilir. Alçak oksijen tazyiki esas faktör olabilir. Domuz fetüslerinde intrauterin enfeksiyonla husule gelen tüberküloz mihrakların küçük olması fetüs kanında oksijen tazyikının alçak olmasına atfedilmektedir (*Vorwald*). Kan miktarının azaldığı hallerde tüberküloza karşı mukavemet azalmaktadır (*Pagel*).

2 — **Kanser :**

Tiroid bezi enfeksiyonları ve kalb hastalıklarından başka kanser de nadir olarak tüberkülozla beraber görülür. Akciğer kanseri bulunan şahıslarda tüberküloz tagayyürlerin de mevcut olabildiği, eski tüberküloz kavitelerinde kanserin inkişaf edebildiği ve bir kanser nodülünün etrafında makroskopik olarak tipik tüberküllerin de bulunabildiği bilinmektedir. Kanserli bir dokuda tüberküllerin inkişafına yardım eden faktörler spesifik olarak kansere bağlı değildir. Aynı şekilde tüberkülozla beraber habis bir tümörün görülmesi eski bir kavitede kronik bir tahriş ve epitel hücrelerinin atipik çoğalması neticesi husule gelebilir. Faal akciğer tüberkülozunun seyri esnasında akciğer tümörlerine nadir rastlanır. Yapılan tecrübeler tüberkülozla kanserin yekdiğerinin zıddı olduğunu göstermektedir. Bunun sebebi spesifik bir antagonizm'den ziyade başka bir intana tutulmuş olan bir hayvanın tüberküloz basiliyle enfekte edilmesindeki güçlüktendir (*Pagel*).

3 — **Diabet :**

Tüberküloza karşı uzviyetin mukavemetini azaltır. Diabetli hastalarda tüberküloz vahîm ve süratli seyreder. Geniş mikyasta mihrakların erimesini mucip olur. Otopsi istatistiklerine göre diabetiklerin % 25 i tüberkülozdan ölmektedir. Köpeklerde pankreas çıkarıldıktan sonra bu hayvanların tüberküloza karşı mukavemetlerinin ortadan kalktığı görülmüştür. Diabetiklerin dokularında gliserol'ün artması tüberküloz basillerinin çoğalmasına sebep olur.

4 — **Silikoz :**

Bu vakalarda da tüberküloza karşı mukavemet azalır. Silikozlu hastalar arasında tüberkülozdan ölüm nisbeti silikozlu olmıyan tüberküloz hastalara nazaran üç misli fazladır. Silis'in tüberküloz basili üzerine direkt tenbih edici bir tesiri vardır (*Kettel*), fakat kültürlere silis ilâve edilecek olursa böyle bir tesir görülmediği gibi silikozlu tüberküloz dokularda tüberküloz basiline rastlanmamıştır.

Eksperimantal olarak virülansı azaltılmış olan basiller silikotik hayvanlarda müterakkı bir tüberküloza sebebiyet vermişlerdir. Buna mukabil silikotik olmayan kontrol hayvanlarında lezyonlar iyileşmiştir (*Gardner*). Aynı şekilde silis tozlarına mâruz bırakılan farelerde de tüberküloza karşı tabii mukavemetin zayıfladığı görülmüştür.

Tüberküloza karşı doğuştan mevcut olan veya sonradan kazanılan mukavemetin tüberküloz enfeksiyonunun inkişafında büyük bir rolü vardır. Fakat allerjik mukavemet vücudda tüberküloz lezyonlarının oturmasına hastalığın devamına ve patolojik anatomik değişikliklere tesir eder. Frengi akciğerde hastalığı daha ziyade lifi veya fibrokazeöz şekle çevirir. Kızamık gibi bazı intanlar, endokriniyen teşevvüşler hattâ bazı fizyolojik haller tüberkülin reaksiyonu ile meydana çıkan allerjik değişiklikleri mucip olur. Çocuklar basil enfeksiyonuna karşı değişik cevap verirler. Bu hal çocukların tabii olan mukavemetlerinin değişik olmasından ve enfekte eden miktarın aynı dozda olmamasındandır. İnsan organizmi tüberküloza karşı, frengiye nazaran daha fazla bir mukavemet gösterir. Tüberküloz ekseriya şifa bulur, halbuki treponemin, pek az miktarda dahi olsa inokülasyonu, kendi kendine bırakıldığı takdirde müterakki ve birçok defa ölüme götüren bir intan husule getirir (*Aubertin*).

Tabii mukavemet mekanizması :

Tüberküloz enfeksiyonuna mukavemet bakımından hayvanlar üç gurupa ayrılmaktadır : 1) Kobay ve maymun gibi hassas olanlar. 2) Köpek ve fare gibi mukavemet gösterenler. 3) Dana, keçi, at, koyun, inek ve tavşan gibi diferansiasyon gösterenlerdir. Üçüncü guruptakiler sığır tipine karşı hassas, insan tipine karşı mukavimdirler *(Griffith)*.

Tabii mukavemeti mütalâa etmek için mukavemet gösteren hayvanlara muhtelif yollarla tüberküloz basili vererek vücut mayilerinde ve höcrelerinde tüberküloz basilinin akıbeti araştırılır. Bu maksatla dokuların histolojik muayenesi, kültürel muayene, koloni sayımı da yapılır. *Pagel,* farelere intrakütan olarak sığır, insan ve kuş tiplerinin inokülasyonuyla husule gelen doku reaksiyonlarını incelemiş ve basillerin inokülasyon yerinde en az 40 gün kaldığını ve basilin hayvana hiçbir zarar vermeden intrasellüler çoğalabildiğini müşahede etmiştir.

Tabii mukavemet gösteren hayvanlarda histolojik manzara şu şekilde hülâsa edilebilir : 1) Basillerin parçalanması, 2) Peynirleşmenin mevcut olmaması, 3) Fartı hassasiyetin hafif artması, 4) İnokülasyon yerinde basil elemanlarının bir müddet sebat etmesi, görülür. Hassas ve mukavemet gösteren hayvanlardan alınan değişik cevaplara henüz bir izah şekli bulunamamıştır (*Rich*), höcre kültürlerinde, tüberküloz basilinin bir tipine karşı mukavemet gösteren bir hayvanda fagositlerin tüberküloz basilinin parçalanmasına hassas olan tipten daha fazla tesir etmediğini görmüştür. Basile mukavim olan hayvanların dokularında doğuştan mevcut bir antikor teşekkülü eksikliği ile beraber fartı hassasiyetin teşekkül edememesi mevzuubahistir. Bundan dolayı hayvan cinslerinde peynirleşme ve erime yani tüberküloz lezyonunun inkişafını ve vahametini tâyin eden değişiklikler görülmez. Netice olarak, tabiî mukavemet kan ve doku mayiinin bakteriostatik hassalarına dayanarak izah edilebilir. Tüberküloz basilinin intrasellüler parçalanması, basil çoğalmasına elverişli olmayan bir muhiti gösterir. Antikor teşekkülü doğuştan mevcut olmayışı ve fartı hassasiyetin teşekkül edememesi tabiî mukavemette mühim olan faktörlerdir. Tabii mukavemetin mekanizması allerjik mukavemetin mekanizmasından farklıdır. Allerjik mukavemette spesifik ve nonspesifik antikorlar faaliyettedir.

ALLERJİ

İlk tüberküloz enfeksiyonundan sonra organizm, tüberküloz basili ve mahsüllerine karşı değişik bir hassasiyet kazanır. Bu hassasiyet de, değişik bir reaksiyon kabiliyeti yani allerji ile müterafıktır. Bu suretle organizm, tenbihlere karşı diğer normal organizmlerden (fonksiyonel ve dinamik olarak) başka bir reaksiyon vermek kabiliyetindedir. Bu hassasiyet değişmesini ve derecesini allerjik reaksiyonun şiddetiyle ifade etmek mümkündür.

Allerjik reaksiyon, değişik bir hassasiyet hâdisesinin tezahürü olduğuna göre alerji ile aynı mânada tutulmamalıdır. Çünkü allerjik reaksiyon, gözle görülebilen aşikâr bir surette müşahede edilebilen (meselâ iltihabi mahiyette) allerji fenomeniyle tezahür eder.

Allerji, antijen veya allerjenlerin mevcudiyetiyle teşekkül eder. Allerjen tâbiri altında, uzviyette spesifik antikor (*Ergine* veya *Reagine* de denilen) husulünü tenbih eden ve bu maddelere karşı veyahut bu maddelerin deri altından vücuda girmleri halinde bunların resorbsyonunun değiştirilmesini (*Sensibilisation*) ve onlara karşı değişik bir reaksiyon kabiliyetinin allerjize olma teşekkülünü temin eden maddelerdir.

Allerjenlerin, allerjize edici tesiri olabilmesi için ancak organizmehazım yolu dışından girmeleri lâzımdır. Bu maddelerin allerjizan tesirlerinin albüminli bir maddeye (polipeptit) ait olduğu zannedilmektedir. Allerjenlerin şimik bünyeleri ya albümin maddelerinin spesifik sansibilize edici tesirlerine veya albüminlerin bünyesine giren veya iskeletine eklenmiş olan diğer molekül guruplarına göre (meselâ lipoit ve polisakkaritler) hususiyetler arz eder. Bu suretle tam antijen yani allerjize edici antijen teşekkül eder. Her albümin spesifik sansibilizan tesire malik değildir. Albüminlere katılmış olan molekül gurupları ancak antijenin karakteri üzerinde müessir olurlar. Yalnız başlarına allerjize edici değildirler. Bunlara antijen veya (*Hapten*) denir. Tüberküloz basilleri (tam antijen) dirler. Tüberküloz basillerinin mahsulleri ise (tüberkülin gibi) hapten karakterinde bir reaksiyon husule getirirler.

Bir (tam antijen) daima kompleks bir albümin ihtiva eder. Tüberküloz allerjisi sadece bir şahsa mahsus şekildir. Tüberküloz allerjisi ismi altında primer tüberküloz enfeksiyonu neticesi, tüberküloz bakterilerine, bunların metabolizma ve harabiyet maddelerine karşı organizmin reaksiyon kabiliyetinin değişikliği anlaşılmalıdır. Şu halde bu spesifiktir ve kisbî olarak meydana gelir.

Fartı hassasiyet ve reaksiyon kabiliyetinde değişiklik (allerji), meselâ yiyecek maddeleri, yabancı albüminler ile de vukua gelebilir. Bu suretle tüberküloz için nonspesifik allerjik değişiklikler umumi bir isim altında (*Paraallrji* veya *heteroallerji*) olarak yazılmıştır.

Allerji anlamı mutlak değildir, nispîdir (Wurm). Allerji terimi muayyen bir sebebe karşı bilinen bir tesiri göstermek için kullanılır. Allerji bir intandan sonra uzviyetin bozulmuş bir reaksiyonudur. Zira allerji bir intan hastalığı seyrinde, her bir hastalık tezahürlerinde olduğu gibi ârazdır. Amil tarafından organizmde husule getirilir. Yani patolojik tenbihe organizm allerjik olarak cevap verir.

Allerji kelimesiyle istenilen mânayı açık olarak tarif etmek pek mümkün değildir. Allerji her vaka ve görüldüğü yerde izah edilmek suretiyle tarif edilebilir. Allerji kelimesi ilk defa *V. Pirquet* tarafından (aşılı veya intana uğramış bir hayvanın, sağlam bir hayvana nispeten değişik cevap verdiğini anlatmak maksadiyle) kullanılmıştır.

Allerjinin insan patolojisindeki önemi laboratuvar hayvanları üzerinde deneme ve incelemelerle tetkik edilmiştir. *V. Pirquet*'ye nazaran; allerjinin

daha önceden muayyen bir sansibilizatörü almış bir organizmde zuhur etmesi lâzımdır. Bu takdirde birinci sansibilizasyonun meydana çıkarılması için, muayyen sansibilizatörün ikinci bir defa aynı organizme verilmesi icabeder. Ancak hassas kılıcı maddenin birinci ve ikinci defa organizme girmesi arasındaki geçen zaman daima aynı müddet olmamaktadır (*Pré* veya *anteallergique* safha). Bu müddet uzar veya kısalır ve ilk bulaşmada organizme giren basil sayısiyle basil virülansına tâbidir.

Angloamerikan müelliflerin bir kısmı allerji tâbirini fartı hassasiyetle aynı mânada kullanmaktadırlar. Halbuki hakikatte antijene karşı verilen cevaplar çok kuvvetli veya zayıf olabilir. Nitekim **V. Pirquet** allerjiyi tarif ederken (antijenlere karşı organizmin verdiği cevapların farklı oluşudur) demiştir.

Bretey ve arkadaşları mikromanipülatörle bir tek tüberküloz basili vermeye muvaffak oldukları hayvanlarda preallerjik devrin (58) gün sürdüğünü tesbit etmişlerdir. Eğer hayvana bir miligramın milyonda biri kadar (tahminen 40 kadar) basil aşılanırsa kobayın preallerjik devri 30 güne inmiştir. Basil miktarı arttırıldıkça bu devrenin daha kısaldığı görülmüştür. Patolojik mahsullerdeki tüberküloz basilinin virülansı kültürdekinden daha yüksektir. Virülan bir tüberküloz basili miligramın binde biri miktariyle kobayı 8 gün sonra allerjik hale getirirsede virülansı düşük basil ise ancak bir miligram miktarında şırınga edilmekle kobayı bir hafta sonunda allerjik yapar ve bu allerjinin en yüksek derecesi ancak iki buçuk aydan sonra elde edilir. Bundan dolayı B C G aşılanmalarında tüberkülin allerjisi geç zuhur eder (6 - 8 hafta). Bu sebeple geç zuhur eden bu zayıf allerjiyi meydana çıkarmak için tüberkülin miktarı nisbeten fazla olmalıdır. Allerji halinin şiddetini ölçebilmek için tüberkülini deri içi yoluyla kullanmak daha iyidir. **Jacob, Ustwedt** muhtelif tüberkülin reaksiyonlarını tetkik neticesinde Pirquet ve Mantoux'yı tavsiye etmişlerdir.

Tecrübe hayvanında (Kobayda) husule gelen allerji halinin şiddeti de farklıdır. Tüberküloz kobayın allerji halinin devamı enfekte eden basilin hem miktar hem de virülansına tâbidir. Allerjik durumun ne enfeksiyonun şekil ve lokazilasyonlarına nede hafif veya şiddetine bir delâleti yoktur.

B C G ile koruyucu olarak yapılan aşının allerjik görünmesi B C G mikroplarının vücut lenfa bezlerinde faaliyetini gösterir. **Thomof**, tüberküloza duçar edilmiş kobaylarda splenektomiden veya bütün retiküloandotelyal sistemin blokajından sonra basil vücuduna ve tüberküline karşı allerjide azalma husule gelmemiştir.

Avirülan veya B C G gibi virülan olmayan suşların verdiği allerji zamanla azalır veya kaybolabilir. Ölü tüberküloz basili şırıngasiyle hayvanlarda bir nevi allerji hali teessüs ederse de bu allerji canlı basillerde olduğu kadar devamlı olmaz ancak kısa bir zaman devam eder. İnsanlarda tüberküloz allerjisini araştırmak için kullanılan metot hangisi olursa olsun allerjinin görülmesi (*müsbet reaksiyon*), organizmde tüberküloz enfeksiyonunun bulunduğunu gösterir. Allerjiyi meydana getiren basillerin canlı veya ölü oldukları hakkında bir fikir vermez. Menfi bir tüberkülin reaksiyonu tüberküloz enfeksiyonunu daima reddettirmez. Çünkü bazı hastalıklar ve tüberkülozun ilerlemiş şekilleri bir anerji hali meydana getirebilir. Tüberkülin şırıngasından bir hafta sonra reaksiyon müsbet olabilir (*gecikmiş reaksiyon*). Yedi hafta sonra müsbet

reaksiyon kaydedilen vakalar vardır (*Bezançon*). Tüberküloz basilinin organizmde tamamen ölmesinden sonra (*stérilite'*) dahi allerji devam eder. Kobayların avirülan basillerle husule gelen bu hali, insan organizmindeki latant tüberküloz intanına benzer (*Canetti*). Çünkü gerek insan gerekse kobayca;

a) Lezyon, basillerin girdiği yer ve bu çevredeki lenfa bezlerine inhisar eder.

b) Hastalık daima gerilemeye meyyaldir.

c) Vakaların bir çoğunda lezyonda basil bulunmaz (*stérilisation*) aynen görülür.

Tüberküline karşı hassasiyetin, tüberküloz basilinin proteinlerine karşı bir (anafilaksi) reaksiyonu olduğu düşünülmekte idi. Çünkü tüberkülin (şok) unu anafilaksiden ayırt etmek mümkün olmamakta ve derideki kızartı da (Phénomene d'Arthus) ile izah edilmekte idi. Bugün bu düşünce kabul edilmemektedir. Meselâ kobay tavşana nazaran anafilaktik olarak daha az hassas olduğu halde tüberküloz allerjisinde hâdise tamamen aksinedir.

Calmette'e göre, allerji, anafilaksiden tamamen farklıdır. Anafilaksi, anafilaksi şoku husule getiren cisimlerle vukua gelir. Tüberküloz allerjisinin husule gelmesinde yalnız tüberküloz enfeksiyonu alâkadardır. Tüberküloz allerjisi uzun sürer. Anafilaksi antijen şırıngasından hemen sonra zuhur ettiği halde allerji ise şırıngadan 24 - 48 saat sonra meydana çıkar. Anafilaksi, hassas hayvanın serumu ile başkasına nakledilebildiği gibi hassas ana hayvanın plasantasından yavrusuna geçer. Lokal olarak da intikal yolu ile *Prausnit - Kunster* reaksiyonu hasıl edebilir. Tüberkülin allerjisinde buna imkân yoktur. Tüberkülinde esasen antijen karakteri yoktur. Tüberkülin ancak *Hapténe* sınıfından pasif bir antijendir yalnız (allerji halini) meydana getirir. Basil protitleri kobayda bir anafilaksi hâsıl edebilir. Bu tüberkülin hassasiyetinden tamamiyle ayrı bir keyfiyettir.

Tüberkülin hassasiyeti hâdisesinin allerjik veya anafilaktik mahiyetini katî olarak tâyin eden birçok denemeler vardır. Bu denemlerde tüberkülin hassasiyetinin esasının (*cellulaire*) olduğu görülmüştür.

Çünkü tüberkülin hassasiyetinin, bir enkübasyon devresi gibi preallerjik zamana muhtaç olması, transmissible olmaması bu suretle izah edilmektedir. Tüberküloz hayvanın allerjisi Koch basilinin protein fraksiyonlarına bağlıdır. (*Seibret, Long*).

Alerji hâdisesinin umumi olarak dokularda cereyanı şu şekilde kabul edilmiştir: Allerjik kobayın derisi içine tüberkülin şırınga edilince ilk saat içinde Makroskopik olarak bir eksüdasyon ile konjesyon husule gelir. Deri altında ödemli şişlik, damarların genişlemesi, polinükleer lökositlerin diapedezi olur. Bu esnada fibroblastlarla endotel höcreleri şişerek yuvarlaklaşır. Protoplazmaları bazofil olur. İkinci saatte damarlar etrafında monositlerin hücumu görülür. Sekizinci saatte epiderm ve Malpighi ortasında

nekroz belirtileri başlar ve tedricen genişler 48 saat içinde nekrozlu bölgenin hududu bir polinükleoz reaksiyon ile çevrilir. Daha sonraki günlerde deri altında histiyositer granülasyon doku tabakası teşekkül ederek dev hücrelerle lenfositler zuhur eder.

Bir kısım müellifler tüberkülinin dokudaki tesirini lokal bir histamin husule getirmekle izah etmektedirler (*Boquet*). Tüberkülin, hassas hücrelere tesir ederek histamin tabiatında bir madde ifrazına sebep olmaktadır. Bu madde lokal olarak dokuda yayılır ve damarları genişletir. Kıl damarlarının permeabilitesini arttırır ve papül meydana gelir.

Hülâsa edilecek olursa: Tüberkülin reaksiyonu: a) Henüz tamamiyle aydınlatılmamıştır. b) Belki nörovejetatif sistemin de tesiriyle henüz meçhul olan fakat tüberkülinden menşeini almış bir zehir olmayan, yapıları tagayyüre uğramış hücrelerin mahsulü olan bir maddenin tesiriyle meydana gelmektedir. Tüberkülinin histaminik menşei bugün için nazari olarak kabul edilmektedir.

Hassas bir insana tüberkülin şırınga edildikten sonra; 1. Höcrede bir antikorla birleşerek reaksiyon müspet olur veya hassas höcre tarafından tüberkülin imtisas olunur. 2. Reaksiyon menfi ise ya şırınga yerinde harabolur veyahut vücuttan çıkar. Tüberkülin reaksiyonu menfi olan şahıslarda tatbik edilen tüberkülinin şırınga yerinde E C G yapıldıktan sonra müsbet bir belirtinin meydana geldiği görülmektedir. Bu vakalarda (**Forestier**)'e göre, tüberkülin hiç tagayyüre uğramadan şırınga yerinde kalmaktadır.

Halbuki (**Canetti**), bunun aksini düşünmektedir. Bu müellife göre, tüberkülin, şırınga yerinde olduğu gibi kalmaz. Oradaki höcreleri hassas kılar sonradan uzviyete giren B C G basillerinde (**activité tuberculinique**) mevcut olduğundan bu hassasiyet meydana çıkar. Bu suretle ilk tüberkülin zerki (hassas kılıcı - **Sensibilisant**), sonraki aşı ise (meydana çıkarıcı - **Déclenchant**) olmaktadır.

Tüberkülin raksiyonlarının nonspesifik olanlarını, hususiyle topluluklarda kitle halinde tatbik edildiği zaman ayırt etmek çok mühimdir. Spesifik olmayan reaksiyonların başında paratüberküloz (**saprofit**) basiller gelir. Tifo, kolera aşıları, koli basili ekstresi... tüberküloz hastalarda spesifik olmayan reaksiyonlar yaparlar.

Tüberkülin hassasiyetinde: 1) Koch fenomeninde olduğu gibi sabit olmayan ve kaybolan bir durum (*hassasiyet*). 2) Yeni zerklere cevap vermemekle kendini gösteren muafiyet olmak üzere iki ayrı hal bulunur. Hayvanların sürenfeksiyonlarında basillerin miktarına bağlanan ayrı ayrı iki allerji ortaya çıkmaktadır. Sürenfeksiyonu yapan basil miktarı hayvanlarda toksik ölümle bir (*hipersansibilite*) olur. Basil miktarı azsa (muafiyet) teessüs eder. Bu sürenfeksiyon muafiyetinde bir antikordan bahsedilemez. Burada yalnız (*Bacteriopexie tissulaire*) kabul olunabilir (*Gastinel*). Tüberkülozda muafiyet mutlak değildir. Massif enfeksiyonlar karşısında muafiyet çok azalır. Enfeksiyonun şiddeti, tekerrür ve sık sık enfeksiyonlar arasındaki fasılanın kısa olması da muafiyeti azaltan veya ortadan kaldıran sebeplerdir.

Rist ve *Allen Kraus* muafiyetle allerjiyi biribirine bağlı telâkki etmektedirler. Fakat bunları biribirlerinden ayırmak mümkündür. Allerji kaybolduktan sonra mukavemet devam edebilir. *Ellison* buna (*Allergie secondaire négative*) demiştir.

Allerji ve mukavemet primer enfeksiyonla başlarlar. Fakat bir primer lezyon tamamiyle iyileşirse allerji derhal kaybolur, Mukavemet ise daha devam eder. *Ellison*'a göre : (Primer negatif allerji), hem basille temasa gelmemiş olmaktan hem de bazen tabiî mukavemetin çok yüksek olmasından ileri gelir. Sekonder negatif allerji, bazı klinik hâdiseleri izah etmeye yarar. Evvelce tüberkülin menfi olan bir çocukta, ilk müspet reaksiyonla görülen klinik tablonun, kâhilde ilk allerji kaybolduktan sonra ikinci defa tüberkülin hassasiyetiyle zuhur eden klinik şekilden farkı, tüberküloza ait akciğer kireçlenmesinde tüberkülinin menfi olmasını izah edebilir.

V. Pirquet ye göre allerji; evvelce bir antijenle temasa gelen organizmin sonradan aynı antijene karşı değişik bir şekilde reaksiyon göstermesidir. Tüberkülozda alerji ise evvelce tüberküloz basiliyle enfekte olmuş insan ve hayvanların yeniden tüberküloz basiliyle temasa geldikleri zaman normal insan ve hayvandan farklı bir reaksiyon göstermeleridir. Allerjinin modern tarifinde, allerji ismi altında yalnız (*hiperallerjik reaksiyonlar*) kasdedilmiş (*hipoallerjik reaksiyonlar*) bu konu dışında bırakılmıştır. Modern anlama göre, tüberkülin testi ancak derideki allerji durumunu göstermekte, vücudun diğer kısımlarının reaksiyon kabiliyeti hakkında bilgi vermemektedir. Allerjik bir hayvanın kanını normal bir hayvana şırınga etmek suretiyle (tüberküloz allerjisi) pasif olarak geçirilemez. Keza tüberkülin içindeki proteinleri hayvanlara zerketmek suretiyle de bu hayvanlarda tüberküloz allerjisini meydana getirebilmek mümkün değildir. Allerjik rekasiyonların biribirlerinden farklı iki tipi vardır.

1. Serum, polenlere karşı fartı hassasiyetlerde olduğu gibi ani hipersansibilite reaksiyonu.

2. Tüberkülin tipi reaksiyon.

Birincisi, antijenin şırıngasından birkaç dakika sonra derhal başlar. Bu reaksiyon aynı test proteiniyle tekrar meydana getirilebilir. Hümoral antikorlar ve presipitinlerle yakın alâkası vardır. Anafilaksi şeklinde tezahür eder. Hipersansitif bir hayvanın serumunun zerki suretiyle pasif olarak başka bir hayvana geçirilebilir. Anafilaktojen madde spesifik antijeni, kendi antikoriyle invitro karıştırmak suretiyle elde edilir.

Antijenin sublethale dozunun zerkedilmesiyle (anti anafilaksi), fartı hassasiyet giderilebilir. Fartı hassasiyet gösteren hayvanda bu reaksiyonun sebebi olarak hiçbir morfolojik değişiklik tesbit edilemez. Tüberkülin tipi reaksiyon ise test tatbikinden birkaç saat sonra meydana gelir (masif bir dozun zerkinden altı saat, ufak dozların zerkinden 24 - 48 saat sonra). Serum tipi reaksiyon birkaç saat içinde tamamen kaybolduğu halde, tüberkülin tipi reaksiyon, tüberküliti andıran günlerce hattâ haftalarca devam eden granülomatöz bir lezyon husule getirir. Tüberkülin allerjisi, tüberkülin ve protein-

lerinin şırıngasiyle meydana getirilemez. Ancak, tüberküloz tabiatta doku değişikliği yapabilen canlı veya ölü basillerin şırınga edilmesiyle husule getirilebilir.

Tüberkülin tipi allerji kazanmış bir hayvanda az çok bir muafiyet husule gelir, fakat serum tipi alerji ile muafiyet teessüs etmez. Anaflaktik şok hararet-derecesini düşürür. Tüberkülin şoku ise yükseltir. Serum tipi aşırı duyarlık reaksiyonları tüberküloz basili immün tipleriyle meydana getirilebilr, ancak kalite ve miktar bakımından elverişli preparatlar kullanılmış olmalıdır. (*Seibert*) tarafından izole edilen bazı iri moleküllü tüberküloproteinler bu maksat için elverişlidir. Alt tüberkülin uygun değildir. Tüberkülin tipi allerji mevcudiyeti yalnız tüberkülin zerkiyle değil, bizzat tüberküloz basillerinin zerki suretiyle de gösterilebilir.

Tüberkülin allerjisinin aynen tüberküloz immünitesi gibi, in vitro tecrübelerle, serumda mevcut olmadığı gösterilebilir. Bu reaksiyon humoral olmayıp sellüler bir fenomendir. Tüberküloz allerjik bir hayvandan yapılan doku kültürlerinde hücrelerde tüberkülin hassasiyetine delâlet eden harabiyet ve normal büyümelerinde, muhaceretlerinde değişmeler tesbit edilmiştir.

Bu iki tip allerjinin tezahürleri biribirinden bu kadar farklı olduğu halde esas bakımından biribiriyle yakın ilgileri mevcuttur. Her ikisi de bir antijen tarafından husule getirilir ve her ikisi de yüksek derecede spesifiktirler ve nihayet her ikisi de tabiat itibariyle bir antijen - antikor reaksiyonundan ibarettirler. Yalnız birinde antikor serumda yani invitro olarak kolaylıkla gösterilebilir. Diğerinde ise esas itibariyle hücrelere tâbidir. *Dienes* ve arkadaşları, tüberkülin tipi allerjinin serum tipi fartı hassasiyetten önce meydana geldiğini gösterdiler. Serum tipi fartı hassasiyetin husule gelip gelmemesinde hangi faktörlerin rol oynadığı henüz bilinememektedir. Bütün antikorlar hücre mahsullerinden ibarettirler. Kendilerini meydana getiren hücrelere bağlı kaldıkça tüberkülin tipi sellüler fartı hassasiyet devamlı kalır. Seruma dağıldıkları zaman, hümoral (Anafilaktik) fartı hassasiyete sebep olurlar. Tüberküloz patojenisinde ve hastalığın muafiyeti bakımından tüberküloz proteine karşı husule gelen serum tipi fartı hassasiyet aşikâr bir rol oynamaz.

Son zamanlarda allerji ve muafiyet arasında mevcut olan aşikâr paralelizm büyük bir alâka çekmiştir. Sebeplerinin benzer olması bilhassa yeni enfeksiyonlardan sonra görünürde paralel bir dalgalanma göstermeleri ve sebep olan foküsün çıkarılmasından sonra aynı zamanda kaybolmaları daha evvelleri *Krause*'nin de dikkat nazarını çekmişti.

Krause, tüberküloz - immünitesini doku allerjisinin bir fonksiyonu olarak kabul etmiştir. Bu hâdiseyi bazı müelliflerin yaptıkları gibi sadece deride tüberkülin reaksiyonu neticesi husule gelen âdi iltihap ile izah etmek istememiştir. Bu kabul tarzı birçok taraftar kazanmış ise de immünite ile allerji arasın-

daki münasebet, basit bir kantitatif fonksiyon ile izah edilemez ve biri diğerinin bir ölçüsü olamaz. Allerjik bir hayvanın, bir reenfeksiyona karşı muaf veya hassas olduğu ancak uzun tecrübelerle anlaşılabilir.

Krause'den sonra *Römer* ve diğer birçok müelliflere göre tüberküloz bir hayvanda fevkalâde az miktarda virülan basillerle deri yolundan yapılan bir reenfeksiyon âni olarak lokal ve lenfadenopatik bir reaksiyona sebep olmaz ve hayvan reenfeksiyona rağmen yaşar. Bu tecrübede manifest allerjik bir reaksiyon ile veya fartı hassasiyetle birlikte olmıyan bir muafiyet bahis konusu bulunmaktadır. Eğer reenfeksiyon orta miktarda basillerle yapılırsa, akut *Koch* fenomeni görülür fakat hayvan aynı doz basille enfekte olan normal bir hayvandan daha uzun bir zaman yaşar ve daha çok iyilik gösterir. Bu tecrübe allerjik (fartı hassasiyet) ve muafiyetin birlikte bulunduğuna bir misaldir.

Bail, massif dozda basillerle perituvan içersine yaptığı bir reenfeksiyonda hayvanın derhal akut bir şekilde öldüğünü görmüştür. Burada allerji, (fartı hassasiyet) muafiyetsizlik ile birliktedir.

1929 da *Rich* ve *Mc Cordock* çok enteresan ve mühim bir seri tecrübelerinin neticelerini yayınladılar. Elde ettikleri neticeler allerji ve muafiyetin biribiriyle mutlaka münasebeti olan hâdiseler olmadığını, muafiyetin allerjiden ayrı olarak bulunabileceğini ve nihayet allerjisiz bir muafiyetin daha tesirli olduğunu meydana koydular. Yine bu tecrübelere göre tesirli bir muafiyet için allerji lüzumlu bir faktör değildir ve *Krause*'nin düşüncesinin aksine olarak tüberküloz muafiyeti doku allerjisinin bir fonksiyonu değildir ve allerjisiz bir muafiyet, allerjili bir muafiyetten daha tesirlidir. Daha sonraları *Rich* reenfeksiyondan ileri gelen akut, lokal reaksiyonun elverişli bir tüberkülin tedavisiyle giderilebileceğini ve bu tüberkülin tedavisinin reenfekte hayvanın kisbî muafiyetine zarar veremiyeceğini bildirmiştir. Bu şekilde muamele gören enfekte hayvanların desansitize edilmeyen hayvanlara nazaran virülan basillerle husule getirilen bir enfeksiyona karşı daha iyi korunabileceklerini ilâve etmiştir.

Forestier, Courlisky radyolojik olarak da teyit edilen akciğer plevra ve lenfa bezlerinin tüberküloz iltihabı bulunan dört yaşında bir çocukta deri tüberkülin reaksiyonu müsbet görülmüştür. İyileştikten sonra uzun bir zaman tüberkülin deri reaksiyonu menfi olmuştur. 10 sene sonra, tüberküloz enfeksiyonu bulunan bir aile ile temas neticesi tüberkülin reaksiyonu yeniden müsbet olmuştur. Nitekim, bu esnada eritemanodosun husule gelerek hilüs lenfa bezlerinde radyolojik olarak şişlik ile primer tüberküloz enfeksiyonu tablosu meydana gelmiştir. Yekdiğerini takip ederek vukua gelen tüberkülozla ilgili bu iki hâdisenin mekanizmini; deri reaksiyonunun menfi olmasına rağmen henüz allerjik olan bir şahısta bir reenfeksiyon olarak veyahut evvelce tüberkülin allerjisinin tamamiyle sönmesinden sonra ikinci bir primer enfeksiyon olarak kabul etmişlerdir.

Allerji probleminin klinikte tatbiki : Yalnız hayvanlardan elde edilen neticelerin klinikte insanlara tatbiki doğru olmaz. Laboratuvar hayvanlarında tecrübi olarak husule getirilen tüberküloz, insan tüberkülozundan tamamiyle farklıdır. İnsan ftizisi bir reenfeksiyon tüberkülozudur. Hayvanlarda biribirinden ayrılamayan tüberküloz enfeksiyonu ve hastalığı, insanlarda çok ayrıdır.

İnsanlarda kaide, olarak ilk enfeksiyonla ikinci enfeksiyon arasındaki uzun fasıla, hayvanlarda görülmez. Çok az miktarlarda basillerle husule getirilen bir enfeksiyon hayvanları daima hasta ettiği halde insanlara ekseriya bir şey yapmaz. İnsanlarda sık olarak görülen reenfeksiyon muafiyeti, hayvanlarda eksperimantal olarak güçlükle husule getirilebilir. Birkaç hayvan cinsi müstesna, hassas hayvanlarda husule getirilen enfeksiyon, asla iyileşme istidadı göstermez. İnsanlarda ise ekseriya şifa olması karakteristiktir. Hayvanlarda enfeksiyon tedrici olarak ileriler, lokal harabiyetten ziyade yayılma görülür. İnsanlarda kaide olarak görülen gerileme, dokuların tamiri ve arazların latans devreleri olmadan hayvanı ölüme götürür.

İnsanlarla tecrübe hayvanları arasında, tüberküloz enfeksiyonuna karşı mevcut olan bu aşikâr farklardan başka tecrübe enfeksiyonu ile mûtat enfeksiyonlar arasında da farklar bulunmaktadır. Tecrübe enfeksiyonunda; enfeksiyon dozu enfeksiyon yeri, hayvanların ve basil suşlarının seçilmesi, enfeksiyonla reenfeksiyon arasındaki zaman, yaşama şartlarının sabit olması ve diğer bazı faktörler, insandaki tüberküloz enfeksiyonu için hayvanlarda olduğu gibi bahis konusu değildir. Tecrübe hayvanındaki enfeksiyonun, istenilen bir zamanda tecrübeye son vermek ve istenilen bir devrede incelemek kabildir.

Bu farklar, hayvanlardan elde edilen neticelerin insan patolojisine tatbikına mâni olmaktadır. Bununla beraber bazı esaslar insan ve hayvanlarda yekdiğerine benzemektedir. Meselâ histojenezin esas prensipleri biribirini andırır. Miktar bakımından farklı olmakla beraber, antijene karşı hümoral ve sellüler cevap hemen hemen aynıdır.

Muhtelif hayvan nevilerinde ve aynı nev'in jenetik bakımdan farklı tiplerinde tabiî muafiyet meselesi tecrübe enfeksiyonlariyle incelenmiştir. Son zamanlarda enfekte olmuş zenciler ve kızıl derililerin halk topluluklariyle beyaz insanlar arasında muafiyet bakımından mevcut farkın, tüberküloz enfeksiyonuna çok hassas hayvanlarla, tabii olarak muaf olan hayvanlar arasındaki farkla mukayese edilebileceği ileri sürülmüştür. İnsan ve hayvan gurupları arasında tüberküloz enfeksiyonuna karşı muafiyet farkı bakımından bu benzerlik aşikârdır. Fakat mukayeseden elde edilecek neticeye fazla bel bağlamamak lâzımdır. Bazı insan gurupları arasında tüberküloz enfeksiyonuna karşı mukavemetin azalmasını yalnız (**ırki**) sebeplere bağlamamalıdır. Bu hususta sosyal ve ekonomik şartların ve epideminin karakteri büyük rol oynar.

Jenetik bakımdan homojen olan hayvan guruplarının tüberküloz enfeksiyonundaki kalitatif bakımdan olan aşikâr benzerlik monozigotik ikizlerde henüz gerekli şekilde incelenmemiştir. Fakat tüberküloz enfeksiyonuna karşı reaksiyonları bakımından zâhiri benzerlikleri tesbit edilmiştir. Bu benzerliğin hastalığın yayılması, makrofajların faaliyeti, bakterisit kabiliyet bakımından da bulunduğu henüz tesbit edilmemiştir.

Tüberküloz basiliyle enfekte olan bir hayvan tüberkülin ile desansibilize edilirse deri hassasiyeti kaybolur. Fakat süperenfeksiyona karşı mukavemeti kaybolmaz. Bunun en iyi misali Koch fenomenidir. **Rich** ve arkadaşları, allerji husule getirmeden aktif ve pasif

olarak muafiyet tevlit edebilmişlerdir. Muaf olan hayvanlarda basilin yayılmasna mâni olan faktörün iltihabi reaksiyonlardan ibaret olmadığını (muafiyet antikorlarının) bu hususta rol oynadığını göstermişlerdir. Klinikte allerjisiz muafiyet (fartı hassasiyet olmaden) daha iyi kabul edilmektedir. Allerji bilhassa hiperallerjik şahıslarda hastalığın akut arazlarının meydana gelmesinde mesuldür. Allerji her zaman lezyonları harabiyete götüren bir faktör değildir. **Long**, şifa proçesi esnasında, hastalığın proğressiv seyrinde yüksek bir allerjinin bulunabileceğini göstermiştir. Bugün allerji ve muafiyetn aynı fenomenler olmadığı birçok müellifler tarafından kabul edilmekle beraber alleri halinin şahsa faydalı olduğu kanaatı vardır (**Bordet**). Allerjisiz muafiyet vakaları olabileceği gibi muafiyetsiz allerji vakaları da mevcut olabilir. Allerji yalnız olarak muafiyeti tenin edemez ve tam bir muafiyet temini için diğer faktörlerin de tesiri vardır. Allerji bir enfeksiyon reaksiyonudur (**Calmette**). Muafiyet durumunu gösteren bir reaksiyon değildir. Tabii olarak muaf olan organizmler allerjik değildirler. Muafiyet değişmeden yüksek miktarda tüberküline alıştırılarak allerji kaybettirilebilir.

İnsanda primer kompleks vakalarının büyük bir kısmı tamamiyle iyileşir. Tecrübe hayvanında ise bu şifa hâdisesi nadirdir. Bunun sebebi insanlarda tabii muafiyetin hayvanlardan daha yüksek olmasındandır. Fakat primer kompleksin şifa ile neticeenmesini sağlayan tabiî bir muafiyeti olan aynı insan nevi, primer enfeksiyondan sonra tabiî muafiyetin yükseldiği de kabul edilmesine rağmen, yine bir reenfeksiyona yakalannaktan ve belki de bu yüzden ölmekten kurtulamaz. Diğer bir izah tarzı da; Primer enfeksiyonun hemen daima minimal doz basil ile vukua gelmesidir ve hiç şüphesiz doğrudur (andojen olmadığı takdirde reenfeksiyon da minimal basil miktarlariyle olmaktadır). Bununla beraber, çok taze primer mihraklar incelendiği zaman, tüberküloz basilleriyle dou olduğu görülür. Bu hâdise, birkaç basilin vasatı müsait bulmaları neticesi çoğalmalariyle izah edilir. Buna rağmen primer mihrak kısa zamanda şifa bulur. Belki de bu ilk çoğalma kuvvetli bir antijen rolü görmekte ve kapsül teşekkülü suretiyle şifayı sağlanaktadır. Primer enfeksiyonun ilk devrelerinde, reenfeksiyona karşı muafiyet azdır ve zamanla artar.

En çok rastlanan ve ekseriya öldüren tüberküloz şekli, ftizidir. Bu şekil, nuafiyetin ortadan kalkması daha doğrusu yenilmesi, neticesi meydana gelmektedir. Hastalığın vahametine rağmen immünite faktörünün bulunduğu gösterilebilir. Koch fenomeninle olduğu gibi, şidetli lokal reaksiyon neticesi dokular harap olurken, basillerin yayılması önlenmektedir. Ftizi, akciğerlerde husule gelen bir Koch fenomenidir. Yalnız derideki Koch fenomeninden farkı, akciğerin harap olan mikroplu kısımlarının kısmen harice atılması yanında bir kısmının da bronşlara aspire edilmesi vukua gelmektedir. Bu aspire edien basilli hasılat, fartı hassasiyet gösteren sağlam akciğer kısımlarında yeni Koch fenonenlerine ve harabiyetlere sebep olurlar (Bir de şunu göz önünde tutmak lâzımdır: Allerik dokudaki bir tüberkül ile allerjik olmayan diğer bir dokudaki tüberkül arasında esas itibariyle büyük bir fark yoktur. Ancak allerjik dokularda umumiyetle eksüdatif reaksiyon sık görülür).

İmmünolojik prensiplerin pratik önemi, hastalığın proğnoz ve tedavisi bakımındandır. Bir hastanın immünolojik durumunu takip edebilecek bir ölçüye henüz sahip değiliz. Bu hususta tecrübe edilen birçok serolojik testlerin kıymeti yoktur. Bir hayvanın muafiyeti hakkında hüküm verebilmek için en değerli test, inoküle edilen canlı veya ölü verem mikroplarına karşı göstereceği reaksiyon derecesidir. Fakat bu esnada farkına varılmadan bir enfeksiyon husule gelirse, bu zaman testin değeri kalmaz.

Tüberkülin şırıngalarına karşı gösterilen reaksiyon şiddetiyle hastalığın gidişi ve proğnozu arasında bir münasebet olup olmadığı da henüz kesin olarak tesbit elilmemiş-

tir. Bu konuda çalışmalar yapılmaktadır. Makrofaj sisteminin iyi çalışması, tüberküloz muafiyetinin en güzel faktörüdür. Maalesef makrofaj sisteminin çalışma derecesini gösterebilecek bir klinik test henüz mevcut değildir. **Levine**'in B C G ile yaptığı tecrübelerde, aşının deri altından zerkinden sonra zenci ve Portorica'lı çocuklarda, beyazlara nazaran daha çok rejiyonel lenfa bezlerinde abse teşekkülleri görülmüştür. Bu hâdise, bu çocukların, basilleri şırınga yerinde lokalize edebilmek kabiliyetlerinin beyazlara nazaran daha az olduğunu gösterir.

Primer enfeksiyon geçirilmesi tüberküloza karşı mukavemeti arttırır mı? Hayvan tecrübelerinden elde edilen neticelere göre arttırması lâzımdır. Proğressif primer enfeksiyonların yayılmalara sebep olarak daima ölümle neticelendiğini, halbuki post primer proğressif enfeksiyonların hastalığı lokalize etmeye çalıştığını ve durdurabildiğini görmekteyiz. Pratik bakımdan mühim olan nokta, primer enfeksiyonu alıp almamak yani tüberkülin testinin müsbet olup olmamasıdır. Primer enfeksiyonun üç mânası vardır: Enfeksiyona karşı muafiyetin bir derece artması, minimal de olsa tabii bir muafiyetin mevcudiyeti, andojen alevlenmelere sebep olabilecek bir miktar basilin vücutta depo edilmesidir.

Şehirlerde oturan veya meslekleri icabı verem mikroplarına sık sık mâruz kalan kimseler için mukavemet artması iyi bir şeydir. Fakat tekrar tüberküloz basiline mâruz kalması ihtimali olmayan kimseler için bu mukavemet artması lüzumsuzdur. Keza evvelce mevcut bir muafiyetin, primer enfeksiyonun yenilmesi suretiyle isbat edilmiş olması meselesinde de aynı düşünceler ileri sürülebilir. Vücutta hapsedilmiş olan basillerin yapacağı tehlike meselesine cevap verebilmek kolay değildir. Bu doğrudan doğruya şahsın yaşama şartlariyle alâkalıdır. Bir şahsın tüberküline karşı müsbet reaksiyon göstermesinin faydası veya mahzurları ileride mâruz kalacağı şartlara ve hâdiselere bağlı bir keyfiyettir.

Tedavi yoliyle muafiyetin yükseltilmesi meselesi; senelerce denenmiş, evvelâ passif muafiyet vermek maksadiyle birçok usuller kullanılmışsa da tesirsiz oldukları görülerek terkedilmiştir. Antiserum'lar, nükaha serumları, antitoksinler, antitüberkülinler ve bunlara benzer preparatlar bu meyandadır. Keza, aktif muafiyet verebilmek maksadiyle aşılar ve tüberküloz mikroplarının fraksiyonları kullanılmıştır. Canlı verem mikroplariyle yapılan (*Kutchera-Eichberken* aşısı), (kısmi antijenlerle hazırlanan *Deycke-Much* aşısı), *Boquet, Négre* tarafından tasviye edilen (Antijen metilik) ve tüberkülin tedavisinde hastalığın tedavisi bakımından umulan iyi neticeleri vermemiştir.

İmmünizasyon : Bir hayvanın verem mikroplarına karşı mukavemetini yükseltebilmek için en elverişli yol bu hayvanda tüberküloz granülasyon dokusunu tecrübi olarak meydana getirmektir. Bu maksatla tecrübe edilen birçok usullerden yegâne tutunan ve halen de kullanılmakta olan B. C. G. aşısıdır. Pratikte B. C. G. ile aşılanan şahıslarda allerjinin meydana gelmesi muafiyetin bir alâmeti olarak kabul edilmektedir. Teorik itirazlara rağmen insanlarda ve hayvanlardaki bazı müşahedelerle bunun doğruluğu anlaşılmaktadır.

Mamafih optimal bir immünite için lüzumlu olan allerji derecesi hakkında henüz bir bilgiye sahip değiliz.

B. C. G. aşısı ile elde edilen hususlar :

a) Yalnız basil proteinine karşı bir allerji (*Koch fenomeni*).

b) B. C. G. tüberkülinine karşı müsbet fakat âdi tüberküline karşı menfi bir reaksiyon.

c) Mûtat tüberkülin testlerine karşı hafif veya kuvvetli reaksiyon. Birçok yerlerde kabul edildiğine göre âdi tüberküline karşı katî bir hassasiyetin elde edilmiş olması arzu edilmektedir. Pratikte B. C. G. aşısından evvel ve sonra aynı tüberkülini kullanmalıdır. Bu sayede aşı ile husule getirilen hassasiyet hakkında katî bir fikir edinmek kabil olur. Uluslararası verem savaşında bu maksatla başta *Mantoux* olmak üzre *Moro patch* testi, *adrenalin - Pirquet* testi kullanılmaktadır. Tüberküline karşı kuvvetli bir reaksiyonun daha çok muafiyet verdiği meselesi henüz halledilmemiştir. Birçok yerlerde aşıdan 6-10 hafta sonra tüberkülin testi yapılması rutin bir usul olarak kullanılmaktadır. Şüphesiz bu usul aşının kuvvetini anlamak bakımından mükemmeldir ve 6-8 hafta sonra nisbeten kuvvetli bir tüberkülin reaksiyonunun görülmesi umumiyetle devam eden bir allerjiye işarettir. Bu müddet sonunda tesbit edilen hafif bir allerji birkaç ay zarfında tamamen kaybolabilir. Aşıdan sonra allerjinin kaybolması ekseriya ilk sene zarfında vukua gelmektedir ve aşıdan bir sene sonra aşikâr bir tüberkülin reaksiyonu mevcutsa birçok seneler tüberkülin testi tekrarlanmıyabilir. Birkaç vaka müstesna olmak üzere aşıdan altı veya on hafta sonra yapılan tüberkülin testi % 95 nisbetinde + bulunur. Bazı neşriyatta 5 sene sonra bu nisbetin % 90 olarak bulunduğu bildirilmektedir. Aşıdan sonra allerjinin 10 sene hatta daha uzun müddet devam ettiği kabul edilmektedir. Aşıdan sonraki allerji kaybolduktan sonra da yeniden aşı tatbiki tavsiye olunmaktadır. İkinci aşıda lokal reaksiyon daha erken husule gelir, nadiren daha şiddetlidir ve allerji daha kısa bir latans devresinden sonra meydana çıkar (*Wyllis fenomeni*).

Ancak vakaların çok azında mükerrer aşılamalara rağmen müsbet bir allerjinin elde edilebilmesi mümkün olmaz. Bu gibi hallerde aşının birkaç defa tekrar edilmesinin faydalı olacağı hakkında birşey söylenemez. Keza mükerrer aşılanmalarda aşı dozunun arttırılmasının faydalı olacağı da düşünülmektedir. Bu gibi şahısların virülan verem mikroplarına karşı hususi bir mukavemetlerinin de mevcut olabilceğini gösterecek bir delil yoktur. Birkaç vakada mükerrer aşılanmalara rağmen tüberkülin testi müsbet olmıyan şahısların tüberküloza yakalandıktan sonra da negatif kaldıkları veya pek hafif bir reaksiyon verdikleri görülmüştür.

Fartı Hassasiyet ve Muafiyet

Yabancı bir seruma karşı insan ve bir kısım memeli hayvanlar nasıl anafilaksi gösterirlerse Koch basili ile enfekte olan bir organizmde bu mikrobun protein hulâsalarına karşı aynı suretle fartı hassas olurlar. Bu allerjik halden bir müddet sonra aynı cinsten sürenfeksiyonlara karşı kendisine bir mukavemet temin eden özel bir muafiyet kazanırlar. *R. Koch* tüberküloz organizmin kazandığı iki hususiyeti meydana çıkarmıştır. Bunlar : 1) Mikrop cisimlerine karşı fartı hassasiyet, 2) Tecrübe enfeksiyonlarına mukavemettir. Müellif Koch fenomeninin husule gelmesi için 16 günden daha az olmayan bir inokülasyon devrine ihtiyaç olduğunu göstermiş ve bu müddetin hayvanları enfekte etmek için kullanılan basil miktarının artması veya kuvvetlendirilmesi ile kısalacağını bildirmiştir. Normal kobaylarda kuvvetli dozda Koch basili perituvan yoliyle verilecek olursa mütaakıp günlerde bir değişiklik görülmez. Fakat perituvan küçük tüberküllerle örtülür. Birkaç haftada enfeksiyonun jeneralize olması neticesinde hayvanlar ölür. Halbuki aynı suretle; tüberküloz olan kobayların perituvanlarına Koch basili şırınga edilecek olursa birkaç dakika sonra tüberküloz tablosu gösterirler ve 6-10 saatte ölürler. Buna (*Bail fenomeni*) denir. Birinci tecrübede perituvanın ileri derecede hastalanmasına mukabil ikinci tecrübede tüberküloz kobaylarda yapılan enjeksiyonu mütaakıp hayvanın perituvan hattâ hayvan öldüğü zaman dahi tamamiyle normaldir. Keza tüberküloz kobaylara ölü basillerin şırıngası, canlı basil şırınga edildiği zaman meydana gelen nekrotik ve iltihabi lokal belirtileri husule getirir. Yalnız canlı basillerle elde edilen neticeyi husule getirebilmek için ölü basilleri 3-4 misli fazla şırınga etmek lâzımdır. Aseton ve alkolde yağı alınan basiller de Koch fenomenini tevlit etmektedir. Bu bize fartı hassasiyetin nekrotik reaksiyonunu bilhassa basilin protein cisimlerinin husule getirmekte olduğunu gösterir. Basilin yağlı maddeleri tüberküloz kobaylarda her hangi bir reaksiyon meydana getirmezler. İnsan, sığır, kuş cinsi olsun ölü veya canlı bütün tüberküloz basil cinsleri Koch fenomeni yaparlar. Fakat muhtelif cins basiller değişik bir reaksiyon tevlit ederler. Paratüberküloz basillerin Koch fenomeni husule getirebilmesi için çok yüksek miktarlarda şırınga edilmesi lâzımdır. Bunlar Koch basilinin aksine olarak hiçbir tâli toksik âraz meydana getirmezler.

Tüberküloz enfeksiyonu esnasında tüberkülin fartı hassasiyetinin tekâmül ve gelişmesi : Tüberküline karşı fartı hassasiyet insan ve hassas hayvanda ancak bir (*Incubation*-kuluçka devrinden) sonra görülür. Bu preallerjik veya anteallerjik devir enfeksiyon husule getiren dozun hafif olması nisbetinde uzar. Bir taraftan basilin miktarına tâbi olduğu gibi, diğer taraftan inokülasyon yoluna, âmillerin virülansına, hayvan cinsine ve hattâ şahsa göre değişir. Süt çocuğunda tüberküline karşı hassasiyet enfeksiyonun (temasın) 12 nci gününde başlar. Mamafih bunu 50 hattâ 60 gün olarak kabul eden müellifler de vardır.

Bir kısım müelliflere göre, en azı altı gündür. Hiç bir zaman dört ayı geçmez, bu devrede hastada klinik ve radyolojik hiçbir âraz yoktur. Enfeksiyondan sonra, o zamana kadar menfi olan deri reaksiyonu yavaş yavaş müsbet olur. Buna (*Başlangıç hafif deri reaksiyonu*) denir. Tüberkülozun son safhasında (kaşekside) ise bilâkis (*nihai hafif deri reaksiyonu*) olur.

Bazı müelliflere göre, bu başlangıç reaksiyonu, basilli mihrakın zuhuru ile beraber görülmektedir. Tüberküline karşı fartı hassasiyet safhasında tüberküloz hastalarda, bir nevi höcre ve basiller arasındaki reaksiyon mahsulü maddelere karşı bir doku hassasiyeti husule gelir. Tüberkülozun birçok arazları bu reaksiyonel maddelere bağlıdır. Bulaşan çocukta allerjinin başlangıcı tüberkülozun ilk pussesiyle aynı zamana tesadüf eder (hazım bozuklukları, zayiflama, hafif hararet yükselmesi). Avirülan tüberküloz basilleri bu suretle B. C. G. çocuklarda 6 - 8 - 10 ay hattâ daha fazla bir müddet tüberküline karşı hassasiyet bırakır.

Anergie (*Anergie*) : Tüberküline karşı doku hassasiyeti kronik ftizinin son safhalarında hafif, ölümün yaklaşmasiyle tamamen kaybolur (*nihai anerji*). Bazen kitlevi olarak enfekte olan süt çocuklarında kâhillerin akut tüberküloz pusselerinde anerji bulunabilir.

Derinin tüberküline karşı hassasiyetinin sönmesi birçok intan hastalıkları esnasında (kızamık, kızıl, boğmaca, çicek, frengi pusselerinde) görülür. Kısmi veya tam anerji, keza karaciğerin ağır hastalıklarında, umumi anesteziyi icabettiren ameliyatlardan ve gebelikten sonra görülebilir. Birçok ftizyoloğlar, *V. Pirquet* ye uyarak derinin tüberküline karşı hassasiyetinin azalmasını, hastaların tüberküloz enfeksiyonuna karşı mukavemetlerinin kırılmasiyle izah etmektedirler. Birçok hastalıklar anerjizandır ve korkunç surette tüberkülozu meydana çıkarmaktadırlar.

Hipererji (*Hyperergie*) : Sağlamlarda hiç bir antijen hususiyeti göstermeyen tüberkülin, Koch basili ile enfekte olanlarda lokal bir hassasiyet meydana getirir (oftalmo reaksiyon ve *V. Pirquet*'nin deri reaksiyonu) gibi. Filhakika enfeksiyon geçirmiş organizmdeki yani sönmüş bir sahada deri reaksiyonu (*Cuti-réaction homotopique*). evvelkinden yani (*Hêtêrotopique* deri reaksiyonundan) daha erken zuhur eder ve bunun tesir hudutlarını tecavüz eder. Tüberküloz hastalarda, tüberkülinin tevlit ettiği bu (lokal hipererji) primoreaksiyonun eskiliği ne kadar olursa olsun daima aynı karakterleri gösterir. Spesifik değildir. Zira paratüberkülozda da müsbet olur.

Tüberkülin reaksiyonlarının uyanması (*Reviviscence*) : Tüberkülin fartı hassasiyetinin karakterlerinden birisi bir kaç gün veya hafta aralı olarak yapılan deri altı tecrübelerde sönmüş olan lokal reaksiyonnun uyanmasıdır. Tüberkülin geçici olarak, sönmüş lokal reaksiyonları uyandırdığı halde dermin reaksiyon verme kabiliyetini geciktire-

bilir veya tamamen ortadan kaldırabilir. Bu hal bazen haftalarca sürebilir. Bunu tüberkülin tedavisinde göz önünde bulundurmak lâzım gelir. Dermin hassasiyeti üzerine tüberkülinin nehyedici tesiri kitle halinde veya mükerrer şırınga edilmek şartiyle bütün uzviyete yayılabilir. Kobaylarda yapılan tecrübelerde tüberkülinin mükerrer ve hafif dozda şırıngası hayvanlarda 2 - 4 hafta süren bir desensibilisation tevlit etmektedir. Bu alışkanlığın devamı müddetince entradermo reaksiyonlar daima müsbet kalır.

Tüberkülin reaksiyonlarının spesifik kıymeti : Müsbet tüberkülin reaksiyonu, şahsın Koch basiliyle enfekte olduğuna işarettir. Fakat unutmamalıdır ki, aşı için kullanılan virülan olmayan basillerin (B C G) şırıngası da enfekte şahıslarda olduğu gibi, senelerce süren lokal ve umumi hassasiyet tevlit edebilir. Allerjinin karakterlerini araştırmak üzere müellifler, hassas olan insan ve hayvanda, sığır ve kuş cinslerine ait tüberkülinlerle mütekabilen araştırmalar yapmışlardır. Bir kısım müellifler, reaksiyonun başlangıçta münhasıran insan tipine ait olduğu, hastalık ilerledikçe sığırda ve daha sonra her iki cinse karşı hassasiyet teşekkül ettiğini kabul etmektedirler. Çocuklarda hatadan kurtulmak için her iki cins tüberkülinle araştırma yapılmalıdır. Zira bazıları yalnız sığır tüberkülinine karşı reaksiyon göstermektedirler. Pasteur enstitüsünün tüberkülini insan ve sığır basilleri kültürlerinin karşığından hazırlanmıştır.

Tüberküloz hastalarda spesifik olmayan fartı hassasiyet : İnsan, sığır, kuş cinsi basillerle enfekte olan kobaylar bu basillerden her hangi birisine ait tüberkülinin tipik bir Koch fenomenile cevap verirler. Aynı suretle patojen veya saprofit paratüberküloz basillerin deri altına şırıngalarına da aynı cevabı verirler.

Tüberküloz hastaların aside dayanıklı olmayan basillere ve bunların hülâsalarına karşı fartı hassasiyeti: Tüberküloz hastalara tifo veya kolera aşılarının deri altına şırınga edilmeleriyle lokal bir ödem ve kızarma görülür. Bu hal, 24 - 48 saat kadar sürer. Koli basilinin öldürülmüş cisimlerinin kesif hülâsası, malleine ve Léprosine ile de aynı reaksiyonu elde etmek kabildir. Fakat bu reaksiyonların hiç biri deri reaksiyonunun yeniden uyanması mahiyetinde değildir. Spesifik olmayan basillerin hülâsaları normal kobaylarda bir tesir yapmadığı halde tüberküloz olanları birkaç saat içinde öldürmektedir. Proteus, tricophytine, streptothricine ile yapılan tecrübelerden sonra (tüberkülin reaksiyonu yalnız, Mycobacterium tüberculosis ile değil aynı zamanda, lepra, strepthotrix, actinomycose gurupuna aittir) hipotezi ortaya atılmıştır (**Feistmantel**).

Tüberküloz hastalarda protein ve peptonlara karşı fartı hassasiyet :

Tüberküloz hastalarda görülen şu reaksiyonları tefrik etmek lâzımdır;

1 — Anafilaktik reaksiyon. Bir kısım maddelerin deri altına şırınga edildikten 2-15 dakika zarfında bir erken papül görülür. 1 - 2 saat sebat ettikten sonra bu papül hiç iz bırakmadan kaybolur.

2 — Hafif tüberkülin reaksiyonu. 4 - 5 saatlik bir fasıladan sonra meydana çıkar. 48 saatte tekemmül eder. Bariz iltihap belirtileri ve höcre harabiyetiyle müteraffıktır.

Tüberküloz, uzviyete normal organizmin göstermediği bir reaksiyon hassasiyeti kazandırır. Tüberküloz çocuklar at serumunun deri altı şırıngasiyle hararet yükselmesi ve lokal iltihap belirtileri gösterirler.
24 saat sona âzami şeklini alan bu reaksiyon 3 - 4 üncü güne doğru silinir ve yerinde bir iz bırakmaz (*Réaction de Bussaca*). Bu reaksiyon tüberküloz hastaların % 80 ninde müsbettir. Bir kısım müellifler proğnoz bakımından buna bir kıymet vermişlerdir.

Tüberküloz, dermi süt proteinine karşı hassas kılar. Tüberküline karşı fartı hassas olanlar süte de aynı suretle reaksiyon gösterirler. Anerjik olanlar ise hiç bir reaksiyon göstermezler. Tüberküloz hastaların spesifik olmayan bu fartı hassasiyeti (*Heteroallerji*) ismi altında mütalâa edilmelidir.

Tüberküloz hastaların maden tuzlarına ve proteik olmayan organik maddelere karşı fartı hassasiyeti : Tüberküloz çocuklarda deri altına fizyolojik serum şırıngası lokal ve genel arazlar meydana getirebilir. Aynı suretle kloral, sülfonal, trional, morfin, kodein de bu hastalarda genel arazlar husule getirebilir. Potasyum iodür ise fartı hassasiyetle beraber hipertermik bir reaksiyon yapabilir.

Fizik ajanlara karşı fartı hassasiyet : Birçok tüberküloz hastalar güneşe mâruz kaldıktan sonra ateş ve akciğerde konjesyon arazları gösterirler. Bu hastalarda adeta termojenezde bir düzensizlik vardır. Yani hararet merkezinin bir nevrozu bulunmaktadır. Gezintiler, sürmenaj dahi bu hastalarda ateş yükselmesine tesir eder.

Normal kadınlarda premanstrüel safhada hafif bir hararet yükselmesi, kanama zamanında da hafif bir hipotermi vardır. Tüberküloz hastalarda reaksiyonel olarak bazen hafif bazen ise şiddetli bir hipertermi görülür. Bu hal kanama sırasında da devam eder. Bunu müellifler, sarı cismin ifrat bir şekilde ifrazına ait telâkki etmektedirler. Bir kısım müellifler ise, bunu kısa süren bir basilemi ile izah etmektedirler.

Streptomycine'in meydana getirdiği allerjik tezahürler : Tüberküloz tedavisinde kullanılan streptomycine ve dihydrostreptomycine'in sebebiyet verdiği tahammülsüzlük hâdiseleri 4 gurupa ayrılmaktadır :

a) Şok hâdiseleri daha bidayetten itibaren ilâca karşı tahammülsüzlük neticesi husule gelir.

b) Bu ilaçlarla meşgul olanlarda deri tezahürleri.

c) Evvelce dihydrostreptomycine'e karşı hassasiyet kazanmış şahıslarda husule gelen umumi reaksiyonlar.

d) Streptomycine'nin entraplöral verilmesini müteakıp ağızda husule gelen tezahürler. Bunlar allerjik olmaktan ziyade anafilaktik hâdiselerdir.

Allerjik şahıslarda eksojen tüberküloz süperenfeksiyonunun rolü :

Tüberküloz hasta ile evlenenlerde (**Dufourt**) hastalığın sirayet nisbeti % 10 dur. Tüberküloz sanatoryumlarında çalışan doktor ve hemşirelerin hastalanma nisbeti muhtelif istatistiklerde değişiktir. **Canetti, Robert**'in yaptıkları son bir istatistikte tıp tahsili esna-

sında enfeksiyona duçar olan ve iyileşen doktorların verem doktoru olarak çalıştıkları takdirde umumi tıpta çalışmalarına nisbeten iki buçuk defa daha fazla hastalıklarının nüksettiği tesbit edilmiştir. Sığır tipi basillerle husule getirilen primoenfeksiyon, sonradan insan tipi basillerle tersiyer tüberküloz haline geçebilir. Streptomycine'e dayanıklı suşlarla enfeksiyon meydana gelebileceği de gösterilmiştir. Fransız müellifleri, eksojen ve süperenfeksiyonun mevcudiyetinin ispat edilmiş olduğunu kabul etmişlerdir.

Tüberkülin veya diğer spesifik olmayan maddelerin şırıngasiyle elde edilen fokal reaksiyonlar iki gurup halinde toplanabilirler :

1) Höcrenin tenebbühünden ileri gelenler.

2) Höcre permeabilitesinin teşevvüşünden husule gelenler. Bu da iki safha arz eder.

a) Kanın konsantrasyonu ve lenfa dolaşımının süratlenmesi dolayısiyle permeabilitenin artması. Bu sebeple anzimler, fibrinojen, protrombin, antijen serbest hale gelir.

b) Höcre permeabilitesinin azalmasıdır. Evvelki arazların gerilemesi görülür. Bu suretle granülasyon dokusu olan bir mihrak hizasında tüberkülin ve spesifik olmayan ajanlar; eksüdanın artmasını (kızartı şişlik), ağrının tezayüdünü (sinirlere tazyik), litik fenomenlerin çoğalmasını mucip olur.

Bütün bu faaliyet neticesi enfeksiyon âmilleri tahrip edilirler ve nekrozlu kısımlar itrah olunur. Bu fokal reaksiyonun müsbet safhasıdır. Bazı hallerde ise spesifik olmayan maddeler eksüdatif tipte lezyona ait ve tam konjestif hudutlanma göstermeyen bir fokal reaksiyon tevlit ederler. Bu reaksiyon tüberkülinle elde edilene çok benzer. Bir kısım müellifler tüberkülozda fokal ve genel arazların spesifik karakterinin bulunmayışını tüberküloz hastalarda bir diyatez eksüdatifin tekemmül etmesiyle izah etmektedirler. Bir kısım müellifler ise özel bir dispozisyonun bulunduğunu kabul etmektedirler. **Selter**, tüberküloz hastalarda iki çeşit allerji bulunduğunu kabul etmektedir.

1. Tabiî ve spesifik olmayan bir allerji.

2. Kisbi ve basit allerji.

Her ne kadar tüberküloz proçesin artmasiyle hararet yükselmesi arasında bir münasebet yoksa da, geçici pusselerle bir alâkası vardır. Hararet yükselmesini, münhasıran tüberküloz mihraktan toksik maddelerin kana karışmasiyle izah etmek mümkün değildir. Tüberküloz hayvanlara yapılan tüberkülin, süratle deverandan kaybolmaktadır. Hattâ bu ıtrah veya tahrip, normal hayvanlara nazaran daha fazla süratle olmaktadır. Tüberkülinin yaptığı hararet yükselmesi lezyonun vahameti ile alâkadar değildir. Kapalı bir lezyon fevkalâde şiddetli bir reaksiyon yapabilir. Basilli enfeksiyon hararet merkezini tenbih etmekte ve sinir sistemini hassas kılmaktadır. Bu sebeple vagusun tenbihi artmakta, sempatikusun tenebbühiyeti azalmaktadır.

Tüberküloz fartı hassasiyetinin tabiatı ve allerjik rekasiyonların mekanizması : Tüberkülinin meydana çıkardığı organ ve doku hassasiyeti mutlak surette tekamül halindeki bir tüberküloza bağlı değildir. Enfeksiyonun hafif ve ağır, hattâ gizli şekillerinde bile bu hassasiyet görülebilir. Tüberküline karşı hassasiyet münhasıran Koch basilinin virülansına ve faal spesifik lezyonlara da tâbi değildir. Bundan çıkan netice; allerji bizzat tüberküloz enfeksiyonuna değil fakat mikrop cisminden çıkan maddelerle alâkalıdır. Eğer Koch basilinin proteinleri, yabancı hayvan proteinleri gibi telâkki edilseydi hakiki bir anafilaksi tevlidetmesi lâzım gelirdi. Yapılan tecrübeler bu hususu meydana çıkarmıştır. Görünüşte anafilaksi (serum proteinlerine ve mikrop proteinle-

rine), tüberküloz fartı hassasiyetinden tamamiyle ayrıdır. Anafilakside hiç bir zaman 7 günden aşağı olmayan enkübasyon müddeti bulunmaz ve kâfi derecede mikrop alan kobaylarda bu müddet 3 güne kadar inebilir.

Tüberkülin reaksiyonlarının mekanizmasını izah için ortaya birçok faraziyeler atılmıştır. Bazı müelliflere göre Koch basili tesiri altında spesifik lezyonların içinde ve etrafında antağonist bir madde teşekkül etmektedir (*antitüberkülin*). Bu antitüberkülinle tüberkülin birleşerek, bilhassa konsantrasyonun fazla olduğu mihraklarda komplemanı tesbit eder ve lokal olarak hakiki bir doku lizisi husule getirir. Bu mahsuller kanla taşınarak febril reaksiyonları tevlidederler. Eğer tüberküloz hastaların kanı fazla miktarda antitüberkülin ihtiva edecek olursa tüberkülin, lezyona varmadan inaktive edilecek ve hiçbir reaksiyon husule gelmiyecektir. Dokularında antitüberkülin ihtiva etmeyen normal şahıslar Koch basili hulasalarına karşı bir reaksiyon vermezler. Allerji haricinde tüberküline karşı lokal ve umumi hassasiyet daima enfeksiyonla müterafıktır. Tüberkülin reaksiyonlarının teşhis kıymetleri araştırılmış, daima bir birine zıt neticeler elde edilmiştir. Bazı müellifler hastalık başlangıcında bu reaksiyonların hafif olduklarını, hastalık ilerledikçe daha kuvvetli husule geldiklerini, iyileşme ve sikatrizasyon başlayınca da hafiflediklerini kabul etmektedirler. Yani hastada dermin hassasiyeti hastalık derecesiyle bir muvazilik göstermektedir. Bir kısım müellifler ise kuvvetli müsbet bir reaksiyona, gizli kalmış veya az arazlı tüberkülozda tesadüf olunacağını söylemektedirler. Bunlarda tüberküloz yavaş ve ateşsiz tekâmül eder. Süt çocuklarında kuvvetli bir deri reaksiyonu öldürücü, evolütif bir tüberkülozda, hafif bir reaksiyon da seyri müsait bir tüberkülozda görülür (*Sergent*).

Tüberkülin hassasiyeti : Tüberkülin alerjisi ve tüberküloz allerjisi çok defa tüberkülin fartı hassasiyetiyle aynı mânada kullanılmaktadır. Fransız müelliflerinin (*Allergie tuberculeuse*) terimini İngiliz müellifleri (*Hypersensitivity*) ile ifade etmektedirler (*Rich*).

Tüberkülin hassasiyeti ve diğer allerjik reaksiyon şekilleri : Organizm, antijen tesiri yapan maddelerle temasa gelirse aşağıdaki şekillerde reaksiyonlar gösterir. a) **Anafilaksi;** kaide olarak antijenlerin bir defa tatbik edilmesiyle olur. Bunların büyük dozda vücuda girmesinden birkaç dakika sonra dramatik bir şekilde sirkülatuvar kollaps olur. Küçük dozlarda ise umumi ödem, ürtiker ve serum hastalığı arazları görülür. Entra kütan tatbik ile deride birkaç dakikadan saate kadar devam eden ödemli vezikül teşekkül eder ve süratle kaybolur.

a) **Arthus fenomeni** : Kısa bir zamanda antijenlerin giriş yerlerine göre değişen deri reaksiyonunda histamin mühim bir rol oynar. Reaksiyon yerinde ekseriya eozinofil lökositlerin toplanması önemlidir. İntan hastalıklarında bilhassa kronik seyir gösterenlerde değişik reaksiyonlar husule gelmektedir. Çok muhtemel bunlar allerjiye aittir (bakteriyel allerji, enfeksiyon allerjisi, intana ait fartı hassasiyet). Tüberkülozda, tüberkülin fartı hassasiyeti vardır.

Diğer birçok intanlarda da (frengi, lepra, brüselloz, mikozlar.) hassasiyetin bu şekli görülebilir. Fakat tüberkülozda görülen (tüberkülin tipi reakisyon: spatreaktion; Delayed reaction) diğerlerinden şu noktalardan ayrılır: a) Antijen (bakteriler ve bunların mahsulleri) deride tesirini yaptığı esnada anafilaktik reaksiyonda ödemli bir vezikül teşekkül eder ve en kısa bir zamanda en şiddetli halini elde eder, birkaç saatte söner. Tüberkülin tipi reaksiyon, arazların meydana çıkmasından birkaç saatlik devam eden bir latans devresinden sonra, geç olarak vukua gelir ve mütaakıp 24 - 48 saat sonra âzami haddini bulur bir papül (eritemle müterafık veya değil) ile karakterizedir. Bu papül santral nekroz ve erimeye uğrayabilir.

b) Antijenlerin kan yoluna girmesi her iki ahvalde de ağır arazlar hattâ ölüm husule getirirler. Fakat, anafilaktik şok, birkaç dakikada görülür süratle artar veya ölümle biter. Tüberkülin şokunun arazları gecikir. Hattâ ağır vakalarda bile enjeksiyondan 16 - 24 saatten evvel nadir olarak vukua gelir.

c) Anafilaksinin aksine olarak tüberkülin tipinin serumla temasında reaksiyon yapabilmek kudreti passiv olarak kabili intikal değildir.

d) Bakteriyel hassas organizim höcreleri in vitro (doku kültürlerinde) spesifik bakteri proteinleriyle temasta ağır surette tagayyüre uğrarlar. Halbuki anafilaktik bir organizm höcreleri kendisine uygun antijenlerle in vitro temaslarında hâdise bu şekilde olmaz.

Tüberkülin tipi reaksiyonda kaide olarak, anafilaktik reaksiyonda vuku bulan eozinofil lökositlerin toplanma istidadı yoktur. Anafilakside (erken reaksiyon ile) tüberkülin tipi (geç reaksiyonun) böyle açık olarak hudutlandırılması **Dienes**'in eksperimantal tecrübeleriyle gösterilmiştir. Her iki reaksiyon şekillerinin tefriki pratikte oldukça kıymetlidir. Zira tüberkülozda bu iki reaksiyon şekilleri beraber olarak vukua gelebilir. Meselâ hakiki tüberkülin hassasiyeti yanında, alt tüberkülinin ihtiva ettiği peptondan anafilaktik hassasiyet gibi.

İnsan ve hayvanda az miktarda canlı tüberküloz basilleriyle tüberkülin hassasiyetinin husule getirilmesi: a) Canlı tüberküloz basilleriyle enfeksiyonda bir tüberkülin hassasiyeti husule geleceği umumi olarak bilinmektedir. Bu hâdise bütün sıcak kanlıların tüberküloz basilleri için olduğu gibi bundan başka her hangi bir tiple enfeksiyon diğer tip basiller ve bunların basil mahsullerine karşı dahi bu hassasiyeti yaratır.

b) Öldürülmüş basillerle dahi (*Bessan*) bir tüberkülin hassasiyeti mevcut olabileceği gösterilmiştir. (Basillerin 2 saat 65 derecede ısıtılarak öldürülmesi suretiyle). Bu şekilde sansibilizasyon, canlı basiller ve fazla miktarda basil verilmesine nazaran çok zayıf olduğu gibi bu tesir kısa bir zaman devam eder (birkaç ay). Eğer ölü basillerin parafin veya muhtelif madenî yağlardaki süspansiyonu şırınga edilecek olursa sansibilizasyon derecesi mühim bir suretle arttırılabilir (*Couland, Saenz*).

c) Tüberküloz basilinin şimik maddeleriyle insan ve hayvan vücutları, tüberkülin ile veyahut bunun şimik bir fraksiyoniyle sansibilize edilebilir.

Albuminler lipoitlerle kombinasyon halinde olursa sansibilize edici olarak müessir olduğu gösterilmiştir (*Much*).

d) Bir kısım müellifler tüberkülin hassasiyetinin passiv olarak intikal ettirilebileceğini ortaya atmışlardır. *Bail*, bu maksatla sağlam kobayların perituvanı içine, tüberküloz kobayların hasta karaciğer ve dalağından şırınga ederek tüberkülin şoku yapmıştır. *Chase* ise, tüberküline hassas olan kobayların peritoneal höcrelerini alarak bunları damardan sağlam kobaylara şırınga etmiş, 1 - 3 gün süren latans bir devreden sonra müsbet tüberkülin reaksiyonu husule gelmiştir. Bu tecrübeler birçok müellifler tarafından tekrar ve teyit edilmiştir. Aynı şekilde *Wesselen*, tüberküline hassas hayvanların ductus thoracicus'ünden lenfositlerle intikal ettirmek üzere müsbet neticeler almıştır. *F. Schmidt, Hagge*, tüberküloz kobayların parafinle husule getirilen perituvan eksüdasında mononükleer elemanların (monositler ve lenfositler) hâkim olduğunu, halbuki tüberkülin negatif hayvanların eksüdasında polinükleerlerin daha ziyade bulunduğunu bildirmiştir. Klinik bakımdan *Lawrance*, insanlarda kuvvetle tüberküline hassas (kan verici)lerin heparinli kanından lökositler alınarak müteaddit defa yıkandıktan sonra *Tyrode* mahlûlünde süspansiyonunu yapmış, tüberkülin menfi olan kan alıcılara deri altından şırınga etmiştir. Kısa bir latans devresinden sonra (0.005 mg. P. P. D. entra kütan deney), yapıldığı zaman şırınga yerinde hattâ daha uzaklarda (30 mm. ye kadar kırmızılık veya papül) husule geldiğini yani müsbet reaksiyon görmüştür. Tüberkülin hassasiyetinin intikal ettirilebilme şiddeti, höcre verenlerin tüberkülin hassasiyet derecesi ve intikal ettirilen höcre adediyle mütenasiptir. Alanlarda hassasiyetin tesiri 4 gün ilâ 3 ay müddetle devam eder. Tedricen kaybolur. Yeniden intikal suretiyle de bu hassasiyet teessüs ettirilebilir.

Tüberküloz menenjitli hastaların likor höcreleriyle de kobaylarda 1 - 4 hafta müddetle devam eden aşikâr bir tüberkülin hassasiyeti tevlit edilmiştir. (*F. Schmidt*).

Tüberkülin hassasiyetinin husule gelmesinde, basil adedi ve virülans başlı başına ve esaslı bir faktördür. *Boquet* ve *Bretey*, virülan ve avirülan basil suşlariyle enfeksiyondan sonra tüberkülin hassasiyetinin araştırılması, *Petroff*-un R ve S tipi tüberküloz basilleriyle çalışmaları bunu teyidetmektedir. *Canetti*, avirülan suşların sansibilize edici tesirinin tamamiyle ayrı olduğunu bildirmiştir. Tüberkülin hassasiyetinin husule gelmesinde basilin giriş yerinin tesiri vardır. Sübkütan olarak hassas kılma (*Boquet, Négre*), entra kütan şekle nazaran daha süratli, damar içinden ise en çabuk olacağı bildirilmiştir. Buna mukabil *Gastinel, Nevot*, aynı enfeksiyon dozu ile çeşitli inokülasyonlardan sonra en çabuk ve en şiddetli olarak sansibilizasyon sübkütan ve adale içinden olduğunu, damar, testis, trakea ve perituvandan sansibilizasyonun daha yavaş vukua geleceğini bildirmişlerdir. Daha enteresan olarak *Ellizalde* ve arkadaşları damar içinden tatbik edildiği takdirde sansibilizasyonun daha yavaş olacağını yazmıştır. *Rauch*, canlı B C G basilerinin aerozol ile inhalasyonu suretiyle sansibilizasyonun olamıyacağını bildirmiştir.

Tüberkülin hassasiyetinin husule gelmesinde organizmin doğuştan mukavemeti de nazarı itibara alınmalıdır. Bu mukavemet vücuda giren basilin miktar ve virülansına göre deişir. Bünyevi olarak sansibilizasyon için istidatda, tabii rezistanstan başka bir faktörün rolü vardır.

Tüberkülin reaksiyon mekanizmasında; tüberkülin hassasiyeti ve antikorun önemli bir rolü vardır. Reaksiyonun yüksek derecede spesifik olması tüberkülin tipinin sansibilizasyonunda bir antikorun vukua gelmesine delildir. Spesifik tesir eden bakteriyel maddelerle temas neticesi yalnız mezanşim hücreleri hassas kılınabilir (**F. Schmidt**) Tüberkülin hassasiyeti vücut dışında da olabilir (**Moen** ve **Swift**).

Witte, sağlam ve tüberküloz insanların defibrine edilmiş kanında (alt tüberkülin, GT ve P. P. D. tüberkülinleri ilâve ederek) lökositleri tetkik etti. Neticede 24 saat sonra (âzami 90 dakika) bu tüberkülinlerin tahrip edici bir tesir yaptığını sitoplazmada vakuol teşekkülü (sitoliz, çekirdekte deformasyon) tesbit etti.

Sitoliz, daha ziyade polinükleerlerde görülmektedir. Eozinofil hücreler ise rezistandırlar. Bu sitolizin delaleti hakkında daha tamamlayıcı çalışmalara muhtacız.

Lokal tüberkülin reaksiyonunun mekanizması için birçok sebepler ortaya atılmıştır. Bilhassa anafilaktik reaksiyonla histamin ve benzerlerinin entermediyer olarak mühim bir rol oynadıkları bildirilmiştir. Antijen tesirleriyle husule gelen reaksiyon doku tegayyürüne sebep olan histaminin lokal olarak boşalmasiyle tesir yapar. Tüberkülin tipi reaksiyonda histamin boşalması yoktur. Histamin hassasiyeti ve tüberkülin hassasiyeti paralel değildirler. Yekdiyerlerinden ayrıdırlar. Tüberkülin mahsulleri normal hücrelerde bir tegayyür husule getirmez. Ancak tüberkülin hassasiyeti teessüs etmiş hücrelere tesir eder. Yani tüberkülinin tesiri, hassas hücreler üzerine olur. *Favour* ve arkadaşları, tüberkülin hassasiyetinde, tüberkülo - proteinlerin tüberkülin müspet şahıslarda in vitro lökositlerin bir litik tesirini ortaya atmışlardır. *Waksmann, Bocking* hayvan tecrübeleriyle tüberkülin ve sitoliz fenomenleri arasında bir münasebet bulunmadığını göstermişlerdir. *Pirot* ve *Bargl, Bourgain* tübeküloz kobaylarda insan serumuna karşı allerjik reaksiyon bulunduğunu yazmışlardır.

Kobaylarda deri altı tüberküloz enfeksiyonu ile kasık lenfa bezlerinde tüberküloz lenfadenit husule gelir. Bu lenfadenit etrafına 3 - 6 Sm^3. faal tüberküloz gösteren bir hastanın serumu şırınga edilirse bu zaman lenfadenit çevresinde 2 - 6 saatte inkişaf eden ve 36 saat devam eden oldukça şiddetli bir endürasyon husule gelir ve zamanla hemorrajik bir karakter alarak hayvanı ölüme götürebilir. Aynı tecrübe sağlam bir hayvana yapılırsa hiçbir reaksiyon husule gelmez.

Berdel ve **Budecke**'nin (devre devre intikal ederek teessüs eden müdafaa nazariyesi) nde, tüberküloz enfeksiyonuna karşı organizmin korunması muhtelif safhalar gösterilmektedir : Tüberküloz basilinin esas kısmı, non spesifik dokuda evvelâ tam antijen (**Pathergen**) rolü oynayarak antikorların husule gelmesini tenbih eder. Bunlar paterjik antikorlardır. Bu antikorlar patergenlerle birleşerek bu zaman (tüberküloz organizm ile tam antijen ilave edilmiş tüberkülin) bir reaksiyon mahsulü husule gelir. Buna (**Phylergen**) denir doku tegayyürü yapmak karakterindedir. Phylergen'de bizzat yeniden antijen tesiri yapar. Böylece yeniden antikorlar (Phylergen'lerle birleşerek phylergen antikorları) husule gelir.

Fakat Phylergen antikorları dokularda tegayyür husule getirmezler. Bu müellifler nazari düşüncelerini tecrübi olarak teyide çalışmışlardır.

Mihrak reaksiyonunun sebebi: Tüberküline hassas bir organizmde, tüberkülin şırıngasından sonra, tüberkülinin miktarına göre lokal reaksiyonla beraber hasta mihraklarda da bir reaksiyon görülür. Bu suretle bir veya müteaddit tüberküloz mihrakta faaliyetin artmasındaki bu hâdisede muhtelif faktörlerin rolü vardır (**Rich**). Bu reaksiyon, tüberküloz mihraktan kana tüberkülin geçmesi yani spesifik bir tüberkülin tesiriyle olmaktadır. Fakat burada mihrak reaksiyonunda (**Rich, İckert**) Sanarelli - Schwartzmann fenomeni mekanizması gibi bir rolün bulunduğu ortaya atılmış ve tecrübi olarak gösterilmiştir.

Holzberger ve arkadaşları, tüberküloz kobay ve farelere, koli basil filtrası ve tifo basili kültürü damar veya perituvan içinden şırınga edilecek olursa sağlam hayvanlarda hiçbir reaksiyon görülmediği halde tüberküloz hayvanlarda tüberküloz mihrak etrafında hemorrajik reaksiyon husule geldiğini ve hayvanlarda kollaps teessüs ettiğini görmüşlerdir.

Genel reaksiyonun sebebi: Tüberküline hassas bir organizmde kan yolu ile yeter derecede tüberkülin sokulduğu zaman genel reaksiyon görülür. Ağır enfekte olanlarda ölüme kadar bir tesir yapar. Burada bir anafilaktik şokun aksine olarak (gecikmiş bir reaksiyon) husule gelmektedir. Umumi arazlarla beraber kaide olarak mihrak reaksiyonu bulunur. Mihrak reaksiyonunda toksik maddeler teşekkül ederek serbest hale geçer **Tonniessen**, genel reaksiyonda ateşin, diansefaldeki hararet merkezinin spesifik sansibilizasyonu sbebiyle vukua geldiğini, **Rich** ise organizmin her bir hücresinin tüberkülin hassasiyetine duçar olmasından meydana geldiğini bildirmektedir.

Tüberkülin reaksiyonunun histolojisi: 1) Tüberkülinin tesir yerinde nekroz vukua gelir. Şırıngadan 6 - 7 saat sonra ödem teşekkülü, fibrin ve polimorf nüveli hücreler hâkim olmak üzere eksüdasyon olur. Bir kısım müellifler 3 - 4 saat sonra monositoit reaksiyonun hâkim olduğunu kabul etmektedirler (**Mallory, Diens** ve **Hinde**). 24 - 48 saat sonra enfiltrasyon içinde, perivasküler olarak histiomonositer elemanlar daima fazla miktarda bulunur. 3 - 6 gün sonra nekroz yakınlarında epiteloit ve dev hücrelerle müterafık küçük granülom bulunur ve nihayet kabuklu bir nedbe kalır.

Tüberküloz organizmin non spesifik maddelerle (meselâ Na Cl mahlûlü ile), çok ufak miktarlardaki tüberkülin zerklerinde görülen, hafif deri reaksiyonlarına benzer şekilde cevap vereceği göz önünde tutulmalıdır. Mihrak reaksiyonunun histolojisinde; tüberküloz mihrakta geçici fokal hiperhemi, damarların genişlemesi hattâ hemorrajik tegayyürlerle bütün mihrakın erimesi görülür. Bu morfolojik sübstrat klinik olarak genel arazlara tekabul eder. Tüberküloz fare ve kobaylara parenteral olarak ve tifo basilleri kültürlerinin ilk şırıngalarında tüberküloz mihrakta buna benzer hemorrajik tezahürler görülür.

R. Koch, tüberküloz kobaylarda tüberkülin şoku ile tüberküloz mihrak çevresindeki perifokal ağır hemorraji yanında dalak ve karaciğerde müteaddit küçük hemorrajik mihraklar gördüğünü bildirmiştir. Tecrübi olarak canlı tüberküloz basilleri damar içinden şırınga edildiği zaman tüberkülin tipi şok arazları görülür. Bu zaman histolojik tabloda: 1) İltihaplı ödem (bilhassa akciğerlerde), 2) İleri derecede hiperhemi ve hemorrajik tegayyür (bilhassa dalakta), 3) Nekroz (bilhassa karaciğerde) bulunur. Fakat yeniden şırınga yapılırsa 2 - 8 gün sonra öldürülen hayvanlarda aynı tegayyürler görülürsede daha az yaygındırlar.

Desansibilize etmek; Tüberküline hassas bir organizme uygun bir şekilde tüberkülin verilerek desansibilizasyon yapılır. Yani hassasiyet giderilir. Tüberkülin desansibilizasyonu diğer allerjik reaksiyon şekillerinde olduğu gibi husule gelir ve iki yoldan yapılır. 1) Bir

defada yüksek miktarda tüberkülinle sübletal tüberkülin şoku meydana getirilir. Bu tehlikelidir. Ancak tecrübe hayvanlarında yapılır. 2) Tüberkülin veya tüberküloz basil miktarı en ufak dozdan tedricen arttırılarak şırınga edilir. **Engel**, çocuklarda deri altından ve 1 mg. dan başlayarak 4-5 gün ara ile 5 mg. 10 mg. 50 mg. 100 mg. 500 mg. 1000 mg. a kadar çıkarak desansibilizasyon yapmıştır. Bu 2 - 3 ay devam eder. **Schultz, Burnand** ve diğer bir kısım müellifler desansibilizasyonu deri içinden tavsiye etmektedirler. Haftada iki şırınga olarak en fazla doz 1/10 sulandırılmış alt tüberkülinden 1 Sm^3. kâfidir.

Spesifik olmayan allerjenlerle meydana gelen belirtilere (**Heteroallergie**) terimi (**Urbach, Gottlied**) kullanılmıştır. **İckert, Moro, Keller** ise bu mânada (**Paraallergie**) kullanmışlardır.

Tüberkülozda muafiyet ve fartı hassasiyet :

Tüberküloz gibi kronik seyirli bir hastalıkta muafiyetten bahsetmek paradoksal gibi görünmektedir. Bununla beraber tüberküloz hastalar eksojen sürenfeksiyonlara karşı daha az (Receptive) dirler. Tüberküloz muafiyeti frengi, sıtma, ruam gibi hastalıkların muafiyetine benzer. Bu hastalıklarda, hasta, kanında jermleri taşıdığı müddetçe sürenfeksiyonlara mukavemet etmektedir. hattâ bir kısım müellifler buna (sürenfeksiyon muafiyeti) demektedirler. Bu, reenfeksiyon muafiyetinin tamamiyle aksidir. Reenfeksiyon muafiyetinde şifa ile biten bir hastalıktan sonra hasta, aynı virüse mukavimdir. Birçok hastalıklar meselâ şarbonda, hastalık uzviyetin mikrobtan sterilizasyonu ve tam bir muafiyetile biter. Tifo ve döküntülü hastalıklarda ise daha başka şekildedir. Bazı akut hastalıklarda bile uzviyette mikrobların bulunmasına rağmen muafiyet teessüs eder ve sürenfeksiyonlara karşı bir mukavemet bulunur. Evvelce enfekte olan kobayın, yeni tüberküloz enfeksiyonuna mukavemet gösterdiğini Koch fenomeni isbat etmektedir. Keza virülansı hafifletilmiş basillerle aşılanan kobaylar massif doz virülan basillere 7 - 9 ay bir mukavemet gösterdiği, halbuki bu şekilde hazırlanmamış olanların ancak birkaç gün tahammül edebildikleri gösterilmiştir.

Muafiyet bakımından tüberküloz basilemisi :

Patojen mikroplar arasında lokal reaksiyon tevlidetmeden âni olarak misafir bulunduğu uzvun kan ve lenfa yoluna nüfuz ederek buralarda çoğalanları vardır. Bazen karakteristik lezyonların husulüne meydan kalmadan ölüm vuku bulur. Bazen ise az veya çok uzun süren ateşli bir devreden sonra septisemi geçer ve mikroplar elektif olarak dokulara yerleşirler. Bu suretle birtakım mihraklar husule gelir ve yaşlarına göre bu mihraklar yeni yayılmalara bir merkez teşkil ederler. Çok defa deveran sisteminin istilası bir lokal mihrakın tekâmülünü takip eder. *Landouzy*'nin tifobasillozu bu şemalardan birincisine tekabül eder gibi görünmektedir. Bu, üç safhada tekamül eder :

Birinci safha seyrek sincabi granülasyonlarla müterafık organların konjestif lezyonlariyle karakterizedir.

İkinci safha az veya çok bariz bir iyileşme safhasıdır.

Üçüncü safha ise, ekseriya ölümle sona eren bir pusse'dir. Sığır tipi suşun yüksek miktarda danaların damarına şırınga edilmesiyle tifo gibi seyreden bir enfeksiyon husule gelir. Bunun kuluçka devri çok kısadır, fakat görülen arazlar umumi bir granülinin görünüşünden başka bir şey değildir. Hafif dozlarla ise aynı şekilde görülür fakat bir belirti tevlidetmez. *Boquet*'nin deneylerine göre tüberkülozun jeneralizasyon derecesi ve basileminin önemi ne olursa olsun dokular sağlam kalabilirler. Bu sağlam kalan dokular uzun bir zaman dış sürenfeksiyonları alabilirler. Bu suretle yalnız andojen sürenfeksiyonun muafiyeti daima tehdit ettiğini düşünmek doğru değildir.

Tüberküloz mikrobu ufak bir lezyon dahi yapmadan kan damarlarında gayrimuayyen bir zaman dolaşabilir. Akciğerlerden uzak yerlerde basilemiye bağlı andojn sürenfeksiyonlarla husule gelen basilli metastazlar; kandaki basillerin tesbitini kolaylaştıran lokal faktörlere tâbidir.

(*E. Buc*) Tüberküloz dokular, plevra eksüdalarının aksine olarak 37° de etüvde birkaç gün bırakılacak olursa mikropların virülanslarını kaybettiği bildirilmiştir. Bu (*doku bakteriolizi*) karaciğer, dalak ve lenfa bezlerinde nisbeten daha kuvvetle olur. Bu dokular ister fizyolojik suda, ister doğrudan doğruya muhafaza edilsin, netice aynıdır, yani aynı müddet zarfında bu bakterioliz vukua gelir. Hafif bir asidite bulunduğu takdirde bakterioliz kolay olur. Alkalite ise bilakis bakteriolizi aşikâr olarak geciktirir. Dokuların in vitro virülan Koch basiliyle temasında mevcut olan bakterioliz kudreti seroza ve eksüdalarda mevcut değildir. Bu müşahedelerden ilham alan *Calmette* ve *Guerin*, 1906 da safralı yer elması üzerinde 25 - 30 defa pasaj yapılan virülan sığır tipi basillerle kan enfeksiyonu tezahürlerini göz önünde tutarak 13 sene müddetle zararsızlığı temin olunan bu basillerle bugün elimizdeki B. C. G. yi elde etmişlerdir.

Geçirilen tüberküloz enfeksiyondan sonra, organizmde tüberküloz toksinlerine karşı iki şekilde değişiklik görülür.

1) Toksinlere karşı bir mukavemet artışıdır ve muafiyete tekabül eder.

2) Toksinlere karşı fartı hassasiyettir. Eskiden tüberkülozdaki muafiyetin fartı hassasiyete ait olduğu ve tüberkülin reaksiyonunun bunun bir delili gibi kabul edilirdi (*V. Hayeck*). Son zamanlarda bunların yekdiğerinden ayrı hâdiseler olduğu ve biribirleriyle paralel olarak seyretmedikleri tesbit edilmiştir. Kâhillerde ve hayvan tecrübelerinde muafiyetin, fartı hassasiyet zail olduktan sonra da devam ettiği görülmektedir. O halde, fartı hassasiyetsiz bir muafiyet de mevcuttur. Halbuki muafiyetsiz bir fartı hassasiyet yoktur (*Loewenstein, Marberger*).

Kisbî olan müdafaa kuvvetleri yani müdafaa cisimleri tüberküloz basillerini öldürürler ve zehirli olan vücut maddelerini de tahrip ederler. İmmünite yüksek, reenfeksiyon dozu az ise basiller tamamen tahrip edilirler. O zaman (Mutlak bir müdafaa hâdisesi) vukubulur. İmmünite seviyesi düşük, reenfeksiyon dozu yüksek ise ölen basillerden çıkan toksik cisimler tahrip edilemezler o zaman (lokal veya umumi bir fartı hassasiyet hâdisesi) husule gelir. Bu iki şekil arasında birçok ara şekilleri vardır. Muafiyet bir şahsın muayyen bir müddet için veya bütün hayatı boyunca hastalıktan korunduğunu ifade eder. Tüberkülozda böyle bir durum yoktur, çünkü tüberküloz basili ile enfeksiyondan evvel veya sonra vücutta az veya çok nisbette kısmi bir mukavemet bulunmaktadır. Bunun için tüberküloza karşı organizmde mevcut olan bu koruma kudretine mukavemet demek daha doğrudur (*F. Heaf*). İnsan patolojisinde reenfeksiyon dozlarından ziyade şahsın (umumi bir vücut konstitüsyonu) mevzuu bahistir. Zira bütün spesifik rezistansın temelini teşkil ettiği gibi spesifik rezistansın da esasını teşkil etmektedir. Umumi konstitüsyonda görülen bir düşme, spesifik müdafaa kuvvetlerinde de bir azalmayı mucip olmaktadır. Rezistansın azaldığı hallerde nispeten küçük dozlar ile de (kitlevi - massif) bir enfeksiyon tesiri elde edilebilir (*Schmincke*).

Tüberkülin zerklerinin insan uzviyetindeki tesir tarzları bu esaslar dahilinde şu şekilde mütalâa edilebilir : Burada da tüberkülin dozundan ziyade, mevcut olan immünite derecesinin hâdiselere hâkim olduğu görülür :

1° : İmmünite mevcut değilse; tüberkülin hiçbir tesir göstermez (normergie-organizm daha henüz muafiyet kazanmamıştır).

Negative anergie (**V. Hayeck**) - organizma reaksiyon verecek durumda değildir, ölüme takaddüm eden hallerde görüldüğü gibi.

2° : İmmünite hafif veya orta derecede ise; toksik maddeler zerk mahallinde tesbit edilir (müspet tüberkülin reaksiyonu).

3° : İmmünite daha hafif veya tüberkülin dozu mutaddan çok yüksek ise, organizma bütün toksin miktarını lokal olarak tesbit edemez, bir kısmı deverana karışarak (umumi ve mihraki reaksiyonlar) birlikte görülür.

4° : İmmünite çok kuvvetli ise; mutat tüberkülin dozları ile yine hiçbir reaksiyon görülmez bütün toksin miktarı tahrip ve tesbit edilmiştir. Positive anergie (**V. Hayeck**)

Muayyen bir derecede spesifik muafiyeti haiz olan bir organizma, nonspesifik toksinlere karşı da hipererjik bir reaksiyon vermektedir. Buna paraallergie (**Moro** ve **Keller**) veya Hétéroallergie (**Weinfeiler**) denir. Bu uzviyetlerde damar sistmindeki reaksiyon kabiliyeti o kadar yüksektir ki, spesifik toksinlere karşı vereceği reaksiyonlarda, nonspesifik tesirlerden bile istifade edebilmek imkân ve hazırlığı uzviyet tarafından yapılmıştır. Bu sebeple **Klinze** hiperergie'yi tarif ederken; (muhtelif nonspesifik tenbihleri de uzviyetin muayyen bir yerinde lokalize edebilmesi imkânını) nazarı itibara almaktadır.

Spesifik granülasyon dokusu oldukça yüksek immünite seviyesinden daha az derecedeki bir antijen dozu ile husule getirilmiştir. Halbuki **Ranke**, bu hususta öldürülmüş tüberküloz basil gövdelerinin yabancı cisim olarak tesirleri ile husule geldiği kanaatinde idi. Diğer taraftan tüberküloza karşı allerjik bir cevap, uzviyette alt tüberkülin zerkleri ile de tüberküloz granülasyon dokusu husule getirmek mümkün olduğu **Ziegler** zamanından beri bilinmektedir.

Tüberkülozda doğuştan rezistans ve kisbi muafiyet :

Tüberküloz bir organizm, basile karşı diğer birçok intan hastalıklarından daha fazla bir değişiklikle mukabele der. Bu fark ırk ve cinse bağlı olduğu gibi şahıstan şahısa ve hattâ aynı şahısta uzun bir zaman fasıla ile değişik görülebilir. Bir de organizmin doğuştan ve sonradan kazanılan müdafaa kudretine göre değişir. Bu sebeple 1) Doğuştan rezistans (tabii muafiyet). 2) Kisbi muafiyet bulunmaktatdır.

Doğuştan rezistans : Muhtelif hayvan cinslerinde enfeksiyon alabilmek kudretine, basil miktarı ve basilin giriş yerine göre değişir.

Kisbi muafiyet : Bir organizmin kisbi olarak, doğuştan mevcut olan rezistans üzerine enfeksiyonla ilave olunan mukavemet kabiliyetini kazanmasıdır. Muayyen bir âmile karşı spesifik olarak kusule gelir. İrsi olarak kızamıkta olduğu gibi bu muafiyet bulunabilir. Kisbi olan mukavemetin mevcudiyeti hayvan tecrübeleriyle teyit edilmiş olarak Koch zamanındanberi bilinmektedir.

Bu tecrübelere göre, tüberküloz enfeksiyonuna mâruz organizmde bir latans devresinden sonra evvelce doğuştan mevcut rezistansla muayyen bir derecede kisbi olarak müdafaa kudreti husule gelir. Süperenfeksiyona karşı bu kisbi muafiyet, enfeksiyonun şiddetine göre büyük veya küçük olur. Tüberküloz iyileştikten sonra kisbi muafiyet çok muhtemel birkaç sene devam eder. Kisbi muafiyetin husule getirilmesi; 1) Virülan tüberküloz basilleri ile olur. Kuvvetli veya hafif bir enfeksiyonla, basil adet ve virülansına tâbi olarak insanda olduğu gibi hayvanlarda da bir muafiyet husule getirilebilir. 2) Avirülan tüberküloz basilleriyle. 3) Öldürülmüş basillerle mümkündür.. Avirülan basillerle veyahut az virülan basillerle hafif bir muafiyet kazandırılabilir. Bu şekilde bir muafiyetin arttırılmasının pratikte büyük bir delâleti vardır. Zira virülan basillerle koruyucu aşı mevzuubahis değildir. Bu düşünce ile *Calmette-Guerin* sığır tipinden B C G suşundan koruyucu aşıyı yapmışlardır. Muris (fare) tipi basillerden keza *A. Q. Welles* aynı şekilde bir aşı yapmıştır. Hayvan tecrübelerinde avirülan basillerle bir enfeksiyondan sonra muafiyet, itirazsız olarak kabul edilmiştir. İnsanda bunu görmek oldukça fazla güçlükler tevlit etmektedir. Virülan veya avirülan tüberküloz basilleriyle mümkün olan veya başlayan bir enfeksiyonda kaide olarak husule gelen sansibilizasyon organizmde bu âmilin proteinlerine karşı meydana gelir.

Öldürülmüş tüberküloz basilleriyle husule gelen tüberkülin hassasiyetinin aynı zamanda kisbi bir muafiyet ile müterafık olup olmayacağı henüz kati olarak bilinmemektedir. Muafiyet yalnız hayattar âmillerle meydana gelir (*Raffel*). Kisbi muafiyetin enfeksiyonun seyri üzerine tesiri vardır. Mihrakdaki basilin azalmasını mucip olur ve hastalığın diğer organlara yayılmasını güçleştirir.

Organizm, her hangi bir enfeksiyona karşı müdafaasını; 1) Hümoral, 2) Sellüler, 3) Allerjik mekanizmalarla tertip ve tanzim eder. Hümoral olarak, tüberkülozda serum veya olduğu gibi kanla kisbi rezistansın intikali bugüne kadar kati olarak muvaffak olunamamıştır. Keza in vitro tecrübeler ile de (serumla bakterioliz, ağlütinasyon, opsonize etmek suretiyle) bunların kisbi muafiyet derecesiyle bir paralelizm mevcudiyeti görülmemiştir.

Fagositer höcrelerin tüberküloza karşı müdafaada hiç olmazsa mühim spesifik bir fonksiyonu bulunmaktadır. Kisbi muafiyette ne hümoral, nede sellüler ve allerjik mekanizm ön plânda mesul değildir. Burada makro ve mikro organizmde metabolizma fonksiyonlarını teşevvüşe uğratan diğer başka mekanizmler göz önünde tutulmalıdır.

Kisbi muafiyet âmilin virülansı ile sıkı bir surette alâkalıdır. Virülans ise basilin bazı morfolojik (ağ, cord teşekkülü) ve şimik hususiyetleriyle (lipopolisakkaritler, aside dayanıklığı) paralel gitmektedir. Şu halde kisbi muafiyet ilk plânda vücudun istidat ve mukavemetine tâbidir.

İnsanlar muhtelif tiplerdeki tüberküloz basillerine karşı değişik bir şekilde intana elverişlidir. İnsan akciğer tüberkülozunun % 1 - 2 si sığır tipi tüberküloz basiliyle husule gelmektedir. Sığır tipi, insan tipine nazaran insanda daha az patojendir. İnsanda sığır tipi tüberküloz enfeksiyonu daha müsait seyreder. Tüberküloz menenjitin % 10-- 30 u (*Lange*'ye göre) sığır tipi ile vukua gelmektedir. İnsanda kuş tipiyle enfeksiyon mümkündür. *Beitzke* tarafından 30 - 40 vaka neşredilmiştir. Kuş tipi ile enfeksiyonun klinik ve patolojik anatomik tablosu, insan tipi ile enfeksiyondan aşikâr olarak tefrik edilemez. Kuş tipinde daha ziyade deri ve muhati gışada lezyon hâkimdir. Kavernli proçes ve ölüm vukua gelebilir.

Kisbi muafiyette ırka bağlı faktörleri, insanda tecrübi imkânsızlık sebebiyle tâyin etmek çok güçtür. Siyah ve beyaz ırklar arasında, iklim, sosyal şartlar, sürmenaj, tesiriyle değişik olabilir. Zenciler meselâ hususi bir tüberküloz şekli gösterirler. Bu tablo beyaz ırkta yalnız meme ve küçük çocuklarda görülür. Bunlarda lenfa bezlerinde büyük kazeöz proçes akciğerin orta ve alt kısımlarında mihraklar, kazeöz kavernli tahribat ve bu sahalarda fibrozis ile beraber çok defa bronş lenfa bezlerinden aspirasyon ile kazeöz pnömoniler sık vukua gelmektedir. Zencilerde olduğu gibi Polanyalılar, Malayalılar, Amerika Hindlilerinde tüberkülozdan ölüm nisbeti Avrupalılara nazaran çok yüksektir. Burada rezistans yanında başka faktörlerin de bir rolü olması lâzımdır. Bilhassa asırlardanberi halk toplulukları ve medenî bir şekilde yaşayan milletlerde hastalığa karşı bir mukavemet bulunması sebebiyle bir selection bulunduğu ortaya atılmıştır. İlk temasla husule gelen enfeksiyon ve senelerin geçmesiyle temastan temasa kalan ferdlerin yani az çok temasta kalmış bir zümrenin ve milletin yaradılmasını mucip olmaktadır. Meselâ musevilerde tüberküloz bilhassa büyük şehirlerde daha müsait seyretmektedir.

Bir kısım hastalıklar (diabet, silikoz, lenfogranülomatoz) tüberkülozun seyri üzerine müessirdirler. Tüberküloz diabetiklerde ölüm nisbeti tüberküloz olmayanlara nazaran 2 - 3 misli fazladır. Hastalık, bunlarda ağır seyreder. Burada kandaki şekerin yüksek

olmasından ziyade metabolizma bozukluğu sebebiyle kandaki antikor teşkil eden ve fagosit tevlideden elemanların faaliyetinde azalma rol oynar. Aynı zamanda retikülo andotelyal sistemin bir tesiri vardır. Tiroit faaliyetinin azalması tüberkülozun faaliyetini arttırır. Cinsî hormonların faaliyeti (büluğ ftizisi) tüberkülozu alevlendirir. Silikoz, alkolizm, kızamık, grip, boğmaca, spesifik anerjik tesir yaparlar. Habis tümörler bilhassa lenfogranülomatoz ile bronş kanseri tüberkülozla beraber bulunabilir. Tüberkülozu müsait kılan hastalıklara (Syntropie), tüberkülozla beraber bulunmayanlara (Dystropie) terimi kullanılmaktadır.

Allerji ile peynirleşme, erime ve fibrozis arasındaki münasebet

Peynirleşme, nekrotik bir dokuda fibrinoit maddelerin birikmesidir. Primer enfeksiyonun erken safhasında görülmez. Büyük sahaları kaplayarak teşekkül etmesi allerjiye delâlet eder. Allerjik hayvanların hücreleri tüberkülin tesirine mâruz kaldıkları zaman nekroza duçar olurlar. Bu nekroz peynirleşmeye muadildir (*Rich, Lewis*). Allerji ve peynirleşme arasındaki münasebetin klinkite önemi çok büyüktür. Çünkü erime hastanın mukadderatı demektir. Sert bir mihrakın anatomik mânası vardır. Böyle bir mihrak âni olarak bir tehlike arz etmez. Fakat eriyecek olursa bir kavite haline geçer ve hastalık süratle ilerliyebilir. *Römer*'in fazla hassas hayvanlarda reenfeksiyonla kaviteler husule getirdiğindenberi insanlarda tüberküloz mihrakta erime, yüksek ve spesifik bir fartı hassasiyetin ifadesi olarak kabul edilmektedir. Erimenin başlangıcında görülen vasküler değişiklikler (hiperhemi ve eksüdasyon) Koch fenomenindeki fartı hassasiyet belirtilerine benzemektedir. *Pagel*, tüberküloz erimenin allerjik karakterini tecrübi olarak isbat etmeye muvaffak olmuştur. İnsanlarda kazeöz pnömoni safhalarından doku parçaları alınarak normal kobayların derilerine transplante edilmiş, üç gün sonra transplante edilen parçaların irinle çevrili olduğu görülmüştür. Halbuki kazeöz pnömoni dokular hiçbir değişikliğe mâruz kalmamışlardır. Diğer taraftan allerjik tüberküloz hayvanlarda, transplante edilen parçaların etrafında irin görülmemiş fakat parça absorbe edilip yerine lokositler kaim olmuştur. Bu değişiklikler insanlarda kavite teşekkülünün başlangıcına tekabül eder. Diabet, andokrin değişiklikler, büluğ gibi non spesifik tesirlerin, tüberküloz mihrakın erimesinde bir rol oynadıkları bilinmektedir. Dokuların şimik değişiklikleri basillerin çoğalmalarına meydan verir ve çoğalan basiller hücrelerde ve damarlarda fartı hassasiyet rekasiyonuna sebep olurlar. Kazeöz sahalarda (peynirleşmiş mihraklarda) fazla miktarda basile rastlanmaz. Buna mukabil erime başlayınca basil adedi artar. Bunlar bazen bir kaviteyi hudutlandıracak şekilde dizilirler. Bu belirtiler basillerin çoğalması neticesi erimenin husule geldiği düşüncesini, verebilir. *Pagel*, tecrübi olarak, erimenin başlamasından hemen sonra basillerin çoğaldığını kabul etmemektedir.

Allerjik fartı hassasiyet ve erime arasında katî olarak bir münasebet bulunmaktadır. Allerjinin fibrozis ve kireçlenme ile olan alâkasını tâyin etmek oldukça güçtür. Erimenin fibrozis ve kireçlenmeye direkt tesiri gösterilmemiş-

tir. Fakat fartı hassasiyet reaksiyonları artan bir doku mukavemeti ve sonradan geniş mikyasta fibrozis ve kireçlenmenin erimeyi takibetmesi mümkündür. Allerjik reaksiyonların en mühim karakterlerinden biri spesifik olmalarıdır. Allerjik reaksiyon umumiyetle yalnız hassasiyeti tevlideden antijene karşı gösterilir. At serumu şırınga edilen bir hayvan, at serumu ile yeniden şırıngadan sonra anafilaktik şok veya lokal fartı hassasiyet gibi allerjik reaksiyonlar gösterir. Sığır serumu veya diğer serumlar şırınga edildiği zaman bu reaksiyonlar görülmez. Bununla beraber bazı istisnai haller bulunabilir. Tüberküloz hayvanlarda muhtelif mikroplara karşı verilen cevaplar araştırılmış ve *Much*, tüberküloz hayvanlarda lepra basilinin şırıngasından sonra epiteloit höcre tüberküllerinin teşekkülünü görmüştür. Lepra basilleri, pnömokok ve spiroketler gibi organizmde fartı hassasiyet reaksiyonları meydana getirirler. Tüberküloz basilinin reenfeksiyonundan sonra olduğu gibi bunlarda da derhal büyük ve eriyen enfiltrasyonlar görülür. Bir bakteri filtrasının entrakütan zerkinden 24 saat sonra, aynı veya diğer bir bakteri filtrası damar içinden şırınga edilirse, birinci zerk yerinde şiddetli hemorrajik bir nekroz görülür, *Schwartzman*'a göre; (*Schwartzman fenomeni*), bu lokal deri fenomeni, organizmaların nötrolize edilebilen toksinlerine karşı gösterilen hassasiyete bağlıdır. *Bordet*, B C G ile aşılanmış kobaylarda coli basili kültüründen damar içine şırıngadan sonra entra dermal aşı yerinde *Schwartzman* reaksiyonuna benzeyen bir cevap husule geldiğini göstermiştir. B C G ile hassas kılınan kobaylarda aynı netice keza husule gelmiştir.

Allerji ve tüberkülin tesiri: Tüberkülozda muafiyet üzerinde araştırmalar **R. Koch** ile başlar. Bir sağlam kobay tüberküloz basilleriyle inoküle edilirse teşekkül eden aşı yarası ilk günlerde iyileşir gibi gözükür. 10 - 14 gün sonra burada tüberkül teşekkül eder. sonra açılır. Hayvanın ölümüne kadar bir yara olarak kalır. Eğer evvelce tüberküloz olan bir kobaya bu şekilde aşılama yapılırsa vaziyet tamamiyle başka şekilde olur. Böyle bir hayvanda aşı yarası daha başlangıçta kapanır. Tüberkül teşekkül etmez. Fakat birkaç gün sonra aşı yerinde sert ve siyah renkte, aşı noktasından itibaren bir santim kadar çevresinde bir değişiklik olur. Birkaç gün sonra burası nekroza uğrar. Eriyerek yara teşekkül eder. Bu yara da çok defa devamlı olarak kapanır. Bu esnada aşı yerine yakın olan lenfa bezleri şişmez ve enfekte değildir. **Römer**, tüberküloz hayvanlara büyük miktarda ölü ve canlı basiller şırınga ederek bu hayvanların akut bir şekilde öldüklerini gösterdi. Halbuki, ufak miktarda basil şırıngasiyle bu hayvanların ölmediğini, evvelce tüberküloz olmayan kobayların ise seçilen bu ufak miktarlarla muhakkak öldüklerini tesbit etmiştir. Bu suretle **Römer**, muafiyetin nispî olduğunu bildirdi. Çok büyük dozlar için enfekte bir vücutta hattâ immünite olduğu halde hassasiyet fazladır.

Tüberkülinin antijenlerle olan ilgisi: Bir antijenin iki karakteri vardır. 1) Hassas kıldığı vücutta antikorların teşekkülüne sebebiyet verir. 2) Antikorlarla invitro birleşir. Kompleman fikzasyon testi ile bunu göstermek mümkündür. Halbuki tüberkülin birinci karaktere malik değildir. Çünkü tüberkülin şırıngaları, normal bir hayvanda tekrar edilse dahi hayvanı hassas kılmaz. Yani tekrar edilen tüberkülin zerklerinden sonra allerjik reaksiyonlar görülmez. Bundan dolayı tüberkülin hakiki bir antijen değildir.

Hassas bir hayvanda hakiki bir antijenin şırıngasından sonra antijenin spesifik antikorlarla birleşmesi neticesi vücutta derhal anafilaktik reaksiyon husule gelir. Halbuki

tüberküloz bir hayvanda tüberkülin şırıngasından sonra reaksiyonlar geç olur ve bu reaksiyonların görülmesinde antikorların değerli bir rolü yoktur. Bu reaksiyonlar allerjik tiptedir. Anafilaktik rekasiyonlardan birçok bakımdan ayrılır. Anafilâktik reaksiyonun aksine olarak, tüberkülinden ileri gelen fartı hassasiyet passif olarak normal hayvanlara nakledilemediği gibi irsî olarak da intikal etmez. Bakteri proteinlerini ihtiva eden filtralar anafilaktik tipte bir fartı hassasiyet yaparlar. Bu yalnız proteinlere karşı olan bir reaksiyondur. Basillere karşı değildir. Şu halde bakteri proteinleri ile hassasiyet kazanmış hayvanlarda hiç tüberkülin reaksiyonu elde edilemez. Geç teşekkül eden tüberkülin allerjisi, tüberküloz mihrakın faaliyetiyle yakından ilgilidir. Serum veya yumurta albumini gibi her hangi bir antijen tüberküloz bir gangilyona zerkedildiği zaman anafilaktik reaksiyon yerine (normal olarak deri içine yapılan mükerrer şırıngalarda görüldüğü gibi) derin bir nekroz ile beraber geç teşekkül eden bir reaksiyon (gecikmiş bir reaksiyon) görülür. **Pagel**'e göre; tüberkülin reaksiyonu ile mukayese edilebilen ve geç teşekkül eden allerjik reaksiyon, tüberkülofosfatit ilâve edilmiş tüberküloprotein ile elde edilmiştir. Bu reaksiyon tüberküloprotein için spesifiktir. Bu hayvanlara virülan basiller şırınga edildiği zaman tüberkülin reaksiyonu ve Koch fenomeni husule gelmemiştir. Şu halde; anafilaktik tipteki reaksiyonlarla, allerjik tipteki reaksiyonlar arasında kati bir fark yoktur denilebilir. Çünkü sâf olan bazı tüberkülinlerle anafilaktik tipte ve derhal teşekkül eden reaksiyonlar görülür.

Tüberküloz basillerinin antijenleri : Antijen tâbiri basil vücutlarında bulunan ve bir hayvana şırınga edildikleri zaman antikor teşekkülüne sebebiyet veren ve bunlarla in vitro birleşen maddelere denir. Tüberküloz basilinin protein antijenleri arasında 1) Allerjik bir hayvanda hipersansibilite yaratanlar, 2) Tüberkülin tabiatındaki maddeler veya sâf tüberküloz antijenleri kullanıldığı zaman normal bir vücudun spesifik olarak reaksiyon göstermesine sebebiyet verenleri ayırt etmek lâzımdır. Tüberküline benzer maddeler, tüberküloz basillerini su, potasyum klorit ve diğer solvanlarla muamelesinden sonra elde edilirler. Basil vücutlarının geri kalan kısmı hipersansibilite reaksiyonu husule getirmek hassasını kaybetmiştir. Fakat buna rağmen hayvanları tüberküloz antijenine karşı hassas kılar. Basillerin bu geri kalan kısımları karbonhidratlar olduğu zannedilmektedir.

Hülasa : Tüberküloza karşı rezistans, doğuştan (*tabii olarak*) veya sonradan kazanılarak (*kisbi*) husule gelir. Kazanılan bu rezistans. a) Non spesifik şartlar, b) Tüberküloz enfeksiyonundan sonra, c) Aşılanmadan sonra dokularda veya vücut mayilerinde bulunan spesifik antibakteriyel karakterlere bağlıdır. Rezistans ve tüberküloza karşı hassasiyetin hayvanlarda irsi olarak intikal edebileceğini gösteren tecrübi esaslar vardır. Buna benzer şekilde irsi olarak insanlarda da olabilmesi mümkündür. Beyazlar ve zencilerde görülen tüberkülozun hususi şekillerinde a) Irka mahsus hassasiyet, b) Sosyal şartlar, c) Selektiv eliminasyon, d) Primer enfeksiyondan sonra mukavemetin kazanılması ve epidemiyolojik esaslar gibi diğer faktörlerin rolü bulunmaktadır.

Allerji terimi, bir antijen ilk şırınga edildiği zaman elde edilen reaksiyonla ikinci ve daha sonraki şırıngalarda elde edilen reaksiyonlar arasındaki farkı izah için kullanılır. Tüberküloz allerjisinde esas proçesler Koch fenomeninde (reenfeksiyon yerinde şiddetli reaksiyon) görülür. Koch fenomeninde mukavemetin en bariz tezahürü basillerin erken tahribi veya reenfeksiyon yerinde tesbit edilmeleridir. Mukavemet ve fartı hassasiyet yekdiğerinden ayrı

birer fenomendirler. Tüberkülozda allerji, eksüdasyon ve proliferasyon gibi muayyen bir doku değişikliğinden ziyade verilen cevabın şeklindeki bir değişikliktir. Tüberkülozda doku reaksiyonları arasında erime ile allerji arasında münasebet-katidir. Tüberküloz hayvanlarda, tüberküloz basillerinden başka organizmalar şırınga edilmekle spesifik olmayan reaksiyonlar görülür. Reaksiyonun husule gelmesi için bu maddelerden fazla miktarda şırınga edilmesi lâzımdır. Halbuki bir Hapténe olan tüberkülinin ufak dozda şırınga edilmesiyle bu reaksiyonlar görülebilir. Tüberküloz allerjisinde spesifik olmayan reaksiyonların görülmesi, tüberkülin reaksiyonunun spesifik olmadığına delâlet etmez. Tüberküloproteinler, antikor faaliyetiyle ilgili olarak ve nakledilebilen anafilaktik reaksiyonlar tevlit edebilirler. Tüberküloz basilinin proteinleri ve lipitleri hakiki antijen karakterindedirler.

Bünye ve tüberküloz :

İnsanlarda tüberkülozun seyri ile bünye arasında bir münasebet mevcut olduğu muhakkaktır. Bu hastalık için konstitüsyonel faktörlerin ehemmiyeti şimdiye kadar kabul edilenden çok daha büyük olduğuna şüphe edilemez. Bilhassa çocuk tüberkülozunda bünye faktörünün büyük ehemmiyeti vardır. Fakat burada münferit olarak pek az tanıdığımız hakiki konstitüsyonel faktörlerin, muhitin tesirlerinden ayrılması lâzımdır.

Verschuer ve *Diebl*'in ikizler üzerindeki önemli çalışmaları *İckert* ve *Benze* nin araştırmaları tüberkülozda konstitusyonel faktörleri bâriz bir şekilde meydana çıkarmış ve tüberküloz hastalığı için irsi olan bir dispozisyon mevcudiyetini isbat etmiştir. Böylece birçok diğer araştırmaların da gösterdiği gibi - hastalığa karşı irsi olarak intikal eden bir mukavemetin mevcudiyetini de kabul edebiliriz.

Çok erken bir zamanda ele geçirilen istirahat ve tedavinin bütün vasıtaları tatbik olunan şahıslar kurtarılamadan hastalıklarının kurbanı olmaktadır. En iyi şartlarda elde edilen iyiliğin devamlı olmadığını ve uygun vakalarda kollaps tedavisinin hasta olan akciğer kısmını lokal olarak iyi edip diğer bir noktada tüberkülozun önüne geçilemeyecek bir şekilde yeniden alevlendiği görülebilir. Bunun aksine olarak da diğer bazı vakalarda en kötü hayat şartları altında, besi noksanlığına ve devamlı süperenfeksiyon tehlikesine rağmen hastalığın şayanı hayret bir derecede şifaya meyyel olduğunu her tecrübi tüberküloz hekimi pek iyi bilir. Bunları bilhassa çocuklarda yalnız başına kisbi muafiyet ve mühim tesirleri ile izaha imkân yoktur.

Tüberkülozun seyri ve teşekkülünde bünyenin rolü olduğu gibi bu faktörün kıymetini de ikizler üzerinde yapılan araştırmalar neticesine bakarak mübalâgalandırmamalıdır. Nispî ve sâf şekli ile irsî faktörün ehemmiyetini isbat eden ve tek yumurta, ikizler için carî olan şartlar, umumileştirilmemeli-

dir. Hasta olan ebeveynin nesebi irsiyet kanunlarını tâyin edici olarak nazarı itibara alınmamalıdır. Bilhassa *Ickert* ve *Benze* nin yeni araştırmaları göstermiştir ki, tüberküloz vakıa seçici bir hastalıktır ve bilhassa mukavemetsiz şahısları yakalamaktadır. Hastalık için irsî ve spesifik bir dispozisyon kabul edilebilir, fakat tüberkülozun seyri ekseri vakalarda birçok diğer andojen ve eksojen faktörlere tâbidir.

Bu bilhassa yetişkinlerin müzmin ftizileri için caridir. Tüberküloza karşı irsen intikal eden kuvvetli veya zayıf bünyevi mukavemetin yanında, çocuklukta alınan ilk enfeksiyonun geçiştirilmesi ile kazanılan muafiyet derecesinin büyük ehemmiyeti vardır. Burada yalnız bünye değil, kisbi nisbetlerin de rol oynadığı, akciğer tüberkülozunun geç şekillerine nazaran primer afektin değişik olan anatomik şifa şekli ile de ispat edilebilmektedir.

Aynı zamanda daima nazarı itibara alınmalıdır ki, ilâve olunan individüel ve hiçbir veçhile irsî olmayan bozukluklar ve hâdiseler keza yetişkinlerde kâfi derecede bünyevi veya kisbî bir muafiyet durumunu lokal veya umumi olarak tevlit edebilirler, yani intanların başlamasını mümkün kılarlar, eski mihrakların reaktivasyonu ile kâhil ftizisine yol açarlar veya yeni hecmeleri mucip olurlar. Burada gebelik ve lohusalığın, vücut yorgunluklarının, zuhur eden diğer hastalıkların, güneş ve şua tahrişlerinin spesifik ve spesifik olmayan reaksiyon tedavisi v. s. nin ehemmiyeti sadece hatırlatılacaktır. Bundan başka bu hâdiselerde de irsî biyolojik faktörlerin konstitüsyonel olanlardan daha ziyade rol oynadığına ve çok mukavim olan şahısların da böyle yorgunluklara tahammül edebileceklerine hak vermelidir. Fakat hastalığa yakalanmış olanların kaderlerine uygun olarak kısa veya uzun bir zaman zarfında bünyevî zayıflıkları dolayısiyle her hangi bir zayıflama veya tenbih ile kötüleşmeleri lâzım geldiği de muhakkak ki doğru değildir. Aksine olarak günlük mümareselerin gösterdikleri gibi ekseriya ferdî ve önüne geçilebilen zararlar mevzuubahistir.

Bunlar meydana çıkmamış olsa idi devamlı olan nedbeleşme temin edilecek ve tüberküloz alevlenmeyip selim bir şekilde kalacaktı. Bunu en iyi bir şekilde isbat eden vakıa harb zamanında ve harbten sonra tüberkülozun ve hastalığın bütün harabiyetinin geçici olarak yükselmesidir. Keza tüberkülozun bilhassa son on seneler zarfında, 1924 tenberi Avrupanın hemen hemen bütün medeni memleketlerinde gayrimüsait hayat şartlarına rağmen azalmış olması hakikati de, konstitüsyonel faktörlerin yalnız başına ehemmiyeti olmadığını göstermektedir.

Tüberküloz üzerine yapılan araştırmaların tarihinde olduğu gibi bu imkânın tek taraflı olarak fazla kıymetlendirilmesi bu problemi halletmez. Tüberkülozun husulü için irsî faktörlerin ne kadar ehemmiyeti varsa, bununla birlikte hastalığın seyrini başka faktörler de tâyin eder. Bunlar da kadere bağlı olmayıp çok defa tesir altına alınabilirler. Bünye araştırmaları ve bundan

çıkarılan neticelerin muhakkak surette bu kütlevî salgının önlenmesinde ehemmiyetli rolleri vardır. Fakat bu mücadelelerin yalnız bir cephesidir. Diğer ve münferit hastalar için çok daha mühim olan cephesi, tüberkülozun ve bilhassa yetişkin ftizisinin seyrinin irsî faktörlerden başka çocukluk intanı ile elde edilen kisbî muafiyetin derecesine ve diğer birçok irsî olmayarak zuhur eden faktörlere tâbidir.

Tüberkülozda Enfeksiyon Menbaları ve Bulaşma Yolları

Tüberküloz bulaşıcı bir hastalıktır. Daha basilin keşfinden evvel 1865 de *Villemin* tecrübi olarak, 1882 de *Robert Koch*, basili keşfettikten sonra hastalığın bulaşıcı olduğunu kati olarak göstermişlerdir. Tüberküloz bir intan hastalığıdır. Diğer enfeksiyonlarda olduğu gibi hastalığın bulaşma menbalarını bularak mücadele etmek mümkündür. Fakat burada iki mühim hususiyet bulunmaktadır.

Birincisi : Tüberkülozda intan menbaları çoktur, bu sebeple hastalığın nereden alındığı çok defa tâyin edilemez.

İkincisi : Tüberkülozda hastalık enfeksiyondan uzun bir zaman sonra meydana çıkar veya çıkmayabilir. Yani ilk enfeksiyonun vukua geldiği zamanı tesbit etmek ekseriya mümkün olamaz.

Tüberküloz deyince Koch basilinin dokularda husule getirdiği reaksiyonel proçeslerin heyeti umumiyesi anlaşılır. İnsanlar tüberkülozu bilhassa insanlardan alırlar. Basiller; tüberküloz hastaların akciğerdeki tüberküloz mihraklarından (Kavern) veya bağırsaklardaki yaralardan, nihayet idrar yolları, tüberküloz fistüllü yaralardan (deri, kemik, eklem, lenfa bezleri) dışarı atılırlar. Bu gibi basilli şeylerle temas hastalığın bulaşmasına sebep olur.

Tüberküloz enfeksiyonunun yayılma derecesini meydana çıkarmak için : 1) Muhtelif hastalıklardan ölen kâhillerin otopsisinde tekâmül halinde veya teneddüp etmiş tüberküloz lezyonları sistematik olarak araştırılır 2) Sağlam veya hastalıklı insanlarda tüberkülin testi ile tâyin edilir.

Fakat bu iki metotla elde edilen neticeler biribirine uymamaktadır. *Naegli* 10 yaşından aşağı çocukların otopsilerinde, eski veya faal tüberküloz lezyonu % 15; 10-20 yaş arasında, % 30-60; nisbetinde, 60 yaşına kadar olanlarda % 99 bulaşma bulmuştur. Tüberkülin ile teşhis metotlarından elde edilen neticelerde ise (*Calmette*) 20 yaş altındaki 100 şehirlide henüz Koch basili ile enfekte olmamış % 7 - 8 i geçmemektedir. Yapılan istatistiklerden hayatlarının ilk aylarında tüberkülozda ölüm nisbeti azdır. Fakat sonraları süratle artar ve çok defa ikinci yaşa doğru ilk nisbete nazaran 1/4 nisbetinde fazlalaşır. Hayatın ilk ay ve senelerinde ağır seyreder. Kâhilde tübrküloz enfeksiyonu nisbeti (tüberkülin testi ile) çocuklara nazaran daha yüksektir. O halde ba-

sille enfeksiyon ve tüberküloz hastalığı arasında bir tefrik yapmak icabeder. Kâhilde inkişaf eden tüberküloz her zaman yeni bir enfeksiyon değildir. Çok defa çocuklukta alınmış bir enfeksiyon ile alâkadardır. Tüberküloz basili insan ve hayvan vücudu dışında üremez bu sebeple intan menbaı veremli insan ve hayvanlardır. Vücut dışında bilhassa toprak bakterileri antibiyotik tesirini haiz olarak basillerin üremelerine ve yaşamalarına mâni olur. Tüberküloz bir insanın etrafındakileri bulaştırabilmesi için basilleri vücut dışına atması yani açık bir tüberkülozu bulunması lâzımdır. Açık tüberkülozlular, balgamları ile dışarı attıkları basilleri sağlam insanlara başta teneffüs yolu olmak üzere muhtelif yollardan ve çeşitli şekillerde bulaştırırlar. Tüberküloz enfeksiyonu için giriş yolları mütaaddittir. Fakat her vakada basilin geçişine ait iz ve sabit bir lezyon bırakmadığından bu giriş kapısını tâyin etmek kolay değildir. Klinik ve tecrübi müşahedelere göre basilin organizme en mühim giriş yerleri hava ve bağırsak yollarıdır. Bulaşma umumiyetle açık akciğer tüberkülozu olan şahısla temas ve daha az önemli olarak basilli süt ve sütlü enfekte maddelerin yenmesi ile vukua gelir.

Teneffüs yolu ile (inhalasyon) enfeksiyon : Akciğer tüberkülozunu izah için inhalasyon yolu ile intan en tabii ve önemli enfeksiyon tarzı olarak kabul edilmektedir. Birçok insanlarda primer afekt akciğerlerdedir. *Cohn* % 92-96, *Publ* % 90, *Schuermann* % 80, primer afekti akciğerlerde bulmuşlardır. İnhalasyon ile basiller evvelâ burun ve ağızda kalabilirler. Fakat bademcikler müstesna buralarda ve büyük bronşlarda primer olarak pek nadir vakalar yazılmıştır. Basiller teneffüs yollarından içeri girdikçe enfeksiyonu daha kolay meydana getirirler. Çok defa primer afekt hemen plevra altında bulunur. Primer afektin çokluğu ve yerleri ilk intanın inhalasyon yolu ile olduğunu gösterir. Bütün primer afektin metastaz suretiyle vukua geldiği ve ilk intanın daima barsak yolu ile vukua geldiğini düşünenler vardır. Fakat toz ve daha büyük maddelerin akciğerlere girdiği görüldüktan sonra (pnömokonyozda olduğu gibi) basillerinde akciğerlerin içine gireceklerine şüphe edilemez. Bir madencinin kömür zerrelerini yuttuğu gibi Koch basillerinin direkt olarak bronşlara kadar teneffüs edilmesi neticesi basillerin akciğerlerde yerleştiği zannedilmekte idi. Yutulan kömür zerreleri alveollerin derinliklerine kadar vasıl olamaz. Titrek tüylü epitelyumun faaliyeti neticesi birçokları dışarı atılırlar. Yalnız pek küçükleri alveollerin fagosit höcreleri tarafından alınarak akciğer lenfatiklerine geçerler ve nihayet akciğer hilusunun lenfa bezlerine götürülerek orada tesbit olunurlar. Kobaylarda yapılan deneylerle bu şekilde bir enfeksiyon tarzına benzerlik görülmüştür, yani akciğerlerde Koch basilinin bronşiyollerde ve akciğer alveolerinin en derin kısımlarında bulunduğu tesbit edilmiştir. Bununla beraber bronş mucoza'sı üzerine oturan basiller peribronşiyal lenfa yoluyla akciğer parankimasına ulaşırlar, Streptokokun (enterstisyel bronkopnömoni) yaptığı gibi bu şekil yayılma tarzı kabul edil-

mektedir. Bir de, rinofarenks, boğaz burun arkası veya trakea bronş mucozası üzerinde oturan basiller üst solunum lenfa yollarına geçerler sonra vena cava superior ve oradan arteria pulmonalis ile akciğere vâsıl olurlar. Birçok müellifler inhalasyon yolunun en sık giriş tarzının bu şekilde olduğunu kabul etmektedirler. Diğer organ tüberkülozları arasında akciğer tüberkülozunun daha sık nisbette vukua gelmesi göz önünde tutulursa nefes yoluyla basillerin bilhassa akciğerleri enfekte ettiği haklı olarak düşünülmektedir. Teneffüs yoluyla bulaşma 1) Damlacık enfeksiyonu, 2) Tozlarla enfeksiyon, olarak iki şekilde vukua gelir.

İnhalasyon yoluyla bulaşmayı ilk önce *Flügge* (Damla enfeksiyonu) ile izah etmiştir. Açık tüberkülozu bulunan hastalar öksürük, yüksek sesle konuşmak, aksırık ile etrafındaki havaya attığı küçük tükürük damlacıklariyle basil saçar. Bu damlacıklardan 15-20 mikron büyüklüğündekiler birkaç basil, 100 mikron büyüklüğünde olanlar 20 - 30 basil, 100 - 500 mikron olanlarda 100 kadar basil bulunmaktadır.

Damlacıkların ekserisi 100-500 mikron kadardırlar. Öksürükle 50-80 cm. mesafeye kadar atılırlar. Bu damlacıklar havada 1/2-1 saat kadar asılı olarak klabilirler. İçerlerinde pek küçük olanları (5-15 mikron) alveollere kadar gidebilirler. Yukarı teneffüs yollarının nemli ve yapışkan bir madde ile örtülü olması sebebiyle bu damlacık basilleri akciğerlere kadar tamamiyle nüfuz edemez. Akciğer tüberkülozunun inhalasyon yolu ile husule gelmesinde tozlar da mühim bir rol oynar, şu halde tüberkülozun bulaşmasında en büyük tehlike veremli hastanın balgamıdır. Açık tüberkülozlu bir hasta günde 1 milyardan fazla basil çıkarmaktadır. Balgamda basiller, balgamın orta kısmındadır. Etrafı mucus'le çevrilmiştir. Basiller hastaların ayak uçlarında daha fazla bulunur.

Cornet, tüberkülozlu hastaların balgamı sürülmüş halı tozlarını kobaylara teneffüs ettirerek veremli hasta mühitinden hattâ sokaklardan toplanan tozları kobaylara şırınga ederek bu hayvanlarda tüberküloz husule getirmiştir. Fakat tüberkülozlu hastaların balgamiyle bulaşmış sokak tozları için mesele her zaman böyle değildir. Çünkü *Cornet*'nin tecrübelerini normal şartlara tatbik etmek doğru değildir. Tüberküloz basili kuruluk ve ışınlara bilhassa güneşe karşı hiç dayanıklı değildir. Akciğerlere girebilecek kadar ince toz olabilmek için balgamın çok kuruması lâzımdır. Bu sebeple enfekte tozlarla bulaşmak mümkün olmakla beraber ön plânda bir bulaşma şekli değildir. *Lange* ve *Chaussé,* balgamla bulaştırılarak kurutulmuş elbise, çamaşır ve mendillerin tozlarını inhalasyon yoluyla kobaylarda tüberküloz husule getirmiştir. En ağır enfeksiyonlar gözle görülemiyecek kadar küçük tozlarla olmuştur. *J. Brün,* bir verem sanatoryumunda jelozlu besi vasatı ihtiva eden mütaaddit Petri kutularını açık olarak 1 - gün bıraktıktan sonra steril su ilâve ederek satıhla-

rını kazımış ve elde ettiği solüsyonu kobaylara şırınga etmiştir. (31) Petri kutusundan beşiyle kobayda enfeksiyon yapılabilmiştir. Bu tecrübe, basillerin havada asılı olarak kalabileceklerini göstermektedir.

Damla enfeksiyonu ile basiller akciğerlere girerek dokuda yerleşir ve enfeksiyonu yapar. Fakat bir kısım müellifler, aynı şekilde teneffüs yoluyla olan enfeksiyonda bademciklerin mühim bir oturma yeri olduğunu nazarı itibara almaktadırlar.

Hazım yol ile bulaşma :*Calmette,* barsak yolu ile enfeksiyona büyük bir kıymet vermektedir. Koch basilleri mide suyunda balmumu zarfı sebebiyle az müteessir olur. İlerlemiş tüberküloz hastalar balgamlarını yutarlar. Nitekim bu gibi hastaların ince barsaklarında tüberküloz yaraların bulunması bunu isbat eder. Koch basilinin sağlam barsak yüzünden girişi, bilhassa yağlı maddelerin hazmı sırasında kolaylıkla ve mükozayı yaralamadan vâki olur. Teneffüsle basiller, akciğerlere gidebileceği gibi ağız yoluyla da yutulabilirler. Basillerle kirlenmiş ellerin ağıza götürülmesi veya basil ihtiva eden yiyecek maddelerinin ağız yolu ile alınması neticesi hastalık husule gelir. Bu şekil bulaşma ve enfeksiyon bilhassa küçük çocuklarda olur. Tüberküloz hastalar, balgamla ağızlarına gelen basilleri uzun bir zaman ve saatlerce burada kalabilir. Bu sebeple hastaların sağlam bir insanı ağızdan öpmeleri ve kullandıkları çatal, bıçak, bardak, mendil gibi eşyalarla ve bu hastaların temasta kaldıkları yiyeceklerle bulaşmaya sebep olur. Bunların her biri ağızdan bir enfeksiyon menbaı olabilir.

Primer barsak enfeksiyonu akciğerler için de önemlidir. *Disses,* çocuklarda mükozanın tüberküloz basilinin girmesine elverişli olduğunu göstermiştir. Barsak tüberkülozunda mezanter lenfa düğümleri hastalandığı halde mükoza çok defa sağlam bulunmuştur. *Edens* primer barsak tüberkülozu olan 43 hastadan 35 inde mükozada değişiklik bulmadığını kaydetmektedir. Buna mukabil lenfa bezlerinin lezyonlarında mükozanın hastalığa iştiraki görülmüştür. Çocuklarda akciğerde primer afekt bulunduğu zaman çok defa mezanter lenfa bezlerindeki tüberküloz, akciğer tüberkülozunun bir metastazı olarak kabul edilebilir. Primer olarak lenfa bezlerinin tüberkülozunda mükozanın sağlam bulunması mükozadaki lezyonun iyileşmesi neticesidir (*Schuermann*).

Hazım yolu ile bulaşmada veremli inek sütleri ve enfekte sütlü yiyeceklerin rolü büyüktür. Sığır tipi tüberküloz basili insan için patojendir. Sütte basillerin bulunmasının başlıca sebebi memelerdeki tüberküloz yarasıdır.

Bununla beraber veremli ineklerde meme iltihabı olmadan da basil sütlere geçebilir. Bu sebeple sütlerin kaynatılarak içilmesi lâzımdır. Çiğ sütün en fazla içildiği Iskoçyada sığır tipi tüberküloz basiliyle enfeksiyon nisbeti bilhassa karın lenfa bezleri tüberkülozu oldukça fazladır. Halbuki sütün kaynatılarak istihlâk edilen Fransada bu nisbetler çok düşük bulunmaktadır. Lübeck

hâdisesi (1930), tüberküloz enfeksiyonunun ağız yolu ile vukua gelebileceğini göstermiştir. Ağızdan B C G aşısı yerine yanlışlıkla çok miktarda insan tipi tüberküloz basili verilen (249) çocuktan (73) ü ölmüştür.

Bunlarda hazım yolu ve diğer organlarda tüberküloz husule gelmiştir. Bir kısım müellifler akciğerlerde radyolojik olarak primer enfeksiyonu her zaman tesbit etmek imkânı olduğu halde, barsak primer lezyonlarını ancak otopside ve cerrahi müdahalelerde gördüğümüzden hazım yolu enfeksiyonu, teneffüs yolu kadar önemli olduğu halde bunu meydana çıkarmak imkâni olmadığını ortaya atmışlardır.

Şu halde tüberkülozda başlıca intan menbaları tüberküloz hasta ve ineklerdir. Sığır tipi enfeksiyon muhtelif memleketlerde değişik nisbetlerde bulunmaktadır. 1939 da **Price**'in neşrettiği bir istatistikte sığır tipi enfeksiyon en fazla Almanya'da % 13 - 14 gösterilmiştir. **Wang**'ın istatistiğinde ise umumi olarak 16 yaşından yukarı yetişkinlerde % 3.5 dir. 4 - 16 yaşlar arasında % 40, dört yaşından aşağı çocuklarda % 47 sığır tipi tüberküloz yazılmıştır. Veremli hayvanların etlerinin iyi tetkik edilmesi lâzımdır. Bu etlerin pişirilerek yenilmek suretiyle istihlâkinde bir mahzur yoktur. Memleketimizde kasablık hayvanlarda tüberküloz % 0,5 olarak tesbit edilmiştir.

Temas enfeksiyonu : Başlıbasına bir bulaşma yolu değildir. Muhtelif bulaşma yollariyle vukua gelen bütün bulaşma tarzlarını, veremlilerle sıkı temastan husule gelen sirayeti gösterir. Eskiden deri tüberkülozunun daima eksojen enfeksiyonların tesiriyle (akciğer tüberkülozu olmayan insanlarda) kabul edilmekte idi. Derinin tüberküloza karşı mukavemeti vardır. Aksi halde primer deri tüberkülozuna daha fazla nisbette tesadüf etmemiz lâzım gelirdi. *Cohn* 184 primer kompleksde (bir) deri tüberkülozu kaydetmiştir. Memedeki çocukların derileri eksojen enfeksiyona dayanıklı değildir. Şu halde tüberküloz enfeksiyonu deri, mükozalar, hususiyle jenital organlar, gözde konjonktiva yolu ile olabilirse de bunlar nadirdirler.

Sağlam deri basilin geçmesine elverişli değildir. Deri enfeksiyonu olabilmesi için, deride bir sıyrık veya yara olması lâzımdır. Enfeksiyon deriden olursa burada primer mihrak ile civarında lenfadenit (primer kompleks) olur. Fakat bu şekil enfeksiyon çok nadirdir. *Deneke*'nin basilli bir kaba düşen yedi aylık bir çocukta deri tüberkülozu, *Albrecht*'in pnömoniden ölen 18 aylık bir çocukta kulak arkası ekzemalı derisinde primer mihrak ve boyun lenfa bezlerinde tüberküloz gibi nadir vakalar neşredilmiştir.

Tüberküloz bulaşmalarında vücuda giren basil miktarının, sağlam şahsın tüberküloz hasta ile sık ve devamlı temasın tesiri vardır. Bu sebeple bulaşmada aile enfeksiyonu, toplu yaşama (hastane, verem sanatoryumları, mektepler, fabrikalar...), hasta karı koca teması mühim rol oynar.

B. Lange insanda tüberküloz basili ile enfeksiyondan (1943) oldukça geniş ölçüde bilgi verirken (Kuş tipi tüberküloz basili ile enfeksiyon insanlar için bir rol oynamaz) demiştir. 1901 de *R. Koch* sığır tipi tüberküloz basilinden

aynı şekilde bahsetmiştir. *Beitzke* ise (1955) Almanyada tüberküloz enfeksiyonundan bilhassa bulaşma menbaı olarak sığır tipi tüberküloz teşkil ettiğini ve gerek Almanyada ve gerekse sığır tipi tüberküloz basili fazla olan memleketlerde (İskoçyada) son on sene zarfında birkaç düzine kuş tipi tüberküloz basili enfeksiyonu vakalarının neşredildiğini bildirmiştir. *E. Loewenstein* kuş tipi tüberküloz basili ile enfeksiyonun mümkün olabileceğini yazmış, isede bunu kıymetlendirememiştir. *Feldman* monografisinde 13 vaka, *Rich* iki vaka kaydetmiştir. Bunlarda insan patolojik materyallerinden aşikâr olarak kuş tipi (Htbz) tüberküloz basili üretilmiştir. Fikirlerde bu aykırılığı göz önünde tutan *Beitzke*'nin bu şekil enfeksiyonun delâletini aydınlatmak üzere yaptığı araştırmaları burada hülâsa etmeyi faydalı buldum.

Kuş tipi tüberküloz basilinin enfeksiyonuna tüberküloz hastalardan alınan materyellerden üretilerek karar verilir. Bu basilin morfolojik ve kültür karakterleri bakterioloji bahsinde yazılmıştır. Burada mühim olarak kuş tipi (tavukta) tüberküloz basili dış tesirlere mukavemeti diğer tiplere nazaran daha fazladır, kültürleri alahalihi kalmakla 1.5-2 sene sonra dahi hastalık yapabilir. Bu tip basillere tavuklar çok hassastır. Halbuki insan- ve sığır tipine hassas değildirler. Tavuklarda enfeksiyon şekli, (damar içinden, deri altına, adele ve perituvan içine) ve verilen basil miktarına göre değişir. Büyük miktarlarda damar içinden enfeksiyon birkaç haftada hayvanın zayıflama ve ölümünü mucip olur. Makroskopik hiçbir tagayyür görülmez. Fakat bütün organlar tüberküloz basili ile enfektedir (septisemi). Enfeksiyon yavaş seyredebilir (birkaç ay, bir sene veya daha fazla). Kaz, ördek, güvercin, bu tip basile çok hassas olduklarından ağır surette hastalanırlar. Ada tavşanları tavuklar gibi hassastırlar. Damar veya perituvan içinden bu hayvanlarda süratle tesir eder. Deri altı o kadar tesirli değildir. Kültürlerden kobaylara yapılan inokülasyon ile lokal reaksiyon ve apse teşkil eder. Teşhis için kıymetlidir. İnsanda bu tip enfeksiyon ihtimaline karar verebilmek için evvelâ tavukta tecrübe edilerek basili tesbit etmek lâzımdır.

Tavuk tüberkülozunun nisbeti hakkında **Moller, Selter, Blumenberg,** birinci dünya harbinden önce Alman tavuk mevcutları arasında % 5.3 harbden sonra % 6.67 sinin enfekte olduklarını bildirmişlerdir. 1925 te **Lerche** ve **Liebiger** Saksonya şehirleri tavuklarında tüberküloz enfeksiyonunu % 15 - 75 kadar yüksek olduğunu kaydetmişlerdir. 1931 de **Berger** çiftliklerde % 3,5 - 26 hatta bir mıntıkada % 90 bulmuştur. Keza Fransada tavuk tüberkülozunun gittikçe arttığı bildirilmektedir.

İsveçte 1940 ta % 0,7 - 15,1 Holandada 1932 de % 3 - 24 **Grawford**'a göre % 80 bulaşma olan sahalar bildirilmiştir. İkinci dünya harbinden sonra hiçbir istatistik neşredilmemiştir. Tavuklarda tüberküloz 1 - 2 sene kronik olarak seyreder. Yaşlı tavuklarda görülür. Akciğerlerde olduğu gibi bu meyanda karaciğer, hazım yolu, dalak, kemik iliği, lenfa bezleri ve ürojenital sistemde hastalık bulunur. Tüberkülozda bu lokalizasyona bakılırsa enfeksiyonun alimanter olarak vukua geldiğini düşündürür. Tüberküloz mihraklarda büyük çapta tüberküloz basillerini ihtiva eder. Barsakta mezanter lenfa bezlerinde başlar. Burada mercimekten elma büyüklüğüne kadar kazeöz nodüller seroza ile kaplanmış olarak teşekkül eder. Bu peynirleşmiş kitleler barsak yoluna açılabilir, fevkalade fazla basil boşaltırlar. Dalak kemik iliğinden fazla hastalıkla alâkadar olarak hastalık gösterir. Bu şekil lezyon bulunan tavuklarda akciğerler çok az hasta veya hiç afetzede değildirler. Eğer barsaklarda tüberküloz olmaksızın akciğerler hasta olursa burada bir inhalasyon tüberkülozunu gösterir. Diğer ehli kuşlar ördek, kaz, güvercin, tavuklara

nazaran daha nadir tüberküloz enfeksiyonu göstermektedirler. Kuşlar tavuklara nazaran kuş tipe daha mukavimdirler. Başta domuz olmak üzere, öküz, at, koyun, keçide kuş tipi ile enfeksiyon yazılmıştır **Loewenstein**'e göre % 15,2. Birçok köy ağıllarında tavuklar domuzlarla sıkı bir temasta olarak beraberce yaşamaktadırlar, hasta olan tavuklar tüberküloz basillerini bol miktarda çamur ve pislik içine bırakırlar. Bu suretle basiller toz halinde veya hayvan vücuduna yapışarak enfeksiyon yapmaktadırlar. İnsan için enfeksiyon, devamlı olarak tavukların bakımı gibi direkt temasta olan insanlar için mümkün olabilir. Tavuk pislikleri ile bulaşmış tozların teneffüs edilmesi aynı zamanda enfekte parçaları yutmak ile çıplak ayakla tavuk pisleyen yerde gezmekle de mümkün olur. Amerikada tavuk mezbahalarında kuş tipi ile deri enfeksiyonu görülmüştür (**Crawford**). İkinci imkân enfekte yumurtaların yenilmesidir. **Loevenstein** tüberküloz tavukların yumurtalarında basil bulmuştur. Bu bulgu birçok noktadan teyit edilmiştir. Yumurtanın enfeksiyonu yalnız kan yoliyle olur. Suni olarak sirayete mâruz bırakılan tüberküloz tavukların yumurtalarında basil 11 günde görülebilir (**Beitzke**). Ticarette bulunan yumurtalarda tüberküloz basili değişik bir surette bulunmuştur. **Klimmer** % 3, **Feldmen** % 1 den daha az göstermiştir. Bu müellife göre hafif pişmiş yumurtalarda 4 dakikadan daha az basil ölmez. Bu sebeple müellif sert pişmiş yumartaları (6 dakika veya daha fazla) yenilmesini tavsiye eder. Şu halde yumurta ile enfeksiyon hafif pişmiş veyahut çiğ olarak yenen yumurtalarla vukua gelebilir. Bu meyanda asgari olarak tüberküloz, tavuk etleri ve kuş tipi ile enfekte hayvanların (öküz, koyun bilhassa domuz) etlerinin iskara şeklinde yenilmesi bulaşmaya sebep olabilir. En mühim tehlikelerden biri de bu gibi hayvanların etlerinden yapılan sucuklar bilhassa organ sucukları çok tehlikelidir. **Klimmer** enfekte tavuk pisliklerıyle beslenmiş ve yıkanmamış sebze ve salataların bir enfeksiyon menbaı olabileceğini bildirmiştir. **Feldman**'a nazaran tavuk vücutlarında kuş tipi tüberküloz enfeksiyonuna ait aşikâr bir tagayyür görülmese dahi dalak, karaciğer ve lenfa bezlerinden parçalar alınarak muayene yapılırsa basil bulmak mümkün olabilir.

İnsanda bugün neşredilen vakalarda tavuk tüberküloz basili ile enfeksiyon teşhisi koymak için bakteriyolojik kriteryomlardan başka klinik anatomik durum, hastaların bu cins tüberküline karşı göstereceği reaksiyon nazarı itibara alınmıştır. Tavukların tüberkülozunda mikroskopik olarak bol basilli peynirleşme ve nekroz görüldüğünden **Loewenstein** (bol basilli ve fazla nekroz ile karakterize bu anatomik tabloyu) **sepsis tuberculoza gravissima**'ya bağlamıştır.

Kuş tipi tüberkülin reaksiyonu (entrakütan) hastalara yapıldığı zaman onbinde, yüzbinde bir solüsyonlarda müsbet reaksiyon elde edilir. Fakat bu vakalarda insan tipi tüberkülin reaksiyonu menfi olmalıdır. İnsan tipiyle enfekte şahıslarda ise bunun aksi netice vermesi lâzımdır. **Welti** 61 böbrek tüberkülozlu hastanın idrarında üreyen tüberküloz basili arasında ikisini kuş tipi bulmuştur. Bu iki hastadan birinde insan tüberkülinine karşı cevap tavuk tüberkülinine nisbeten daha fazla olmuştur. **Syörbery** aktif akciğer tüberkülozlu yüz hastada alt tüberkülin ve kuş tipi tüberkülin (**Behring**) ile Mantoux müsbet olan hastalarda :

	1/100	1/1000	1/10000
İnsan tüberkülinine	% 97	% 84	% 11
Kuş tüberkülinine	% 93	% 97	% 87

Bulmuş ve netice itibariyle kuş tipi tüberküline karşı bir reaksiyon, kuş tipi ile hastalık için spesifik olmadığını bildirmiştir. **Beitzke** ise bugünkü bilgimize göre; sığır tipi tüberkülin rekasiyonu hafif olanlarda kuş tipi tüberküline karşı şiddetli bir reaksiyon (Kuş tipi enfeksiyon için) teşhis için bir yardımcı olabilir. Fafakt tercih edilen bir delil değildir. Bu güne kadar literatürde zikredilen vakalarda hayvan inokülasyon tecrübesi ile

kültür neticeleri vazıh değildir ve pek azdır. Vakaların bir kısmı kati olmakla beraber çoğu ihtimal dahilindedir, **Loewenstein**'e göre Mısır ve Filipinlerde ürojenital tüberküloz çok sık görülmektedir. Bu iki memlekette halkın bir kısmı doğuşlarından itibaren tavuklarla beraber yaşarlar. Bu ürojenital tüberküloz kuş tipiyle meydana gelmektedir. Literatürde insanda şüpheli 24 vakadan mada 39 kat'i olarak bildirilen kuş tipi tüberküloz yazılmıştır. Tüberküloz düşünülen ve kobay tecrübesi menfi olan vakalarda sistematik olarak kuş tipi araştırılmıştır.

Bu da ya direkt deriden veyahut tavuklarda inokülüasyonla yapılır. İnsanlarda kuş tipi enfeksiyon o kadar fazla olmamakla beraber bir kısım müelliflerin dedikleri gibi (Tavuk tüberkülozu insan için pratik bir mana ifade etmez) **B. Lange, Feldmanının** noktai nazarı doğru değildir. 1904 de **Johannes Ort** sığır tipi tüberkülozunun tehlikelerinden bahsederken «İnsan sağlığını tehdit eden her bir tehlike ufak olsun büyük olsun önüne geçmek için bütün ilâçlar ve kuvvetimizle çalışmak mecburiyetindeyiz» demiştir. **Beitzke;** şu halde tavuk tüberkülozu ile mücadele yalnız tavuklar için değil aynı zamanda bunların insanlar için olan tehlikesi dolayısiyle zaruridir. Esasen bu mücadele kolaydır.

Konjenital enfeksiyon (Tüberkülozda istidat ve irsiyet) : Tüberkülozun irsi olup olmadığı *Hippocrate* zamanındanberi yıllarca sık sık münakaşalara sebep olmuştur. Muhtelif kavimlerde ve insanlarda hastalığın çeşitli şekillerini kati olarak tesbit etmek üzere yapılan istatistiklerin en iyisi *Weinberg* tarafından yapılmıştır. Tüberkülozun bir ailenin yakın fertleri arasında çok görülmesi hastalığın daha ziyade bulaşma ile olduğunu gösterir. Veremli hastaların % 33,5'un ailelerinde tüberküloz bulunduğu, % 15 inin ailesinde ise bulunmadığı gösterilmiştir. *Turban* 55 ailede istisnasız olarak ana, baba ve çocuklarla kardeşler arasında tüberküloz olduğunu tesbit etmiştir. Anatomik veya fizyolojik karakterlerin veyahut vücudun muayyen dış tesirlere karşı muhtelif reaksiyon kudretinde irsiyetin bir tesiri olabilir. Meselâ veremli toraks (*Thorax phthisicus*) anatomik karakterlerin irsiyetine bir delildir.

Tüberkülozda irsiyet : 1) Tohum. 2) Tarlaya ait olmak üzere mütalâa edilmelidir. Birincisinde tüberküloz baba veya anadan çocuğa geçme meselesidir. Akciğer tüberkülozu hastalarının sperminde tüberküloz basili bulunmaz, Ancak ürojenital tüberküloz hastaların sperminde nadir olarak basil bulunabilir. Fakat bu basil spermatoitlerin içinde değildir. Kadın yumurtacığı içinde de basil bulunmaz (1909 da *Schitzenfrey* bir vaka yazmıştır). Ağır bir tüberkülozun seyri esnasında (meselâ miliyer tüberkülozda) basiller kana geçer. Ana kanındaki bu basiller plasantadan Feotus'e intikal edebilir. Tüberküloz basillerinin normal bir plasantadan geçmesi imkânsız değildir. Çünkü doğumun sonuna doğru ana ve fetüs dolaşımı arasındaki perde sırtsırta ince bir protoplazma safihasından ibarettir. Buradan basiller geçebilir. Anadan fetüse geçen tüberküloz vakalarda, ananın daima miliyer veya ağır tüberküloza duçar olduğu ve plasantada tüberküloz lezyonun bulunduğu görülmüştür. Lezyon çok defa mikroskopiktir. Mihraklardan basiller kordon venasına geçerek fetüsü bulaştırabilir. Doğum esnasında rahmin şiddetli tekallüsleriyle plasantada küçük yırtıklar husule gelir ve tüberküloz basilleri

anadan kordon kanına ve çocuğa geçebilirler. Uzun süren doğumlarda amnios suyu çocuğun teneffüs veya hazım yoluna kaçar buralarda hastalık yapabilir. Bazı müellifler amnios suyunda tüberküloz basili bulmuşlardır. Plasanta yoliyle geçen basillerin sayısı çok fazla olursa ve bulaşma gebeliğin ilerlemiş devrelerinde vukua gelirse çocuk ölür veya düşer. Eğer plasanta yoliyle enfenkte olmuş çocuklar vaktinde doğarsa ekseriya birkaç gün veya hafta içinde ölür. Bu jerminatif ve konjenital tüberküloz çok nadirdir. Bunun aksini düşünenler de vardır. *Burnand,* plasanta yolu ile veremli anadan basillerin çocuğa intikalinin nadir olmadığı, basillerin vücutta uzun bir latans devri geçirdiklerini ve bu devrede tüberkülin reaksiyonunda bir viraj dahi olmadığı, günün birinde ilk mihrakın muhakkak meydana çıkacağını düşünmektedir. Bir kısım müellifler de anadan çocuğa basillerin değil, ültravirüs şeklinin geçtiği ve bunun çocuklarda özel bir hastalık tablosu meydana getirdiğini ortaya atmışlardır. Halbuki tüberkülozun ültravirüs şeklini kabul edenler bugün pek azdır. Müelliflerin birçoğu ana ve babada tüberküloza karşı bir istidadın, bir kısmı da özel bir mukavemetin geçtiğini uygun bulmaktadırlar. % 50 - 80 nisbetinde tüberkülin müsbet bulunan inek ahırlarında (*Nocard*), yeni doğan danalarda tüberkülin menfi olduğunu ve bunlar analarından tecrit edildikleri takdirde, tüberküline menfi cevap vermekte devam ettiklerini görmüştür. *Grancher,* insanlarda veremli aile çocuklarını doğar doğmaz ayırarak hastalık olmayan köylerde ve tecrit yerlerinde bakarak bunlarda hastalığın husule gelmediğini görmüştür. Hattâ bu sebeple küçük çocukları veremden korumak üzere *Grancher* teşkilâtını kurmuştur. Bu sebeple tüberkülozde irsiyet meselesinden ziyade bulaşma mevzuubahistir. Tüberküloz bir çocuk, tüberküloz olarak doğmaz. Fakat herkeste olduğu gibi tüberküloz (Tuberculisable) olabilir.

Şu halde : Konjenital enfeksiyon ya jerminatif yani enfekte bir sperm veya enfekte bir yumurta ile veyahut plasanta yoliyle olur. Jerminatif şeklin bir kıymeti yoktur. Frengi için yapılan son araştırmalar ve bulgular, konjenital enfeksiyonda ananın daima hasta olduğunu göstermiştir. Bütün konjenital tüberkülozların veremli analardan olduğu isbat edilmiştir. Tüberkülozun plasanta yolundan intikali de isbat edilmiştir. Plasantada basil bulunmuştur. Bu yoldan enfekte çocuklar doğumdan kısa bir zaman önce ölürler, veya doğumdan sonra en fazla altı ay yaşarlar. Bu gibi vakalarda akciğerlerde primer kompleks bulunmuştur. Tüberkülozun plasanta yoliyle intikalini **Messrer,** sığırlarda göstermiştir. Fakat (167854) danada ancak 54 konjenital tüberküloz bulmuştur. Demek ki konjenital enfeksiyon nadirdir. **Calmette** ve arkadaşları,, klinik olarak tüberküloz arazı göstermeyen fakat kaşeksi ile ölen anaların çocuklarından ultravirüs alarak hayvanlara şırınga etmişler ve tüberküloz lezyon görmüşlerdir. Bu sebeple konjenital enfeksiyonun o kadar nadir olmadığı ve bunun daima aside dayanıklı basiller tarafından yapılmadığı anatomik olarak tüberküloz lezyon göstermediği, buna mukabil kaşeksi yaptığını ileri sürmüşlerdir.

İstidat: Herkes için vardır. Çünkü her insan enfeksiyona duçar olabilir. Akciğer tüberkülozu için istidat ise herkes için düşünülemez. Her insanda olduğu gibi akciğer tüberkülozunda da iki faktör vardır. Biri disposition (istidat - anıklık), diğeri buna bağlı enfeksiyondur. İstidat fazla ise vücudun aktif olmayan mikroplarla primer intanı, süperenfeksiyon haline geçer. Meydana çıkmış bir intanı hızlaştırır. Daha az bir istidat gösteren

bir vücutta dahi bu netice olabilir. Akciğer tüberkülozuna istidat ile umumi olarak tüberküloz enfeksiyonuna istidat aynı şekilde olmaz. Yersel bir disposition'un bulunduğunu kabul etmek lâzımdır. Eğer yersel disposition kuvvetli olursa o kimsede genel bakteri rezistansı dahi yeter derecede olsa bile o yerde tüberküloz intanının lezyonu görülebilir. Bakteri rezistansı az olduğu takdirde hastalık daha çabuk yersel disposition'u olan organda baş gösterir Yersel disposition irsi veya sonradan kazanılmış olabilir. Doğuştan olan istidat, kaide olarak reenfeksiyon için akciğerlerin tepelerinde bulunur. Sonradan kazanılmış disposition ise diğer organları tercih eder. Akciğerlerin tüberküloza karşı büyük bir istidadı olduğu kabul edilmektedir. Bunun sebebi hakkında birçok fikirler ortaya atılmıştır. **Bartel**, bunun sebebini akciğerlerin lenfa dokusunda bulmaktadır. **Aufrecht** akciğerlerin lenfa düğümlerinden venalara karışan basilleri doğrudan doğruya alması ve zeptetmeleri sebebiyledir. **Schmincke**, akciğer dokusunun vena kanının fazla olmasını, **Weiss**, akciğer dokusunda oksidasyon kudretinin az olmasını sebep göstermektedirler.

Akciğer zirvesinin tüberküloz için özel bir istidadı olduğu, reenfeksiyonların çok defa oturduğu, mûtat kronik ftizilerin bu zirve kısımlarında terakki etmeleriyle anlaşılır. Kuvvetli olarak yersel istidadın sebebi daha ziyade zirvelerde kan ve lenfa hareketlerinin az olması ve akciğerin tepe kısmının havalanmasının yeter derecede olmamasındandır. Apikal ve sübapikal deformasyonlar havalanmanın iyi olmadığına delâlet eder. *Loeschke*, bu deformasyonların büyük bir önemi olmadığını iddia etmektedir. Diyafram hareketleriyle akciğerin muhtelif kesitlerindeki sahaların havalanmasının değişik olduğu görülmüştür. Akciğer dokusundan diyaframa dikine olan kısımlarda (bronşlarda) bu havalanma diyaframa paralel olan kısımlar gibi olamaz. İşte bu kısımlar mukavemetsiz kalır. Buralarda enfeksiyon mihrakları kolayca teessüs etmektedir. Meselâ astenik tiplerde (dikine uzun toraks) bu hal daha güzel görülür.

Akciğer tüberkülozuna istidatlı bir bünyede (**Habitus phthisicus**) dış tesirlerin rolü de vardır. Hayatta sonradan kazanılan istidadı arttıracak birçok faktörler bulunmaktadır. Pnömokonyoz anatomik bir istidat verir. Lenfa yolları kapanır ve teneffüs edilen basiller normal yollarla çıkarılamaz veya zararsız bir şekle konamaz. Muhtelif meslekler çeşitli şekilde istidat yaratırlar. Taşçılarda akciğer tüberkülozundan ölüm oldukça yüksektir. Tütün, odun talaşı, kömür amelelerinde keza tüberküloz fazladır. Çok defa tüberküloz kızamık boğmaca, enflüenza gibi akut intanlardan sonra meydana çıkar. Buna sebep akciğerde bir ihtilattan ziyade vücudun enfeksiyonlarla zayıf düşmesidir. Senelerce devam eden kronik bir bronş iltihabının tüberküloza sebep olup olmayacağı meslesini tâyin müşküldür. Kifoskolyoz ve anfizemlilerlede tüberküloz daha nadirdir. Klorozda tüberkülozun ilgisi olduğu iddia edilmektedir. Kloroz ve tüberküloz her ikisi de aynı bünyede bulunurlar. Travma neticesi tüberküloz olabilir. Bıçak yarası, kaburga kırıkları neticesi zedelenen yerde tüberküloz meydana çıkabilir. Travmanın tüberküloza sebep olarak kabul edilmesi lâzım gelirse; **Cornet**'ye göre, travma ile hastalık arasında hiç olmazsa altı ay geçmiş olmalıdır. Travmadan birkaç gün sonra aşikâr bir surette arazlar görülürse, bunlar katiyen travma sebebiyle olmaz. Fakat kaza oluncaya kadar gizli kalmış veya iyi seyreden tüberküloz, travma ile müterakki bir şekil almış olabilir.

Eğer tüberküloz travma yerinde teşekkül ederse kazanın o yeri istidatlı kıldığı anlaşılmalıdır. Halk arasında soğuk almak çok defa tüberkülozun se-

bebi olarak gösterilmektedir. Bu haksız değildir. Açlık ve ıstırabın fazla olması aynı tesirleri yapar. Orduda askerlerde tüberküloz halka nazaran daha azdır. Askerlerin ekseriya hizmetlerinin ilk altı ayında hastalandıkları görülmektedir (*Cornet*). Burada esas zayıf olan bu askerlerin yorgunluk neticesi hastalanmalarındandır. İnsanların çoğunun, enfekte olduğunu düşünürsek askerlik hizmetinin zayıf kimselerde mukavemeti azaltmak ve idtidadı arttırmak hususunda fena bir tesiri olduğunu kabul etmemiz lâzımdır. Yeter şekilde beslenemeyen kimselerde tüberküloz kolaylıkla meydana çıkar. Alkol hastanın çocuklarının yalnız dejenerasyon suretiyle tüberkülozun sebebi değil aynı zamanda ailenin sosyal seviyesini düşürmesi ve intan yollarını arttırarak müessir olur. Tütün kronik bronş ve gırtlak iltihabı sebebiyle hastalığın seyrine fena tesir eder. Fakat bir istidat yaratmaz. Sosyal yaşama şartlarının fena olması, gebelik, diabet tüberküloz üzerine fena tesir eder.

PATOLOJİK ANATOMİ

FTİZYOJENEZ VE DOKU REAKSİYONLARI

Gerek primer enfeksiyon gerekse reenfeksiyon odaklarında basiller uzun bir zaman canlı kalabilirler. Bu odaklardaki basillerin, hastalık husule getirmeksizin organizmin diğer kısımlarına ne nisbette yayıldığını bilmediğimiz gibi bu mihrakların ne dereceye kadar evolütif bir tüberküloza sebep olduğu da meçhulümüzdür. *Calmette* (1922) e göre; tüberküloz enfeksiyonunun başlangıcında lökositlerin rolü mühimdir. Deri üzerine veya mukoza'ya oturan veyahut sağlam organizme başka bir yoldan giren tüberküloz basili bir polinükleer lökosit sahasında kaldıkça bu lökositler derhal basili kan veya lenfa cereyanına sürükler; fakat basili proteolize ederek hazmedemez, zira basilin çok dayanıklı balmumu zarfı vardır. Basil ya fagositin içinde kalır veyahut onun tarafından atılacak olursa bir diğeri içine alınır ve taşınmağa başlanır. Az veya çok süren bir zaman sonunda deveran içinde lökosit taşıdığı basilin toksini ile zehirlenir, dejenere olur veya ölür, büyük mononkleer höcrelere (*andotelyal*) av teşkil eder. Zira ölen veya dejenere olan höcrelerin imtisas edilmesi mononükleerlerin başlıca vazifelerindendir. Biraz sonra bizzat mononükleerler de bu zehirlenmeye uğrar. Bu durum basil miktarının artmasiyle devam eder. Bu şekildeki özel patolojik hal mononükleerlerin transformasyonu neticesi tüberküloz lezyonunun ilk safhası olan (*Dev höcre*) teşekkülü meydana gelir.

Virülan basilin organizme girmesiyle ilk tüberküloz lezyonlarının teşekkülü arasında oldukça mühim bir fasıla devresi vardır. Bu devrede organizm, kendi müdafaa vasıtalarını kullanır. Vakaların bir çoğunda bu ilk tesirler enfeksiyon mihrakını kesif ve muntazam bir doku halinde organize olan histiositer tabiatta höcre yığınları haline kalbeder. Bu hâdiseyi bir lenfa bezi, bir akciğer venasında veya tamamiyle ayrı bir organda görmekteyiz. Bu takdirde lezyon gizli kalır, yıllarca devam eder. Daha müsait bir kısım vakalarda müteharrik polinükleer lökositler tarafından yutulan basiller karaciğer-barsak yolundan boşaltılır. Bu boşalma, pigman habbeleri veya cansız yabancı cisimlerde olduğu gibi vukua gelir, dev höcre teşekkülüne bir zaman kalmaz, regressif lezyonlar meydana gelir.

Fakat organizme giren basillerin miktarı çok fazla olursa müteharrik lökositler bunları nötralize edemez ve organizmden dışarı atamazlar. Lökositler fazla mikrop yüklenirler ve bulundukları yerlerde dejenere olarak ölürler. Bu zaman makrofaj vazifesiyle mükellef sabit histiosit'lere av teşkil ederek ilk tüberküloz lezyonlarının başlangıcını meydana getirirler.

Hulasa; lökositlerle taşınan basil organizme girdikten sonra tabii yolları takip ederek lokal anatomik vaziyete göre (lenfa, vena, hava... yolları ile) dağılırlar. *Calmette*, basilli enfeksiyonun mekanizmini bu şekilde bidirmiştir. Tüberküloz enfeksiyonunda basil miktarı, giriş yolları, lenfa veya kan yoluyla nakledildikleri uzuvların anatomik vaziyetleri esaslı rol oynamaktadır.

Birçok kimseler hayatlarının her hangi bir devresinde tüberküloz basiliyle enfekte olurlar; fakat bunlardan ancak bir kısmı tüberküloz arazları gösterirler. Acaba burada enfeksiyonu müteakip hastalığın meydana çıkmasında rol oynayan proçes nedir?

Bu meseleyi 1) Morfolojik olarak, 2) Sebep bakımından incelemek faydalı olur.

Morfolojik ftizyojenez demek, basil ile enfeksiyonu müteakip tam ftizinin teşekkülüne kadar husule gelen patolojik proçeslerin heyeti mecmuasıdır. Daha doğrusu tüberküloz lezyonlarının morfolojik mütalâasıdır.

Sebep bakımından ftizyojenez ise bu patolojik inkişafı tamamlıyan şartlar ve sebeplerin heyeti mecmuasıdır (*Max Pinner*).

Normal olarak; tüberküloza hassas hayvanlara (kobaylara) deri altından 0,001 mg. virülan tüberküloz basili şırınga edildiği zaman bu sahaya lökositler hücum eder. Bir kaç gün veya bir haftada basiller küçük bir absenin merkezini teşkil ederler. Akciğerde alveol fagositleri (alveol epitelyomundan neş'et eden lokal lemanlar, alveol septumunun mezanşimal höcreleri) tüberküloz basilinin dokuya varmasının hemen akabinde alveol mesafelerinde toplanırlar. İlk klinik lezyona sebep olan enfeksiyon şüphesiz daha ziyade pist - primer ve kâfi miktarda bir inhalasyon enfeksiyonudur. Tüberkülozun meydana çıkmasını yalnız basil faaliyeti izah edemez. Nitekim verem tedavi müesseselerinde çalışan doktor, hastabakıcı ve personelin kolay bir şekilde hastalanmamaları, keza kavernli kronik tüberkülozlu hastalarda bronş yoluyla akciğerin sağlam kısımlarına yayılan, basillerin daima lezyon yapmamaları buna güzel bir misaldir.

İlk klinik lezyonlar subapikal ve apikal bölgededir. Bu lokalizasyon eksojen menşeli primer mihraktan tamamiyle farklıdır. Primer mihraktaki basiller hilus lenfa bezlerine ve oradan boyun ve karın lenfa bezlerine dağılırlar. Hilus lenfa bezlerindeki lezyon iyileştiği halde diğer lenfa bezlerindeki enfeksiyon torpid bir şekilde seyrederek zaman zaman yayılmalara sebep olabilir (Lympho - glandulaire endogéne exacêrbatione).

Primer kompleksten hematojen veya lenfo - hematojen yayılmalar husule gelir. *Ranke*'nin ikinci devresine takaddüm eden bu erken yayılmalarda vücudun muhtelif yerlerinde tüberküloz mihraklar husule gelir (Çocuklarda akciğerde husule gelen *Simon* mihrakları). Bunlar küçük, lobüler tüberküloz

pnömoniden ibarettir, çok defa imtisas ederler, fibrosis ve kireçlenme suretiyle iyileşme gösterirler. Bunlardan bazıları kâhillerde apex'lerde görülen kireçlenmiş mihrakları teşkil ederler. Prime kompleks devesinden senelerce sonra andojen yayılmalara sebep olan başlıca iki tüberküloz mihrak grupu vardır. 1) Bizzat primer kompleks. 2) Apikal mihraklardır. Bunlar erken hematojen yayılmalarla husule gelir. Primer kompleks'ten lenfo - hematojen yayılma ile akciğerlerde mihraklar teşekkül eder. Apikal mihraklardan ise andobronşik aspirasyon suretiyle yayılma olur. (*Loeschke* ve arkadaşları) apeks'lerde kalınlaşmış plevra arkasında gizlenen nodüllü mihrakların erimesiyle basillerin komşu bronşlara açıldığını, bronş yoluyla yeni mihrak ve enfiltrasyonlara sebep olduğunu bildirmişlerdir. Bu suretle kronik ftizinin apekslerden başlayarak akciğer kaidelerine doğru ilerlediğini göstermişlerdir. Fakat bu düşünceye mukabil bugün tüberkülozun subapikal bölgeden başladığı kanaati de vardır. Klinikte vücut mukavametini bozan bazı hastalıklar ve mukavemeti tadil eden bazı faktörlerin tesiriyle akciğerin yukarı kısımlarındaki kireçlenmiş nodüllerin alevlendiğini ve perifokal bir iltihap meydana gelerek evolütif bir tüberküloza sebep olduğunu sık görmekteyiz. Röntgende kireçlenmiş olarak görülen mihrakların patolojik anatomik bakımdan kısmen kireçlenmiş kısmen peynirleşmiş hatta likefiye olmuş bir şekilde bulundukları tesbit edilmiştir. Bu keyfiyet şifa bulmuş telakki edilen birçok mihrakların neden evolütif bir hale geçtiklerini kolayca izah eder. Primer komplekse ait peynirleşmiş lenfa bezleri bir bronşa açılmak suretiyle massif aspirasyon pnömonilerine sebep olabilir (Süt çocuklarında ve ufak çocuklarda). Bu proçes kâhillerde nadir olduğu düşünülmekle beraber son zamanlarda bu gibi vakalar oldukça fazla neşredilmiştir. Bu alevlenmelerin evvelce enfekte olan lenfa bezlerinden, lenfa yollarını takip etmk suretiyle mi yoksa bizzat faaliyet gösteren lenfa bezinin bronşlara açılması surtiyle mi hususle geldiği kati olarak isbat edilmiş değildir. *Ph. Schwartz*, ikinci noktai nazarı müdafaa etmektedir.

Sebep bakımından ftizyojenez'e gelince : Post-primer tüberkülozda basil ile organizm arasındaki münasebetler ve klinik tüberkülozun meydana gelme sebebleri oldukça karışıktır. Yaş, buluğ, beslenme, bünye enfeksiyonlar burada mühim rol oynar. 10 - 35 yaş arasında tüberkülozdan ölüm fazladır. Bulûğ devresi, fizyolojik ruhi - -sosyal ve ekonomik faktörlerle beraber hastalığın meydna çıkmasında âmildir. Kadınlarda tedavi maksadiyle yapılan kısırlaştırma neticelerine bakarak hormonal olarak başlı başına bir sebep bulunamıyacağı kanaati hâsıl olmuştur. *Johnstone*, âdet zamanları vukua gelen metabolizma değişikliklerini incelemiş ve âdet başlangıcında **N, Ca** retansiyonunda bir azalma olduğunu, âdetten hemen evvel basal metabolizmada yükselme, daha, sonra düşme bulunduğunu tesbit etmiştir. Bu sebeple **N** ve **Ca** rezervlerindeki bu değişmenin tüberküloz enfeksiyonuna ait lezyonların husule gelmesine bir zemin hazırladığı ve menfi **N** balansının hastalık yayılmasında

rol onadığını ileri sürmüştür. Müellif, âdet zamanında olduğu gibi fokal enfeksiyonlarda da bilhassa amigdal iltihablarında keza **N** bilançosunun menfi olduğunu ve aynı tesiri yapacağını kaydetmiştir. *Max Pinner*, bu hâdisenin bülûğ çağındaki erkek çocuklarda da kızlara nazaran daha az olmakla beraber görüldüğünü ve bunlarda reenfeksiyon tüberküloz nisbetinin arttığını bildirmektedir. Yeter derecede azotlu gıdaların alınmaması ve vitaminden fakir bir beslenme nitekim vücut mukavemetini azaltmaktadır. Aynı şekilde bu mukavemeti tadil ve düşüren faktörler (Diabet, intan hastalıkları, silikozis, sosyal şartlar) hastalığın meydana çıkmasında âmil olurlar. Tüberkülozun, akciğerin bilhassa üst loblarını tercih ettiğine dair birçok münakaşalar yapılmıştır. Böyle olmakla beraber, 1) Bu kısımlarda yalnız primer enfeksiyona ait lezyonlar (bilhassa çocuklarda) oturmaz. 2) Bu kısımlar daha ziyade klinik tüberküloz lezyonların (klinik olarak tüberküloz teessüs etmiş hastalar) en çok oturduğu yerdir. 3) Hematojen yayılmaların (miliyer tüberküloz, erken yayılmalara ait *Simon* mihrakları) seçtiği yerdir. 4) Apekslerde post primer lezyonlar, akciğerin diğer kısımlarındaki lezyonlara nazaran daha kolay şifa bulurlar. 5) Üst loblar daha fazla travmaya mâruz kalırlar.

Loeschke, Orsod; (akciğerin apikal kısımları, akciğerin ağırlığı sebebiyle ve diyaframın tesiriyle daha gergindir. Bu sahada hemitoraksın horizontal kutru nisbeten küçük olduğundan bu tesiri arttırmaktadır. Bu kısımların çekilmesi neticesinde kan damarları uzunlaşır ve daralır. Nispî bir anemi husule gelir. Lenfa drenajı zarar görür. Çocuk tipi torakslarda horizontal diametrelerin apekslerde azalması neticesi müessir olduğu) şeklinde izah etmektedirler. Post primer mihrakların bilhassa üst lobları seçmelerinin hakiki sebebi henüz kati olarak söylenmemiştir.

Tüberküloz enfeksiyonu organizmde; basilin vücuda girerek doku reaksiyonları meydana getirmesiyle teessüs eder. Koch basilinin doku içine girdikten sonra husule getirdiği değişikliklerde bilhassa basilin doku içine nüfuzu meselesi mühimdir. Bunun için evvelâ basil ile lokal reaksiyon ele alınmalıdır. Amil ile organizm arasında reaksiyon değişiklikleri husule getiren (sansibilizasyon, allerji) basil ile birinci temastan sonra vukua gelecek diğer temaslardan sonraki muhtemel bütün reaksiyonlar tüberküloz enfeksiyonunda göz önünde tutulmalıdır.

Umumi patolojide doku harabiyeti neticesi iltihabı yapan sebepler, patojen telâkki edildiğine göre iltihap, kan damarlarının, dokunun sellüler ve parasellüler kısımlarının ve buraya hücum eden kanın değişiklikleriyle meydana çıkar. Bir mezanşim reaksiyon hâdisesidir (doku parankimasının az veya çok nisbette sekonder olarak iştirakiyle). Şüphesiz bazen hastalık hali olmaksızın da bu hadise meydana gelebilir (*Rössle*'nin fizyolojik iltihabı). Şu halde, iltihap mefhumu hâdiselere göre bir tefsirden ibarettir. Mezanşim reaksiyonu esasında bütün vücuda ait faaliyet artışıdır. Bu faaliyet artışı bazı hallerde o kadar ileri derecede olurki doku harabiyeti ve daha sonra bu harap olan kısımların yerine az veya çok kıymet ifade eden hâdiseler (abse, granülasyon

dokusu ile nedbe teşekkülü) ikame olunur. Tüberküloz basiline ait doku değişikliklerinin umumi patoloji anlamında izahı ve bunların delâleti mühim bir mesele teşkil eder.

Tüberküloza ait erken değişikliklerin bir umumi, bir de özel patolojisi vardır. Tüberküloza dokunun spesifik bir iltihabı dediğimize göre, buna ait iltihap alametlerini ve spesifik belirtilerini taşıması lâzımdır. Yani tüberküloza mahsus muayyen karakteristik doku reaksiyonlarının bulunması gerekir. Bu spesifik belirtiler gün, hafta, aylar zarfında vukua gelir ve bazen derinin muayyen tüberkülitlerinde olduğu gibi hiç görülmeyebilir.

İlk doku reaksiyonu : İnsan dokusunun tüberküloz basili ile ilk reaksiyonlarını anatomik tetkik yalnız başına ve ancak nadiren imkân olabileceğinden hayvan tecrübeleriyle araştırmalar yapılmaktadır.

Hayvanlarda tecrübi olarak dokuların tüberküloz basiline karşı ilk reaksiyonları üzerinde yapılan araştırmalar oldukça münakaşalı neticeler vermiştir. Çünkü insan ve tecrübe hayvanı Koch basili üzerinde direkt mukayeselere imkân vermeyen nev'e münhasır bir reaksiyon tarzına sahiptir. Her hayvan cinsi ayrı bir reaksiyon göstermekle beraber aynı zamanda tüberküloz basilinin cinslerine karşı reaksiyon tarzları da tamamiyle değişiktir.

Tüberkülün epiteloit höcrelerden terekküp etmesi (*Wagner, Schüppel*), Langhans'ın dev höcrelerinin buna ilâve olması ve nihayet peynirleşmeyi bugün iyi bir şekilde tanımaktayız. Basilin bilhassa doku içine girişinden sonra tüberkül teşekkülüne kadar giden safhalara ait tezahurların dinamik tablosu tesbit edilmiştir. Burada hayvanlarda tecrübi araştırmalarla elde edilen bilgi, insanlarda nadir olarak görülen en erken safhadaki enfeksiyona ait müşahedelerin mukayeseleri yapılmıştır.

Basil ile hiç temasa gelmemiş bir organizmde spesifik natürde tüberküloz strüktürlerin teşekkülü aşağı yukarı 14 günlük asgari bir zamana ihtiyaç gösterir. Eğer organizm evvelce basil ile temasa gelerek bir değişikliğe mâruz kalmış ise (allerjik ve diğer reaksiyonlar) ikinci defa temasın reaksiyonu başka şekilde cereyan eder. Doku reaksiyon tarzındaki bütün umumi biyolojik hâdiseler, amilin yalnız spesifik bir tesirine bağlıdır. Dokuda primer değişiklik gösteren hassasiyetle müterafık basilin yerleşme yeri, miktarı ve proliferasyon kuvveti itibariyle bizzat basil ilk reaksiyonun karakterinde esas rolü oynar (*Deist*). Tüberkülozun spesifik bir iltihap olarak vasıflandırılması, yabancı bir maddenin peptizasyon kabiliyetinin burada mühim nisbette bulunmasındandır. Dokunun tüberküloz natürdeki enfeksiyon yerinde basilin hazmedilmesi için yüksek bir höcre faaliyetine ihtiyaç vardır (Höcre proliferasyonu, aşikâr büyüme ve artma). Yani Histiosit ve dolayısiyle monositlerde artma, epiteloit ve dev höcrelerin teşekkülü bulunur. Tüberkülozu karakterize eden doku reaksiyonu için esas şart, höcrelerin hazım ve eritme faaliyetidir. Zira bu

faaliyetin olmadığı yerde basillerin mevcudiyetine rağmen karakteristik tüberküloz granülomu meydana gelmez (*Wessel*'in beyaz farelerde deneyi). Basilin inokülasyonundan sonra makrofajlar içinde ekseriya pek fazla miktarda virülan tüberküloz basilleri bulunur. Fakat aşılama yerinde veya başka bir noktada hakiki bir tüberkül teşekkül etmez ve hayvan hastalanmaz. Şu halde, tüberkülozda doku reaksiyonu için esas şart yalnız mikrobu tutmak ve fagositoz değil, bilhassa münferit veya çok miktardaki basillerin doku mezanşim hücreleri vasıtasiyle parçalanışıdır. Basil ile iki veya mütaaddit enfeksiyonda yani esasen evvelce enfeksiyona duçar olan bir organizmde, lökositlerin ve reaksiyonun eksüdatif safhası tamamiyle başkadır. Bu reaksiyon allerji çevresine giren bir izaha ihtiyaç gösterir. Primer enfeksiyonda reaksiyon için saatler kâfi gelirken bu şekilde günlere muhtaçtır. İnsan tüberkülozunda virülan, avirülan ve ölü basiller, tüberkülinin lipoit ekstraktları aynı doku reaksiyonları husule getirmektedir (*B. Lange*).

Tüberküloz basili dokularda bazı anzimlerle karşılanır. Basilin dokulara yayılabilmesi için bu anzimlerin tesirlerini bertaraf etmesi lâzımdır. Burada akut bir toksin - antitoksin reaksiyonu olmaz. Fakat çok uzun süren antijen ve antikor mücadelesi olur. Basil antijenleri, organizmi kamçılamak suretiyle bol miktarda antikor yapmasına sebep olur. Bu sayede organizm kendisini basillere karşı koruyabilir. Basillerin organizmde çoğalabilmeleri ve tesirlerini devam ettirebilmeleri için, spesifik anzim yapmaya ihtiyaçları vardır. Basil anzimleri, organizm anizmlerine galebe ettiği müddetçe hastalık ilerler.

Organizmin primer enfeksiyona karşı korunması : Primer enfeksiyonun klinik patolojik ve immünolojik önemi vardır. Gerek primer enfeksiyonun, gerek reenfeksiyonun hücre anatomisinde ve fizyolojisinde değişiklikler olur. İleri derecede fonksiyonel bozukluklar bulunur. Basiller cisimleriyle, parçalanma hâsılatı ile dokuları tenbih ederler. Bu tenbihe organizm, sinir sistemi, hormonları da dahil olduğu halde bütün müdafaa kuvvetleriyle mukabele eder. Açık tüberküloz hastaları, balgamlariyle milyonlarca basil saçdıkları halde tüberkülozun o kadar bulaşık olmaması basillerin enfeksiyon kabiliyetinin nisbeten az olduğunu gösterir. Primer enfeksiyonun büyük bir kısmının şifa ile neticelenmesi bunu husule getiren basil miktarının azlığı ile izah edilebilir. İyi hijiyenodietetik şartlarla primoenfeksiyonun, müterakki tüberküloz şekil almasına mâni olunabilir. Birçok insanlar hayatları boyunca müteaddit defalar tüberküloz basillerine mâruz kaldıkları halde, tabii mukavemetleri sayesinde primer enfeksiyon az görülmektedir. Vukua gelse de, yaptığı aşı tesiri sayesinde reenfeksiyona karşı şahsın mukavemeti artmaktadır. Basillerin akciğer alveollerine kadar gidebilmesi o kadar kolay değildir. Teneffüs borularının kıvrımları, mükozalardaki yapışkanlık, titreyen epitel hücreleri ve mükoza ifrazatı sayesinde basiller çok defa harice atılırlar. Basiller normal mükozayı geçemezler. Alveollere kadar girebilen basiller orada yerleşirler. Organizm, deri, mükozalar, lenfatik sistem, retiküloandotelyal sistem ve solunum sistemi-

nin hususiyetleri sayesinde kendini korumaktadır. Diğer bir fizyolojik müdafaa mekanizması da fagositozdur. Höcre tarafından husule getirilen koruyucu anzimler, kanda dolaşan tabii ve spesifik globülinler ve hazım kanalındaki hazım usareleri diğer koruyucu faktörlerdir. Reenfeksiyonun husule gelebilmesi ve şiddeti, basillerin miktarına ve virülanslarına tabidir. Enfeksiyonun husule getirdiği muafiyet hiçbir zaman devamlı değildir. Bu muafiyet oldukça uzun bir zaman, aylar ve senelerce devam edebilir. Fakat dokularda fizikoşimik değişikliklere sebep olan şartlar bu muafiyeti bozabilir. Hayvanlarda, damardan husule getirilen enfeksiyonlar kuvvetli bir mukavemet yarattığı halde, deride bir hassasiyet hali yaratmaz. Bu hayvanlarda hassasiyet hali kan höcrelerinde kan globülinlerinde olmaktadır. Dokuların basil proteinine karşı gösterdikleri reaksiyon, irsiyet, yaş, cins, besi hali ve genel durum ile ilgili olarak şahsa göre değişir.

Fagositoz, mühim koruyucu faktörlerden biridir. Bütün vücut höcrelerinde bu hassa mevcut ise de, bu hususta en faal rolü monositler oynamaktadır. Tüberküloz basili, normal hayvanların lökositleri içersinde canlı olarak kalabilirler, muaf hayvanların lökositleri içersinde ise ölürler. Basillerin fagositler ve antikorlar karşısında parçalanmalarından açığa çıkan lipoitler, monositlerin çoğalmasını tenbih eder. Basil proteinleri, sabit höcreleri stimüle ederek antikorların artmasını sağlarlar, polisakkaridleri ise vücudun spesifik korunma kabiliyetini kamçıladığı ileri sürülmekte ise de henüz isbat edilmemiştir.

Antikorlar ve immün globülinler : Kandaki antikorlar, immün globülinlerden yapılmıştır. Şahsın besi durumu ile alâkadardırlar. Kan proteinlerinde azalma, vücudun korunma kabiliyetini de azaltır. Antikorlar, plazma proteinlerinin gama globülinine aittirler. Lenfositler ve lenfa dokuları da antikor hususlünde rol oynarlar. Sürrenal korteks kısmının faaliyeti, kan proteinlerinin bilhassa globülinlerin artmasına sebep olur. *F. M. Pottanger* ve *J. E. Pottanger*, sürrenal korteksinin aktif bir preparatını kullanmak suretiyle üç muhtelif kobay gurubunda, hastaların balgamlarından elde edilen virülan tüberküloz basilleriyle hayvanların enfekte olmalarını önleyebilmişlerdir. Bu bakımdan hastalara aminoasitlerin ğıda ile verilmesi lâzımdır. Globülinlerin bilhassa gama fraksiyonu mühim rol oynar. Bu sebeple senelerdenberi veremlileri süt, yumurta, et ve etsuyu ile beslemek adet olmuştur.

Mononükleer lökositlerin rolü : Basiller dokulara girer girmez, fagositler tarafından fagosite edilirler. Basiller, monositler içersinde çoğalırlar, veya onlar tarafından tahrip edilirler. Monositler tübeküloz mihrak içine kan veya lenfa damarlarından gelir. Tesirlerini istediği noktada arttırabilir. Bazı müellifler fagositlerin basilleri öldüremediğini, ancak onları hapsettiğini ve muhaceretlerine mâni olduklarını ileri sürmektedirler. Hayvana inoküle edilen basil miktarı eğer çok ise birkaç günde, eğer az ise 2 - 3 hafta sonra tüberkülin reaksiyonu müsbet olur.

Höcre hazmının rolü : Tek höcreli hayvanlar, yabancı albüminleri proteoliz suretiyle parçalar ve böylece beslenirler. Beslenme fonksiyonunun sindirim sistemi ile icra edilen makroorganizmlerde ise, proteoliz hâdisesi bir müdafaa vasıtasıdır. Bakteri proteinleri, alelade proteinlerden farklıdır. Bir taraftan çoğalırlar diğer taraftan bakteriolize uğramak suretiyle bazı toksik maddeleri ve proteinin parçalanmış mahsullerini dokulara yayarlar. Höcreler bütün mikroplara karşı antikorlar husule getirebilirler.

Tüberkül teşekkülü: Tüberküloz basillerini fagosite eden monositler, epiteloit höcre, dev höcre veya tüberkül haline geçebilir. Muaf olmayan dokuların, verem mikroplarına karşı reaksiyonundan ibaret olan tüberkül, basilin mumlu kısmına ve bir yabancı cisme karşı husule gelmiştir. Lipitler şırınga edilerek suni olarak tüberküller husule getirilmiştir. Basilin mumlu kısımları ve fosfatitleri, epiteloit höcrelerin, dev höcrelerin ve tüberküllerin husule gelmesinde rol oynarlar. *Krause*'ye göre; tecrübi tüberkülozda, inokülasyondan bir hafta sonra tüberkül gözle görülebilir bir hal alır. Tüberkülün akıbeti, onu husule getiren basillerin miktarına ve virülansına, enfekte organizmin tabii ve kisbi mukavemetine tâbi olmak üzere değişir. Basil miktarı fazla ise tüberkül süratle teşekkül eder ve basilleri ihtiva eden merkezi kısmı kısa zamanda kazeifiye olur.

Akut eksüdatif lezyonların patojenisini aydınlatacak şartlar pek bilinmemektedir. Basil miktarı burada hakim olan faktör değildir. Akut eksüdatif lezyonların husule geliş tarzı şu şekilde izah edilmektedir : Serbest mononükleer höcrelerden zengin serofibrinöz eksüdasyon, bu hizadaki kapiller ve arter yollarının bir genişlemesini müteakip meydana gelir. Başlangıçta böyle bir eksüdanın tüberküloza ait olduğunu kestirmek çok güçtür. Bilhassa polinükleerlerin hakim olduğu ilk saatlerde buna imkân yoktur. Eksüdaya renk veren kanamalar husule gelir. Aynı zamanda eksüdasyonun cereyan ettiği boşluğu örten epitelyumda kuvvetli bir tefellüs başlar. Akut basit seröz, veya serofibrinöz eksüdalarda olduğu gibi, tüberküloz eksüdalar da hiçbir iz bırakmadan kaybolurlar (şifa bulan şekiller). Bununla beraber tüberküloz eksüdası süratle bir Gélification, göstererek kazeöz bir kitleye değişebilir. Kazeifikasyon tam veya kısmi olur. Fakat hem tüberküloz eksüdasını hem de ihtiva ettiği dokuları afetzede eder. Akciğerde meselâ pnömoni ve bronkopnömoni mihrakları hizasında aynı suretle alveol cidarları nekroza uğrarlar ve alveol içindeki kazeifiye eksüda ile karışırlar. Bu eksüdatif lezyonlarda umumiyetle kazeifikasyon âni olarak husule gelir ve birdenbire geniş bir sahayı işgal eder. Bu, tüberküloz pnömonisinde vukua gelen haldir. Mikroskopda kazeifiye mıntakaların görünüşü, kenarları muntazam olan folliküler lezyonlardan çok başkadır. Şimik olarak kazeöz madde protein mağmasından ve yağlı cisimlerden ibarettir. Bu mağmanın ihtiva ettiği su miktarı muhtelif şekilde değişiklikler gösterir. Umumiyetle, kazeöz kitle eskidikce veya kireçleştikçe tedrici olarak bir su kaybına mâruz kalır. Kazeöz nekrozlu mıntakaların yumuşaması tüberküloz irinin teşekkülüne sebep olur. Bu da kazeöz maddenin hidrolizi veyahut ekseriya sekonder olarak irinli bir enfeksiyonun tüberküloz mihrakına yayılmasiyle meydana gelen irinli eksüdasyondan ileri gelir.

Bir de tüberküloz eksüdasyon organize olabilir. (Tüberküloz plörezilerinin sonunda plevrada yapışıklık gibi). Çok defa bu eksüdanın organizasyonu, tüberküloz folliküllerinin zuhuru ile müterafıktır. Bu eski eksüdatif lezyonların folliküler veya prodüktif bir lez-

yon manzarası almalariyle olur. Sübakut bir tüberküloz bronkopnömoni mihrakının, kronik şekle geçtiği sırada görülen hal böyledir.

Prekazeöz safhanın patojenisi : Alveollere nüfuz etmiş olan basillerle organizmin mobilize ettiği fagositler arasında bir mücadeledir. Bu fagositler insanda ekseriya makrofajlar (kan monositleri ve alveol metaplazi hücreleri), birkaç polinükleer (bunlar nadiren fazla olur ve tesirleri çok azdır) den ibarettir. Alveollerde basillerin başlangıçta tekessürleri, alveolin fevkalâde oksijenlenmesi sebebiyle çok müsaittir. Tüberküloz basili tamamiyle aerop bir mikrobdur. Bulunduğu sahada oksijen nisbetine göre çoğalır. Bu sebeple hiçbir organ basile, akciğer kadar müsait bir zemin yaratmamaktadır. Basil makrofajlar tarafından çevrilerek içerilerine alınırlar; bir kısmı bu şekilde tahrip edilir. Heyeti mecmuasiyle ikinci kazeifikasyon safhasına intikal ederler.

Kazeöz safhanın patojenisi : Kazeifikasyonun husule gelmesi için iki şartın tahakkuku lâzımdır : 1) Dokuların fartı hassasiyetinin bulunması. 2) Basiller veya basillerin protitik maddelerinin mevcudiyeti.

Tüberkülozda allerji veya fartı hassasiyet esaslı bir hâdisedir. Tüberküloz fartı hassasiyeti, lezyonda husule gelen basillerin harabiyetine aittir. Bu harabiyet neticesi serbest bırakılan maddeler hücre ve dokulara nüfuz ederek basilin tesirine karşı dokuyu hassas kılar. Buna erken, iltihablı ve nekrotik bir tesir ile cevap verir. Husule gelen hassasiyet veyahut allerjinin delili kazeifikasyondur. Bâkir bir hayvana yüksek miktarda basil şırınga edilirse birdenbire kazeifikasyon husule gelmez. Bunun için bir zaman geçmesi lâzımdır. Halbuki evvelce allerjik olan bir hayvanda bu şekilde basil şırıngasından sonra hemen kazeifikasyonu mucip olmaktadır. Lezyonlarda basillerin tahrip edilmesi tam olmaz, hattâ basiller çoğalırlar. Alveollerin hassas oldukları bir zamanda kazeifikasyon şartları teessüs eder, yani nekroz vukua gelir. Bu da tüberkülozun esasını teşkil eder. Fartı hassasiyet ve basil adedi, tüberküloz nekrozun süratle teşekkülünde rol oynar.

Spesifik höre reaksiyonları : Kazeifiye mihrakta harap olan basillere ait reaksiyonlardır. Bu harabiyet neticesi basilin ihtiva ettiği bol miktarda lipitler serbest hale geçerler. Tecrübi olarak bu maddelerin şırınga edilmesiyle epiteloit ve dev höcreler husule gelir. Burada ilk plânda fosfatitler, sonra asetonda eriyen yağlar müessirdirler. Fosfatitlerin terkibine giren (acide phtiotique) çok aktiv bir maddedir.

Kemikleşme, kireçlenme ve skleroz safhasının patojenisi : Bu safha tüberküloz için özel bir problem değildir. Fakat spesifik höcre reaksiyonları olsun, kazeifikasyon olsun tüberküloz sklerozunda kollajen fibrinler husule gelir. Kireçlenme sertleşmiş nekrozların evolüsyonunda basit bir hâdisedir. Kemikleşme çevresinde damar şartları müsait olan hallerde kireç tuzlarının nüfuzuna mâruz kalmış bütün nekrozlarda görülür. Az damarlı lenfa bezlerinden ziyade akciğerin nedbeli lezyonlarında olur.

Kazeumun yumuşak safhasının patojenisi : Henüz izah edilemeyen bir safhadır. Polinükleer bir alveol iltihabı ile (bazen) basiller birdenbire bir

yumuşama yaparlar. Evvelce bir sert kazeum devresi yoktur. Bu vakalar, akciğerin müteaddit enfeksiyonlarında husule gelen bir irinleşme neticesi yumuşamadan başka bir şey değildir. Çok defa evvelce sert kazeifikasyon bulunur, sonra yumuşama vukua gelir. Bu zaman; 1) Nekroz içinde bir polinükleer toplanması olur. 2) Veyahut polinükleer toplanması bulunmaz. Eğer varsa, ramolismanı husule getiren bu hücrelerin çok kudretli olan proteolitik fermanları buna tesir etmektedir. Şu halde polinükleerlerin toplanmasına ait şimik bir tesir yapan faktör mevcuttur. Ramolisman başlangıcında mühim olarak basil adedi azdır. Keza kazeumun yumuşaması basil miktarı fazla olmadan dahi vukua gelebilir. Binaenaleyh, bu problem henüz halledilmiş değildir. Eski müelliflerin kabul ettikleri ramolismanın husule gelmesi için diğer patojen amillerle sürenfeksiyon, bugün kabul edilmemektedir. Başka faktörlerin de rolü bulunması lâzımdır.

Reenfeksiyon reaksiyonları : *Pottanger,* primer enfeksiyondan sonra muafiyetin husule geldiği bir devrede primer odaktan andojen veya eksojen olarak husule gelen yeni mihraklara reenfeksiyon tabirini kullanmaktadır. Reenfeksiyonda organizm basilleri lokalize etmeye çalışır. Reenfeksiyon, primer enfeksiyondan farklı olarak daha çok miktarda basille husule gelir. Bu fazla miktarda basil ise, ekseri vakalarda ancak andojen mihraklardan gelebilir. Reaksiyonların şiddeti, basil miktarına ve virülansına, vücudun allerji derecesine bağlıdır.

Vücut hücrelerinin umumi tenebbüh hali, sabit hücrelerin aşırı duyarlığı ile karıştırılmamalıdır. Vücut hücrelerinin umumi tenebbühiyet halinde, bütün basillere ve onların kanda dolaşan mahsullerine karşı (ister basillerin parçalanmasından sonra, isterse basillerin üreme ve çoğalmaları esnasında husule gelen mahsuller) görülen bir reaksiyondır. Bu reaksiyonda vücuttaki muhtelif sistemlerin rolü vardır : Nöro - andokrin sistem elektrolitik, protein - anzimik, kan, lenfa,sabit hücreler..... bütün bu mekanizma ile basillerin vücuda girmesinden sonra organizmin müdafaa mekanizmaları faaliyete geçer.

Hücrelerin fartı hassasiyeti neticesinde husule gelen iltihablı proçes bir antijen - antikor reaksiyonudur. Burada antijenler basillerden neş'et ederler. Antikorlar ise anzimler veya hücrelere bağlı olan globülinlerdendir.

Fartı hassasiyet reaksiyonları bazen tehlikeli olmakla beraber spesifik bir koruyucu mekanizmadan başka bir şey değildir. Çocukluk ve gençlikte en kuvvetlidir. Bu sebeple hayatın bu çağlarında eksüdatif tüberküloz şekilleri daha fazla görülür.

Doku reaksiyonu hastalık başlangıcında şiddetlidir, zamanla hafifler. Keza tüberküloz mihrak civarındaki hücrelerde reaksiyon daha şiddetlidir. Mihraktan uzakta ise hafiftir. Kanda dolaşan tüberküloprotein diğer vücut hücrelerine bir zarar vermediği halde tüberküloz mihrakta reaksiyon yapabilir. Tüberküloz mihrakında en hassas hücreler mihrak merkezine en yakın olanlardır. Periferdekilerin hassasiyeti ise azdır.

Tüberkülozda tam bir muafiyet mevcut değildir. Eksüdatif bir vakada, muafiyetin teessüse başlamasiyle lezyonlar prodüktif bir hal almağa başlarlar. İlerlemiş tüberküloz vakalarında kısmi bir muafiyetin teessüsü, basiller ve basil mahsulleriyle mükerrer olarak temasa gelen sabit hücrelerin desansibilize edilmeleri ile olur. Klinik tüberkülozun sonradan iyi bir seyir göstermesi ancak bu şekilde izah edilebilir. Tüberkülin tedavisiyle hassasiyetin giderilmesi de bu esasa dayanır.

Muafiyet şu şekilde teessüs eder: 1) Basillerin bakterioliz ve basil mahsullerinin kanda dolaşan veya sabit hücrelere bağlı bulunan antikorlar veya anzimler tarafından parçalanması 2) Fagositler ve globülinlerin mobilizasyonu, 3) Basillerin dokulardan geçmesinin (a-İltihablı fenomenlerde b - Fagositozun antikor tesirinin ve hücre çoğalmasının artması) suretiyle bu iki mekanizma ile geciktirilmesi, 4) Kazeifikasyon ve kavite teşekkülü suretiyle basillerin tabii kanallardan dışarı atılması, 5) Enfeksiyonun geç safhalarında basil ve proteinlerine karşı hassasiyetin tedricen kaybolması, 6) Basillerin çoğalma kabiliyetlerinin nehyedilmesi, 7) Dokulardaki basillerin, ankapsülasyon suretiyle gayrifaal hale getirilmeleri 8) Enfeksiyona refakat eden iltihabi proçeslerden vücudun kurtulması, 9) Hastalığın vücudda husule getirdiği harabiyetin tamir edilmesi.

Reenfeksiyon husule geldiği zaman, basillerin etrafını derhal iltihablı bir proçes çevirir. Birçoklarını tahrip eder, kurtulabilenlerin etrafa yayılmalarına mâni olur.

TÜBERKÜLOZ LEZYONLARIN MORFOLOJİSİ

Tüberküloz materyelin makroskopik görünüşleri : Son 20 sene zarfında akciğer cerrahisinin inkişafı sayesinde akciğerin tüberküloz veya tüberküloz olmayan hastalıklarının patolojisinde ve patolojik anatomiye ait bilgilerde büyük bir ilerleme olmuştur. Bu sayede patoloğlar, patolojik değişiklikleri hasta henüz hayyatta iken mütalâa etmek fırsatını bulmaktadırlar. Halbuki eskiden bu tetkikler yalnız otopsi bulgularına inhisar etmekte idi. İnsanlarda tüberküloz lezyonların 8/10 i akciğerde bulunmaktadır. Tüberküloz enfeksiyonun 9/10 u gizli seyreder. Akciğerin tüberküloz lezyonları makroskopik olarak bir polimorfizm gösterir. Bu polimorfizmin haklı olduğunu gösteren hususları aydınlatan mikroskopik safhaların patojenisini bilmek lâzımdır. İnsanda akciğer tüberküloz lezyonu küçük veya büyük çapta olsun abortif veya evolütifdir, selim veya vahimdir. Ne şekillerde olursa olsun evvelâ bir preeksüdatif devre geçirir, sonra eksüdatif safhaya girer, nihayet kazeifikasyon olur. Kazeifikasyon husule geldikten sonra evolüsyonunu iki şekilde yapması mümkündür. Birinci şekil folliküler reaksiyonla skleroz, kireçlenme (kemikleşme veya tam rezorpsiyon) husule gelir, bu müsait bir seyirdir. İkinci şekil, lezyonun kazeumu yumuşayarak erir ve kevern teşekkül eder. Bu da gayri müsait bir seyirdir. Şu halde kazeifikasyona kadar gelen safhalar her iki şekilde de (pre-eksüdatif ve kazeifikasyon) müşterek olarak bulunur.

Koch basiline karşı doku reaksiyonu hiç olmazsa başlangıçta diğer enfeksiyon amillerinin husule getirdikleri reaksiyonlara benzer. İnokülasyon tarzı (kan, lenfa, hava yolu, tecrübi tüberkülozda enjeksiyon şekli) ve zemin ne olursa olsun; 1) Tüberküloz basillerinin dokularda duraklamasiyle eksüda teşekkülü ile müterafık bir konjesyon proçesi meydana gelir. Buna lökosit diapedezi eklenir. Bu (başlangıç eksüdasyon safhası) dır. Basil toksininin nekroz yapıcı tesirine bağlı olarak reaksiyon derecesi değişir. Yalnız bu tesir sabittir (*Baumgarten, Metschnikoff*). 2) Bundan sonra ayrı karakterde reaksiyonel fenomenler meydana çıkar.

Eksüdasyon safhası bazen geçicidir. Eksüdasyonda bilhassa hücre elemanları artar, iltihablı nodül ve folliküller husule gelir. Bazen de bilâkis eksüdatif fenomenler sebat ederler veya ön plânda kalırlar. Bu tamamiyle eksüdatif şekildir (Tüberküloz menenjit gibi).

Bu iki doku reaksiyonunun mikroskopta tetkiki ile prodüktif ve eksüdatif denilen tiplerin muhakkak surette makroskopik manzaralarının ayrı olacağını, meselâ birinci tipin mutlaka mahdut nodüler lezyonları tevlid edeceğini, diğerinin, münteşir lezyonları hâsıl edeceğini düşünmek bir hata teşkil eder. Çok defa meselâ bazı miliyer tüberküloz-larda, lezyonun pek mahdut olmasına rağmen doku reaksiyonu eksüdatiftir. Basilin serosa boşluklarında (Plörezi, peritonit tüberküloz) sero-fibrinöz eksüdalarında, eksüda olan mıntıkanın çevresinde, seröz sahaların sathında mühim bir follikül teşekkülü yani spesifik ve yeni teşekkül eden tüberküloz doku görülür. Aynı hâdise akciğer alveolünde (bronkopnömoni) veya aranknoidiyen mesafede (menenjit) görülür. Bazı müelliflere göre buralarda yalnız iki çeşit doku reaksiyonunun biri diğerine inkılâp edebilir (**A. Benda, Huepschmann**).

Pre - eksüdatif safha : Çok basittir, alveollere vâsıl olan basiller, alveolün (bordante) hücreleri tarafından derhal fagositoza uğrarlar. Bu hücreler aynı zamanda metaplaziye duçar olurlar ve bir kısmı alveol cidarına yapışarak kalırlar. Diğer bir kısmı ise buradan ayrılırlar. Bu safhada mücavir kısımlardaki daha müterakki lezyonlara bakarak veya makrofajlarda basili görerek bunun ancak tüberküloza ait olduğuna dair hüküm verilebilir.

Eksüdatif safha : Süratle husule gelir. Alveolü dolduran eksüda üç eleman ihtiva eder. a) Makrofajlar, b) Fibrin, c) Polinükleerlerdir.

Bu elemanlardan her birinin hâkim olmasına göre başlıca üç şekil eksüda tefrik edilir :

A. Fibrinomakrofajik alveolit : Çok sık görülür, fibrin ve makrofajlardan ibaret iki elemandan teşekkül etmiştir. Polinükleerler nadirdir, bu lezyonda fazla miktarda basil bulunur. Pre-eksüdatif safhada 100 - 120 kadar basil varken bu devrede 400 - 500 kadar olur.

B. Fibrinli alveolit : Fibrin, makrofajlar bulunur. Polinükleerler nadirdir. Basil miktarı çok azdır. Bu lezyonun natürü oldukça hususiyet gösterir, evvelki şekilden daha sık görülür.

C. Polinükleer alveolitler : Çok nadirdir, makrofajlar ve fibrin bulunmaz veya nadir olarak görülebilir. Bu lezyon irinli alveolite (nonspesifik) benzer. Her sahada binden fazla olmak üzere basil ihtiva eder. Basili en zengin bir tüberküloz eksüdadır. Bu üç çeşit eksüda aynı şahısta müşterek olarak bulunabilir.

Kazeifikasyon : Likefaksiyonla beraber lezyonun evolüsyonunda hakim olan bir hâdisedir. Bir nekroz olup eksüda ile başlar, fibrin, fibriller strüktürünü kaybeder, şişerek homojen olur. Bu meyanda alveol hücreleri, lökositler çevrelerinin intizamını kaybederler, protoplazmaları ufalır, nüveleri pik-

notik bir manzara alır ve sonra silinir. Alveol cidarları nekroz ile harabiyet gösterir. Nekroz kitlesi teşekkül eder. Yalnız kazeifikasyona çok mukavim olan elâstik lifler uzun bir zaman burada kalır. Nekroz kitlesi akciğerdeki lokalizasyonuna göre muhtelif büyüklükte olur. Birkaç alveol, asinüs, lobül veya lobu işgal eder. Tedrici olarak sert ve sıkı bir kitleye tebeddül ederek kazeifikasyon böylece sona erer.

Bütün bu evolüsyon esnasında basillerin dokudaki durumu oldukça enteresandır. Kazeifikasyonun başlangıç safhasında geçici olarak basil miktarı süratle artar. Kazeum teşekkül eder etmez ise azalır. Kazeifiye kitlede basile pek nadir rastlanır. Sert kazeum içinde basillerin ölmesi oldukça mühim bir hâdisedir (Kazeum terkibindeki madde ile basillerin öldürülmesi).

Bu suretle, akciğer ve diğer organlarda tüberkülozu karakterize eden lezyonların görünüşleri o kadar değişiktir ki bunların adeta aynı natürde olmadıkları zannedilir. **Laennec,** hasta akciğerde tüberküloz lezyonların muhtelif manzaralarda bulunduğunu bildirmekle beraber bunların çok küçüklerinde olduğu gibi, büyüklerinde de evvelce **Vetter** tarafından kazeöz madde olarak isimlendirilmiş olan sarımtırak maddenin bulunduğunu yazmıştır. Bu (**Tüberküloz nekrotik madde**) muhtelif manzara gösterir. Büyüklerinde net bir hudut yoktur. Aşikâr bir çevre göstermiyen mihraklardan ibarettir. Nekroz fazla homojen patöz ve yağlı bir madde olup peynire benzer ve çok mukavimdir (Marron cru). Veyahut daha nadir olarak jelatin kıvamındadır. İrin gibi çok yumuşak olabilir (grumeleuse). Nihayet bu nekroz kuru kırılabilir veya taş gibi sert de olabilir. Rengi esmer sincabi, sarı yeşilimtırak veya beyaz bir tebeşir gibi değişik olur. Bu suretle tüberkülozu karakterize eden makroskopik lezyonların birçoğu az çok muhtelif derecede nekroza duçar olmuş mihraklardır. Kolaylıkla tanınabilirler. Bir de tüberkülozla alâkalı olmıyarak, akciğerlerde bir septikopiyemi seyrinde (bilhassa stafilokok) yaygın, küçük miliyer abseler, tüberkülozda olduğu gibi sarımtırak bir manzara gösterebilir. Keza dalak ve diğer organların bazı işemik nekrozları ,lenfa bezleri ve bronşlarda nekrobioza uğramış kanser mihrakları, lenfogranülomatozun dalaktaki nodülleri, bazı mikoz vakaları... ile tüberküloz lezyonlar karıştırılabilir.

Polimorfizm gösteren makroskopik tüberküloz lezyonlar dört gurup olarak mütalâa edilmektedir : 1. Granülasyon, 2. Münferit nodüllü mihraklar. 3. Enfiltrasyonlar veya yaygın lezyonlar. 4. Kavern.

Tüberkülozun seyrinde bunlardan her hangi biri hakim olarak bulunur. Bu sebeble granüli veya miliyer tüberküloz, nodüler tüberküloz, tüberküloz enfiltrasyonlar, kaviter tüberküloz olarak mütalâa edilir.

Tüberküloz granülasyonlar : İlk defa *Baillie* tarafından yazılan ufak bir toplu iğne başı kadar gözle görülebilir ve tüberküloz lezyonun en küçükleridir. Bir lûp ile veya fazla aydınlıkta muayenede daha iyi görülebilir. Bu granülasyonlar her zaman nekroze değildirler. Bu zaman, testisler, yumurtalık, sürrenal gibi soluk renkte bir parankima içinde veyahut dejeneratif lezyonlar sebebiyle değişiklik gösteren karaciğerde bu granülasyonlar gözle fark edilemezler. Bir akciğer kesitinde granülasyonlar, civar dokudan parmakla dokunmakla asla anlaşılamazlar. Bazen ise granülasyonlar o kadar ince ve ufak olmaz, bir darı danesi kadar olabilir (*Letulle*'un submiliaire granülasyonları).

Laennec'e göre; şekli yuvarlak veya beyzidir. Bazen renksiz yarı şeffaf, bazen esmer merkezi sarı veya opak ve sarı bir nokta gösterir. Biribirlerinden net olarak ayrılmışlardır. **Laennec**, bu granülasyonlarda müstakbel tüberküllerin meydana geleceğini ve merkezdeki sarı opak noktanın (tubercule jaune cru) şekline geçeceğini kabul etmişti. **Laennec**'den evvel **Bayle**, şeffaf, parlak, seroza satıhlarında veya akciğer kesitlerinde çıkıntı gösteren kıkırdak kıvamında darı tanesinden buğday büyüklüğüne kadar, opak olmayan (**Laennec** granülasyonlarının aksine olarak) Granulations grises de **Bayle**'i yazmıştır. Bunlar **Bard**'ın yazdığı kırmızı granülasyonlardır.

Tüberküloz granülasyon dokusu mükoza veya serozaların sathına basiller yerleşince teşekkül eder. Konjonktiv damarlı granülasyon dokusuna benzer. Yalnız burada histositer ve lenfositer höcre enfiltrasyonu vardır. Damarlar tromboze olur. Süratle dev höcre ve epiteloit höcreler diferansiye olurlar. Tüberkül tamamiyle tefrik edilir. Sonra bizzat dokunun az veya çok erken kazeöz bir nekroza duçar olduğu müşahede edilir. Bunun yerini kesif lifi bir doku alır. Enfeksiyon ilerler ve devam ederse yeni tüberküloz granülasyonlar meydana gelir. Bilâkis şifa husule gelirse kesif lifi dokudan başka bir şey kalmaz. Bu lifi doku mükoza ve serozaların satıhlarını biribirlerine birleştirir (barsak kıvrımları arasında husule gelen fibröz adeziv tüberküloz peritonitlerde olduğu gibi).

Miliyer tüberküller : Küçük esmer renkte, yarı şeffaf, kıkırdaktan biraz daha yumuşak kıvamdadır. Bir darı tanesinden keten tohumu büyüklüğüne kadar olurlar. Tamamiyle muntazam değildirler. Merkezinde sarımtırak beyaz veya opak bir nokta merkezden muhite doğru ilerleyerek miliyer nodülün heyeti mecmuasını büyüdükce istilâ eder (*Laennec*). Granülasyonlardan farkı, miliyer tüberküller guruplar halinde birleşirler. Bunlar 3 - 4 adedde nodüller kümesidirler. Bronkovasküler bir pediküle tutturulmuş olarak görünürler. Akciğerlerden başka diğer organlarda (dalak, böbrek, barsak meme gibi gudde karakterinde olan dokularda) bu şekilde toplu olarak bulunurlar.

Her gurupta bulunan miliyer nodüller biribirleriyle sıkı bir surette karışmış olmakla beraber, her tüberkülün merkezindeki sarı noktalar yekdiğerini münferiden tefrik etmeye yardım ederler (*Laennec*).

Olgunlaşmamış tüberküller (Tubercules crus) : Bunlar bir gurup miliyer tüberkülün tüberküloz materyelle istilaya uğraması neticesi husule gelir (*Laennec*). Kısa bir zamanda homojen beyaz bir kitle teşkil ederler. Fındık veya bir badem büyüklüğünde olabilirler.

Ankiste tüberküller : Olgunlaşmamış tüberküller kadar büyüklüktedir. Tamamiyle hudutlandırılmış, mukavim, parlak, gri renkte bir mahfaza ile komşu dokudan tefrik edilmiştir. Bunları teşkil eden tüberküloz madde sarı renkte olacağı gibi, beyazımtırak, tebeşir gibi toz hale gelebilen veya taş gibi sert (Tubercules crétacès veya ostèopètres) olur. Ankiste tüberküller birkaç adette olabilirler. Yalnız akciğer ile mediyastinum, mezanter, boyun lenfa bezlerinde bulunurlar.

Histolojik olarak miliyer tüberküller, umumi şemaya göre evolüsyonunu yapar. Buna rağmen bazı hususi evolütif karakter göstermektedirler. Bunlar; a) Kazeum çev-

resinde spesifik sellüler reaksiyonların erken husule gelmesi. b) Mutat ramolismanın bulunmaması. c) Kireçlenme ile iyileşmenin sabit olarak bulunmamasıdır. Granüller kuvvetli rezorpsiyon, daha nadir olarak sklerozla iyileşir.

seyrine göre miliyer tüberkülozun iki şekli vardır. 1) Akut şeklidir. Birkaç haftada ölümle sona erer. 2) Kronik şekli veya soğuk granülidir. Aylarca sürer ve iyileşebilir. Bu iki şekil arasında ara şekiller de vardır. Akut şekilde morfolojik olarak; her iki akciğerde fazla miktarda granülasyon bulunması, kazeöz strüktürleri, spesifik höcre reaksiyonlarının (Relative discretion)ı, sklerozun bulunmaması ve bilhassa perifokal iltihap ile (çok defa hemorrajiktir) akciğer parankimasının heyeti umumiyesine yayılmış olmakla karakterizedir. Hematozu ortadan kaldırır, hasta asfeksi ile ölür.

Kronik granüli tamamiyle başka şekil gösterir. Burada granülasyon adedi daha azdır ve daha büyüktür. Strüktürü daha az kazeöz ve daha fazla follikülerdir, içinde hemen hemen basil bulunmaz. Strüktürü itibariyle muhtelif histolojik devrelere ait büyük bir polimorfizm gösterir. Nihayet çok mühim olan perifokal iltihap bu şekilde mevcut değildir. Skleroz ve rezorbsiyonla iyileşme mümkündür. Fakat ekseriya mûtat evolüsyonunu yapar. Granüli kan yolu ile basillerin evvelce mevcut bir kazeöz lezyondan alveollere gelmesinden mütevellittir. Bunun için bazı hususi şartların bulunması lâzımdır. Basilin dolaşan kanda çoğalması düşüncesi doğru değildir. Zira basil kanda tekessür etmez. Granüli hastalarında bulunan damar lezyonları patojenide esas rolü oynar. Damarlardaki tüberküloz lezyon iki şekildedir. Bir kısmı organlarda bulunan granülasyonlara tamamiyle benzer. Bunlar granülinin damarlardaki lokalizasyonlarından başka bir şey değildir. Diğer bir kısmı ise, daha büyük volümde ve değişik karakterdedirler. Histolojik olarak daha eski, daha kazeöz ve basilden çok zengindirler. Bunlar akciğerin büyük damarlarında, kanal torasikte bulunurlar, Granüliye sebep olan basillerin menbaıdırlar. O halde bu şekil tüberküloz, basilli proçesin ağır bir andovasküler lokalizasyonu neticesi olarak meydana gelmektedir. Fakat granüli vakalarının hemen yarısında çok dikkatli aramalara rağmen bu şekilde lezyon bulunmamaktadır. Granülinin husule gelmesinde birde, yumuşamış ve erimiş bir kazeum sahasının tıkanmamış bir damar içine birdenbire baskına uğrar şekilde nüfuzu düşünülmektedir. Basillerin ürediği damar sahaları mikroskopik olabilir. Şu halde makroskopik görülemeyen ve yayılmaya sebep olan mihrakların bulunmasındaki güçlüklerin sebebi bu suretle izah edilebilir. Buna rağmen granülinin nadir olması, enfekte olan ve kazeöz bir mihrak bulunan damarların ekseriya tıkalı olmasındandır (spesifik ve non spesifik endovascularite). Kronik vakalarda hastalığın daha müsait seyretmesi kana karışan basillerin daha az miktarda olmasiyle ilgilidir.

Nodüller : Nodülün volümü bir mercimekten bademe kadardır. Bunun küçüğüne granülasyon, büyüğüne enfiltrasyon denir. Şekilleri yuvarlak, oval, gayrimuntazam (trefl, dut şeklinde) dir. Beyaz gri, sarı renkte, kıvamı sıkı, merkezi çevresine nazaran daha koyu renktedir. Nodüller kan veya bronş yolu ile basillerin birkaç alveolde oturarak tekessürü ile olur. Nodülün bir terminal bronşiolü vardır. Asinüse tevafuk eder. Histolojik olarak nodül, kazeifikasyona doğru giden bir alveolittir (fibromakrofajik lezyon fazla). Ya spesifik sellüler reaksiyon, skleroz, kireçlenme ile evolüsyonunu yapar veyahut kazeum ramoliye olur.

Birinci şekil daha sıkdır. İkincisinde kavernül teşekkül eder. Çok defa terminal bir bronşiolün lezyonu ile müterafıktır. Tüberkülozun bütün şekillerinde nodüller görülür. Bilhassa latant seyreden tüberkülozda, primer enfek-

siyonlarda olduğu kadar reenfeksiyonlarda dahi olur. Kronik tüberkülozun en sık görülen şeklidir. Umumiyetle ufak volümde ve akciğerin yukarı kısımlarında bulunan bu nodüller, zirvenin en üst kısmında öne nazaran arkada ve biraz altta daha fazladırlar. Bunun sebebi malûm değildir. Üst lobdan sonra kesret itibariyle alt loblarda bulunurlar. Evolüsyonları çok değişiktir. Eğer vehamet kesbederse dört yoldan olur. 1) Bronş yolu ile. 2) Kan yolu ile. 3) Lenfa yolu ile. 4) Bitişiklik (mücaveret) ile. Hastalığın yayılmasında burada en başta bronş yolu, sonra bitişiklik mesuldür. Bu yayılmada husule gelen lezyonlar akciğerde az veya çok yaygın yine nodüler şekilde olabilir. Bu nodüller çok defa eriyerek kavernül ve büyük kavernlerin teşekkülüne sebep olurlar.

Enfiltrasyonlar veya yaygın lezyonlar : Bilhassa akciğer tüberkülozunun mühim bir karakteri olan büyük tüberküloz kitlelerdir. Aynı şekilde böbrek, epididim, testis, vertebra korpüsünün massiv tüberküloz enfiltarsyonu da olabilir. Bunlar akciğerde gayrimuntazam, çok köşeli kitlelerdir. Yuvarlak değildirler. Tüberküloz materiel ile enfeksiyon neticesi, bazen bir akciğer lobunun mühim bir kısmını işgal edecek kadar büyük olurlar. *Laennec* denberi üç şekil enfiltrasyon tarif edilmiştir.

1. Jelatin enfiltrasyon : Akciğer parankimasında süt renginde, asla kanlı olmayan, yarı şeffaf, nemli jelâtinî bir manzara vardır. Parankimanın az veya mühim bir kısmını işgal eder. Nadir olarak görülür. Bazen sarı esmer enfiltrasyonla beraber bulunur.

2. Gri enfiltrasyon : Akciğerin bir seğmentinin gri renkte opak, kesif, ince kum daneleri gibi, antrokozlu, Roquefort peynirini andıran, enfiltrasyonudur.

3. *Laennec*'in sarı olğunlaşmamış enfiltrasyonu : Jelatin ve gri enfiltrasyonların sona ermiş şeklidir. Oldukça yumuşak ve nemli, kazeiform, parmakla dokunulduğu zaman yumuşak bir peynir hissini verir. Hakikaten ramolisman yolunda olan enfiltrasyonlar çok defa bu karakterdedir. Fakat sarı enfiltrasyon sert ve kesif olabileceği gibi uzun zaman böyle kesif olarak kalabilir (*Delarue*). Bu tüberküloz lezyonların daima kabili tâyin bir hudutları yoktur Enfiltrasyonlar bir segmenti nadir olarak bir lobu işgal ederler. Bir ceviz veya erik büyüklüğünde, kıvamı oldukça sert, manzarası bidayette gri kırmızımtırak, bazen jelatin şeklinde, sonra tedrici olarak peynirleşme arttıkça sarımtırak olur. Histolojik olarak akciğerin bütün tüberküloz lezyonlarında olduğu gibi peynirleşmeye doğru giden bir eksüda vardır. Nodül ile enfiltrasyon arasında bütün intikal safhaları görülür. Esas fark lezyonun patojenisindedir. Geniş bir alveol sahası içine oldukça fazla miktarda basillerin vasıl olduğuna delâlet eden bazı enfiltralar bulunur. Bunların nodülden farkı daha fazla bir alveol sahasında bu hadisenin olmasıdır. Enfiltratif lezyon bir kısım vaka-

larda az miktarda basille vukua gelir. Burada sebep hasta akciğer dokusunun fartı hassasiyetidir. Enfiltrasyonda 1) Fibrin fazladır (saf fibrinöz alveolit), 2) Peynirleşmenin şiddetli olması karakteristiktir. Bu iki lezyonel stigmat daima hipersansibilite ile alâkadardır.

Enfiltrasyon peynirleşdikten sonra, konsolidasyon veya tamire doğru seyreder. veyahut yumuşayarak erir. Birinci hal nadir değildir. Burada eksüdanın en dış kısmından imtisas başlar peynirleşmez. Spesifik höcre reaksiyonunun gözükmesiyle skleroz husule gelir. Seyri müsaittir. Yumuşayarak erime daha sık olur. Büyük kazeum kitlesi bulunur (pnömoni kazeöz gibi). Enfiltra terimi, radyolojik bir tavsiftir. Nodülden başka homojen bir yaygın opasiteyi bildirmek için kullanılmaktadır. Enfiltrasyonlar ekseriya klavikül altında bulunur ve klinik olarak tüberkülozun başlangıcını gösterir (**İnfiltrat précoce**). Bunun bir nevi, **Assmann** enfiltrasıdır. Böyle bir enfiltratın muayyen bir sübstratumu vardır. Radyolojik homojen gölge, anatomik proçese tevafuk etmez. Anatomik sübstratumda sarı nodüller vardır. Bu nodüller aralarında kesif perifokal bir iltihap ile birleşmiştir. Alveollerin kollapsı görülür. Primer enfiltrasyonları hakiki enfiltrasyonlardan klinik olarak ayırt edecek bir delil yoktur.

Bazı müellifler (enfiltra) terimini, radyolojik olarak homojen olmayan ve derhal teşekkül eden gölgelere de (nebuleuse tipte enfiltralara) kullanmaktadırlar. Epitüberküloz veya splenopnömoniler yaygın homojen opasitelerdir. Bermutat çocuklukta primer enfeksiyondan sonra olur. Evvelce bu inokülasyon yarası etrafında kronik büyük bir perifokal iltihap olarak düşünülmekte idi. Halbuki bir atelektazi (büyümüş lenfa bezinin büyük bir bronşu tazyik ederek) veyahut erimiş bir lenfa bezinin bronş içine açılması ve akciğerin bir segmenti içine erimiş maddelerin yayılması neticesi (pnömoni kazeöz) ve nihayet evvelâ peynirleşmiş lenfa bezinin bronşu tazyik neticesi atelektazi yapması, sonra da aynı lenfa bezinin fistül yaparak tüberküloz pnömonisi meydana getirmesi neticesidir. Çocuklarda bronşlar daha az mukavim olduğundan bu gibi vakalar çok görülmektedir.

Ülserasyon ve kavernler : Tüberküloz mihraklar mahdut veya yaygın olsun volüm ve tiplerinin tesiri olmaksızın mihrak içindeki maddede bir transformasyon (yumuşama ve erime) vukua gelebilir. Bu ramolisman bazen, mihrakların hemen teşekkülünü müteakıp çok erken olur. Bazen ise geç husule gelir. Eğer geç olursa bir mahfazalaşma gösterir. Yumuşayan ve irinleşen tüberküloz madde boşalma istidadındadır. Boşalma, mükoza veya derinin sathına doğru (eğer mihrak deri, ağız mükozası, barsak civarında ise), veya parankimadan dışarı çıkmak üzere (bronş, böbrek yolu) veyahut seröz boşluklara (kemik mihrakları eklem içine, mediyastinum lenfa bezleri bir bronşa veya nadir olarak bir damara) olur. Bazen tüberküloz mihrak derin bir nahiyede erime gösterir. Bu zaman abse (koksalji ve Pott hastalığında olduğu gibi) adaleler mesafesinden uzaklara gider. Bu suretle tüberküloz maddenin yumuşayarak erimesi neticesi kavernler meydana gelir. Tüberküloz yaralar deri veya mükozada olsun özel morfolojik karakter gösterirler. Bu yaraların kenarları gayrimuntazam, girintili, çıkıntılı, kurşuni mavi renkte, veya sarımtırak ince çizgi halinde (dekolle) gibidir. Yaranın zemini ve derinliği kırmızımtırak, burjonları az çok örten irinli bir eksüda ile örtülmüştür. Ülserasyon

yakınlarında küçük tüberküller (dil, barsak, gırtlak) görülür. Bu ülserasyonlar bilhassa barsaklarda biribirlerine karışmış mütaaddit mihrakların beraberce elimine olması neticesi çok büyük ve geniş olabilirler. Bununla beraber ekseriya küçüktürler ve fistüller gösterebilirler (deri, epididim, testis, boyun lenfa bezleri).

Tüberküloz kavernler : *Laennec*, dışarıya mecrası olmayan bir organda bulunan tüberküloz mihrakın yumuşayarak boşalması neticesi meydana gelir şeklinde tarif etmiştir. Kavern teşekkülü için boşalma yolunun bulunması lâzım olmakla beraber tüberküloz madde ıtrah olunduktan sonra, bırakmış olduğu boşluğun devamlı kalabilmesi şartlarının bulunması lâzımdır. Akut tüberküloz kavernleri, kazeöz bir doku kitlesinin eriyerek bronşlar yolu ile dışarı atılması neticesi husule gelir. Primer veya post - primer kazeöz pnömoniden teşekkül edebilirler. Kavern primer mihraktan teşekkül ettiği takdirde bronkojen tüberküloz yayımı görülür. Kavitenin volümü, harap olan akciğer dokusu sahasına tekabül eder. Bununla beraber tüberküloz hastalardan seri halinde yapılan radyoğrafilerde kavernlerin çok defa evvelce kazeöz pnömoni teşekkül etmesiyle husule geldiği görülmektedir. Bunlar bronş lezyonu ile müterafıktırlar. Bununla beraber bu kaviteler radyolojik olarak tesbit edilemeyen kazeöz mihrakların erimesinden meydana geldikleri muhakkaktır. Karaciğer ve böbrek tüberkülozunda nadir olarak kavern görülmektedir.

Tüberküloz mihrakların volüm ve topluluklarının delaleti : Akciğer tüberkülozunda en küçük lezyon mihrakı infindibulum veya bir asiniyi alâkadar edenlerdir. Bunlar granülasyon veya miliyer tüberküllerdir. Tüberküller volümlerine göre asini veya lobülleri işgal ederler. Enfiltrasyonlar ise, yaygınlıklarına göre birçok lobül veya lobların lezyonudur. Bütün bu mihraklar ister ankiste olsun ister jelâtiniform, esmersincabi sarı enfiltrasyon olsun kavern yaparlar ve büyüklüklerine göre bu kavernler bir asinüs, bir lobül veya muhtelif lobüller veyahut loba ait olabilirler.

Tüberküloz mihrakların histolojik manzaraları : Kobaya deri altından tüberküloz basilinin inokülasyonundan sonra burada basillerin çoğalması ve basil istilasına karşı dokuların cevabı olarak husule gelen eksüdasyonu, proliferasyon takip eder. Eksüdasyon, basile karşı dokuların yegane ve hâkim olan cevabıdır. Meselâ pnömoni kazeözde alveol bir seröz veya fibrinöz eksüda ile karışmış lökositlerle ve bazen eritrositlerle dolar. Nihayet, ağır tüberküloz septisemisinde veya ftizinin son devresinde doku elemanlarının primer tagayyürlerinde nekroz görülür. Akciğerde nodüller, lobüllerin ve septumun konnektiv dokusunun enterstisiyel sahalarında veyahut alveol mesafelerinde inkişaf edebilirler. Her ne şekilde olursa olsun alveol tagayyürleri eksüdasyondan mütevellittir ve her zaman olmamakla beraber pnömonik karakterdedir.

Basile karşı akciğer alveolünde mutat reaksiyon, alveol fagositlerinin toplanmasıdır. Bu keyfiyet septum höcrelerinin lokal proliferasyonu olarak telâkki edilmektedir.

Histolojik olarak tüberküloz lezyonlar üç tipte bulunur.

1. **Eksüdatif lezyonlar:** Alveoller gurubundan bir asini tetkik edilecek olursa bunların hücre elemanlariyle doku olduğu görülür. Bu hücreler büyük, yuvarlak veya oval az kromofil çok koyu renkte periferik bir nüveye maliktirler. Alveol boşluğu içinde muhtelif adedte hatta bazen biribirleri üzerine binmişlerdir. Aveol lumenin boşluğunu tıkarlar. Bunlar makrofajlardır. Alveol cidarından (**Seemann**'nın septal hücrelerinden veya örtü hücrelerinden metamorfoza duçar olarak) neşet ederler. Makrofajik denilen ve evvelce (**Alveolite** desquamative veya catarrhale) olan bir lezyon, akciğerdeki tüberküloz proçesin esaslı tagayyür elemanlarından birini teşkil etmektedir. Makrofajlarla beraber muhtelif adedte polinükleer lökositler görülür. Boyanmış preparatlarda iki şekilde fibrin bulunur. 1) Fibrin çok kesiftir. Bir retikülum teşkil ederek bütün alveolü işgal eder. Bu şekilde makrofajlar pek fazla değildir. 2) Veyahut fibrin alveol cidarına karşı konsantrik kitleler halinde bulunur. Bu alevolit mihrakında alveol bölmeleri, kapillerlerin çok konjesyone olmalariyle tanınırlar. Bu (**alveolite macrophagique** veya **fibrineuse**) olup asini mihrakı, sağlam bir akciğer parankiması sahasında tecrit edilmiş olarak bulunabilir. Böyle asinö bir mihrak nekroza duçar olur. Mihrak merkezindeki nekroza duçar olan kazeöz kitle mihrakın kutru ile mütenasip olarak az veya çok büyüktür ve konsantrik iki mıntaka gösterir. a) Kazeöz nekrozun homojen santral mıntakası, b) Kısmen kireçlenme bulunan perifer kısmı. Burada nodül merkezine yakın olarak hücre elemanları, nüve bakiyeleri bulunur. Nekrobiotik santral kitlede, histolojik elemanların harabiyeti olan sahada çok defa normal doku izleri bulunur. Bunlar evvelce bulunan fakat henüz harabolmuş alveol şebekesine ait (elâstik lifler) dir. Kazeifikasyona uğramış mıntakanın periferinde bilhassa fibrin bulunur ve az çok kesif dairevi bir retikülum teşkil eder. Veyahut dama şeklinde bir şebeke meydana getirir. Santral kazeöz merkezin tamamiyle etrafında kazeöz olmayan eksüdatif mihrakın alveol değişiklikleri ve alveolit makrofajik veya fibrinöz bulunur. Şu halde kazeifikasyon proçesi evvelâ alveol muhteviyatında olur ve bu esnada alveol cidarları hemen hemen hiç bozulmaz, bir az incelir. Fakat bir müddet sonra kazeöz nekroza uğrar birkaç sağlam elastik lif kalabilir. Kazeifikasyon olmadan önce, çok defa nekrotik hale gelmiş olan hücrelerde yağ toplanması görülür. Kazeöz nekroz, granüllü yağlı dejenerassans nüve parçalanması ve bütün hücre çevrelerinin silinmesi şeklinde olur. Şu halde tüberkül, misafir bulunduğu organizmde kendisini tecrit etmeye meyyaldir. Kazeifikasyon teessüs ettikce gıda maddelerini ancak osmoz yolu ile temin eder. Keza aynı osmoz mekanizmiyle civardaki hücre elemanları basillerin dışarı attıkları toksinlerle işba olunurlar.

Eksüdatif asinöz mihrak; bir asini bronşunun süratle husule gelen lezyonu sebebiyle meydana gelir. Yani epitelial deskuamasyon vukua gelir. Bunun neticesi olarak eğer kısa bir zamanda nekroz likefiye olur ve irinleşirse hakiki histolojik bir kavern meydana gelir. Şüphesiz bu mihrakın, santral bronşiol ile olan münasebetleri, sebep olduğu enfeksiyonun menşei üzerinde bir hüküm verdiremez. Bir asininin heyeti umumiyesini teşkil ve işgal eden asinöz bir mihrak yalnız kendi bronşiolünü hasta eder. Bu sebeple **Letulle** etrafından buna (**Bronchioalveolite**) denilmiştir. **Huebschmann, Arnold**'ın (pneumonie caséeuse miliaire) tabirini, asinöz mihrakın eksüdatif olması sebebiyle muvafık bulmuştur (**Delarue**). Eksüdatif mihraklar saf halinde, harabiyet yolunda veya harap olmuş doku elemanlarından nadir olarak teşekkül ederler. Bazen mortifikasyon mıntakasının periferinde, kazeum etrafında hücre elemanları bulunur. Bu mesele izah edilememiştir. Mühim ve sabit olan nokta bu eksüdatif kazeöz nodüller içinde birkaç kollajen liflerin bulunmasıdır. Bunlar nekrozlu kazeöz kısmın ortasında ince lifler şeklindedir. Huzmeler teşkil ederek kazeöz kitleyi lobül halinde parçacıklara ayırır. Kollajen liflerin meydana çıkmasiyle beraber mihrakın periferinde (yuvarlak ambriyoner) hücreler gözükür. Ufak miktarda konjonktiv organizasyonla

techiz edilmiş böyle eksüdatif mihraklara **Huebschmann** (entermediyer tip mihraklar) demiştir.

2. **Folliküler lezyonlar**: Kazeifiye eksüdatif mihrakın aksine (tedricen artan nekrozun dejeneratif bir proçesi olarak kabul edilen) folliküler nodül meydana gelir. Asinöz mihraklar içinde, homojen ve total nekrozun santral kitlesi etrafında ekseriya evvelce mevcut alveol şebekesi gösteren elâstik liflerle mücehhez, follikül topluluklarıdır. Folliküller alveol boşluklarının yerini işgal ederler ve nekroz etrafında bir çiçek petalleri gibi guruplar teşkil ederler. Bunları epiteloit ve dev hücreler meydana getirir. Kaide olarak dev hücreler gayeli bir hücre profilerasyonuna delâlet eder. Taze tüberküller hattâ eski mihraklar kan damarlarını ihtiva ederler. Tüberkülü teşkil eden hücreler umumiyetle (konnektiv doku elemanlarından) neşet eder (**Askanazy**). Proliferasyonun azalması nisbetinde basil adedi de azalır. Bu zaman nodüller bu sahada görülür. Dev hücreler, epiteloit hücrelerden 3 - 5 defa daha büyüktür. Alveol septumunda lökosit eksüdasyonu olarak nodüller epiteloit hücreleri ihtiva ederler. Keza dev hücreler alveol mesafelerinde teşekkül edebilir. Bu keyfiyet hem insanda hem de hayvan tecrübelerinde görülmektedir.

Epiteloit hücrelerin proliferasyonu ile basillerin azalma nisbeti arasında direkt bir münasbet vardır (**Pagel**). Zira basiller hümoral bir proçesle harabiyete uğrarlar ve bunların parçalanma mahsulleri epiteloit hücrelerin teşekkülünü hazırlar. Epiteloit hücreden müteşekkil tüberkül asla basil ihtiva etmez. **Pagel**'in hayvan tecrübelerinde gördüğü gibi, Giemza metodu ile boyamada evvelce bazofil çomaklar şeklinde entrasellüler tesbit edilen basiller, eozinofil şekle geçerler ve granüllü şekiller meydana çıkar. Fakat mihraktaki basillerin kayboluşuna morfolojik olarak uyar şekilde ilerleyen bir harabiyet görülmez. O halde epiteloit hücreleri ve tüberkül yapısını tahrik eden basil değil bunun mahsulleridir.

Akciğer alveollerinde, alveolü örten hücreler doku histiositlerinin rolünü üzerine alır. Aynı zamanda burada ayrıca alveol septumlarının mezanşim hücreleri ve kapillerlerin adventia hücreleri de alâkadar olur. Alveol lümeni içinde büyük hücrelerin meydana çıkması ile beraber seröz, sero - fibrinöz sıvı sızıntısı görülür. Aspire edilen basil miktarı umumiyetle burada bir rol oynar. Epiteloit hücrelerle tüberkülün meydana çıkışı, dev hücrelerin görünmesi yekdiğeriyle alâkalıdır. Epiteloit hücre mütaaddit olduğu zaman dev hücre karakteristik olarak periferde ve ekseriya bir kenarda mütaaddit nüveli olarak yerleşir. Umumiyetle dev hücrelerin teşekkülünde, hücre protoplazması değil nüve bölünmeye uğrar. Nüvenin bu taksime duçar olması amitoz şeklindedir. Yani mitoz görülmez. Bu şekilde bir polikaryosit meydana gelir. Dev hücreler umumiyetle ileri derecede artmış olan hücre faaliyetinin bir delili olarak kabul edilmektedir. Biolojik araştırmalar; dev hücrelerin protoplazmasında ribonükleotit halinde nükleoproteitlerin bulunması bu düşünceyi teyit etmektedir. Pyronin metil grün boyaması; dev hücrelerin protoplazması içinde ribonükleotitler için spesifik olan kuvvetli bir pyronin reaksiyonu verir (**Göpner**).Ribonükleotitlerin yüksek nisbette bulunması hücre faaliyetinin bir delilidir. (**Brachet testi**), albümin için spesifik bir boyama testidir.

Ribonükleotitlerin artması yalnız, Langhans dev hücrelerinde görülmez aynı zamanda yabancı maddelere karşı teşekkül eden dev hövrelerinde de görülür. Bu sebeple bu bulgu her iki halde de görüldüğünden umumidir.

Bir kısım müellifler Langhans dev hücrelerinin menşeinin epiteloit hücreler olmadığını kapiller burjonmanlardan teşekkül ettiğini bildirmişlerdir (**Wurm, Schüppel**). Bir kısım müellifler de bu düşünceye ilâve olarak, epiteloit hücrelerin de burada rolü olduğunu

ısrarla bildirmektedirler. Dev hücrelerin teşekkülü ile dejenerasyon değil bilâkis hücrelerin faaliyetindeki artış alâkalıdır. Bu meyanda basillerin mevcudiyetine bağlı hücre proliferasyonu yeni kapiller teşekküllere sebebiyet verir. Böylece genel patoloji kaidelerine göre granülom (hücre proliferasyonu, yeni damar teşekkülü) husule gelir. Eskiden **Wirchow** ve diğer bir kısım müellifler, tüberkülün damarsız bir yer olduğu ve bu sebepten kolaylıkla kazeifikasyon gösterdiğini kabul etmişlerdir. **Wurm** ise, bunun böyle olmadığını, her tüberkülde damarların bulunduğunu, fakat süratli bir kan deveranı olmadığını göstermiştir. **Sabin, Anderson, Bloch, Roulet**'nin çalışmalariyle; Lipoit eritici maddelerle elde edilen mahsuller dokulara nüfuz ettirildiği zaman önce az veya çok bir lökosit reaksiyonu, sonrada epiteloit ve dev hücrelerle hattâ bazen bunları takiben kazeifikasyonla müterafık tipik tüberküloz natürde strüktürler hazırlayan bir fosfatit fraksiyon bulunmaktadır. **Anderson** tarafından elde edilen, A3 fosfatit fraksiyon içindeki (ftion asit) i halen tesirli madde olarak kabul edilmektedir. Bunların ekstraktları da aynı tesiri husule getirir. Tüberküloz basilleri içinde doku reaksiyonları meydana getiren spesifik tesirli maddelerin bulunduğunu kabul etmek haklı görülmektedir. Fakat bu spesifitenin muayyen bir hududu vardır. Fındık farelerine ölü veya canlı basiller şırınga edilirse epiteloit hücreler değil, deri altının histiositer hücrelerinden köpük hücreler meydana gelmektedir, buna mukabil kobaylarda mononükleer epiteloit ve dev hücreler hâsıl olur (**Pagel**). Kobaylarda aynı reaksiyon mahsullerini (koli, strepto-

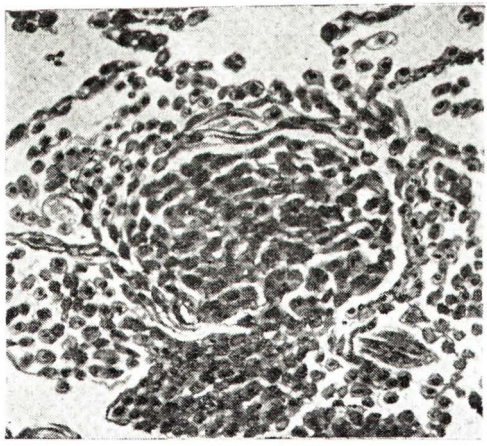

Şekil 8 — Akciğer asinisinde eksüdatif mınrak

kok, pnömokok...) tatbik edilirse vermektedir. Bu şekilde ölü veya canlı takriben yüz milyon mikroorganizmin sübkütan şırıngasından sonra tüberküllerle müterafık epiteloit ve dev hücreler teşekkül eder. Müterakki hücre proliferasyonu ile beraber amiller mihrak sahasından kaybolurlar. Bu sebeple **Pagel** tüberküloz strüktürünün spesifik olmadığını düşünmektedir. **Wurm** daha önce başka bir yoldan (kireçli jelâtin) i deri altı dokuya vererek aynı neticelere varmıştır. Biolojik olarak her spesifik, şimik madde için muayyen bir doku rekasiyonu beklemek asla tasavvur edilmemelidir. Çünkü organizmin reaksiyon imkânları morfolojik bakımdan çok mahdut ve basittir (**Deist**). Bir formül olarak; tüberkül teşekkülünün yanı epiteloit hücreler proliferasyonu ve dev hücrelerin teşekkülünün doku için, entrasellüler rezorbe edilebilen yabancı materyelin değişikliğe uğratılması hususunda tercih edilen şekil olduğu söylenebilir.

Folliküler asinöz mihrak : Heyeti umumiyesiyle kollajen liflerden ibaret reaksiyonel bir kemerle follikül toplulukları çevrelenmemiş ise girintili çıkıntılı bir sınır gösterir. Aynı zamanda bunlarla beraber fibroblastlar, bilhassa lenfositler, plasmositler görülür. Bazen bunlar o kadar fazla olur ki, follikülün kompakt kitlesi, kollajen lifleri maske ederler ve alveol cidarına yayılarak mihrakı ihata ederler. **Canetti**, folliküler mihrakların etrafında lenfositlerin artışını kabul etmemektedir. Eksüdatif mihraklarda olduğu gibi, folliküler lezyonlarda da asini, bronşioliyle münasebettedir ve damarları (arter-vena) ihtiva ederler. Follikülde damar olmadığı (**Köster, H. Martin**) bildirilmiştir. Fakat bilhassa in vivo hayvanlarda damar içinden boyalı maddeler (çini mürekkebi) şırıngasından sonra folliküllerin ekseriya şırınga edilen maddelerle derin bir şekilde müteessir olduğu görülmüştür.

İnsanlarda bu çeşitli tüberküloz lezyonların tetkikinde (hattâ akciğerde) folliküler mihrakların birçoğunun kazeifikasyondan mahrum olduğu görülmüştür. Bu folliküler mihraklar çok küçük, münferit veya guruplar halinde heyeti umumiyesiyle dev höcrelerle müterafık veya olmaksızın epiteloit şebekeden teşekkül etmiş mihraklardır. İnce lifi kollajen bir şebeke, az veya çok inkişaf etmiş bir lenfokonjonktiv kemer vardır. Sarkoidosis retikülozundan esaslı bir tefrik yapmaya imkân verir. *Virchow*'ın (Néoplasie grise) i, *Luys, Robin, Empis*'in, (Granulation fibroplastique) ine tevafuk eder.



Şekil 9 — Peynirleşmiş asinöz eksüdatif mihrak

Ankiste veyahut fibröz lezyonlar: İnsanda rastlanan tüberküloz lezyonlar arasında en sık görülen lezyonlardır. Asinilerdeki tüberküloz mihrakta bazen bütün mihrakı istilâ etmek üzere kollajen bir tekamül vukua gelir ve merkezde kazeifiye kitleyi teşkil

eder. Burası tamamiyle homojen, yuvarlak veya oval birçok loblar gösterir. Merkezdeki kazeöz kitleyi sıkı sıkıya sararak bir fibröz kabuk husule gelir. Merkezinde ince elâstik lifler bulunur. Mihrakın periferinde tabaka halinde kollajen, lenfositler, fibroblastlarla karışmış konsantrik demetler teşkil ederler. Periferdeki bu elemanlar, tüberküloz mihrakı mücavir parankima elemanlarına sıkı bir surette bağlar. Alveol cidarları değişikliğe uğramış veya incelmiş, bazen soluk, homojen, kireçlenmiş olan merkezi kazeum etrafında epiteloit ve dev höcrelerin veyahut yalnız dev höcrelerin münferit birkaç adacığı skleroz içinde sıkışmış ve tamamiyle değişmiş olarak görülür. Bir müddet sonra fibröz mihraklar meydana çıkar. Bu zaman nekroza ait izler, epiteloit ve dev höcreler kaybolur. Bu fibröz mihrakların teşekkülünden mütilant skleroz husule gelerek folliküler veyahut kazeöz lezyonların büyüklüklerine göre münferit nodüller şeklinde görünürler. Bu şekilde (mütilant asinöz skleroz) ile lobüler hattâ lober sklerozalr beraber bulunabilir. Kesif kollajen veya hiyalen sklerozlardır. Elastik liflere nadir olarak rastlanır, ekseriya kireç zerreleri veyahut toplu olarak yağ asitleri kristalleri ve antrakoz gösterirler.

Bu üç tip lezyon (Eksüdatif, folliküler tipler ve bunlarla fibröz şekiller) arasında ara şekiller bulunmaktadır. Bu tipler yalnız akciğere mahsus lezyon mihrakları değildir. Sinir merkezinin folliküler şekilleri, lenfa bezlerinin saf eksüdatif tüberkülozu, dalak, böbrek, akut gırtlak tüberkülozunda eksüdatif mihraklar gibi.

Bu üç tipe benzemeyen lezyonlara atipik lezyonlar denir. Derinin bazı tüberküloz lezyonları (*Darier - Roussy*'nin sarkoitleri) bu meyandadır.

Tüberküloz nekrozunun mikroskopik strüktürü : Nekroz mihrakı oldukca kompleks ve değişik bir strüktür gösterir. Nekroz homojen bir maddedir. İnce kum taneleri gibi olup asidofildir. Bazen bilhassa yeni mihraklarda çevreleri çok köşeli ve nüve bakiyesi olarak tanecikler, elâstik lifler, yağlı cisimler (lipitler ve nötr yağlar) ihtiva eder. Tüberküloz nekrozu bütün karakteriyle bir doku désintegration'udur.

Tüberküloz kavernlerin strüktüründe, kavern cidarında (akciğer, lenfa bezleri) mikroskopik olarak tüberküloz mihraklarda olduğu gibi üç tip lezyon görülür (eksüdatif, folliküler, fibröz). Prensip olarak bütün kavern cidarları folliküler topluluklar ve az çok kesif lifi bir cidar gösterirler. Kavernin iç sathı oldukca bol kazeöz nekrozla örtülmüş, orta kısmı folliküler, parietal mahfazanın dış kısmı kollajen lifler gösterir. Eski fibröz kavernlerin strüktüründe büyük değişiklikler bulunur. Bunlarda kavern cidarı tamamiyle lifileşmiş, iç sathı folliküler ve nekrozdan kurtulmuş ve temizlenmiştir. Kübik bir epitel ile kaplanmış fibröz kavernler dahi görülebilir (kistik kavernler). Kavern cidarındaki damarlar hemen daima (endarterite proliferante) sebebiyle tıkalıdır. Damarlar nekroz ile kısmen veya tamamiyle harap olur. Nadir olarak bir damar cidarı kazeifikasyonla natemam olarak tıkanmadan önce harabiyete uğrar, **Rasmussen** anevrizması teşekkül eder. Kavernin dış kısmında ekseriya kanla dolu yeni teşekkül etmiş damarlar bulunur. Kavernin drenaj bronşu sabit tagayyürlerin yeridir. Tüberküloz mihrakların büyüklüğü histolojik tiplerle alâkadar değildir. Belki lezyon strüktürü, lezyonun devamı, periferinin manzarası ve onları çevreleyen lezyonlarla alâkadardır. Kazeöz madde, tüberküloz için morfolojik bir karakter verir. Jeneralize tüberkülozda lezyonlar bütün organizmde bulunur. Organlarda lokalize tüberküloz insan tüberkülozunun büyük bir kısmını teşkil eder. Müelliflerin birçoğu anatomik delillerle klinik bulguları birleştirerek tüberküloz lezyon-

ların muhtelif şekilde görünüşlerini karakterize eden bir taksim yapmışlardır (**Oberling, Roussy, Delarue, Bezançon**) Bunlar; 1) Topografik (mihrakların taksim ve tevziine göre). 2) Histolojik (mihrakların strüktürlerindeki bulguya göre) akciğer tüberkülozunun anatomik şekillerini ayırmayı düşünmüşlerdir. Bu suretle : a. Basit şekiller lober veya müteaddit lobüler pnömoni, lobüler bronkopnömoni, infindibulum veya asiniye ait şekiller (miliyer), eksüdatif veya folliküler veyahut fibröz (lobit skleroz, soğuk granüli). b. Kompleks şekiller. Bunlarda topografik ve strüktüre ait muhtelif tipler beraber bulunmaktadır. Daha çok nisbettedirler. En sık görülen şekli ftizidir. Bu meyanda (akciğer zirvesinin kavernleri veyahut enfiltrasyonu, akciğer orta kısmının tüberkülleri, kaidenin granülasyonları) görülür.

Tüberküloz mihrakların organlarda tevzi ve taksim şekli makroskopik ve histolojik olarak bazı düşünceler ortaya atmıştır : 1) Tüberküloz mihrakların toplulukları ve büyüklükleri daima hasta olan organın strüktürüne tâbidir. Akciğer tüberkülozu asinöz, lobüler, lober lezyonlar göstermektedir. Diğer organlarda (böbrek, parotit, meme guddeleri) bu lezyonlar lobüler topluluklar halindedir. Aynı şekilde (organik) lezyonlar da görülür. 2) Mide barsak gibi boşluk gösteren organlarda (areoler strüktürlü) kompakt organlara nazaran lezyonlar daha büyük olmaya meyyaldir. Zira nekroza duçar olan eksüda bu organlarda daha kolaylıkla yayılır. Tüberkülozun nodüler veya yaygın şekilleri hasta organın strüktüründen başka faktörlere de tabidir. 3) İnsan tüberküloz lezyonlarının tetkiki neticesi jeneralize tüberküloz müstesna, organ lezyonlarında alâka ve benzeyiş vardır. Bazı poliserozit vakalarında nadir olarak viseral ve hepato splenik tüberküloz lezyon bulunmamaktadır. Daha sık olarak ftizide, barsak, gırtlak lezyonlarının iştiraki görülür. Pratik olarak bunlar kronik akciğer tüberkülozu ile beraberce bulunan yegâne viseral lezyonlardır. .Bunun aksine olarak böyle müteaddit mihraklı tüberküloz olmaz. Organlar sağlam kalır veya evolütif olmayan minim lezyonlar gösterirler. Kemik, eklem, böbrek lenfa bezleri, sürrenal kapsülünde bu zaman lezyon görülür (sistematize tüberküloz). Yalnız, sistematizasyon tâbiri, tüberküloz bir organ veya bir gurup organların hastalığı değildir. Muayyen bir doku sisteminin hastalığı olduğu zaman kullanılmalıdır. Saf poliserozitlerde olduğu gibi.

Bazı tüberküloz vakalarında, (retikülohistiositer) sistemin bir alâkası görülür. Lenfa bezleri ve kemik iliğini hasta ederek hemopatik sendrom meydana gelir. 4) Bazı lezyonlar meselâ akciğerde simetrik olarak görünürler. Bir taraflı sürrenal tüberkülozu nadirdr. Salpenks ve böbrek tüberkülozu bermutat iki taraflıdır veyahut sonradan iki taraflı olur. İki taraflı viseral tüberküloz lezyonlarda lokal sebebler bilhassa her vakada araştırılmalıdır. 5) Aynı şahısda, aynı organda lezyonlar çok değişik olabilir (lezyonun hem volüm hem de karakterinde). Hasta bir akciğerde lifi ve ramoliye her mihrak ile keza bir eksüdatif ve folliküler mihrak bulunur. Bunlar arasında radyolojik ve patolojk anatomi bakımından yaygın mihrakların kireçlenmeye doğru evolüsyonları görülebilr. 6) Bir organ veya bir gurup organlarda görülen lezyonların üniform veya kompleks omasının evolüsyon müddetine tâbi olduğu anatomoklinik tamamiyle belli olur. Evolüsyonu çok süratli olan şekiller, ekseriya yalnız bir tip lezyon ile karakterizedirler. Jeneraize granüli tipi, bunların süregü şekillerinde miliyer mihrakların hepsi eksüdatif tiptedirler. Hasta bir organda spesifik mihraklar(ekseriya müşahede edilen lezyonların ufak bir kısmıdır. Organda fonksiyonel bir bozukluk yapabilecek bir rol oynamaz. İştirak eden non spesifil lezyonlar anatomik manzaranın büyük bir kısmını teşkil ederler. Tüberküloz lezyondar fazla bu nonspesifik lezyonlar organlarda fonksiyon bozukluklarını yaratırlar. Ekseriya nonspesifik lezyonlarla, spesifik olan tüberküloz lezyonlar arasında bir zıddiyet bulunur. Diz eklem tüberkülozunda (tümör blanş) sinoviada mühim kazeöz erime, ke-

mik kavernlerinde geniş ölçüde spesifik harabiyet vardır. Buna mukabil eklem epanşımanlarının volümü büyük ve devamlıdır. Bu non spesifik lezyonlar bilhassa akciğerler için mühimdir. Gençlerin aktif ve çok arazlı akciğer tüberkülozunun seyrinde pek az anatomik tüberküloz lezyonların bulunması gibi. Tüberküloz mihrak başlı başına tüberkülozun bütün patolojik anatomisini ifade etmez. Bu meyanda perifokal iltihap, bronkovasküler tagayyürler ve sökonder akciğer lezyonları beraber bulunur. Perifokal iltihabda başlıca ödem, hemorraji ve sellüler metaplazi görülür. Akciğer tüberküloz lezyonlarının bir kısmı spesifik natürde ve perifokal lezyonlarla müterafıktır .Diğer bir kısmı ise tüberküloz mihraklarla ilgisi olmayan yaygın lezyonlardır. Perifokal iltihap taze tüberküloz lezyonu ile müterafıktır ve daima kazeifikasyon başlangıcında görülür. Kazeifikasyon tekemmül ettiği zaman sonra erer. Folliküler reaksiyonun da bilhassa skleroz meydana gelince rezorbsiyonu gözükür. Perifokal iltihabın vüsatı çok değişiktir. Bir lobu veya bir akciğeri işgal edebilir, en aşikâr olarak akut granüli ve enfiltrasyonlarda görülür. Patojenisi henüz aydınlanmamıştır. En mühim olarak; sellüler ve dokuya ait harabiyet neticesi tüberküloz mihrakta serbest hale geçen histaminik natürde bazı maddelerin yani bir histamin faaliyetidir. Mihrakta husule gelen bu maddeler komşu akciğer segmentlerine yayılırlar veyahut daha büyük bir ihtimal ile bir tüberkülin reaksiyonudur. Tüberküloz mihrak hizasındaki akciğer segmenti daha uzaklardaki akciğer dokusuna nazaran daha hassastır. Mihrak hizasında yayılan solübl basil mahsulleriyle temas neticesi perifokal reaksiyon meydana gelmektedir. Perifokal iltihabın önemi iki şekilde olabilir. 1) Radyolojik bakımdan. Az çok bulanık, civarında sağlam akciğer dokusundan net olarak kabili tefrik deiğldir. Bu gölge yavaş yavaş ufalır ise lezyonun faaliyetinin azalmasını gösterir. Halbuki perifokal iltihap ufalmakla beraber kazeifikasyon teessüs eder. Bu ihtilât lezyonun radyolojik olarak proğnozunu tâyin eder. Perifokal iltihaba ait bulanık gölgenin ufalması hakikatta, lezyonun en aktif devresinin ilk safhasının sona erdiğini gösterir. Daha ilerlemiş bir devrenin teneddübünü göstermez. 2) Evolütif bakımdandır. Perifokal iltihap geniş bir sahada ise hematoz yeter derecede olmaz, asfeksi ve ölüm olur.

Perifokal lezyonlar iki şekildedir. a) Bir kısmı alveolit eksüdatif lezyonlardır. Makrofajik ödemli ve bazen hemorrajiktir. Bunların içinde **Tripier**'nin (pneumonie hémorragique) i bulunur. Kan tükürmelerin çoğunda sebeptir. Perifokal lezyonlar kobaylarda tecrübi olarak meydana getirilen tüberküloz mihraklar etrafında, akciğerin bir perifokal splenizasyonudur. Ekseriya eksüdatif lezyonlar etrafında olmakla beraber folliküler, hattâ fibröz mihraklar etrafında da bu tagayyürlere rastlamak mümkündür. b) Perifokal lezyonların bir diğer kısmı ise, alveol boşluklarına dokunmaksızın alveol bölmelerinin hipertrofisiyle (densification) olur enterstisiyel bir tagayyürdür. Akciğerin bu enterstisiyel tagayyürlerine **F. Bezançon, Delarue** (pneumonie réticulé) ismini vermişlerdir. Evvelâ hipertrofik bir lezyondur (atelektazidir). İkinci safhası atrofiktir (anfizemdir). Pnömoni retiküle, asinöz, lobüler veya lober olur.

Perifokal enterstisiyel lezyonlar, kavernleşmiş veya kavern haline geçmemiş fibröz lezyonlara mahsusdur. Bu ikinci şekil lezyonlarda en çok göze çarpan tip (akciğerin fibröz nedbeleri) etrafında inkişaf eden, atrofik anfizemle çevrilmiş silikotik veya kireçlenmiş bazı fibröz nodüllerdir. Bir diğer tip de, akciğer zirvesinde **Laennec**'in buruşuk veya **Letulle**'ün apikal arduvaze pnömonisidir. Akciğer tüberkülozunun nonspesifik yaygın lezyonları çeşitli manzaralar gösterir. Taze ve minimal lezyon gösteren tüberküloz vakalarda daha çok olur. Epitüberküloz veya splenopnömoni, kortikoplörit, ,plöreziler bu kategoridedirler. Nonspesifik lezyonlarda sistematik skleroz hâkimdir (mutilant skleroz değildir). Bu skleroz bazen massiv, perilobüler veya lobül merkezinde taksim ve tevzi edilmiştir. Akciğer konjonktiv yapısının fibröz kesafetidir. Anfizem ve atelektazi ile

beraber bronş lezyonları (stenoz veya genişleme), nonspesifik olarak arterit pülmoner ve plevra, mediyastinum lenfa bezleri lezyonu bulunur, şu halde (omnitissulaire) bir proçestir.

Tüberküloz lezyon, perifokal iltihaptan maada bronş damar sahalarında lezyonlar ve sekonder akciğer lezyonları gösterir.

Bronş, damar lezyonları hemen hemen bütün tüberküloz mihraklarda vardır. Son senelerde bronkoskopi sayesinde bronş tagayyürleri iyi bir şekilde tanınmıştır. Mihrakın volüm ve lezyonun inkişafına göre terminal veya enterlober bronşioller hastadır. Yani bir bronşit kazeöz bulunur. Bu sebeple hastalık başlangıcında hastalanmamış bir bronşiol sahası alveollerine basiller gelerek oturur. Diğer taraftan bronşiollerde bir tıkanma husule getirir. Bu tıkanma tam olursa alveoller kollabe olur. Bu suretle, bronşioldeki hastalık 1) Üst tarafta basil yayılmasına müsait bir staz husule getirmesi sebebiyle. 2) Alveollerde skleroz yaptığından gayri müsait bir lezyondur. Lob bronşları ve büyük bronşların hastalanması klasik olarak nadirdir. Hastaların ancak % 3-7 sinde görülmektedir. Ölümle sona eren vakaların ise % 20 - 35 inde tesbit edilmiştir. Yalnız burada spesifik ve non spesifik lezyonları iyi bir şekilde tefrik etmek lâzımdır. Nonspesifik olanlar hakiki tüberküloz lezyonlardan daha fazla fonksiyonel teşevvüşler yaparlar. Bunlarda, 1) Ödem, mükozayı az çok geniş bir sahada sertleştirir ve şişirir. 2) Segmenter hemorrajik bronşit. Kanamalara sebep olur. 3) Mükozada ifrazat artar. Fazla balgam olur. Bronşlarda spesifik olarak granülasyon, ülserasyon ve stenoz görülür. Granülasyon; mükozada kalkık ve küçük beyaz bir noktadır. Chorionda bulunan bu lezyon çok defa folliküler bir strüktüre maliktir. Vehamet göstermez. Ülserasyon; çok sık görülen bir bronş lezyonudur. Tercihan bronş yolunun arka yüzünde olur ve sathidir. Ğudruflara kadar ancak derinleşir. Kenarları dekole, mutat tüberküloz yarası şeklinde, kazeumla örtülüdür. Daima tehlikelidir. Zira bir taraftan buradan basillerin akciğerin sağlam kısımlarına yayılmsı bakımından, diğer taraftan akciğerdeki lezyon sebebiyle tatbik edilen bir kollaps tedavisini gayri müessir bir hale koyar.

Stenoz; ülserasyondan sonra skleroz ile bazen fibröz ve prodüktif karakterde primer olarak husule gelir. Mükozayı kalınlaştırır ve sertleştirir. Stenozlar daima tehlikelidir. Bronşlarda önemli darlıklar, akciğerde sekonder lezyonlar ve bronş genişlemelerine sebep olurlar.

Damarlarda tagayyürler; kavern içinde büyük bir damarın harabiyeti neticesi kanama ile ani ölüm olabilir. Akciğerin büyük venalarının makroskopik tüberküloz mihrakları nadir olarak görülebilir. Granülinin husule gelmesinde büyük rol oynarlar. Amboli olabilir. Ftizinin ilerlemiş safhasında bir flebit, akciğerde amboli ile ani ölüm, Rasmussen anevrizmları ile büyük kanamalar vukua gelebilir. Sekonder akciğer lezyonlarının başında sklerozlar gelir. Bu meyanda çok basit olan akciğer kollapsı ve pnömotoraks, enterstisiyel pnömoni, atelektazi, anfizem görülür. Akciğerin bu sekonder lezyonları enfeksiyonun seyri üzerine, hematoza müessir olur. Akciğerde ağır deveran teşevvüşleri yapar ve kalbe tesir ederler.

Tüberküloz lezyonların histo bakteriyolojisi : Bakteriyolojik muayenede gaye, tüberkül ve enfiltrasyonların natürünü tâyindir. 1. Eksüdatif mihraklarda basiller : Umumiyetle çok miktarda bulunur. Alveolit makrofajik içinde fazla miktardadır ve entra sellülerdir. Basilleri ihtiva eden makrofajların çoğu süratle erimeye uğrar. Basiller serbest hale geçmek üzere bulunan alveol cidarı höcreleri içindede bulunurlar. Serbest olarak alveol boşluğunda görün-

mezler. Fakat basili ihtiva eden hücre harabiyete uğrarsa o zaman görülebilir. Bu bize akciğer alveolünün ilk reaksiyonunun (parietal reaksiyon) olduğunu gösterir. Fibrinöz alveolitte basiller çok nadirdir (*Canetti*). Fibrin fazla olursa basil az olur. Alveol eksüdası içinde polinükleerler bulunursa basil miktarı artar. Akciğerin eksüdatif mihraklarında olduğu gibi diğer organların eksüdatif lezyonlarında bu hal aynen görülür. Lenfa bezlerinin eksüdatif lezyonlarında bilhassa lenfa sinüsleri makrofajları içinde basiller görülürler.

Folliküler mihraklarda basiller çok nadirdir. İstisnai olarak bir dev hücrenin sitoplazm kitlesi içinde veyahut epiteloit hücreler arasında bir veya iki basil meydana çıkarılabilir.

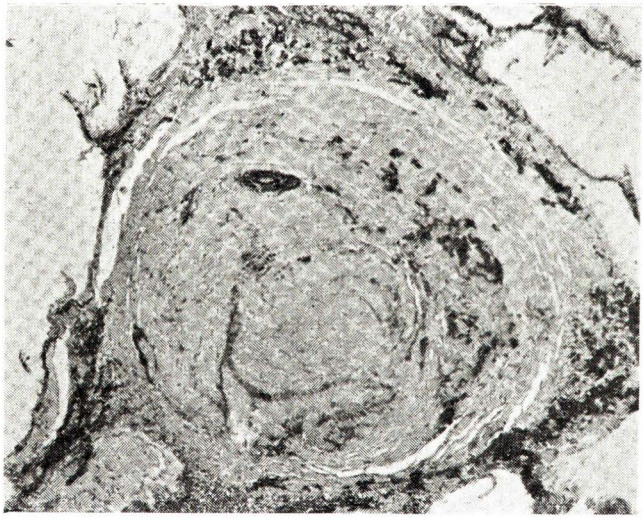

Şekil 10 — Fibroz asinöz mihrak

Fibröz mihraklarda basil bulmak çok nadirdir. Fibröz mihrakın merkezinde bazen henüz kalmış olan kazeum içinde bulunabilir. Bu mihrakları karakterize eden ankiste mütilant skleroz fazla damarlıdır. Fibröz doku basiller için atlanamayacak bir maniadır.

Tüberküloz nekrozunda basil adedi ile nekrozun volümü arasında bir münasebet yoktur. Küçük miliyer mihraklarda basil adedi fazladır. Halbuki, büyük lobüler veya lober mihraklar direkt muayenede hemen hemen tamamiyle basilden mahrumdurlar. Nekrozu çevreleyen topluluklarda az olmakla beraber basiller bulunur. Eksüdatif lezyonlarda bilhassa asini ve infindibulum tipte lezyonlarda basil pek fazla miktarda bulunur. Birde nüve bakiyelerini ihtiva eden tamamiyle nekroza duçar olmamış nekrozlarda, tam nekroz sahalarına nazaran basil fazla bulunur. Şu halde hülâsa olarak: Lezyonların strüktürleriyle basil ihtiva etmesi bakımından bir münasebet bulunmaktadır. Eksüdatif mihraklarda fazla basil bulunduğu halde folliküler mihraklarda nadir bulunur. Fibröz mihraklarda ise hemen hemen basil bulunmaz. Basil miktarı, aynı tip

lezyonlar için şahsa göre, aynı şahısta bir organa nazaran diğer organda hattâ aynı organın muhtelif nahiyelerinde değişik olabilir. Lezyonlrın genişliği, mihrakların volülmü ile basil miktarları arasında hiç bir münasebet yoktur. Lezyonların evolütif istidatları ve bunların basilden zengin olmaları arasında da direkt bir ilgi yoktur. Kitle halinde sirayete mâruz kalan bir şahısta pek az lezyon olabildiği gibi bunun aksine olarak çok kısa zamanlı bir bulaşmada, fevkalâde çok basilli geniş lezyonlar olabilir. Bunun neticesi olarak; 1) Tüberküloz basilleri organizmde tahrip edilmiş olabilirler. Mümkündür fakat isbat edilememiştir. Yalnız köpeklerde entratrakeal insan, bovin tipi basillerin verilmesinden sonra basillerin organizme girmesini müteakıp böyle tahrip edildiği (**Lyse**) görülmüştür. Meselâ uzun bir zaman pnömotoraks yapılan bir hastada husule gelen plöreziler ekseriya basit bir eksüda ile başlar ve basil ihtiva etmez. Fakat bir zaman sonra eksüda imtisasa uğramayark irinleşme ve bol miktrda basil ihtiva eder. Bu gibi vakalarda ne akciğerde bir pusse nede bir delinme yoktur.

Tüberküloz lezyonun histopatojenezine gelince: Burada lezyonların muhtelif manzaralarının delâlet ve seyirleri mühimdir. **Aschoff** ve mektebi, tüberküloz lezyonları, 1) Eksüdatif (pnömonik). 2) Prodüktif (folliküler) olarak ikiye ayımıtır. Eksüdatif lezyonlar umumi olarak süratle ve ağır seyreden öldürücu şekillerdir. Prodüktif şekiller ise hastada az çok bir mukavemet ile müterafıktır. **Letulle**, eksüdatif mihrakları akciğerde bronş yolu ile bir enfeksiyonun, prodüktif lezyonları ise hematojen bir enfeksiyonun delili olarak göstermiştir.

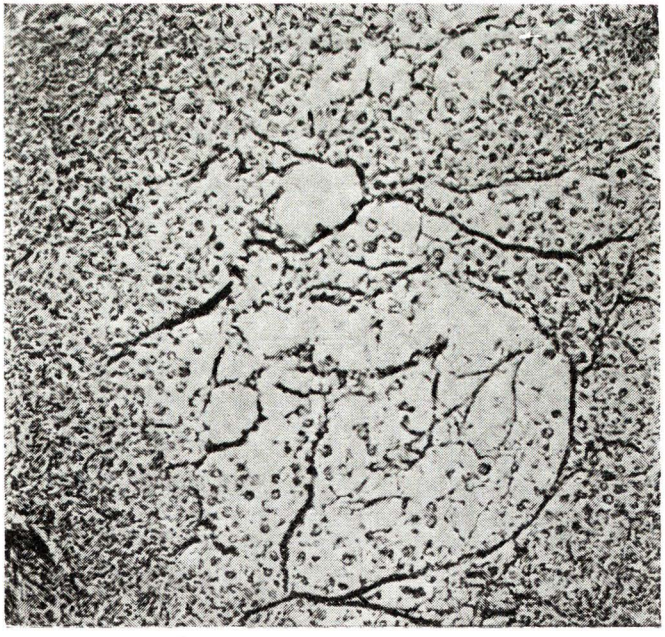

Şekil 11 — Jelâtinöz tüberküloz nekroz

Histojenezde anatomik delillerin hayvan tecrübelerinde meydana getirilen tüberküloz lezyonların strüktürü, inokülasyon ve histolojik mütalâa ara-

sında geçen zamana tâbi olduğu görülmüştür. Tüberküloz lezyonların muhtelif manzaralarının yekdiğerini takip etmesi tecrübi ve anatomoklinik olarak teyit edilmektedir. Histolojik olarak bu transformasyonun hangi elemanların zararına ve nasıl vukua geldiğini yani lezyonların histojenezini kıymetlendirmek lâzımdır. Bir eksüdatif mihrakı karakterize eden (stade initial) başlangıç safha (makrofajik ve fibrinöz alveolit) meydana geldikten sonra kazeöz nekroz husule gelir ve asinöz bir pnömoni kazeöz meydana getirir. Lezyonda zamana göre alveolleri işgal eden mahdut bir nekroz veya geniş bir kazeöz saha bulunur. Kazeöz kitlenin periferinde az çok kesif bir fibrin şebekesi içinde ve çevresinde ise tüberküloz mihrakın organizasyon başlangıcı olarak kollajen lifler husule gelir. Ültra mikroskopta, kollajenin fibrin ve diğer elemanlardan teşekkül ettiği görülmüştür. Sağlam alveol cidarları kalınlaşmıştır. Makrofajlar ve lenfositler yerleşerek bir ince konjonktiv doku ile birleşirler. Nihayet makrofajlar, lenfokonjonktiv bir enterstisiyel ile tahdit edilmiş alveolleri işgal ederler, mühim değişikliklere mâruz kalırlar, epiteloit ve dev höcreler meydana çıkar. Hattâ kollajen lifler artar, kazeöz kitleyi ankiste eder, folliküller tedrici bir surette artmak üzere sklerozla sıkılır. Lenfositler iltihabın baki kalan son izleri olarak gözükür, böylece, eksüdatif mihrak, lifi bir hale geçer.

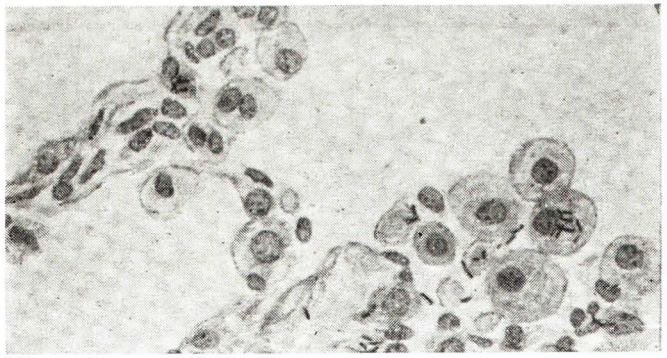

Şekil 12 — Tüberküloz alveolitinin başlangıç safhası

Şu halde eksüdatif bir mihrak, folliküler bir mihrakın mukaddem safhasından (prefiguration) başka bir şey değildir. Hattâ müstakbel fibröz mihrakın bütün elemanlarını ihtiva eder. Binaenaleyh, tüberküloz lezyonların bu umumi evolüsyonu yekdiğerini takip eden devrelerden ibarettir. Eksüdatif devreden sonra prodüktif safha gelir (*Lubarsch*). Bir diğer ifadesi de; başlangıç vasosangin reaksiyonlar, sonra sellüler reaksiyonlar, bundan sonra da esas maddenin modifikasyonu husule gelir. Bu mevzuda geniş ölçüde tenkitler bulunmaktadır.

Böyle olmakla beraber bu evolüsyonda başlangıçtaki eksüdasyon safhasından sonra diğer devreler muhakkak yekdiğerini takip etmemektedir. Meselâ nekroz husule gelmeden saf bir surette rezorbsiyon vukua gelebilir veyahut uzun bir zaman hiç bir değişikliğe mâruz kalmaz. Tüberküloz lezyonların evolüsyonu şu şekilde şematize edilmektedir :

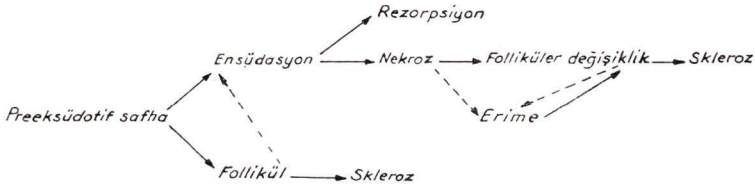

Tüberküloz lezyonların strüktürüne ait muhtelif devrelerin yekdiğerini takip etmesi şiddet ve seyrinin muhtelif tarzda olmasındandır. Bu bir patolojik problemdir.

Tüberküloz mihrakların gerileme ve iyileşmeleri : Tüberküloz, bir yara veya kavernden : 1) Eksüdasyon, 2) Kazeifikasyon proçeslerinin yekdiğerine karışmasiyle, pusselerle veya tedrici bir surette artarak yayılma yapan bir tahdit ve ankistman proçesidir. Bu hâdise; evvelâ duraklama, sonra mihrak periferinin eksüdatif hâdiselerinin gerilemesi, folliküler toplulukların gözükmesi, nihayet kavern cidarında skleroz gösterir. Tüberküloz eksüdasyonunun teşekkül ettiği en mühim organlar akciğer ve menenjlerdir. Tüberküloz eksüdasyonun özel bir hususiyeti vardır.

İlk devredeki eksüda diğer nonspesifik iltihaplardakinin aynıdır (kan, höcre elemanları, serum). Fakat bir müddet geçtikten sonra (akciğer ve meninjler) bu eksüda içinde histiositer elemanlar çoğalır. Eksüdasyon ve organın bir kısmında nekroz husule gelir. Şu halde tüberküloz eksüdasyonunda evvelâ nonspesifik devre, sonra histiositden zengin bir devre olur. Bu devrede enfiltrasyon makroskopik olarak jelâtin manzarasında olduğundan (jelâtinöz enfiltrasyon, jelâtinöz pnömoni) denir. Bu eksüda nekroz ve kazeifikasyona duçar olabileceği gibi, imtisasa da uğrayabilir. Kazeifikasyon nekrozun erimesi ve boşalmasına bağlı yaranın temizlenmesidir. Eksüdasyon ve kazeifikasyon her ikisi de (regresyon proçesi) dirler, şifayı temin ederler. Fakat bunlar, kavernlerin teneddübü için kâfi değildirler. Teneddüp (cicatrisation) için bunlara ilâve olarak daha başka faktörler lâzımdır. Likefaksiyon ve nedbeleşme yolunda nekroza uğramış bir eksüdatif mihrakta kavern teşekkül eder. Bunun (çevresi gayri muntazam) olup taze bir kaverndir. Kavern teşekkülü, kazeöz pnömonide olduğu gibi kazeöz bronkopnömoni de de görülür. Kesif, fibröz, gayet aşikâr bir cidar gösteren iç sathı düz olan kavernler ise kronik tüberküloza aittirler. Tüberküloz kavernlerin iyileşmesinde üç şekil tarif edilmiştir :

1. Likefiye olmuş açık tüberküloz mihrak, az çok sert, nekrozlu kazeöz mahdut bir kitle haline geçer, yani ankistman husule gelir. Bu bir kavern değildir henüz bir tüberküloz mihrakıdır. Ankiste olmuştur. Skleroza duçar olabileceği gibi kireçlenebilir hattâ likefiye olabilir. Akciğer, böbrek ve salpenkslerde görülür.

2. Kavern cidarlarının temizlenmesidir. Akciğerde tüberküloz nekrotik kısım drene olarak harice atılır. Yerinde bir boşluk bırakılarak kavern teşekkül eder. Klasik olarak kavern etrafında fibröz bir kısım bulunur. Eksüdatif erimeler neticesi süratle teşekkül eden (galopan ftizi) taze kavernlere (tüberküloz harabiyet mihrakları) denir. Birde hilüs lenfa bezleri ve entra pülmoner veya para bronşial peynirleşmiş lenfa bezlerinin bronşlara açılmasiyle lenfa bezlerinde bir nevi kavern teşekkül eder (*Rilliet, Barthez* 1843). *Ph. Schwartz,* bu gibi kavitelerin akciğer tüberkülozunda % 30 nisbetinde husule geldiğini ve bunun eski müelliflerin dediği gibi, yalnız çocukta değil kâhil tüberkülozunda da sık görüldüğünü bildirmektedir. Kavernler temizlenirken, kavern muhteviyatı boşalır. Lifi cidar husule gelerek bir epitelyum ile örtülür. Bu şekil iyileşme az vukua gelir. Aktif olmayan kist şeklinde bir kavitedir.

3. Nihayet bir nedbeleşme husule gelebilir. Nedbe, granülasyon dokunun son merhalesidir. Her granülasyon dokusunun teşekkül ettiği yerde, muafiyet devrelerinin iyileşme safhasında nedbe teşekkül eder. Tüberküloz nedbesi, ekseriya kireçlenme ile müterafıktır. Her hangi bir granülasyon dokusundan sonra tşekkül eden nedbe (spesifik olmayan) ile, tüberküloz nedbesi arasında belli başlı bir fark yoktur. Nedbeleşme ile anatomik iyileşme olur. Burada exculsion ve ankistman proçesleri müessir olmaktadır (*Stutz-Morgenstern*). Fakat ankiste olmuş kazeöz mihrak likefiye olarak kavite haline geçebileceğinden bunu tam şifa telâkki etmek doğru değildir (*Delarue*). Yegâne hakiki iyleşme kavitenin ve bütün tüberküloz proçesin tamamiyle kaybolmasıdır. Bir kavernin exculsion'unu izah için drenaj bronşunun tıkanması suretiyle yardım edilmesi lâzımdır. Bir kavernin kapanması kazeumun değişikliği ile alâkalıdır. Bütün organizm ve tüberküloz mihraka ait tesirler altında kazeum sulu iken sert hale geçer. Kavernlerin tam olarak iyileşmesi yalnız müsait mekanik şartlarla vukua gelmez. Her şeyden önce bu iyileşme lokal doku faktörlerine tâbidir. Tüberküloz mihrakların gerileme ve iyileşmesinde skleroz mühim rol oynar. Skleroz, höcre reaksiyonu ile aynı zamanda iki sahada başlar 1) Kazeum çevresinde yani periferik olarak. 2) Mihrak merkezinde olur. Periferik sklerozun çok muhtemel üç menbaı vardır. a) Bir taraftan eksüdanın en dış kısımlarında fibrinöz demetlerin direkt kollajen metamorfizminden neşet eder. Kazeifikasyona geçer. b) Diğer taraftan tüberküloz follikülde erkenden mevcut olan argyrophyle retikülumun kollajen transformasyonu ile. c) Follikülün bazı höcreleri, makrofajlar veyahut aynı şekilde fibroblastlar ile kollajen liflerin direkt teşekkülü ile olur. Santral skleroz, kazeifikasyon esnasında

alveol cidarının prekollajen fibrillerinin ve eksüdanın fibrin demetinin natamam harabiyetine aittir. Bunun mekanizmi belli değildir. Biri periferde hakim olarak, kazeöz santral nüveyi çevreleyen bir mahfaza veya kabuk şeklinde görülür. Diğeri santral ve periferik skleroz karışmış olarak lezyonu gayri muntazam lobüllere ayırır. Bu evolüsyon esnasında spesifik höcreler yavaş yavaş kaybolur. Kalın bir skleroz sahasında münferit olarak dev höcreler uzun bir zaman kalır. Kollajenin hiyalen dejeneressansı nadir değildir.

Eksüda imtisası ve bazı höcre proliferasyonu hallerinde (Restitio ad-integrum) a gidiş, daha önce veya aynı zamanda kazeifikasyon olmadan mihrakın fibröz endüratif iyileşmesi (tüberkülün nedbeleşmesi) ile müterafık bağ dokusu teşekkülü, mihrakın kireçlenmesi veya kemikleşmesi ile neticelenir. Tamamiyle epiteloit höcrelerden teşekkül etmiş bir tüberkül çok nadir olarak hiç bir iz bırakmadan kaybolur. İyileşme bu hizadaki dokunun zarara uğrama derecesine veyahut höcrenin tüberküloz fibrozisine (epiteloit höcre tüberkülü) tâbidir. Kazeifiye olmayan epiteloit tüberkülün lifileşmesi, ince lifi bir halkanın meydana gelişi ve tüberkül içindeki höcreler arasında retikülüm liflerinin süratle teşekkülü ile müterafık olarak periferde başlar. Retiküler liflerin teşekkülünün hemen akabinde yine tüberkül dahilinde kollajen lifler meydana gelir (*Aschoff*'un spesifik nedbesi). Kazeifiye mihrakın akibetinde mihrakın büyüklüğü rol oynar. Kazeifiye madde organize olmaz (*Wurm*). Umumiyetle henüz epiteloit höcrelerden müteşekkil bir tüberkülün santral kazeifikasyonu gibi, ufak mihraklar organize olmaksızın imtisasa uğrar. Bu şekil, şimik tedavi altında şifa bulan (**Tb 1.698**), taze tüberküllerde görülmektedir. Burada yeni teşekkül eden kollajen lifler kazeifiye materiyelin ortasındadır. Bu lifler tüberkülün fibröz hale geçmesine kadar çoğalır ve tüberkül, imtiasas ile tedricen küçülerek kaybolur.

Kaide olarak; kazeifiye kitle organize olmaz. Yalnız lifi bir doku kapsülü ile çevrilir. Daha sonra su kaybı neticesi büzüşür. Meydana gelen aralıklar içine lifi huzmeler girer ve mihrakı bölmelere ayırır. Tüberkül içindeki epiteloit höcreler retiküler ve kollajen lifleri meydana getirirler. Sonunda bu lifler ancak pek çüzi miktarda kalır (spesifik hiyalen nedbe). Aynı safha mihrak etrafında da olur. Yani epiteloit höcreler fibröz, fakat hemen hiyalinleşen bir lifi halka teşkil ederler (spesifik mihrak kapsülü). Bunun kavernin iyileşme mekanizmasında rolü vardır. Tüberküloz yarası şifaya doğru istidat gösterdikçe mihrak kapsülünün dış kısmında muhtelif kalınlıkta spesifik olmayan granülasyon ve nedbe dokusu ile birleşen bir lifi tabaka meydana gelir. Çok defa kavern bronş yolu ile epitelialize olur (antibiotiklerden sonra bilhassa) ve bronşektazik bir kavern haline geçer (şifa bulmuş açık kavern). Diğer taraftan spesifik granülasyon doku tabakaları kavernlerin cidrlarında

yerleşen sert bir nedbe dokusu yapar. Yeter derecede bir bronş drenajı olduk-ça eksüda ve kazeifiye mahsuller katılaşır ve eski kavern yerinde bir nedbe teessüs eder.

Şu halde : 1. Epiteloit mihraklardan teşekkül eden liflerin hiyalenleşmesi. 2. Kazeifikiye maddenin organize olmasının imkânsızlığı. 3. Kireçlenmeye ileri derecede istidat. 4. Kazeifiye nekrozun şimik ayrı yapısı; tüberküloz basillerinin vücut maddesinin albümin strüktürünün dokudaki muayyen bir değişikliği ile ilgilidir. Şimik tedaviyle iyileşmeyi temin için, yüksek konsatrasyonda amile direkt tesir yani organizmin her yerinde amil ile temas etmesi düşünülmüştür. Bu hedefe varmak çok güçtür. Basilin yekdiğerini takiben her bir hecme antibiotiklerle önlenir. Bazı hallerde bu pusselere tamamiyle mâni olmak mümkündür. Basil maddeleriyle husule gelen doku değişiklikleri tabiî şifaya kadar gider. Fakat basilin tamamiyle imhası her zaman kabil değildir. Daha doğrusu nadirdir. Şifa bulan ve nedbeleşen proçesler yanında taze tüberküller bazen meydana gelir. Şifa için tabiatiyle ilâcın devamlı tatbikı neticesi basillerin nihai bakiyesinin ortadan kaldırılmasına çalışmak lâzımdır.

Rezorbsiyon : Tamamiyle skleroz bulunan lezyonlarda nadir olmayarak husule gelir. Hattâ merkezinde nekroz bulunan mihraklar imtisasa uğrayabilir. Kireçli olan radyolojik opasitenin kaybolması vakaların % 5 - 10 nında akciğerde inokülasyon yarasının bulunmamasiyle isbat edilmektedir. Nadir olarak bir kısım vakalarda garnülasyon dokusu kapsül içine nüfuz ederek makrofajları ve küçük nekroz parçacıklarını içine alır. Basiller bu esnada kaybolur (direkt muayenede). Fakat kobaya bu şekildeki mihrak inoküle edilecek olursa (eğer lezyon eski ve kireçlenme safhasında ise) basil müsbet görülür. Tüberküloz lezyonlar anatomik şifa safhasında ise total bir sterilizasyon gösterirler. İmtisas tüberküloz lezyonların iyileşmesinde büyük rol oynar. Kazeifiye lezyonlarda muhakkak vukua gelmezsede enfiltrasyonlarda (epitüberküloz) tesirlidir. Basil ihtiva etmeyen ve kazeifikasyon göstermeyen yaygın eksüdasyon sahası ile çevrilmiş küçük basilli mihraklar (perifokal iltihap) muhakak basit imtisas ile iyileşirler. Bu suretle yalnız eksüda değil aynı zamanda da dev, ve epiteloit höcerler kolleksiyonu da kaybolur. Likefiye maddelerin bermutat imtisas edilmemesi lâzımdır. Tansiyonlu ve dışarı drene olmamış kavernlerde hasta çok defa balgamını çıkarmaz. Bu hastalarda likefiye olmuş mihrakların imtyisasa uğramaları mümkündür.

Ossifikasyon : Kireçlenmiş nodülün ossifikasyonu o kadar nadir değildir. Mihrak kapsülünün bir noktasından granülasyon dokusu mihraka doğru girer. Burada kemikleşmiş tabakalar, kapsülün iç sathı boyunca ve tamamiyle nekroz yerine doğru teşekkül eder. Kemikleşme gizli ve hafif seyrden lezyonlarda bilhassa primer enfeksiyonda görülür.

Tüberküloz nekroz : Delalet ve histiojenezi. Tüberküloz basilinin husule getirdiği iltihap şekilleri allerjik olarak husule gelen çeşitli iltihap tiplerine güzel bir misal teşkil eder. Tüberküloz iltihapta dört tip anatomik eleman görülür. a) Proliferatif iltihap şeklidir. Burada höcre artması ön plândadır. b) Eksüdatif iltihap şeklidir. Eksüdasyon hâkimdir. Tüberkülozun pnömonik (kazeöz, jelatinli) şekilleri gibi. c) Kavern ve harabiyet mihraklarıdır. (Alteratif iltihap şeklidir). d) Spesifik olmayan nedbe tşekkülü, (Proliferatif iltihabın son safhası). Bu dört eleman tüberkülozda beraberce bulunabilir. Tüberkülozun seyrinde muhtelif devrelerde teşekkül ederler. Hangi elman hakim ise tüberküloza o tip elemanın ismi verilir. Meselâ miliyer tüberkülozda

bir kavern, eksüdatif tipte enfiltrasyon bulunur. Fibrökazeöz tipte hem nedbe hem kazeöz pnömoni ve kavernler görülür.

Uzun bir zaman (höcre follikülü), tüberküloz lezyonun ilk ifadesi olarak düşünülmüştür. *Virchow*, tüberküloz follikülün histolojik bünyesinde *Langhans* dev höcrelerini, *Schuppel* ise, tüberküloz follikülünde 1) Dev höcreler, 2) Epiteloit höcreler, 3) Lenfositleri yazmıştır. Folliküler reaksiyon, Umumiyetle erken olarak ve süratle kazeumun periferinde husule gelir.

Dev höcreler : 0,2 - 0,4 mm. büyüklüğünde, protoplazması şiddetle asidofil, çok ince granülöz bir kitledir. Muhiti gayri muntazam, ekseriya vakü-ollerle oyulmuş, bazen prolonjmanlar gösterir. Dev höcrenin (santral bloku) kazeöz maddelerin boyanma karakterine maliktir ve müteaddit nüveleri vardır. Nüveler höcrenin periferinde taç veya nal şeklinde her iki ucunda birer kutup teşkil etmek üzere bulunurlar. Nüveler oval veya deforme olmuş olarak görülür. Dev höcreler aylar hattâ senelerce kalabilir.

Epiteloit höcreler : Epitel höcrelerine benzediklerinden bu isim verilmiştir. Poliedrik, gayri muntazamdırlar. Granülö olan protoplazma iyi boya alır. Asidofildir. Nüve, berrak ve gayri muntazam (oval, lobut, halter şeklinde, veya uzun) olmasiyle tefrik edilir. Henüz deforme olmamış ince granülasyonlar ihtiva eder. Epiteloit höcrelerin etrafında ambriyoner höcre denilen küçük yuvarlak lenfositler (2 - 3) yığın halinde bulunurlar. Bunlar çok kuvvetle boyanırlar, dev ve epiteloit höcrelerin nüvelerinin solukluğu ile zıt bir manzara teşkil ederler. Bu mıntakada konjonktiv reaksiyonlar husule gelir. Epiteloit höcrelerin menşeini, 1) Kan monositleri, 2) Lokal histiositler teşkil ederler. Folliküller mühim değişiklikler gösterebilir. Meselâ dev höcreler bulunmaz, epiteloit ve ambriyoner höcreler gayri muayyen miktarda olurlar. Basillere follikülde rastlanır. Umumi olarak dev höcre ve epiteloit höcrenin içinde de görülür.

Tüberküloz follikül ya tam iyiliğe doğru gider. Etrafı lifi bir kapsülle çevrilir şifa husule gelir. Vakaların bir çoğunda follikül perifere doğru yayılır. Merkezinden nekroza duçar olur. Kazeifikasyon husule gelir. Follikül çevresindeki folliküllerle birleşir böylece tüberküloz gittikçe yayılmak üzere doku harabiyetini arttırarak yayılır. Tüberkül volümünün bu suretle büyüyerek hastalığın artmasından başka tüberküloz, proçes daha iki şekilde terakki eder. 1) Lenfa yolu iledir. Lenfa bezlerine nüfuz eden basil buradan diğer sahalara ve lenfa bezleri gurupuna yayılır. 2) Kan yolu ile olur. Venalar, atar damar cidarında harabiyettan meydana gelen (bu damarlar tromboze olmadan önce) bir kazeöz tüberkül kana karışır. Basiller muhtelif mesafelerdeki organlara giderek yeni tüberküloz mihraklar husule getirirler.

Tüberkülü teşkil eden elemanların menşeine gelince; **Cornil**, folliküllerin damar mesirinde toplandığını yazmıştır. 1885 de **Baumgarten**, bir tavşanın göz ön boşluğuna tüber-

küloz bir doku parçasiyle inokülasyon yapdıktan sonra yedinci günden itibaren iris dokusunun sabit hücreleri hizasında evvelâ karyokinez husule geldiğini, daha sonraki günlerde bu hücrelerin epiteloit hücre şekline geçtiğini görmüştür. Burada sabit hücrelerin (Cellules fixes), zararına epiteloit hücreler meydana gelmiştir. Bu müellife göre, dev hücreler, epiteloit hücrelerin proliferasyonu neticesidir. **Volkoff**, tavşan gözüne inokülasyon yaparak, üçüncü saatten itibaren polinükleer reaksiyonu (primitiv polinükleer lökositoz safhası) husule geldiğini bildirmiştir. **Yersin, Borrel, Metctschnikoff**; basiller organizme girer girmez polinükleerlerle çevrildiğini ve basili fagosite ettiğini göstermişlerdir. Aynı zamanda (**Borrel**) basillerin lenfatik lokalizasyonlarının ehemmiyeti üzerinde durarak (dev hücre daima bir lenfatik hücredir) demiş ve basilleri ihtiva eden polinükleerlerin 4 - 5 inci günlerde kaybolduğunu, bu esnada zuhur eden büyük mononükleerler tarafından bunların imtisas edildiğini, dev hücrelerin doğmasına sebep teşkil ettiğini bildirilmiştir. **Maksimov** kan elemanlarını ekerek ve insan tüberküloz basillerini bu kültüre koyarak büyük mononükleerlerden dev ve epiteloit hücrelerin neşet ettiğini, ancak istisnai olarak lenfositlerin epiteloit hücreler şekline geçtiğini göstermiştir. Doku kültürlerinde epiteloit hücreler, bu dokuların muhacir hücreler zararına teşekkül ettiğini müşahede etmiştir. **Long** ise doku kültürleriyle, epiteloit hücrelerin bazen muhacir hücrelerden fakat çok defa konjonktiv hücrelerden husule geldiğini bildirmiştir. **D'oliver** omur ilikte retikülo andotelyal hücrelerin, dev hücreler teşekkülünde rol oynadığını ortaya atmıştır.

Bu çalışmalar neticesi, Koch basili ile temasa gelen muhtelif elemanların evvelâ epiteloit hücrelere sonra dev hücrelere inkilâp edebileceği anlaşılmaktadır. Fakat en esaslı kanaat, büyük mononükleerler hattâ belki retikülo andotelyal hücreler tüberkülün epiteloit hücresini doğurur.

Tüberkül : Her hangi bir tüberküloz mihraktaki basillerin yayılması neticesi husule gelir. Makroskopik olarak darı danesi kadar görülebilen gri beyaz bir mihraktır. Kan yoliyle yayılmayı bilhassa ifade eder. Tüberküloz basiline karşı organizm hassasiyetinin fazla olduğu bir devrede hematojen yayılma olursa çok tüberküllü miliyer tüberküloz teşekkül eder.

Tüberküller histolojik olarak bir granülasyon mihrakından ibarettir. Bazılarının ortasında küçük bir nekroz sahası, etrafında epiteloit histiositler, fibroblast ve retikülum hücresi proliferasyondan zengin bir mıntaka, daha dış kısmında lenfosit irtişahı görülür. Muhtelif allerjik durumlara tâbi olarak tüberküllerin değişik çeşitleri bulunur. Hassasiyetin az çok yüksek olduğu vakalarda nekroz sahası geniş, granülasyon mıntakası henüz teşekkül etmemiştir. Böyle tüberküllere (sellüler tüberkül) denir, klasik tüberkül ise ortası nekrozlu etrafı granülasyonlu tüberküldür. Retikülum hücre proliferasyonu tüberkülozda dev hücrelerini husule getirirse de, âdi iltihaplarda da bazen bu şekilde dev hücreleri meydana gelir. Bu sebeple dev hücrelerinin tüberküloz teşhisi için tek başına bulunmaları bir şart değildir. Mühim olan nokta nekrozu çevreleyen epitel hücrelerinin bulunmasıdır. Tüberkül, çok ufak zerreler halinde dağılabilen, yabancı maddeleri entra sellüler hazmetmek için dokunun meydana getirdiği bir şekildir (*Deist*) tüberkül allerjik bir fenomen değil, allerjik - hipererjik safhaların cereyan ettiğini gösteren bir arazdır. Aynı hakikat (*Geispel - Aschoff*) nodülü için de varittir.



Şekil 13 — Akciğerde primer tüberküloz mihrakında kapsül teşekkülü — Orta kısımda yumuşama

Tüberküloz granülomu üzerinde bugüne kadar geniş ölçüde çalışılmasına rağmen, bu hususta daha birçok noktalar aydınlanmaya muhtaçtır. Kazeifikasyonun mahiyet ve meydana geliş tarzı oldukça meçhuldür. Umumi patoloji bakımından koagülasyon nekrozu olarak söylenmektedir (*Deist*). Bu nekroz, enfarktüs nekrozundan çok yavaş neşvünema bulur. Enfarktüs veya koagülasyon nekrozu (*Groll*) hücreye mahsus fermanlar vasıtasiyle protoplasma albümininde pıhtılaşma husule gelmesindendir. Bu fermanlar, nekrozlu muhitten nüfuz eden mayi kanla gelen kalsiyum tuzları tarafından nekrozun faaliyetine tesir edilir. Taze kazeifiye nekrozlar normal dokuya nazaran daha fazla miktarda münhal olmayan kalsiyum tuzları ihtiva eder. Eski kazeifiye kısımların küllerinde kalsiyum karbonat ve fosfat ziyadedir. Tüberküloz kazeifikasyon içinde, normal kıymetlere nazaran organik maddeler az, su ve madenler fazladır. Kazifikasyonda yağlanmanın rolü henüz kati olarak bilinmemektedir. Yağlanma kısmen dejeneratif, kısmen enfiltratiftir. Sebep olarak : a) Hücreye mahsus dejeneratif yağlanmadır. b) Doku mayileriyle sürüklenerek gelen yağın terakümüdür. c) Esasında epiteloit hücreler içine alınan basillere ait yağlar olarak gösterilmektedir.

Deist'a göre yağlanma; hem hücreye mahsus dejeneratif bir proçestir. Hem de epiteloit hücreler içine alınan yağların tesiriyle vukua gelir. Bakteri fosfatitlerinin artışı, devamlı enfeksiyon ve yükselen sansibilizasyon ile her hücre bu maddeleri daha fazla miktarda ihtiva etmektedir. Bu suretle, 1) Hücre reaksiyon hududuna vasıl olur. 2) Değişik maddelerin yüklenmesi neticesi harabiyete uğrar. Bu iki keyfiyet nekroz içinde yağlı maddelerin artmasına sebep olur. Kan plazmasından albüminle beraber yağlı maddeler de çıkar. Bunlar çok muhtemel tüberküloz natürde kazeifiye dokunun karakteristik halidir.

Ranke primer ve sekonder kazeifikasyondan bahsetmiştir. **Ranke**'den önce, tüberküloz proçesin seyri sırasında, epiteloit proliferasyonla yeni teşekkül eden spesifik dokunun kazeifikasyona müncer olacağı kabul edilmekte idi. **Ranke** tüberkülozun sekonder şeklinde evvelâ epiteloit höcre teşekkülü meydana geldiğini, primer şeklinde ise dokunun direkt olarak hattâ çok çabuk nekroz veya nekrobioza geçtiğini kabul etmektedir.

Direkt olarak kazeifikasyona geçiş şekli hiperallerjik iltihabi tabiattadır (Wurm). Büyük kazeifiye mihraklarda erime, bazen çok süratle vukua gelir. Küçük mihraklar hemen hemen hiç yumuşamaz. Basillerin artışı ve bu şekilde meydana gelen hiperallerjik reaksiyonlar bu gibi safhalar için sebep gösterilmektedir. Kazeifiye mihraklarda yerleşen lökositler proteolitik ramolisman proçeslerini meydana getirirler. Kazeifiye mihraklardaki doku harabiyete uğrar ve yumuşama yerlerinde ya muhiti iltihap veya husule gelen bir kanal sistemiyle boşalma neticesi kavernler husule gelir.

Kazeifikasyonun akıbeti olarak en sık kireçlenme görülür. Kirecin miktarına göre mihrakın kapsülünde değişiklik olur. Kalın kapsüllü mihraklarda ince kapsüllere nazaran daha azdır (**Wurm**). Kireçlenme konsantrik olarak çok defa oturmuştur. Kireçlenme bir distrofiden başka birşey değildir.

Bugün follikülün merkezinde nekroz vukua geldiği münakaşasız olarak kabul edilmektedir. Bununla beraber folliküler teşekkül olmaksızın eksüdalar arasında dahi nekroz husule gelebilir. Tüberküloz nekrozda yekdiğerini takip eden iki hâdise vardır : 1) Bir eksüdasyona uğrayan fibrojenin koagülasyonu (höcre ölümü proçesi). 2) Yağ yüklenmesi ve su çekmesi ile nekrozun kazeum şekline tebeddül etmesidir. Tüberküloz nekroz dokunun fizikoşimik ani değişikliğidir. Bu nekroz eksüdatif mihrakın ortasında teşekkül ettikten sonra devamlı olarak böyle kalmaz. Diğer nekrozlarda meselâ frengi nekrozunda olduğu gibi asla rezorbe olmaz. Üç şekilde bir evolüsyon gösterir. 1) Ankistman. 2) Nekrozun kuruması ve kireçlenmesi. 3) Ramolisman ve vücuttan atılması. Bu değişiklikler yavaş yavaş olabildiği gibi ani ve süratli (hattâ nekroz teşekkül eder etmez) de olabilir.

Nekrozun ankiste olması : Follikülün periferinde değişiklikle beraber nekroz mihrakı etrafında kollajen lifler gözükür. Periferik kollajen, nekrozu teşkil eden muhtelif elemanların metamorfizm hâdisesini intaç eder. Bazen bu hâdise mihrakın merkezinde de görülür. Metamorfizm neticesi nekroz, bizzat skleroz blokları gösterir skleroz periferiktir.

Nekrozun kuruması ve kireçlenmesi : Nekrozun suyu azalır. Aynı siklette nemli nekrozda kuru bakıye miktarı, kuru nekroza nazaran bir az daha azdır. Nekrozun kireçlenmesinde dev höcrelerin rolü vardır. Bu höcreler basiller etrafında kalsiyumun teressübünü temin ederler (*Kullen, Morgenroth, Metchnicoff*). Halbuki *C. Levaditi*'ye göre; höcre metabolizminin bir değişikliği neticesidir. Kazeifiye dokunun, terkip ve bünyeleri bozulan höcreleri kireç zerrelerini serbest bırakırlar. Bu da eksüdasyonu tahdit eder. *Wells* ve *Klotz*, kazeum yağlarının terkibinin bozulması neticesi husule gelen yağlı asitler ve lesitinin kireçlenmede mühim rol oynadığı düşüncesindedirler. Yağlı asitler

ve lesitin, kalsiyumu sabunlar halinde tersip ederler ve fosfat, karbonat haline çevirirler. Tüberküloz mihrakına kazeifikasyon olmadan kireçlenme olmaz. Tecrübi tüberkülozda kalsiyum, hayattar höcrelerde bol miktarda D vitamini verilerek oturmaktadır. Kalsiyumun tamamiyle lenfa ve kandan (metastatik kalsiyum) bir kazeöz mihraka nakledildiği veyahut nekroz neticesi doku proteininden serbest hale gelip lokal olarak depo edildiği (distrofik kireçlenme) münakaşalıdır. Kireçlenme kazeumun santral kitlesi içinde olur. Bu zaman skleroz tam değildir. Teressüp eden kalsiyum tuzları içinde en ziyade fosfat trikalsik [Ca^3 $(Po^4)^2$] bulunur. Bazı vakalarda kireçlenme ve skleroz birkaç haftada olur. Ekseriya aylar ve seneler sürer. Dokularda küçük miktarlarda kireç oturması süpersatüre bir mahlûl içine bir kristalin sokulması gibi aynı süratte tesir eder. Fosfatlı fermanlar bu proçesde mühim rol oynarlar. Akciğer lezyonlarında alveol mesafelerini dolduran kazeifiye kitle kireçlendikten sonra alveol septumları tagayyüre uğramaksızın kalır, bir satranç masasına benzer. Bazen ise bunun aksi olabilir. Alveol septumu ve damar cidarı da kalsiyum oturması gösterir. Daha sonra bütün mihrak kireçlenir. Kireçlenme konsantrik halkalar (*Liesegang*) şeklindedir. Şu halde kazeifikasyondan sonra faaliyetleri duran lezyonlar kireçlenmeye istidat göstermektedirler. Her bir mihrak akciğer parankimasından ince bir kapsül ile ayrılır. Bu keyfiyet doku mayileriyle perfüzyon ve kalsiyum oturmasını kolaylaştırır. Kalın kapsüllü mihraklar kireçlenmeye az elverişlidir. (*Wurm*). Birde kireçlenmenin dokulardaki CO^2 konsantrasyon değişmelerine bağlı olduğu iddia edilmektedir (*Capuni*).

Nekrozun erime ve dışarı atılmasında müessir olan hâdiseler : Kazeöz bir mihrak evvelâ ramoliye olur sonra kavern teşekkül eder. Bu erime azar azar veya birdenbire irin veya (grümo) lar bulunan bir mayi şekline geçerek olur. Bu irinleşme, uzun bir zaman sekonder enfeksiyonun bulunmasiyle izah edilmişti. Bugün ise, nekrozun erimesi bir polinükleer hücumu ile husule geldiği izah edilmektedir. *Medlar,* bunun kazeumu eriten anzimlerle meydana geldiğini bildirmiştir. Ramolisman zamanında polinükleerlerin toplanması sık olmakla beraber sabit değildir. *Muller*, ramoliye olmuş kazeöz madde içinde pek az miktarda amin asit bulmuşturki, lökositlerin fermantativ düşüncesine bu bulğu tamamiyle aykırıdır. Eğer nekroz ramoliye olursa, ihtiva ettiği yağların hidrofil tesiri altında vukua gelir. *Delarue*'ye göre kazeumun likefaksiyonu kendisini teşkil eden maddelerin her hangi bir değişikliği ile izah edilemez. Yapılan şimik tahlillerde, kuru bir nekroz ve likefiye bir nekroz içinde mevcut olan ne yağlı cisimlerin natüründe nede bunların sabit miktarında bir fark görülmemiştir. Şu halde; tüberküloz bir mihrakın erimesi mihrakın özel bünyesine tâbi değildir. Fakat kendisini çevreleyen dokular içinde vukua gelen hâdiselere tabidir. Nekrozun sulu enhibisyonu perifokal damarlardan gelen bir seröz eksüdasyon tesiriledir. Bu eksüdasyon ekseriya bir polinükleer lökosit artmasiyle beraber bulunur. Basiller artar. Binaenaleyh lö-

kosit diyapedezi ve basil artışı vardır. Fakat bu iki keyfiyet ramolismanın sebebi değildirler. Lökosit diyapedezi bütün iltihaplarda olduğu gibi ekseriya seröz eksüdasyonla müterafıktır. Basillerin artışı sekonderdir. Likefaksiyonun sebebi değildir. Şu halde, kazeöz mihrakların ramolismanı, kavern teşekkülü ve aynı zamanda basillerin artması, perifokal kan deveranının durumuna ve bu hizada husule gelen bozukluğa tâbidir. Tüberküloz lezyonların sklerozunda hemen hemen her zaman küçük kan damarlarının inkişafı görülür.

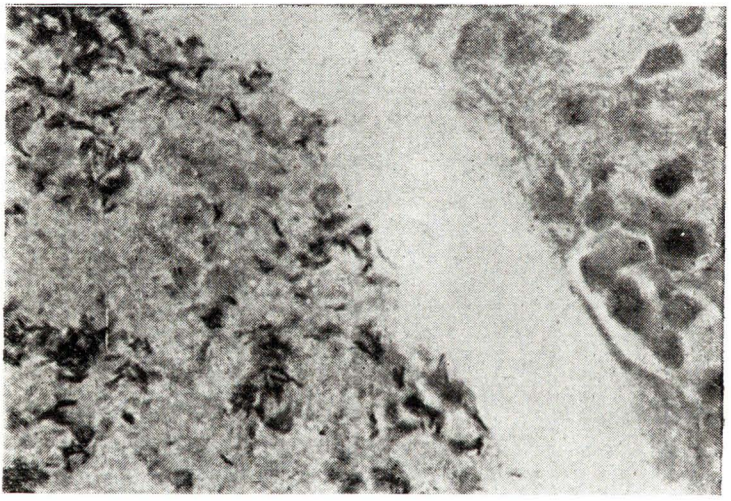

Şekil 14 — Nekrozlu bir alveol eksüdasında basiller

Tüberküloz lezyonlarda Koch basilinin direkt ve endirekt tesiri: Tüberküloz lezyonlar, basilin lokal direkt tesiriyle meydana gelmektedir. Tecrübi olarak basiller gözün ön boşluğuna (**Baumgarten**), veya damar için (**Yersin**) şırıngadan sonra basiller akciğerin sabit hücreleriyle, karaciğerde lökosit topluluklariyle çevrildikleri görülmüştür. Müdahale eden hücre elemanının natürü ne olursa olsun bir reaksiyon (fagositoz) husule gelir. Lezyonu meydana getiren basil miktarı ve mihrakların genişliği arasında bir münasebet ve basil toksinlerinin tesiri de yoktur (**Delarue**). Yalnız basillerin virülanslarına göre ağır lezyonlar, ankiste olmaya müstait lezyonlar husule getirebilirler. Basil az patojen olursa genel ve lokal şartlar az müsaittir. Reaksiyonun şiddeti basilin oturduğu dokulara tâbidir. Mühim olan nokta basilin adedi değil virülansıdır. Kazeöz nekrozun husule gelmesi basillerin dokulara doğrudan doğruya tesiri neticesidir. Basiller meydana getirdikleri veyahut sebep oldukları lezyonların üzerinde yaşayamazlar (**Canetti**). Nitekim, yaygın kazeöz pnömoni mihrakları basillerden hiç olmazsa ramolismandan evvel mahrumdurlar. Kazeifikasyon ve likefaksiyon doku harabiyetiyle neticelenir. Kazeifikasyonun basilin lokal toksin tesirinden ve toksinlerin yayılmasından ileri geldiği muhtemeldir. Histolojk olarak kazeöz nekroz, granülö dejeneressans, nüve parçalanması ve bütün hücre çevrelerinin silinmesi şeklinde görülür. Fibrozis, kireçlenme ve ossifikasyon ise mihrakın stabilize olmasını, tamirini veyahut yeni bir doku teşekkülünü gösterir. Epiteloit hücrelerin yerini konnektiv hücreler (fibroblastlar) alır. Epitelo-

it höcrelerin nekroz dejenerasyonu kazeifikasyonda tek başına rol oynamaz. Burada daha mühim olarak hiyalen fibrinoit maddelerle münasebettar olarak dokunun conglutination'u, homojen bir kitleye geçmesi vukua gelir. Bu hâdise bir cam manzarasında olduğundan bu kazeifikasyona dégéneration vitreuse ismi verilmiştir. Bunun sebebi bilinmemektedir.

Kazeöz mihrakların erimesinde basil yağlarının bir hidratasyonu vardır. Burada lokal deveran şartlarının (ekzojen) bir hissesi bulunmaktadır. Bol miktarda basil bulunması ve ekseriya polinükleer lökositlerin iştiraki ramolismanı karakterize eder.

Aynı akciğerde lobüler kazeöz büyük bir mihrakın tamamiyle basilsiz olmasına rağmen asinöz ramoliye olmuş bir lezyonun fevkalade bol miktarda basil ihtivae ettiği görülebilir. Tüberküloz basilleri direkt fermantativ bir tesire malik değildilrer (**Delarue**). Tüberküloz mihraklarda ekseriya basiller tahrip edilmiş olmalarına rağmen burada tekessür etmeye muktedirdirler. Yalnız bunun için basillerin dokularda besleyici maddeleri bulması lâzımdır. Bu maddeleri basiller, bazı tip lezyonlarda ve evolüsyonunun bazı safhalarında temin eder. Üremede en mühim faktör, lezyon mihrakının oksijenlenmesidir (**Canetti**). Nitekim, kültürlerde in vitro basilin inkişaf ve üremesi için mutlaka oksijene muhtaçdır. **Adams, Vorwold,** tecrübi olarak akciğer tüberkülozunun, vantilasyondan mahrum segmentlerde inkişaf etmediğini veya iyi bir şekilde tekâmül edemediğini görmüşlerdir. **Coryllos,** drenaj bronşunu tıkadıktan sonra insanda akciğer kavernlerinin iyileşmesi daha ziyade bu sahaya oksijen nüfuzunun menedilmesi yani basillerin üremesinin ortadan kaldırılması neticesi olduğunu göstermiştir. Keza anatomopatolojik deliller olarak: Akciğer lezyonlarında basiller fazladır. Sert kazeumda ise basiller kaybolmaktadır (oksijenin olmaması). Akciğer dışı tüberküloz kavitelerde (böbrek lenfa bezi, kemik) basiller nisbeten az miktarda bulunur. Buna mukabil bazı böbrek lezyonları ve bütün barsak yaralarında basil çoktur. Gırtlak ve burun lezyonlarında pek azdır. Yekdiğerine aykırı olan bu bulgular, bu hâdisede hâkim olan başka bazı hususların tesiri olduğunu düşündürebilir. Lezyonların histobakteriojenezinde, dokular bir taraftan basilleri tahrip ederler diğer taraftan basillerin tekessürü dokularda vukua gelir.

Spesifik tüberküloz mihraklarda histojenez bakımından, non spesifik diğer tagayyürler katılmaktadır. Bunlardan başlıcası (perifokal) lezyonlardır. Tüberküloz mihrakın etrafını çevirir. Bir diğeri de çok daha değişik ve yaygın olan tagayyürlerdir. Bütün organı istilâ eder. Perifokal iltihap deyince; lezyonların, konjestiv, ödemli, diapedetik, fibrinö ve makrofajik olduğu kabul edilir. *Thaon*'un (Pneumonie catarrhale), *Schmorel*'in fokal çevre iltihabı, *Tendeloo* nın kolletaral iltihabı ve nihayet **Schmincke**'nin perifokal iltihabı aynı olup *Ranke* ve *Huebschmann* tarafından kıymetlendirilmiştir. Evvelce iki tip perifokal iltihap kabul edilmekte idi. Birinci tip eksüdatifdir. Hâkim olan vasküler sangin reaksiyonlarla müterafıktır. İkinci tip produktifdir (*Aschoff, Lurbarsh*). Densification, skleroz, akciğerde pnömoni retiküle ile karakterizedir. Bugün ise (*Canetti*) ye göre, perifokal iltihapta basil cisimleri bulunmayan bir lezyon vardır. Perifokal iltihap sekonder ve ilâve olunan bir hâdisedir. *Delarue,* üç tip perifokal iltihap kabul etmiştir. Bunların her birinin ayrı mâna ve delâleti bulunmaktadır.

1. Bazen mihrakların büyüyerek yayılmasının gösteren bir delildir. Perifokal iltihapta basiller bulunmaz halbuki, prekazeöz alveolit makrofajik

de daima basil bulunur. 2. Perifokal iltihap, mihrakın regresyonunun bir delilidir. Pnömoni retiküle bir nevi perifokal iltihaptır. (Mihrakın tahditi ve temizlenmesiyle). 3. Perifokal iltihap bir exacerbation'un delilidir. Bir ihtilât proçesidir. Bazen bunu tefsir etmek güçtür. Yalnız eksüdatif hâdiselerden yapılmamıştır. Perifokal iltihaplar içine perikaviter veya yaygın lober (retraktil kesafetler, atelektaziler) dahil edilmiştir. İhtilât olarak husule gelen bu sekonder perifokal iltihaplar eksüdatiftirler. Kan tükürmelerin bir çoğu, hemorrajik tipte bir perifokal iltihabın tesiriyle olur (*Tripier*'nin pnömoni hemorajiği). Bu çok defa bir erythrodiapédése proçesine aittir. Perifokal iltihaplar arasına tüberküloz adenopatiler de konulmuştur.

Patojenik olarak bir (nörovejetatif vasomotris) tesir kabul edilmektedir. Güneş çarpmasından sonra, andokrin bozuklukları, ay başı devrelerinde görülen hemorajik konjestif pusseler gibi. Bu non spesifik hâdiseleri tanımak ve tüberküloz mihraklar üzerine tesirlerini bilmek lâzımdır. İhtilât olarak husule gelen perifokal lezyonların bir kısmı geçicidir. Bir kısmı ise basillerin üremelerine fırsat verirler.

Spesifik tüberküloz mihraklarla beraber bulunan yaygın lezyonlar: Bunlar yalnız akciğere münahsır değildirler. Diğer organların tüberkülozunda da görülürler (Lesions secondes -- Canetti). Bu şekil lezyonların akciğer tüberkülozunda muhakkak bulunması lâzım değildir. Fakat vukua gelebilirler. Spesifik tüberküloz proçes ile bunlar sıkı bir münasebet gösterirler lâkin biribirlerini takip etmezler. Yaygın lezyon arasında, akciğerin yaygın, sistematik sklerozları ve gırtlağın âdi lezyonları bilhassa mühimdir. Sistematik skleroz kronik ftizide sık görülür (fibröz ftizi). Burada sebep olarak: 1) Koch basilinin skleroz yapıcı bir zehiri, 2) Kazeöz lezyonların mukabili olarak az virülan basillerle bir enfeksiyon veyahut gizli kalmış bir enfeksiyonun tesiri, 3) Rezistan bir organizmde basilli bir enfeksiyon, 4) Bilhassa akciğerin enterstisiyel sistematik sklerozunda basilin hususi bir yoldan gelmesi düşünülmüş isede bunların hiçbiri kabul edilmemiştir. Belki nörovejetatif teşevvüş esaslı bir faktördür.

Hülâsa: Tüberküloz bir organizmde veyahut tüberküloz bir dokuda spesifik lezyonlarla nonspesifik lezyonlar arasında aşikâr bir bağlılık vardır. Bunlar tesadüfi olarak husule gelmez ve yekdiğerini takip etmez. Etyolojik bir bağlılık vardır. Her biri aynı patojenik faktörlerle meydana gelir. Nonspesifik lezyonlar direkt olarak, spesifik tüberküloz lezyonlar içinde endirekt faktörlerle husule gelirler.

Kronik ftizide organizm, kazeöz proçese karşı bir set çekerek mukavemet gösterir. Lifi doku teessüsü, kavern, atelektazi, anfizem sahaları bulunur. Kavern içinde tromboze olan ve ekseriya lifi bir kordon haline gelen damarlar kavern boşluğunun bir tarafından diğer tarafına gerilmiş olarak bulunurlar (trombotik andarteritis). Akciğerin primer enfiltrasyonunda görülen (perifokal konjestif) pusselerin kanamasından tamamiyle ayrı kanamalara sebep olan anevrizmaların teşekkülü görülür (Rasmussen anevrizmaları).

Akciğerin kronik basilli enfeksiyonunda, intişarın yalnız hava yolu ile değil aynı zamanda kan damarları ve lenfatikler vasıtasiyle dahi vâkı olduğu düşünülürse, akciğerde çeşitli lezyonların bulunabileceği anlaşılır. Yayılma lenfatiklerle olursa tüberküloz nodülleri bronşların etrafında lokalize olurlar. Plevra granülasyon dokusunun teşekkülüne tabi olarak kalınlaşır (Pachypleuritis). Hastalığın şiddetine göre

fonksiyonel bozukluklar meydana gelir. Küçük nodüler lezyonlar büyük teşevvüşler yapmazlar. Lâkin ileri derecede yayılmış olursa teneffüs sahasını daraltır. Ekseriya anfizem vardır. Bazen seyrek olarak sağ kalbin genişlemesi görülür. Anemi ile yağ metabolizmasında bozukluk başlar.

Akciğer tüberkülozunun teşekkül devreleri : Tüberküloz basili akciğer dokusunda umumi olarak iki çeşit reaksiyon vermektedir. 1) Pnömonik proçesler, 2) Granülasyondur. Tüberkülozdan ölenlerin otopsilerinde, sathi bir bakışla bu iki şekil proçes beraberce görülür. Tüberkül, tüberkülozun belli başlı bir karakteridir. Histolojik araştırmalar eksüdatif hâdiselerin daima bulunduğunu gösterir. Primer enfeksiyonda iltihabî proçesler primer reaksiyonu teşkil ederler. Primer reaksiyon olan eksüdasyon ve granülasyonu, sekonder reaksiyon yani konjonktiv doku ve kavern teşekkülü takip eder. Eksüdasyon ve tüberkül teşekkülü akciğer tüberkülozunun inkişafındaki muhtelif safhalarda beraber olarak ve çeşitli şekilde bulunurlar. Buna sebep, vücudun değişik olan reaksiyon kabiliyeti ve akciğer dokusunun çeşitli reaksiyon kudretidir. Burada basil miktarı ve virülansı müessirdir.

Primer akciğer mihrakı : Az ve ileri derecede iyileşmiş primer afektler otopside olduğu gibi röntgen filimlerinde de (% 5) görünürler. Bunlar koyu, toparlak, etrafı iyi çizilmiş gölge gösteren lekelerle, hilüs çevresinde kireçlenmiş mihraklardır. Primer mihrak akciğerin her tarafında bulunabilir. Çok defa tektir. Fakat birkaç mihrak aynı zamanda bulunabilir (**B. Lange** % 7, **Ghon** % 16,5). Birden fazla mihrak olursa bunlar ekseriya iki adettir ve aynı eskiliktedirler. **Huebschmann**, altı haftalık bir çocukta her iki akciğerin primer mihraklarla dolu olduğunu yazmıştır. Bu şekilde kuvevtli bir enfeksiyon neticesi bazen muhtelif mihraklar olabilir. Taze mihraklara ekseriya on beş yaşından aşağı çocuklarda rastlanır ve birinci yaştan sonra artar. Onuncu seneden sonra çokluğu azalır. Tamamiyle taze mihraklar pnömoniktirler. Mikroskopta, sınırı belli olmayan kirli sarı kitle halinde pnömonik bir enfiltrasyon manzarasındadır. Eğer mihrak sathi ise, plevrada iltihap görülür. Mihrak ne kadar eski ise sınırları o kadar net ve yuvarlaktır. Zamanla bir kapsül teşekkül eder ve sertleşir. Kireçlenme ne kadar kuvvetli ise mihrakın büyüklüğü de o nisbettedir. Böyle mihrakların kavern şekline geçmesi nadirdir. Çocuklarda mihraklar daha büyük olabilir. Primer mihrakla beraber muhakkak ve kaide olarak lenfa bezleri de hastalanır. Primer mihrak etrafında veya hilüsdeki lenfa bezlerinde değişiklik yapmayan primer afekt çok nadirdir (**Schurmann** % 6). Primer mihrakın mihroskopla muayenesinde; taze vakalarda, alveollerde fibrinli bir eksüda, bol miktarda tüberküloz basili ve yeni başlamış bir nekroz görülür. Fakat bu tablo nadirdir. Çünkü bu kadar taze vakalar nadir olarak otopsiye gelmektedir. Ele geçen vkalarda bermutat bir kazeöz pnömoni görülmektedir. Bu zaman, alveollerde lökositler ve nüveleriyle bunların harap olmuş bakiyeleri, nadir olarak da hafif kanamalar görülür. Kapillerler harap olur. Fakat alveollerin elâstik lifleri uzun müddet sağlam kalır.

Jeneralize tüberkülozda akciğer : Eğer hastalık diğer organlara da yayılmış ise sık rastlanır. Miliyer tüberküloz eğer eski bir tüberküloz üzerine katılırsa, miliyer granülasyon her organda bulunacak yerde, ancak birkaç organda bulunur ve az miktarda olur. Tüberküloz enfeksiyonunun muhtelif devrelerine göre vücudun çeşitli reaksiyonu vardır. O halde geç jeneralize olan şekillerin karakteri (kısmi miliyer tüberküloz) dir.

Yalnız akciğer tüberkülozu : Otopside eksüdatif,prodüktif, kavernli ve konjonktif dokulu gibi muhtelif tablolar gösterir. Esasen bu lezyonların hâkim olduğu şekle göre

çeşitli taksim ve tasnifler yapılmıştır. Nitekim, **Nicol - Aschoff**; 1) Prodüktif ftizi (a - enterstisiyel ftizi. b - Asinöz - nodöz ftizi. c - Sirotik ftizi). 2) Eksüdatif ftizi (a - bronkopnömonik ftizi, b - Lober pnömonik ftizi) gibi bir tefrik yapmışlardır. Eksüdatif ve prodüktif şekiller kavernli veya kavernsiz olabilir. Tüberküloz vakalarının çoğu, nodöz - asinöz ftiziye ve bunların muhtelif şekillerine aittir. Nodöz şekillerde çok defa eksüdatif proçes görülür. Nodöz veya pnömonik şekillerin prognoz bakımından kıymetleri vardır. Pnömonikler daha fena seyrederler. Nodöz deyince proçesin prodüktif olduğu anlaşılır. Prodüktif şekillerde eksüdatif lezyonlara rastlanılabilir.

Asinöz nodöz tüberküloz: Bu terim, akciğerin bütün asinöz prodüktif tüberküloz mihraklarını ihtiva eder. Asinöz akciğer tüberküloz mihrakı kesitinde yonca yaprağı şeklinde, esmer sarı renktedir. Asinöz eksüdatif akciğer tüberkülozu ise bazen erken jeneralize vakalarda ve asinöz pnömonik tüberkülozda görülür ve ekseriya inkişaf ederek lober bir şekil olır. Otopside tüberküloz bronkopnömonisi olarak tanınır. Gerek eksüdatif, gerekse prodüktif mihrakların etrafında spesifik olmayan bir mıntaka husule gelir. Perifokal iltihap; eskimiş vakalarda konjonktiv doku istilâsına uğrar. Sâf nodöz tüberküloz çok nadirdir. Böyle mihraklarda oldukça erken konjonkiv doku teşekkül ederek süratle kapsül husule gelir ve asinöz nodöz sirotik akciğer tüberkülozu meydana gelir. Bu şeklin proğnozu çok müsaittir. Ölüm nadirdir daha ziyade diğer organlarda bir ihtilât neticesi ölüm husule gelir. Asinöz şekillerde çok defa kavern vardır ve bermutat bu kavern üst lobları işgal eder.

Sirotik tüberküloz: Akciğer tüberkülozunun iyileşmiş bir halidir. Ekseriya akciğer zirvesine münhasır olarak bulunur. Nadir olarak akciğerin büyük bir kısmına yayılır ve nodöz mihraklar, bronşektazi ve kavernle müterafık olur.

Kazeöz bronkopnömonik tüberküloz: Her iki akciğer, muntazam olmayan kazeöz mihraklarla doludur. Bu mihrakların kesitleri, bir lobülde 1 - 4 sm^2. büyüklüğünde hattâ daha fazla bir yeri işgal ederler. Bunların yanında daima küçük asinöz - kazeöz mihraklar vardır. Bu hizada akciğer dokusu fibrinöz pnömonik veya jelâtini enfiltrasyon gösterir. Bazen ise kırmızımtırak sahalar ve jelâtinli hepatizasyon ile peynirleşmenin ilk devresi bulunur. Bronkopnömonik tüberkülozun saf şekillerinde, kâhillerde mihraklar, akciğer zirvesinde veya henüz kavern haline geçmek üzere bir şekilde kaideye doğru bulunur. Mikroskopta, merkezi kısımda alveollerin elâstik lifleri ve bronşlara ait parçalarla, daha dışarıda alveol, çok nüveli lökositler ve epitellerle dolu görülür. Mihrakın iyileşmesine yardım eden bir kapsül bulunur.

Lober kazeöz tüberküloz: Bir kısım vakalarda bütün lob veyahut lobun ancak bir kısmı kazeöz kitleye inkilâp eder. Lober kazeöz akciğer tüberkülozu, lobüllerin hastalanmasiyle meydana gelir. Akciğerlerin diğer kısımları da kazeöz bronkopnömonik mihraklarla doludur. Akciğerin her sahasında olur.

Basilli jeneralize şekillerde, tüberkül büyüyerek yumuşar ve basillerini kana döker. Bu suretle kanda binlerce basil serbest hale geçer. Hepsi aynı yaşta ve ölüm anında anyı tekâmül safhasında müteaddit tüberküloz nodüllerinin teşekkül etmesini mucip olur. Ölüm çok defa 1-5-6 ıncı haftada olur. Otopside damar delinmesi görülür. Buradan kan yayılması vukua gelmiştir. Sistematik olarak araştırılırsa akciğer venalarında delinmeler görülür. Husule gelen sübmiliyer, miliyer tüberküller dalak, karaciğer, menenjler, akciğer... lerde görülür. Bunlar görülmekten ziyade parmakla dokunularak anlaşılır. Basilli yayılma neticesi umumi entoksikasyon ve klinik olarak bir tifo tab-

losu meydana gelir. Akciğer ftizisinde proçes lokalizedir. Kazeöz maddeler ve toksinler uzviyetin diğer kısımlarından damarların trombotik tıkanması sebebiyle ayrı kalırlar ve organizm o kadar entoksike değildir. Granüliden başka akut ve jeneralize tüberkülozun çocuk ve kâhilde tesadüf edilebilecek şekli *Landouzy*'nin tifobasilozudur. Bu bir tüberküloz septisemisidir. Akut devresinden sonra bilhassa ağır vakalarda başlıca lezyonları, yalnız organlarda konjesyon ve iltihaptır. Bazen bir kaç granülasyon bulunabilir veya mevcut olmayabilir.

Akciğer granülisinde anatomik sübstratum olarak miliyer tüberküller bulunmaktadır. Çok defa tüberküloz granülasyon etrafında bir ödem mıntakası vardır. Bu ödemli mıntaka radyolojik gölgeyi büyütür ve ekran üzerinde lezyonları görünür bir hale getirir. Akciğer parankimasındaki miliyer tüberküller bazen eksüdatif bazen de folliküler şekildedirler. Münhasıran akciğerde lokalize olmuşlarsa ve umumi granüli bulunmazsa basilli materyel bir muhiti vena içine dökülür. Ekseriya hastalar, bilhassa tüberküloz lezyonlarla birlikte bulunan (perifokal iltihaplı ödem) sebebiyle asfeksi gösterirler.

Tüberküloz menenjit : Granülinin lokalizasyonu ile, veya sonunda bermutat görülür. Suzaraknoidiyen mesafelerdeki kapillerlerde her defasında basil oturuşunda şiddetli fibrinli lökosit reaksiyonu husule gelir. Klinikte menenjit arazlariyle kendini gösterir.

Tüberküloz peritonit : İkinci çocukluk çağında oldukça sık vukua gelir. Saf ekdüsatif veya fibroadeziv tipte olur. Eğer fibroadeziv tipte olursa barsaklarda kalın yapışıklıklar ve oklüzyonlar yapabilir.

Boyun lenfa bezleri tüberkülozu : Bilhassa 3 - 6 yaşlarındaki çocuklarda mukavim bir organizmin enfeksiyon tezahuru olarak görülür. Umumi olarak; lokal bir enfeksiyon neticesi husule geldiği kabul edilmektedir. Basilin giriş kapısı ya göz konjonktivası (meselâ tüberküloz ananın kullandığı mendil ile çocuğun göz yaşlarını kurulaması), veya burun mükozası, boğaz mükozası olabilir. Hasta lenfa bezleri sert ve az ağrılıdır. Ağrısız olarak kalabilirler sonra yavaş yavaş küçülür veyahut peynirleşmeye doğru tekâmül ederler. Periadenit de bulunabilir. Bazen ise lenfa bezleri bir kitle halinde, irinli, fistüllü ve nedbeli görünürler (sıraca).

Kemik ve organ tüberkülozu : İkinci çocukluğun başlangıcında veya devamı müddetince görülür. Çok defa kan yolu ile olur. Burada hakiki septisemi sonundaki lezyonlar bulunmaz. Fakat her hangi bir damar sahasına polinükleerlerle getirilen küçük miktarda ve süratle artmayan basiller mevzuubahis olabilir. Organ enfeksiyonlarının çoğu böbrekler, iç ifraz bezleri, dalak, testis, epididim... hizasındaki enfeksiyonlar ancak bu mekanizma ile izah edilebilir. Böbrek tüberkülozu, tüberküllerin böbrek parankimasında sinsi bir yayılması ile başlar. Tüberküller birleşirler daha iri kazeöz bir nodül teşekkülüne sebep olurlar. Bir veya iki böbrekte yumuşayarak hakiki kavernler teşkil ederler. Basine ve kalisleri (granülasyon dokusu ile örtülerek) enfekte ederler. Tüberküloz piyelonefrit husule gelir. Bundan sonra üreterleri tıkayan veya daraltan bir üretrit olur. Böbrek tamamiyle peynirleşmiş bir kitle haline geçer. Üreterlerin tıkanmasından sonra böbrek limon sarısı bir su ile dolu şeffaf (tüberküloz hidronefroz) bir kese halini alır. Buna

koli veya stafilokoksik sekonder bir enfeksiyon eklenebilir. Böbrekteki hastalığın akıbeti, hastalığın tekamülündeki sürate, nedbelerin teşekkülüne, organizmin umumi mukavemetine bağlı olarak kalır.

Karışık şekiller: Tüberküloz kâhil ve ihtiyarların otopsilerinde çok defa prodüktif ve eksüdatif proçeslerin muhtelif şekilleri beraber görülmektedir. Meselâ, kazeöz pnömonik mihraklarla beraber kavern ve sirotik şekiller ve bazen jelâtinli iltihap bulunur. Ekseriya pnömonik proçesler sekonder olarak, akciğerin sağlam kısımlarında ölümden önce ihtilât olarak görülür. Akciğerin kronik tüberkülozunda miliyer mihraklar husule gelebilir ve proçesin en taze mihrakları olarak görülür. Miliyer tüberküllerin bronşlarla mı yoksa hematojen bir metastaz olark mı husule geldiği histolojik manzara ile tâyin edilemez. Soğuk granülide tanecikler fibrözdür. **Bayle**'nin miliyer granülasyonunda karakterize ettiği makroskopik vasıflara uymaktadır. Tüberkülozun bronşlarda primer afekt olarak oturması nadir bir hâdisedir.

Mikroskopik olarak tüberküloz yaralarının epitel altındaki tüberküllerden menşelerini aldıkları görülür. Bunlarda eksüdasyon yoktur.

Her şekil akciğer tüberkülozunda damarlarda değişiklik bulunur. Damarların tıkanması veya tamamiyle fibröz bir ağ haline geçmesi bilhassa mühimdir. Tıkanma tam olmazsa anevrizmalar husule gelir ve kanamalara sebep teşkil eder. Akciğer tüberkülozunda plevra daima az çok bir lezyon gösterir.

Ftizinin başlıca anatomik şekilleri : 1) Diskret şekiller. Muhtelif hastalıklardan ölmüş şahısların otopsilerinde veya radyolojik olarak yapılan tetkiklerde görülmektedir. (*Bard*'ın abortive tüberkülozu, *Canetti, Ameuille*'ın (latant reenfeksiyon mihrakları). 2) Akut şekileri, basit olarak aynı tip lezyonlardır. Bunlar infindibüler granüli, lober bronkopnömoni kazeöz, lobüler pnömoni kazeözlerdir. 3) Kronik şekiller. Torpit seyrederler, bazen saf granüli ve enterstisiyel veyahut fibröz şekillerdir.

Ftizide heyeti umumiyesiyle başlıca iki tip ayrılabilir : 1) Cranioapical caudal müterakki tüberküloz 2) Birdenbire meydana çıkan enfiltralarla karakterize olanlardır. Ekseriya üst lobun arka segmentinde bulunurlar. Bazen de kaidede kısmen regressiv fakat nüksedebilirler. Ftizi teşekkül ettikten sonra evolüsyonunu yapar ve meydana gelen lezyonlar ileri derecede bir polimorfizm gösterir. Bu polimorfizm iştirak eden nonspesifik lezyonların önem ve karakterlerinden ziyade mihrakların ebadında, evolütif istidadında, histolojik strüktürlerinde husule gelir. Hastalığın evolüsyonu ne kadar yavaş ve pusseler ne kadar mesafeli olursa bu polimorfizm o kadar geniş ve büyük olur. Evolüsyonun akut safhasında o kadar bariz değildir. Ftizinin evolüsyonunun ileri safhasında bazen akciğerde granülik tipte organ tagayyürleri görülür. Bunlar klinik olmaktan ziyade anatomiktirler. Zira az gürültülü ve ekseriya latantdırlar (flebit, menenjlerde birkaç granülasyon, müteaddit ve küçük karaciğer mihrakları gibi). Eğer (terminal granülik pusseler) nazarı itibara alınmazsa, kronik ftizi asla akciğer dışı bir tüberküloz lezyon ile iştirak etmez diyebiliriz. Hattâ plevraya ait lezyonlar bile burada nadirdir. Bu suretle kronik akciğer tüberkülozu ile, akciğer dışı tüberküloz arasında

hakiki bir antagonizm vardır. Akciğer dışı her hangi bir tüberküloz lokalizasyonun görülmesi, akciğerlerin sağlam olduğunun veya evvelce akciğerde husule gelmiş olan lezyonun stabilize olduğunun kuvvetli bir delilidir. Buna mukabil akciğer tüberkülozu ile beraber sık olarak organlarda tüberküloz görülmektedir (barsak, yukarı teneffüs yolları - boğaz, gırtlak, amigdal tüberkülozu gibi). Otopsilerde % 70 barsak, % 50 gırtlak tüberkülozu (antibakteriyel tedaviden önce) kaydedilmiştir (*Delarue*). Fibröz tüberküloz veya fibrozise istidat gösteren vakalarda barsak ihtilâtı az görülmektedir. Halbuki bu şekillerde gırtlak ve ağız ihtilâtları fazladır. Birde akciğer ve gırtlak lezyonları arasında bir synergie (aynı tarafta oluşu, beraber pusseler göstermesi, lezyon tiplerinde benzeyiş gibi) bulunur. Ftizi teşekkül ettikten ve seyrini yaptıktan sonra yalnız bir gurup organları (akciğer, barsak, gırtlak) hasta eder gibi görünür.

Tüberküloz lezyonlarının başılca etaplarının yekdiğerini takip ederek meydana gelişi ve tarzı patolojik anatomi bakımından izah edilebilir. Ftizinin seyri, evvelâ husule gelen primer enfeksiyon lezyonlarına bağlı değildir. Kâhilde evolütif akciğer tüberkülozu pratik olarak, daima uzun zamandanberi nedbe haline geçmiş, inokülasyon yarası ve lezyonlar ile alâkalıdır. Binaenaleyh, tüberküloz basili ile akciğer parankimasının bir reenfeksiyonu; 1) Basiller organizmin her hangi gizli kalmış bir noktasından kan veya lenfa yolu ile akciğerlere kadar gelirler (andojen reenfeksiyon). 2) Basiller inhalasyon suretiyle dışardan akciğerlere girerler (eksojen reenfeksiyon) olur.

Birinci halde bizzat ftizinin sebebi organizmdir. İkincisinde böyle değildir. Kâhil ftizisinin teşekkülünde sürenfeksiyonların rolü bilhassa mühimdir. Burada anatomik deliller; bir taraftan büyük eksüdatif mihrakların oturduğu yer ve strüktür karakterlerinin hususiyeti (*Assmann* ve *Redecker*'in başlangıç enfiltraları), diğer taraftan latant seyreden tüberküloz lezyonların mikroskopik bulgularıdır. Tüberküloz basilinin yayılma yolları umumi olarak hastalığın lokalizasyonu ve muhtelif şekilleri için esas faktör olarak ele alınmıştır. Basillerin organizmde yayılmasında iki hususiyeti göz önünde tutmak lâzımdır. Birinci bir organ veya doku sisteminin (*réceptivité lésionelle*) idir. *Huebschmann* tarafından bu, dispozisyon olarak gösterilmiştir. İkinci, (*Résonnance lésionelle*) dir. Gırtlak ve akciğerdeki lezyonların aynı şekilde akciğer dışı lezyonlarda bir rol oynadığı gibi hastanın ölümünde de bir faktördür (*Canetti*).

Tüberküloz enfeksiyonun yayılmasında lenfa ve kan damarları başlıca mühim rolü oynamaktadır. Basiller, lenfa yollariyle lenfa bezi durağındaki siperlerden sonra sağ kalbe ve sonra akciğerin kapillerlerine gelirler. Kan damarlarında tercihan bir vena veya menenjlerde olduğu gibi küçük bir arterin adventis veyahut bir arteriolün cidarının bir tüberküloz nodülü tarafından

istilâ edilmesi nadir değildir. Kan yolunda kazeöz nodül büyür ve damarı dışardan içeri doğru kemirir. Çok defa nektortik matreylin temasiyle damarın andotelyumu değişikliğe uğrar. Bu zaman bir bakteryemi tehlikesi yoktur. Hattâ çok defa bu tromboze tüberküloz nodül tamamen organize olur. Fakat bu tromboz mâniası yeter derecede kuvvetli olmazsa veyahut kazeöz lezyon süratle yumuşar ve tromboz teşekkül edemezse bu zaman basilden zengin olan peynirleşmiş madde kan akımına girer. Eğer bu hâdise perifer venasında husule gelirse akciğer kapillerlerinde Koch basilleri durarak akciğerde bir yayılma olur. Akciğer venasında husule gelirse basiller bütün vücuda yayılır. Tüberküloz basillerinin organizmde yayılmasını mümkün kılacak muhtelif yolların bulunmasına rağmen tüberküloz, kâhilde çok defa yavaş gidişli (bakir mıntakalar müstesna) lokal bir hastalıktır. Çocukta ise süratle tekâmül eder ve jeneralize olmaya meyyaldir. Bu sebeble tüberkülozun insanda anatomoklinik şekillerinin mütalâasında yaş faktörü göz önünde tutulmalıdır.

Çocuklukta olduğu kadar kâhilde de görülen primer tüberküloz lezyonları teneffüs sisteminde % 80 bulunur. Primer lezyon alâkadar olduğu lenfa bezlerini muhakkak hasta eder. Akciğerdeki primer mihrak inokülasyon yarasıdır ve bir kazeöz mihraktır. İlk enfeksiyondan sonra husule gelen patolojik değişiklikler sabit karakterler gösterirler. Meselâ, basillerin ilk yerleştikleri yerde kazeöz bir mihrak husule gelmesi (pimer mihrak) ve tübeküloz mihrakı besleyen lenfa bezlerinde peynirleşmenin mevcudiyeti gibi. Primer kompleksin inkişafı esnasında muayyen bir zamanda basiller kana geçerler ve organizmde uzak mesafelere kadar taşınırlar. Buralarda yerleşerek post primer lezyonlara sebep olurlar. İnsanlarda basileminin daima primer enfeksiyondan sonra husule geldiğini isbat etmek güçtür. Otopside primer komplkesin erken safhalarını nadir olarak görmekteyiz. Hayvan tecrübelerinde ise ber zaman görmek mümkündür (*1933 Wilson*). Birde primer enfeksiyonda organizmde görülen değişiklik, tüberkülin tipindeki fartı hassasiyetin teessüsüdür. Nitekim bununla ilgili olarak, bütün vücutta değişik doku cevapları alınmaktadır. Bundan sonra husule gelecek her hangi bir enfeksiyonda tüberküloz basilleri giriş yerinde tesbit edilir. Organizmin basilleri giriş yerinde tesbit etmek kabiliyetinden dolayı post primer lezyonlarda glandüler - kazeöz mihraklar görülmez. Bu sebeple, post primer bir lezyonda tüberküloz mihrakı, rejyonal lenfa bezlerinde kazeöz bir mihrak ile beraber bulunmaz.

İnokülasyon yarasının histolojik karekteri (asinö veyahut lobüler alveolit makrofajik) dir. Hudutlanma ve ankistmana doğru seyreder. Bu esnada bazı hususiyetler gösterir. Nekroz mihrakında kireçlenme ve ramolisman yoktur. İlk lezyonlar her zaman küçük ebatta değildir. Primer mihrak iyileşebileceği gibi, mütaadit pnömonik mihraklar husule getirebilir. Primer mihrak iki mekanizma ile genişleyerek büyük bir kazeöz pnömoni mihrakına geçer. Bu genişleme bazı vakalarda merkezden olur. Tüberküloz proçes bir alveolden

diğerlerine geçer. Bu zaman sert, daire veya oval bir kazeöz pnömoni kitlesi husule gelir. Veyahut alternatif olarak pnömoni, primer mihrakları aspirasyon suretiyle de teessüs edebilir. Bu mekanzimada yayılma yolları teneffüs bronşiolleri ve alveollerdir. Massiv sirayete mâruz kalmış çocuklarda hususiyle (*Huebschmann*'ın erken jeneralize tüberkülozu) vukua gelir. Keza aynı şekilde bakir muhitlerlerde (hiç tüberküloz enfeksiyonuna mâruz kalmamış muhitlerde), siyah ırkta, harp, sefalet ve mahrumiyet geçirmiş olanlarda ilk lezyonlar süratle ve jeneralize şekilde görülür. Çocuklarda bu jeneralizasyon çok defa *Marfan*'ın lenticulaire tüberkülozunun anatomik tipi şeklinde realize olur ve mercimek büyüklüğünde homojen, kazeöz yaygın mihraklardan ibarettir. İnsanların büyük bir kısmında bu ilk lezyon, tüberküloz enfeksiyonun tek lezyonel testi olarak kireçlenerek sönmüş ve fibröz veyahut sklerozla ankiste mihraklar olarak kalmaktadır. Çocuk ve kâhilde primer tüberkülozun özel bir anatomoklinik tablosu vardır. İlk planda muhitinde fibröz reaksiyon ve erime bulunmaksızın geniş peynirleşme sahaları vardır. Çocukta hastalık vehamet gösterdikçe peynirleşme yavaş yavaş muhite doğru yaklaşır. Radyografide mediyastinum gölgesi taşkın ve genişlemiş olarak akciğeri kaplar. Lenfa bezleri otopside, büyük, peynirleşmiş, kapsüle olmamış ve sertleşmemiş olarak gözükür. Hilüs lenfa bezlerinde olduğu gibi aynı şekilde mezanter ve diğer lenfa bezlerinin hastalığı görülür. İki yaşından önce ölen bu gibi hasta çocuklarda lenfa bezleri penbe renkte bir kitle halindedir. Bazen büyük bir elma kadar, bazen ise yumuşamış ve civar dokulardan iyice ayrılmışlardır. Kolaylıkla kopabilen, hemen hemen kuru peynirleşmiş bir madde ile dolu pişmiş kestaneye benzer. Takriben dört yaşından sonra tüberküloz organizmde tüberküloza karşı lifi doku teşekkülünde istidat daha doğrusu bir mukavemet teessüs etmeye başlar. Bu yaştan itibaren tüberküloz enfeksiyon yavaş yavaş kâhil şekle benzemeye başlar.

Akciğer tüberkülozu tedavisinde kullanlan tüberküloz ilâçların tüberküloz lezyonlar üzerine müsait bir tesiri vardır. Bu ilâçların tesiri ile lezyonlarda likefaksiyon ve erime nisbeti çok azalır veya tüberküloz proçesi yavaşlar. Nekrotik kazeöz lezyonlar üzerine ise bioşimik maddelerin bir tesiri yoktur.

Bronş tüberkülozunda bronş duvarındaki nekrotik lezyonlar içersinde tüberküloz basillerine pek rastlanmaz. Buna mukabil bu hizalarda bronş kanalındaki ifrazatta pek çok basil bulunur. Bronş tüberkülozunu antitüberküloz ilâçlarla tedaviye başlanmadan çok evvel vakaların çoğunda rezidüel lezyonlar mevcut bulunur. Aylarca şimik tedaviye tâbi tutulan vakaların çoğunda bronş mukozasında bir lenfosit enfiltrasyonu olur. Bir seneden uzun bir zaman şimik tedaviye tâbi tutulan hastalarda likefaksiyon proçesi tamamen durdurulamadığı görülmüştür. Keza uzun zamandanberi tedavi edilen hastalarda bronş mukozasında histolojik tüberküllere ve lenfosit enfiltrasyonuna oldukça sık olarak rastlanmaktadır.

Nekrotik bir lezyon gösterdikleri için rezeke edilen bronş kısımlarının incelenmesinde şimik tedaviye tâbi tutulan hastalarla, tâbi tutulmıyanlar arasında bir fark görülmemiştir. Uzun zamandanberi şimik tedaviye tâbi tutulan ve cerrahi müdahale yapıldığı sırada balgamlarında basil bulunan hastalarda rezeke edilen akciğer kısımlarındaki bronşların incelenmesinde likefiye nekrotik lezyonlar açık veya dolu kavernler ve mukozada oldukça aşikâr lenfositer enfiltrasyon tesbit edilmiştir. Aynı zamanda stratifie skoamatöz epitel tabakasının mevcudiyeti şimik terapötiklerin tesirinden ziyade hastalığın eski olması neticesidir. Bronş tüberkülozundaki nekrotik lezyonlar da şimik tedaviden pek fayda görmezler.

Rezeke edilen akciğre kısımlarında bakteriolojik muayene

Balgamda basillerin kaybolması akciğerler içersindeki lezyonlarda bilhassa nekrotik lezyonlar içersinde basillerin kaybolduğunu göstermez. Böyle nekrotik bir lezyon eriyip bronşlara açılacak olursa balgamda yeniden basil bulunabilir. Evvelce müsbet olan bir balgamın sonradan menfileşmesi ancak bu menfiliğin uzun zaman devamı ile kıymetlidir. Çok uzun zaman kemoterapiye tâbi tutulan vakalarda rezeke edilen akciğer kısımlarından bilhassa nekrotik mihraklardan ve kaviteler içersindeki materyelden yapılan kültürlerde üreme görülmüştür. Kemoterapötikler tesiriyle balgamda basilin kaybolması ve üretilememesi de mümkündür. İlâçlar en evvel açık kavernlerdeki basiller üzerine tesir etmekte kapalı nekrotik odaklar içersindeki basiller ilâçlardan müteessir olmamaktadır. Kapalı akciğer veremi vakalarının büyük bir kısmında rezeke edilen hastalıklı akciğer kısımlarından sun'i vasatlarda yapılan kültürlerde üreme olmuş, kobaylarda da hastalık husule getirilebilmiştir. Kemoterapiye nekadar uzun müdet devam edilirse edilsin açık kavite vakalarında daima üreme elde edilmiştir. Bir vakada üç sene devamlı yapılan kemoterapiden sonra rezeke edilen hastalıklı akciğer kısmındaki açık bir kavernden yapılan kültürde virülan basiller üremiştir. Dolu kavernlerden veya erimemiş kazeöz lezyonlardan yapılan kültürlerde % 5 üreme olmuştur ve kültürler kobaylar için patojen bulunmuştur. Kapalı lezyonlarda bulunan basiller umumiyetle üremedikleri ve kobaylarda hastalık husule getirmedikleri için lezyonlar içersinde pek çok miktarda bulunsalar dahi ölmüş olarak kabul edilebilirler. Mamafih bu gibi vakalardan bazılarında senelerce sonra hastalığın nüksettiği görülür. Rezeke edilen parçalarda erimiş nekrotik kısımlar içersinde, dolu kavernlerin büyük bir kısmında pekçok verem mihrobu bulunduğuna göre bunlardan ileride bir nüks olabilmesi kolaylıkla izah olunur. Nekrotik lezyonlarda verem mikropları senelerce canlı olarak kalabilirler. Bu lezyonlardan doğrudan doğruya verem mikroplarının üretilmemesi basillerin mutlaka ölü olduklarını göstermez. Muayene edilen lezyonlardan 1/4 inde basillerin gösterilmeyişi bunların lizis suretiyle tamamen harap olmalarını hatıra getirir. Diğer taraftan nekrotik lezyonlar

içersinde bazen kitleler ve koloniler teşkil edecek şekilde mebzul basillere ratslanması bunların nekroz esnasında lizis suretiyle ölmeyip hayatta kalabildiklerini, hattâ çoğaldıklarını gösterir. Ancak bazı değişikliklere mâruz kalmak suretiyle sun'i vasatlarda üreme kabiliyetlerini kaybetmiş olabilirler.

Nekrotik olmayan lezyonlar kemoterapötikler tesiriyle en az 4 ay içersinde hemen tamamen kaybolurlar. Nekroz husule gelmeden tedaviye başlanırsa artık nekroz olmaz. Teşekküllerinin erken devirlerinde bulunan tüberküller tedavi tesiriyle tamamen rezorbe olurlar. Tedaviden evvel tüberküllerde nedbe teşekkülü başlamış ise tedavi bu nedbeleri rezorbe ettirmez. Nekroz teşekkül ettikten sonra kemoterapötiklerin buna tesiri yoktur. Mamafih fazla balgam çıkarmıyan tüberküloz hastalarda tüberküloz tesiri ile kısa zamanda balgam miktarının azaldığı hattâ tamamen kaybolduğu mevcut kavitelerin kapandığı malûmdur. Uzun müddet tedavi edilen veya tedavi edilemiyen vakalarda kapalı kavernlerin nekrotik lezyonlardan radyolojik olarak ayrılması imkânsızdır. Bazı rezeke edilen parçaların incelenmesinde hattâ uzun bir kemoterapi devrinden sonra nekrotik kısımların erimeye devam ettikleri görülmüştür. Bu gibi vakalarda kemotreapi durdurulduktan sonra kolaylıkla nüksler olabilir. Kemoterapi ile nekrotik lezyonların tehlikeleri tamamen giderilmiş değildir. Açık kavitelerin duvarlarının morfolojik manzaraları tedavi edilen ve edilmiyen vakalarda farksızdır.

AKCİĞER TÜBERKÜLOZUNUN TASNİFİ

Akciğer tüberkülozunun çeşitli hastalık tablosu esas şekillere konarak bir ünite halinde standart olarak tesbiti hususunda oldukça büyük gayretler sarfetdilmiştir. Anatomik primer şekil olarak nodül yani mahdut alveolit tesbit ve klinik bakımdan tam olarak tarif edilmeksizin 5 hastalık şekli ayıran *Bayle*'den sonra (1804) onun talebesi *Laennec* (1825) bu mevzuu ele aldı. Anatomik araştırmalar ve klinik müşahedelere dayanarak tüberküloz doku reaksiyonunun folliküler şeklini (*Laennec tüberkülü*) ve bunun tüberkülozdan ileri gelen enfiltrasyonlardan (doku harabiyetinin derecesine göre beyaz, sincabi, sarı enfiltrasyon) ayırdı. Bu meyanda dokunun erimesi ve kavern şeklini de izah etti. 1865 de *Villemin* tüberkülozun bir intan hastalığı olduğunu 1870 de *Wirchov* anatomik araştırmalara daynarak eksüdatif iltihabî doku şekli ile protüktif sellüler tagayyürler arasında kati bir tefrik yapmış hattâ prodüktif sellüler tagayyürleri tümöral neoformasyonlar içine koymuştur. Akciğer tüberkülozunun evolüsyonu çok değişiktir. Hem pratik hayatta, her vakanın iyice tanınması, hem de iyi anlatılması için bu hastalığı muhtelif şekillere ayırmak mecburiyeti vardır. Şimdiye kadar herkes tarafından kabul edilmiş bir tasnif için muayyen şema yoktur. Devamlı olarak yeni tasnifler ortaya atılmaktadır, fakat umumi olarak bu tasniflerin esasında primer, sekonder, tersiyer devreler kabul edilmiştir. Sekonder ve tersiyer devrelerin aralarını ayırt etmek çok zordur. Birçok müellifler tersiyer tüberkülozun ekseriya sekonder devrenin hematojen metastazi olarak başladığını kabul emektedirler. Tersiyer tüberkülozun taksimi daha güçtür. Akciğer tüberkülozu akut pusselerle seyreden kronik bir hastalıktır. Bu sebeple uzun bir evolüsyonu vardır. Bu esnada patolojik lezyonların karakterleri ve bu lezyonların yayılma şekileri devamlı olarak bir değişiklik gösterir. Tüberküloz bir hastada çeşitli lezyonlar aynı zamanda ve bir arada bulunabilir. Akciğerdeki tüberküloz lezyonların ayırdedilmesinde ve bir tasnife tâbi tutulmasında muhtelif kriteryumlar ele alınmıştır. Bunlar arasında histopatolojik, immünolojik, klinik, prognoz gibi bakımlardan veya hastalığın yayılma nisbetine göre tasnifler yapılmıştır. En ziyade klinik patolojik esaslara dayanmaktadır. 1898 de *Bard* Montpéllier de toplanan tıp kongresinde bugün de kısmen kullanılan ve birçok tasniflere esas olan tasnifi yapmıştır. 1902 de Berlin milletlerarası tüberküloz kongresinde bildirilen *Turban, Gerbardt* tasnifi esaslı bir şekilde revaç bulmuştur. Röntgen araştırmaları ile dikkatli bir tefrik yapmak kabil olduktan sonra tüberküloz teşhisinde ve hastalık şekillerinin tasnifinde yeni görüşler ortaya çıkmıştır. 1910 da *Albrecht, Fraenkel* bundan sonra da *Aschoff, Nicol*'un patolojik anatomik araştırmaları

da anatomik doku nekrozlarının daha dikkatli bir şekilde ayırdedilmesi imkânını vermiş, bu suretle klinik tasnifin tekâmülüne yardım etmiştir. Böylece tüberkülozun seyri daha iyi tanınabilmiş muhtelif hastalık şekillerinin insanlarda hangi şartlar altında husule geldiği tetkik edilebilmiştir. Son 30 sene içinde birçok nasnifler ortaya atılmıştır.

Bunlar : 1. Hastalık arazlarına göre, 2. Hastalık proçesinin kantitatif değişikliğine göre, 3. Hastalık proçesinin kalitatif yapısına göre : a) Patolojik anatomik, b) Radyolojik, c) Anatomoklinik noktai nazarlara göre, 4. Hastalığın dinamik seyrine göre : a) İmmünobiolojik ve patojenik gelişmeye göre, b) Biribirleriyle alâkalı hastalık tablolarına veya tekâmül sıralarına göre yapılmıştır.

1. **Hastalık ârazlarına göre taksim.** Bu şekil tasnif kısmen umumi hastalık tablosuna (**Brown, Heys** ve **Sampson, Sokolowski, Laennec**), kısmen de münferit arazlara göre yani bilhassa ateş ve balgama göre yapılmıştır. (**Spengler, Cummins**) aktif ve inaktif, açık ve kapalı, başlangıç halinde, tam tekâmül halinde, son safha halinde olarak hastalığı tasnif etmektedirler.

Muayyen bazı maksatlarla, meselâ dispanserler için arazlara daynan bu tasnif şekli belki kâfi gelebilir. Fakat istatistik ve prognoz hakkında hüküm vermek, ilmî didaktik maksatlar için elverişli ve kâfi değildir. Çünkü ârazların arzettiği tablo sabit değildir, devamlı olarak değişir. Bugün ateşsiz seyreden bir hastalık tablosu, ertesi gün yeni bir pusse ile ateşli bir şekil alabilir, veya bugün balgam çıkarmıyan bir kavern, ertesi gün mevziî ve umumi hastalık tablosunda ani ve belki de ufak bir değişiklik ile bol miktarda basil çıkarılmasına sebebiyet verebilir.

Bundan başka az arazlı fakat çok mühim olan hastalık tabloları (Frühinfiltratlar) olduğu gibi araz bakımından zengin, fakat ehemmiyeti az olan hastalık şekilleri (kronik sirotik ftizilerin katarral şekilleri) de vardır. Şu halde hastalık belirtilerinin çok olması bir kıymet teşkil etmez.

Birde yalnız tek araz hiçbir zaman bir hastalık tablosunu tâyin edemez. Yüksek ateşli selim vakalar olabildiği gibi ateşsiz, hiç reaksiyon göstermeyen ümitsiz vakalar da vardır. Keza selim, prognoz bakımından müsait, fakat basil çıkaran vakalar olduğu gibi, ümitsiz, fakat balgamda tüberküloz basilleri çıkmıyan vakalar da bulunmaktadır. Bunun için tasnifte bir araz hattâ mahdut bir araz gurubu esas teşkil edemez.

Daha ziyade tekmil hastalık tablosunun, yani bütün semptomların heyeti mecmuasının bir kıymeti vardır. Fakat buna dayanarak bir tasnif yapmanın da mahzurları olabilir. Çünkü kati değildir, muayene eden kimsenin sübjektif hükümlerine bağlıdır, mevcut teşhis vasıtalarına ve bunları kullananların kabiliyetine tâbidir. Bunun için ne şekilde olursa olsun, hastalık arazlarına daynan bir taksim şekli pratikte ihtiyaçları karşılayamaz.

2. Hastalığın kantitatif yayılışına göre taksim : Bu şekil, hekimi en ziyade alâkadar eden prognozu ve bazı vakalarda hastalığın vahametini daha iyi belirtebilir.

Ön plânda **Turban - Gerhardt**'ın 30 senedenberi malûm olan taksimi gelir. Bu taksim tarzı çok yayılmıştır, çünkü kolay anlaşılır ve her hekim tarafından en basit yardımcı vasıtalara müracaat edilmek suretiyle tatbik edilebilir. Fakat bütün faydalarına ve se-

nelerce kullanılmış olmasına rağmen bu şekil de bugünkü ihtiyaçlarımıza cevep veremez. Bir hastalık mihrakının, yalnız fizik vasıtalarla büyüklüğünün tahdidi, en alışkan kimselerin elinde bile tam bir netice veremez. Radyolojik kontroller, çok defa hastalığın daha çok geniş bir sahada olduğunu göstermektedir.

Bu taksime göre hastalığın ilerdeki seyrine ve prognoza dair bir hüküm çıkarılamamaktadır. Bu noksanlar, klinik belirtiler ilâve edilmek suretiyle telâfi edilmeye çalışılmıştır. (**Sternberg**). **Turban - Gerhardt**'ın taksimine kompansasyon, subkompansasyon ve dekompansasyon mefhumlarını ilâve etmiştir. Bu surele üç safhası ve üç kompansasyon derecesi ile birlikte 9 büyük gurupu ihtiva eden bu taksim ikinci Rus Tbc konferansında kabul edilmiş, Rusyada kullanılmıştır. Bu taksimde kompansasyon dereceleri o andaki hastalık halini gösterir. Seyir hakkında yani hakiki durum hakkında muayyen bir fikir vermez; eğer senelerce sürecek olan müşahede buna ilâve edilecek olursa bütün tasnif kıymetini kaybeder. Kompansasyon derecesi her vakada o kadar mütehavvildir ki bu yüzden de sabit ve hudutları kati bir şekilde belli olan bir taksime imkân vermez.

3. **Kalitatif tasnif** : Buna imkân veren paolojik anatomidir.

a - Patolojik anatomik taksimler : İlk anatomik taksimi 1910 da **E. Albrecht** yapmıştır : Kalitatif olarak sirotik, Nodüler ve kazeöz pnömonik kavernli proçesleri ayırmıştır. **Ribbert, Schminke** ve son zamanda **Huebschmann** da esas itibariyle buna katılmışlardır. Sonra bu taksim de **Aschoff** ve talebesi **Nicol** tarafından daha geniş ve şümullü olarak şu noktalar tebarüz ettirilmiştir :

1. Mihrakın esas şeklini akciğer asinüs'ü teşkil etmektedir.

Biribirine yakın asinilerin yekdiğerine katılmasiyle asinöz - nodüler mihrak şekli veya lobuler, lober mihrak husule gelmektedir.

2. Bu mihrakların mikroskopik yapıları dikkatle araştırılmış ve buna göre bir tefrik yapılmıştır :

a - Prodüktif mihraklar : Bilhassa asinöz ve asinöz - nodüler mihraklar halinde höcre üremesinden teşekkül eder.

b - Eksüdatif mihraklar : Az veya çok höcreden zengin bir eksüdadan müteşekkildir.

c - Sirotik mihraklar : Nedbevi konjonktif dokudan müteşekkildir.

b - Radyolojik taksimler :

Anatomik mihrak şekillerini en sadık bir şekilde gösteren bir vasıta röntgendir. İlk defa **Gerhart** yalnız radyolojik bulgulara daynarak bir taksim yapmıştır (1915). Fakat bugünkü araştırmalara uymaz. **Graeff** ve **Küpferle** röntgenle otopsileri tetkik etmek suretiyle muayyen radyolojik mihrak gölgeleri ile anatomik mihrak tagayyürler arasında ileri derecede bir mütabakat tesbit etmişler ve hiç olmazsa tipik vakalarda radiografilerden hastalık mihrakının ince yapısının tanınmasını öğretmişlerdir. Buna mukabil **Braeuning**, akciğer tüberkülozunun prognoz'una dair hazırladığı çalışmalardan bilhassa her türlü anatomik isimlendirmeği reddetmektedir.

Bu suretle:

A. Vüsate göre (bir ve iki taraflı).
I. Zirve veya kaburga kemiği ön ucunun genişliği + enterkostal mesafe.
II. Zirveden hilusa kadar veya 3 enterkostal mesafe genişliğinde.
III. (II.) den daha geniş.

B. Kavernli veya kavernsiz.
C. Kaliteye göre.
I. Hâkim olarak homojen mihraklı veya yumuşak lekeli.
II. Mikst.
III. Hâkim olarak sert lekeli ve lifi.
IV. Bilhassa lifi - büzülme.

Anatomo - klinik taksim :

1. Endüratif sirotik.
2. Nodüler.
3. Kazeöz - pnömonik.

Klinisiyenler bu taksimi kabul etmişlerdir. İlk anatomik taksim (**Albrecht**) yalnız sirotik, nodüler ve pnömonik mihrak şekillerini ayırmakta idi. Sonradan **Aschoff** mektebi histolojik bünyeye göre eksüdatif - prodüktif - sirotik ve mihrak vahdetine göre asinö, asinö - nodüler; lobüler ve mihrak şekillerini ayırdı. İlk önceleri alveoler ve entersiyel diye iki şekil ayrılmakta idi. Fakat sonradan her mihrak şeklinin alveolden başlayıp entrestisiyuma geçtiği anlaşılınca bu terkedildi.

Anatomistlerin araştırmaları, sadece muayyen bir nesiç şekli gösteren mihrakların mevcut olmadığını, daha ziyade karışık şekillerin mevzuubahis olduklarını meydana çıkardı. **Hübschmann** başta olmak üzere yeni araştırıcılar, her türlü tüberküloz doku tagayyürlerinin iltihabi tabiatta olduğunu ileri sürdüler. Her mihrak, entraalveoler olarak iltihabi bir şekilde başlar, eğer akciğerin bu kısmında harabiyet vukua gelmezse protüktif şekle geçer. Organizmin müdafaa kabiliyeti zayıflarsa, her an yeniden eksüdatif şekle geçebilir. Harabiyet olduğu zaman da bu daima eksüdatif safha üzerinden vukua gelir. Her şekil de nihai olarak siroza müncer olabilir. Şu halde tek bir doku şeklinin görülmesi nadirdir. Çok defa her iki safha süratle biribirini takip eder; bazen iki safha aynı bir mihrak içinde karışık bir şekilde görülür; bazen eksüdatif bir mihrak etrafında prodüktif nodüller dizilir, bazen de prodüktif bir merkez etrafında eksüdatif bir mıntaka olur. Bütün bu şekiller arasında tüberküloz doku tegayyürlerinin esas şeklini, eksüdatif şekil teşkil eder. Bütün diğerleri bundan meydana gelirler.

Buna göre bir mihrakın tabiati makroskopik olarak katiyetle tesbit edilemez.

Mihrakların heyeti umumiyesinin karakteri de bir vahdet arz etmez. Kronik akciğer tüberkülozu pusseler yaparak seyreder. Hastalık ne kadar uzun sürerse; o derece çeşitli mihrak şekilleri yanyana bulunur. Hattâ tek bir pusse bile muayyen ve homojen bir mihrak şekli arz etmez. Çünkü taze enfiltrasyonlar yanında perifokal iltihap gösteren eski mihraklar da görülmektedir. Şu halde en faydalı ayırma şekli, - hâkim olarak eksüdatif, ve —hâkim olarak prodüktif— diye olanıdır.

Lâkin bu bile kliniğin ihtiyaçlarına cevep veremez. Çünkü bunu tesbit her zaman kolay değildir.

Anatomlar ve klinisyenler bu noksanları bilhassa tebarüz ettirmişler ve daha ziyade **Albrecht**'in basit şemasını tercih etmişlerdir. Siroz, veya pnömonik bir hastalık kadavra üzerinde makroskopik olarak kolayca tanınabilir. Keza nodüler tüberkülozun teşhisi de basittir. Tabiatiyle bu da mihrakın karakteri hususunda bir fikir vermez. Bunu prodüktif tagayyür yapabileceği gibi, eksüdatif tagayyürler de yapabilir.

Radyografilerin izahı için daha basit mihrak şekillerini tercih etmek lâzımdır. Çünkü bu mihrakların bile filimde görünüşleri bir takım hatâ menbalarına tâbidir. Meselâ muhtelif derinliklerde bulunan mihrakların gölgesi projeksiyonda aynı bir satıh üzerine isabet eder. Bunun için gölgeler daha büyük, daha sık ve gayrimütecanis bir şekilde görünebilirler. Şuaların dağılması yüzünden teressümat bozulur. Filme yakın olan mih-

raklar keskin, uzak olanlar silik görünür. Bu yüzden filimde prodüktif gibi görünen mihrakların, nekropside bağ örgüsünden yapılmış bir kapsülle ihata edilmiş kazeöz mihraklardan ibaret olduğu anlaşılmıştır. Fibröz gibi görünen mıntakalar kazeöz kitleleri ihtiva edebilir. Bilhassa asinöz - nodöz mihrakların hangi kısmının prodüktif, hangi kısmının eksüdatif olduğu kestirilemez. Mihrakların şekli, cesameti ve çevrelerinin vaziyeti hakkında bir şey söylemek kabilse de bunların bünyeleri hakkında bir hüküm vermek kabil değildir. Kavern görmedikçe bir mihrakın kazeifiye olup olmadığını söyliyemeyiz. Ödem ve perifokal iltihap dolayısiyle asinöz mihrakların hududu kesknliğinden kaybeder.

Keza ateş, balgam gibi arazlar, fizik ve klinik bulgularla da hastalığın anatomik esasını izah etmek kabil değildir. Tamamiyle saf şekillerde bu belki mümkündür;

IV. **Hastalığın dinamik seyrine göre taksimi :**

a) İmmünobiyolojik ve patojenetik esaslara göre : Tüberküloz bir enfeksiyon hastalığıdır. Gerek anatomik lokal tagayyürler, gerekse klinik seyir, organizmin immünite durumuna tâbidir. Bu suretle **Ranke** allerjiye daynarak primer, sekonder ve tersiyer devreleri ayırmıştır. **Liebermeister** de aynı düşünce ile üç devre ayırmaktadır; fakat üçüncü devreye bütün mihrak şeklindeki, kazeöz harabiyet gösteren organ ftizileri ithal edilmiştir. Bunlar kısmen **Ranke**'nin ikinci devresine dahildirler.

Ranke kendi ileri sürdüğü devreleri bir taksim şekli olarak teklif etmemiştir. Fakat buna rağmen bu devreler bir taksim şekli olarak kullanılmış ve ihtiyaca kâfi gelmemiştir. Allerji, muayyen bir anatomik şekle bağlı değildir. Organizmin o andaki müdafaa durumuna göre her safhada perifokal iltihap şeklinde fartı hassasiyet reaksiyonu görülebilir. Keza hematojen metastazlar da yalnız ikinci devreye has olmayıp birinci, hattâ üçüncü devrede bile görülebilir. Bunun için her üç devrenin biribirini takip etmesi kaide değildir. İkinci devre ekseriya noksandır.

b) Klinikte hastalık tablolarına göre taksim : İlk defa 1898 de **Bard** tarafından teklif edilmiştir. Bu taksimi diğer müellifler ufak bazı tadillerle tamamlamıya çalışmışlardır.

W. Neumann, patojenezi de nazarı itibara alarak **Bard - Piéry**'ye istinat eden şemasını **Ranke**'nin devrelerine uygun olarak tekemmül ettirmiştir.

1. Basit primer kompleks (aktif ve inaktif bronş lenfa bezi tüberkülozu, zirvede primer mihrakla müterafık abortif tüberküloz).

2. Primer enfeksiyonu hemen takip eden jeneralize tüberküloz, kazeöz pnömoni, phthisis caseosa, kronik püberte ftisisi.

3. Kısmen iyileşen; kısmen yavaş yavaş terakki eden primer enfeksiyonu mütaakıp jeneralizasyon.

a) Habis proliferasyon : Umumi, cerahatli, muhacir miliyer tüberküloz.

b) Virülan proliferasyon : Proliferan primer kompleks tifobasilloz ve hâd, kuru poliserozitis, (pleurite à répétition). Tbc. fibrosa diffusa ve densa, Phthisis ulserofibrosa.

4. Reenfeksiyon ftizileri. Phthisis fibrocaseosa - abortif zirve tüberkülozu - muhacir reenfeksiyondan mütevellit (pleurite à répétition).

Starlinger buna benzer bir taksim yapmış, yalnız klinik hastalık tablolarını **Aschoff** nomankülatürüne göre isimlendirmiştir. **Redeker** de tekâmül devrelerini sıralamak suretiyle münferit hastalık şekillerini bu devrelere ait muayyen bir şekil olarak tanımayı denemiştir. Fakat yalnız başlangıç şekillerde bunu yapmak kabildir. Sonradan hastalık tablosu o kadar karışık bir manzara arz eder ki, gelişmenin seyrini tanımaya imkân kalmaz. Daha sonraları **Ulrici**'nin de yaptığı gibi, klasifikasyonu tamamlamak için patolojik anatomik mefhumlara müracaat edilmiştir.

Buna mukabil **Braeuning** anatomik hastalık şekilerinden sarfınazar ederek tasnife daima tekerrür eden hastalık tablolarını ithal etmek istemiştir.

I. Primer enfeksiyon, bronş lenfa bezleri ve bunların etrafındaki enfiltratif proçesler.

a) Perifokal iltihap ile birlikte taze primer enfeksiyon.
b) Kavernli primer enfeksiyon.
c) İyileşmiş primer enfeksiyon.
d) Bronş lenfa bezi tüberkülozu.
e) Evvelce mevcut bir akciğer mihrakı ve hilüs, trakea lenfa bezleri etrafında perifokal iltihap.
f) Kazeöz pnömoni ve takriben altıncı yaşa kadar diğer kazeöz kavernöz proçesler.

II. Küçük mihraklı dissemine (hematojen) yayılmalar.

a) Ölüme müncer olan miliyer tüberküloz.
b) Bütün akciğer ve kısımları üzerinde selim yayılma.
c) Nedbeleşmiş veya kirleçleşmiş küçük mihraklı yayılma.

III. (I ve IV) e dahil olmıyan enfiltratif proçesler.

a) Mahdut Frühinfiltratlar.
b) Diffüz veya nebülöz başlangıçlar.
c) İzole erken kavern.
d) Yukarıdaki şekillerin arkasından : Tochter enfiltrasyonlar veya başlangıç halinde küçük nodüler veya kazeöz tagayyürler (entrakanaliküler yayılma ve rezorpsiyon tüberkülü).
e) Eski tagayyürlerde görülen gerilemeye elverişli enfiltratif pusseler.

IV. Bronkopnömonik ve pnömonik kazeifikasyon gösteren hastalıklar (küçük çocuklar hariç).

V. Nodüler (asinöz - proliferatif) sirrotik hastalıklar.

a) 1. Zirve mihrakları (röntgende klavikulanın üzerinde) veya birinci kaburganın ön ucu ve enterkostal mesafe genişliğinde.
b) 2. Apikokodal hastalıkta 3 üncü kaburgaya kadar veya diğer şekillerde üç kaburga aralığı genişliğinde.
c) 2. den daha fazla.
d) Sirotik cidarlı, entrakanaliküler yayılması olan veya olmıyan izole yuvarlak kavern.

VI. (V) e dahil olmıyan sirrozlar, bilhassa (I ve III) deki enfiltratif sirrozlardan sonra görülen endüratif sahalar (kavernsiz).

VII. Plöreziler :

a) taze { eksüdatif / kuru

b) İyileşmiş : Zirve kubbesi - enterlober yapışıklık - bakiye boşluklarının yapışıklıkları - mediastinal, lateral, perietal yapışıklıklar.

İlerlemiş karışık ftizilerin bu şemaya ithali güçtür. Fakat son zamanlarda bu imkânı da veren iki ayrı atksim şekli ileri sürülmüştür ki bunun biri **Micheli**'ye aittir :

1. Primer tüberküloz.
2. Post primer akciğer tüberkülozu.

a) Miliyer akciğer tüberkülozu (akut - subakut - diskret veya kronik).
b) Tbc. nodülaris productiva.
c) Frühinfiltrat.
d) Lobit tipinde frühinfiltrat.
e) Klinik primitif kazeöz pnömoni.
f) Kavernöz ftizi (izole kavern).
g) Bronkojen postkavernöz disseminasyonu takip eden ftizi. Esas iki guruba ayrılış mantıkidir. Tali gurublar ise kullanışlı değildir.

Mühim olarak 1907 de *Albrecht,* patolojik prensiplere daynarak akciğer tüberkülozunu üç gurupa ayırmıştır : 1. Edüratif - sirotik iyileşmeye mütemayil proçesler. 2. Nodüler - bronşik ve peribronşik ilerleyen (prodüktif) proçesler. 3. Kazeöz pnömonik proçeslerle birde kavernli kavernsiz olan proçesler (eksüdatif). *Aschoff - Nicol* de esas itibariyle aynı tasnifi yapmışlar ve isim verirken lezyonun teşekkül tarzını düşünmüşlerdir. *Aschoff* lezyonun yayılma yollarına göre hastalığı hematojen, bronkojen ve lenfojen guruplar olarak ayırmıştır. Bronkojen tüberkülozu prodüktif ve eksüdatif diye, prodüktif olanı da sirotik, nodöz, asinöz olarak üçe ayırmıştır. Eksüdatif fitiziyi de, lober, lobüler, asinöz olarak ayırmışsa patolojik bakımdan bir kıymeti olan bu tasnifin klinikte o kadar önemi yoktur. Şu halde bu tasnife göre :

1. Prodüktif ftizi : a) Enterstisiyel ftizi.
   b) Asinöz nodöz ftizi.
   c) Sirotik ftizi.
2. Eksüdatif ftizi : a) Bronkopnömonik ftizi.
   b) Lober pnömonik ftizi.

Nodöz şekillerde çok defa eksüdatif bozukluk görülür, Nodöz ve pnömonik şekillerin proğnostik kıymetleri vardır. Nitekim pnömonik lezyonlar fena seyrederler. *Piéry* tarafından tadil ve *Neumann* tarafından klinikte yer alan *Bard*'ın taksimi :

1. Akciğer parankimasının hastalığı :
   a) Abortiv evolüsyonu olan şekil (tuberculosis abortiva).
   b) Progressiv evolüsyonda olan şekil :
   1. Kazeöz şekil (phthisis caseosa).
   a) Lober pnömoni kazeöz (pneumonia caseosa.)
   b) Galopan ftizi.
   2. Fibrokazeöz şekil (phthisis fibrocaseosa).
   a) Çabuk yayılan şekil (phthisis fibrocaseosa communis).
   b) Konjestiv şekil (splenopneumonia).
   c) Yersel ülserli, kavernli şekil (phthisis caviteria ulcerosa).

d) Yersel artmayan kavernli şekil.
e) Kaşeksi ile biten ülserli fibröz ftizi.
3. Fibröz şekil.
a) Hiperplastik tüberküloz pnömonisi.
b) Kesif skleroz (tuberculosa fibrosa densa).
c) Anfizemli yaygın şekil.

II. Enterstisiyel nodöz şekil :

a) Jeneralize miliyer tüberküloz.
b) İrinli miliyer tüberküloz.
c) İlerlemeğe elverişli miliyer tüberküloz.
d) Proğnozu elverişli miliyer tüberküloz (miliaris discreta).
e) *Landouzy*'nin tifobasilozu.

III. Bronşitik şekiller :

a) Kapiller bronşların tüberkülozu (akut miliyer tüberkülozun asfeksi şekli).
b) Tüberküloz bronkopnömonisi.
c) Kronik bronşitli tüberküloz (peribronşit ve bronşektazi ile müterafık).
d) Basit kronik bronşit ve anfizemli (pseudoasthma).

IV. Post plöretik şekil :

a) Sık sık tekrarlayan tüberküloz natürde plevra iltihabı (pleurite â répétition).
b) Kortikal fibröz ftizi, (tuberculosis postpleuretica fibrosa).
c) Orijini plevra olan kronik pnömonik tüberküloz.
d) Kortikal fibrokazeöz şekil (phthisis fibrocaseosa corticalis).

Bard'ın yaptığı şemada teşhis ve proğnoz bugünükü düşüncelere uymaktadır. Fakat gayeye erişilmemiştir. Bazı müellifler proğnozu göz önünde tutarak tasnif yapmışlardır. Meselâ *Spengler* aktif ve inaktif akciğer tüberkülozu diye ayırmıştır. *Bacmeister*, proğressiv, stasyoner, latansa temayüllü ve gizli seyreden şekiller olarak bir ayırma yapmıştır. Bu açık taksimde (latence) ifadesi doğru değildir. Tüberküloz diye tarif ettikten sonra (latence) terimine lüzum yoktur. Hasta tarafından gizli olan hastalık doktor muayenesiyle meydana çıkmaktadır.

Her hangi bir tasnifde esas; morfoloik bünye, vücudun basillerle mücadelesinin veya adaptasyonun bir ifadesi olarak mümkün olduğu kadar anatomi patoloji esas olmalıdır. Eksüdatif ve prodüktif şekilleri kabul etmek daha doğrudur. Akut pnömonik ve yaygın sirotik şekillerin muayyen bir mevkii vardır. Kavernli tüberküloz, eksüdatif ve prodüktif proçeslerin karışık bir neticesidir. *Farankel* ve *Graff* aşağıdaki taksimi yapmışlardır :

A — Açık veya kapalı tüberküloz olup olmadığı.

B — Ateş derecesinin şekli.

C — 1) Proçesin derecesi ve genişliği.

a. Bir taraflı, iki taraflı.

b. Zirve, yukarı, orta, aşağı kısımlarda.

2) Anatomik şekillerine göre.

a. Sirotik (sirotik nodöz) prodüktif.

b. Asinöz nodöz.

c. Lobüler eksüdatif ve kazeöz (bronkopnömonik)

d. Lober kazeöz (pnömonik)

3) İhtilat olup olmadığı.

Jaquerod, akciğer tüberkülozunda şu şekilde bir tasnif yapmaktadır :

Akciğer tüberkülozu o kadar değişik klinik şekiller gösterirki doktorlar bu hastaların başında hiç bir puvan dö reper olmadan patolojik tagayyürleri ancak zor tanıyabilirler. Bundan ötürü basit ve kolay bir tasnif lâzımdır. Bu sebeple klinik olarak kabul edilen üç büyük gurup muhafaza edilmelidir, sekonder taksimler klinik için yetmediğinden atılmalıdır. Akciğer tüberkülozunun klinik şekilleri bu hastalığın muhtelif şekilde evolüsyonundan başka bir şey değildir. Akciğer tüberkülozu polimorf bir hastalıktır. Muhtelif vakaları ayıran farklar şahsa göre şekillerini değiştirir. Hastalığı taksim edilmez ve güç bir hale koyar. O kadar değişik şekiller verir ki, her bir şahsa göre bir şekil düşünmek icabeder. Akciğer tüberkülozunun iyileşebilmek proçesini anlıyabilmek için bu hastalığın her şeyden evvel klinik şekillerini bilmek lâzımdır. Lezyonun eski veya yeni olması çok önemlidir. Lezyonlarda fibröz, fibrokazeöz... terimleri süi istimal edilmiştir. Proğnoz ve tedavi neticelerini anlamak için sentetik bir taksime ihtiyaç vardır. Bu sebeple *Jaquerod*, aşağıdaki taksimi yapmıştır :

I. Evolüsyonu resolution'a giden yeni akciğer tüberkülozu.

II. Evolüsyonu fibröz şekle istidat gösteren kronik akciğer tüberkülozu.

III. Evolüsyonu terakki etmeye ve harap olmaya istidat gösteren akut akciğer tüberkülozu.

Bacmeister, klinik bakımdan akciğer tüberkülozunu.

I. Aktif (faal).
   a) Progressif.
   b) Stasyoner.
   c) Latansa meyilli.

II. İnaktif (faal olmayan), latans halinde.

Anatomik olarak da :

I. Prodüktif.
   a) Sirotik.
   b) Nodüler.

II. Eksüdatif.
   a) Pnömonik.
   b) Bronkopnömonik.

olarak ayırmıştır.

Burada progrssiv deyince, halsizlik, iştahsızlık, kan tükürme, toksik arazlar, balgamda Koch basili ve elâstik liflerin bulunması anlaşılır. Bu arazlar kaybolmadan hastalık bir duraklama gösterirse strasyoner denir. Latans halinde ise hiç bir faaliyet mevcut değildir.

1916 da *Ranke* tüberkülozu, immünolojik esaslara daynarak üç devreye ayırdı. Birinci devre, ilk intandan hemen sonraki devredir. Bu devrede vücutta allerji ve spesifik muafiyet henüz teessüs etmemiştir. Morfolojik olarak akciğer parankimasında ilk mihrak teessüs etmiştir (tüberküloz pnömoni mihrakı). Bu mihraktan rejiyonal lenfa bezlerine hastalık geçerek hep birlikte primer kompleks teşekkül eder. İkinci devre, erken jeneralizasyon devresidir. Allerjinin teessüsü ile başlar tüberküline fartı hassasiyet vardır. Üçüncü devre, organ tüberkülozu (Beschraenkte phthisie - isolated phthisis) dir. Bu devrede nisbi bir muafiyet bulunur. *Ranke*'nin bahsettiği bu devreler tüberkülozun seyri esnasında daima mevcuttur. Fakat kronolojik bir düzen takip etmezler. Bilhassa ikinci devre çok değişiklik gösterir. Sonra burada immünolojik esaslar tamamiyle izah edilmemiştir. Bu devreler hakikatte hastalığın birer safhalarından ibarettir.

Ph. Schwartz, akciğer tüberkülozunu klinik, radyolojik ve patolojik bakımdan dört esas guruba ayırmaktadır :

1. Normerjik bir vücutta enfeksiyon neticesi direkt olarak husule gelen akciğer tüberkülozu (start kompleks).

2. Yüksek hipererjik bir reaksiyon gösteren, organizmde bronkojen yayılma suretiyle husule gelen akciğer tüberkülozu, Jelatinli, peynirleşmiş pnömoni (galopan ftizi).

3. Yüksek hipererjik bir reaksiyon gösteren bir organizmde Koch basillerinin hematojen yayılmaları neticesi husule gelen akciğer tüberkülozu (miliyer tüberküloz).

4. Normal organizme nazaran Koch basillerine karşı daha az hassas olan veya az ok bir bağışıklık gösteren bir organizmde Koch basillerinin bronkojen, hematojen ve lenfa yollariyle veya direkt temas neticesi yayılmasiyle husule gelen kronik akciğer tüberkülozu veya reactivation ftizisi bu guruba dahildir.

Dufourt ise, **Bard**'ın tasnifini bu günkü telâkkilere göre (anatomopatolojik ve klinik bakımdan) tadil etmiş ve şu şekilde taksim yapmıştır.

Primer ve sekonder tüberküloz	Latant ilk enfeksiyon	
	Klinik ilk enfeksiyon	Primer enfeksiyon ateşi Primer kompleks ve trakeobronşik adenit sendromu. Epitüberküloz. Kazeöz pnömoni ve bronkopnömoni.
	Akciğer dışı metastazla tavsif edilen primer enfeksiyon.	
	Fibrokazeöz şekil	Lokal şekil Kronik yaygın şekil Akut yaygın şekil Karışık şekiller
Tersiyer tüberküloz	Fibröz şekil	Kesif fibröz Fibrotoraks Apikal seyerek fibröz tüberküloz Anfizemli münteşir skleroz. Hematojen münteşir skleroz
	Pnömonik şekil	Kortikoplörit Splenopnömoni Plöropnömoni
Devre dışı tüberküloz	Hematojen tüberküloz Miliyer tüberküloz	

Oberling, Bezançon, Roussy, sırf anatomik tagayyürlerin topoğrafik durumunu esas ittihaz ederek akciğer tüberkülozunun bir tasnifini yapmışlardır. Bu tasnifte asinöz, lobüler, lober terimlerini, akciğerin arşitektürüne göre kullanmışlardır. Bunların evolütif karakterlerine göre de (eksüdatif, folliküler, fibröz), dış manzaralarına göre, basit ve mürekkep şekiller demişlerdir. A. Basit şekiller : 1. Lober ve plürilobüler (bir veya müteaddit lobüllerde) şekillerdir. Buraya eksüdatif, peynirleşmeyen lober şekiller, kazeöz eksüdatif

lober şekiller, skleroz ile müterafık lober şekiller dahil edilmiştir. 2. Lobüler veya asinöz şekiller (yaygın veya lokalize lobüler şekiller). 3. Yaygın asinöz lokalize asinöz şekiller. 4. İnfindiblume ait şekiller (eksüdatif tipte, folliküler, fibröz tipte münferit veya yayğın infindibüler mihraklar veya akut miliyer tüberküloz, sübakut, kronik tüberküloz. 5. Enterstisiyel şekiller.

B. Mürekkep şekiller : Evvelkilerin yekdiğerleriyle karışmasından husule gelen değişik şekillerdir. .Daha sıkdırlar. Bunların tasnifi güçtür. Ancak, lober, lobüler, asinöz şekiller olabilir ve evolüsyonlarına göre kazeöz kavernli, veya kavernsiz, lifi olarak tarif edilebilirler.

Her hangi bir yaşta bakir bir vücuda Koch basillerinin ilk defa girmesi neticesi husule gelen akciğer tüberkülozuna (ilk enfeksiyon tüberkülozu) denir. Bu şekilde zamanla allerji hali teessüs eder. Evvelce Koch basilleriyle temas etmiş ve allerji kazanmış bir vücutta yeniden basillerin girmesiyle husule gelen akciğer tüberkülozu şekline reenfeksiyon tipi akciğer tüberkülozu denir. Bunun menşei, 1) Andojen, 2) Eksojen olabilir. Eksojen yol daha sık olur. Reenfeksiyon tipi tüberküloz kalitatif ve kantitatif olarak taksime uğramıştır. Kalitatif olarak 1930 da *Ornstein, Ulmar* ve *Dittlr,* 1) Eksüdatif tüberküloz, 2) Prodüktif tüberküloz şeklinde bir ayırma yapmışlardır.

Eksüdatif (pnömonik şekil) : Reenfeksiyon tüberkülozunun en sık görülenidir. Akciğerlere basillerin girmesiyle eksüdatif bir reaksiyon husule gelir. Tessüs eden lezyonun genişliği ve harabiyet derecesi, şahsın allerjik durumu ve intanın şiddeti ile alâkadardır. Bu eksüdatif lezyon :

1. Ya hiç bir iz bırakmaz, tamamiyle imtisas eder.
2. Veya reaksiyon daha şiddetli olur. (İmtisastan sonra lifi bir nedbe bırakır).
3. Veyahut massiv bir nekroz ile kavern teşekkül eder. Hastalık ilerler, ihtilâtla ölüm olur.

Eksüdatif tüberküloz klinikte şu şekilleri gösterir: Active resolving exudative Tb. - resolüsyonla neticelenen akut eksüdatif tüberkülozun seyri müsaittir. Hastalık başlangıcında görülen enfiltrasyon imtisasa uğrar. Orta kısmında enfiltrasyon tamamiyle kaybolur, psödokaviter bir manzara husule gelir. Arazların birçoğu kaybolur. Lezyon bilâhara tamamiyle imtisas eder hiç bir iz kalmaz. Hastalığın klinik tablosu az miktarda basille vukua gelen hafif bir intana karşı hipererjik bir akciğer dokusunun reaksiyonundan başka bir şey değildir.

2. Eksüdatif prodüktif tüberküloz : Hastanın mâruz kaldığı intan daha şiddetlidir. Klinik tablo evvelkinin aynıdır. İmtisas daha geç olur. Uzun sürer. Basil müsbettir. Eksüdatif proçes rezolüsyona uğrarken iltihaplı doku yerine fibröz dokunun geçtiği görülür. Burada eksüdasyonun kaybolması daha uzun sürer.

3. Kazeöz pnömonik tüberküloz : Hastanın maruz kaldığı enfeksiyon şiddetli ve uzviyetin mukavemeti her hangi bir sebeple azalmış ise nekrotik bir lezyon teşekkül eder (akut tüberküloz pnömonisi veya galopan tüberküloz).

Eksüdasyon veya enfiltrasyon resolüsyonla neticelenmez, peynirleşir ve kavite teşekkül eder. Bronkojen yoldan basiller akciğerin sağlam kısımlarına yayılır. Nadir olarak kronik safha meydana gelir. Fibrozis, çekilme ve büzülme teessüs eder.

B. Kronik prodüktif tüberküloz : Bu şekilde akciğer dokusunun tüberküloz basiline karşı reaksiyonu mahdut ve mevziidir. Bu suretle teşekkül eden tüberküllerin çevrelerinde fibrozis husule gelir. Bu tip tüberküloz şekli eksüdatif tüberkülozdan çok farklı klinik, radyolojik bir manzara gösterir. Akciğer dışı mihraklar ve hematojen yayılmalar bulunduğu için akciğerlerde aynı zamanda hematojen yayılmalar da görülür. Başlangıçta ekseriya apikal bir lezyon vardır. Çok defa iki taraflıdır. Fibröz bir cidarla çevrilmiş pek çok ufak nodüllerden müteşekkildir. Hiç bir araz vermeden çok yavaş bir şekilde her iki akciğerde hemen hemen müsavi tarzda akciğerin alt kısımlarına yayılır. Daha sonra her iki akciğer tamamiyle hasta olur. Anfizem ve kalbe ait arazlar görülür. Bu şekil tüberkülozun seyri ve tedavisi mevcut olan kavite ile alâkalıdır. Kronik prodüktif tüberküloz (kronik akciğer tüberkülozu) dır.

Kantitatif taksime gelince : Akciğerlerde tüberküloz lezyonun yayılma derecesini gösterir. 1. Minimal. Bir veya her iki akciğerde lezyonun vüsati : Önde zirveden ikinci kondrosternal ekleme, arkada dördüncü vertebranın processus spinozusu veya beşinci vertebranın korpusu arasında bulunan akciğer sahasına muadil bir sahayı tecavüz etmiyecek genişlikte ve kavern göstermeyen vakalar. 2. Orta derecede ilerlemiş (*moderately advanced*). Bir veya iki akciğerdeki lezyonların mecmuu; yayılma sahası bir akciğere muadil sahayı geçmiyecek şekilde kesif ve birleşik lezyonlar. Eğer kavern mevcut ise kutru dört santimden büyük olmayacak. 3. Çok ilerlemiş (*far advanced*), İkinci guruptakilrden daha fazla lezyon gösteren vakalardır.

Max Pinner akciğer tüberkülozunu postmortem bulgulara göre :

I. Bronkojen ftizi :

1 — Kazeöz ftizi.
2 — Kazeökavernöz ftizi.
3 — Fibrokavernöz ftizi.

II. Hematojen akciğer tüberkülozu :

1 — Miliyer tüberküloz.
2 — Miliyer olmayan hematojen tüberküloz olarak ayırmaktadır.

AKCİĞERİN TÜBERKÜLOZ KAVERNLERİ

Müellifler, eskidenberi ftizi çerçevesi içinde akciğerin tüberküloz kavernleriyle meşgul olmuşlarsa da ancak son senelerde anatomik, patolojik ve radyolojik bilgilere dayanarak bu hususta incelemeler yapılmıştır. *Hipecrates* ftizi ile münasebeti olduğunu iddia ettiği **phyma**'dan, **nodül**'den ve bunun **koilie** yani kavern husulüne sebep olduğundan bahsetmektedir. Yalnız burada bahsi geçen **phyma**, tüberküle muadil değildir. *Galen*'e göre; (**Helkos, Ulcus**) ftizinin başlangıcını teşkil eder. *Gardanus* ve *Van Swieten*'e nazaran ise, irin teşkil ederek balgamla akciğer parçalarının çıkarılmasını mucip olur. *Sylvius,* ilk defa tüberkülün irinleşme ve erime vasıtasiyle husule geldiğini tesbit etmiştir. *Laennec*'e kadar tüberküloz kavernleri ve akciğer abseleri, ampiyemler biribirlerinden ayırt edilmemekte ve (**vomika**) ismi altında bir arada toplanmakta idi. İlk defa olarak *Laennec*, pratisiyen hekimin tanıdığı ve tarif ettiği vomikanın büyük çapta bir tüberküloz kitlesinin erimesi neticesi olduğunu göstermiştir. *Laennec*, akciğer kavernlerini hastalığın evolütif safhası olarak kabul etmiştir. Kavernlerin teşhisi bu esnada oskültasyonla yapılmış ve kavernler proğnoz için fena bir belirti olarak kabul edilmiştir.

Patolojik anatomi bakımdan akciğerin tüberküloz kavernleri

Kavernler, tüberkülozun seyri esnasında anatomik ve klinik olarak hususiyet gösteren bir arazdır. Tüberküloz kavernleri; bir taraftan insan organizmi diğer taraftan Koch basili ve bunun yardımcı kuvvetleri arasındaki mücadelenin bir ifadesidir (*Aschoff, Baumgarten*).

Kavernin teşekkülü; tüberküloz basili ve zehirinin spesifik tesirlerine, karışık enfeksiyona, organizmin diğer tagayyürleri ile patolojik dispozisyonların şekline bağlı olduğu gibi hastanın doğuştan bünye ve dispozisyonuna ve yaşadığı müddetçe iktisap ettiği umumi ve spesifik mukavemete de tâbidir. Tüberküloz kavern, yaygın müterakki tüberkülozun sebebi (*Graeff, Ulrici*) olarak tüberkülozun klinik seyri üzerine hususi bir tesir icra eder. Akciğerin tüberküloz kaverni deyince, tüberküloz basili tesiriyle meydana çıkan ve akciğer dokusunun harabiyeti neticesi husule gelen bir boşluk anlaşılır. Böyle olmakla beraber muhtelif bakımlardan bu şekilde bir tarif yerinde görülmemektedir. Zira, bir boşluğun kabul edilmesi için harabiyet proçesi ne şiddette olmalıdır. Otopside akciğerde gördüğümüz, muhteviyatını tamamiyle boşaltarak bir boşluk manzarası gösteren irinli yumuşak mihraklar ve kenarları demarkasyon gösteren peynirleşmiş ve boşalmamış bir mihrak kavern kabul

edilebilir mi? Klinisiyen ve radyoloğların kavern mefhumu, patolojik anatomideki kavern mefhumuna tevafuk eder mi? Tarifte bu hususlar göz önünde tutulmalıdır.

Akciğerdeki bir boşluğa veya mihraka kavern diyebilmek için, akciğerde ne derecede bir doku kaybı lâzım geldiği henüz halledilmiş değildir. Bazı anatomistler mikroskopik kavernlerden bahsederler. Eğer bu tarife uymak lâzım gelirse balgamla elâstik lifler çıkaran her tüberkülozu (kavernli) telâkki etmek yani açık tüberküloz hastaların kavernli tüberküloz olduğunu kabul etmek lâzım gelir (*Brauning, Delacamp*). Ancak bir açıklık görülebilen yani darı büyüklüğünde kavernlerden bahsedilebilir. Klinikte bunlar teşhis edilemezler. Bundan dolayı elâstik liflerin bulunması hiç nazarı itibara alınmadan oskültasyon, perküsyonla ve radyolojik tesbiti kabil olan kavernler ele alınmalıdır. *Brauning*, kavernin klinik ve radyolojik olarak tesbitini kati bir surette istemektedir. Fakat patolojik kavernler (*Virchow*) akciğer dokusunun harabiyeti neticesi teşekkül eder. *Baumgarten*, tüberküloz irin teşekkül ettikten sonra dokuda irinli boşluklar meydana gelir demiştir. *Ziegler* ve *Orht* «akciğer tüberkülozunu tarif ederken açık ve kapalı kavernleri ayırmışlar ve kavernler evvelce mevcut boşlukların genişlemesinden teşekkül etmez, bilâkis akciğer dokusunun harabiyeti neticesi meydana gelirler. Bronşektaziden tüberküloz kaverni husule gelebilirse de bunun için bronşektazi cidarının tüberküloz yara ile harabiyete uğraması icabeder demişlerdir. *Tendeloo* Kavern, esas itibariyle bronşla münasebeti olan içi boş bir yaradır. Fakat, peynirleşmiş maddenin yumuşamasiyle teşekkül eder ve bu yumuşak kitle ile dolu olan mihraklara kavern denir. Tıbki irinli bir yumuşama ile husule gelen abselerde olduğu gibi...» dedikten sonra «tüberküloz bir absenin irinli bir yumuşaması ile husule gelen bir boşluk hava yoluyla münasbete geçerse buna kavern denir» şeklinde tarif etmiştir.

Pagel, Henke'ye göre, kavernin mevcudiyeti, tüberküloz mihrakların yumuşamasına ve harap olmasına bağlıdır. Şu halde, peynirleşmiş bronş mihrakı harabiyete duçar olduğu takdirde kavern ismini alır. Sekonder olarak tüberküloz enfeksiyonuna maruz kalan primer bronşektaziden bu şekilde (bronşektazik kavern) husule gelebilir. *Letulle*'e nazaran, akciğerin tüberküloz kavernleri irinli bir yumuşamanın ve kazeöz kitlelerin atılması neticesidir. *Huebschmann,* kavern, tüberküloz mahsullerin erime proçesi ile teşekkül eder demektedir.

Schmincke'ye göre, tüberküloz kavernler, akciğer dokusu içindeki boşluklardır. Kavernler tüberküloz proçesinin en son neticesini teşkil ederler. Hasta doku peynirleşmeden sonra su alma ve fermantatif erime ile yumuşayarak dışarı atılınca kavern teşekkül eder.

F. B. Mallory, kavrnler bronşların genişlemesi ile meydana gelirler veyahut bir abseyi takip edebilirler. Bilhassa tüberkülozda çok görülürler demektedir.

Literatürden toplanan bütün bu tariflerin hiç biri kaide olarak, kavernin teşekkül tarzı ve doku harabiyetinin boşalması basit olarak söylenmiş olmasına rağmen patolojik anatomiye uymamaktadır. Buna sebep kavern mefhumunun çeşitli surette tasavvur edilmesidir.

Muhtelif noktai nazarları göz önünde tutarak, tüberküloz akciğer dokusu içindeki lâalettayin şekilli ve cidarı yumuşak olan, muhteviyatı ile bir hudut teşkil eden bir boşluğa (tüberküloz kavern) ismi verilmektedir. Buna göre, makro ve mikro kavernler, açık ve kapalı kavernler ayırt edilmektedir.

Kavernin gelişmesi : Tüberküloz kavernin teşekkülü için, yalnız entra asinöz ve enterstisiyel bir eksüdanın mevcudiyeti değil aynı zamanda basil ve toksinlerinin tesiriyle akciğer dokusunun harabiyete ve peynirleşmeye duçar olması lâzımdır. Tüberkülozda peynirleşme eksüdatif bir reaksiyondan menşeini alabilir veya endirekt olarak tüberküloz granülasyon dokusunun teşekkülünü takip edebilir. Peynirleşmenin yavaş veya süratle tekâmül etmesi lokal toksin teşekkülü ve tesirinin bir ifadesidir. Peynirleşme, tüberküloz basilinin lokal olarak spesifik tesirine son verir. Peynirleşmiş akciğer mihrakı bundan sonra muhtelif tekâmül safhaları geçirebilir. Her çeşit nekroz burada vukua gelir. Bu değişikliklerin nevi bir taraftan nekrozun yapısına, yerine, büyüklüğüne, karışık enfeksiyonun sekonder tesirine, diğer taraftan organizmin doğuşdan ve sonradan kazanılan reaksiyon kabiliyetine (Allerji) tâbidir. *Huebschmann,* peynirleşmiş kitlenin yumuşamasını insan vücudunda rastlanabilecek olan en yüksek fartı hassasiyet reaksiyonu olarak kabul etmektedir.

Peynirleşmede husule gelen değişikliğin, reperatif bir safhanın başlangıcını teşkil ettiğine dair düşüncenin mahdut bir kıymeti vardır. Çünkü lokal reparasyon hâdiselerinin çok defa ve kati olarak tüberküloz basillerinin tesiriyle tenbih edildiğini tecrübeler göstermektedir. Peynirleşme, 1) Ankapsülasyon ile müterafık kuru değişiklik, 2) Su almak suretiyle yumuşama, 3) Erime şeklinde değişikliklere mâruz kalır. Evolüsyonun müsait olmadığını gösteren deiller olarak; kazeumun yumuşama ve sulanmasıdır. Yumuşamış kazeum müsait olmayan bir lezyondur. Akciğer havalı bir süngerdir, ihtiva ettiği bütün mayiini dışarı atmakla mükelleftir. Bunu bronşlarla yapar. Bu sebeple yumuşamış ve erimiş kazeumu harice atar ve bu esnada bir kavern bırakır. Böyle bir lezyonun yani kavitenin şifası da güçtür. Şu halde kazeumun yumuşaması bir vehamet hâdisesidir.

Kapalı bir kavernin teşekkülü için yumuşama kâfidir. Açık kavernlerin teşekkülü için ise erime lâzımdır. Kuru değişiklik, kapalı kavernlerin gerileme hâdisesini gösterir. peynirleşmenin suyunu kaybederek koyulaşması ve mütecanis bir hal almasından sonra sekonder kireçlenme ve kemikleşme vukua gelir. Mihrakın fibröz bir ankapsülasyonu beraberce vuku bulur. Peynirleşen dokunun büyük bir kısmının nedbe teşkil eden granülasyon dokusu ile tam bir şekilde ikame edilmesi hemen hemen mümkün değildir.

Yumuşama ve erime hâdiselerini kati olarak biribirlerinden tefrik için esaslı bir tetkik yapılmamıştır. Kavern teşekkülü çok defa bir yumuşama hâdisesi veyahut erime ile beraber her iki hâdise, irinli bir erime telâkki edilmektedir (**Pagel**). Erime su almak ve yağlanmak suretiyle vukua gelir. Yumuşayan cisim büyür. Morfolojik veyahut kolloid ve şimik elemanlarının bünyesinde her hangi bir değişiklik husule gelmez. Daha doğrusu peynirleşmenin bünyesinde bir kayıp olmaz. Peynirleşmenin su alarak yumuşaması sık görülen bir hâdisedir. Kazeifiye mihrakın erimesi (yumuşaması değil) münhasıran ve yalnız başına açık kavernlerin teşekkülünü hazırlar. Peynirleşmiş nekrozun erimesi lökositlerin proteolitik fermanları tesiriyle vukua geldiği kabul edilmiştir (**Aschoff, Ort, Schmincke, Huebschmann**). Gerek peynirleşme gerekse erimeye en kuvvetli mukavemeti elâstik lifler göstermektedir. Doku harabiyeti için lökositlerin olması muhakkak şart değildir (**Scheide**). Pnömokonyozdaki nonspesifik yumuşamalar lökositleri ihtiva etmez. Mühim olan nokta, hangi şartlarda lökositler, kazeifikasyona girer, hangi şartlarda girmez meselesidir. **Feringa** ve arkadaşlarına göre, umumiyetle lökositler dokunun asit tarafına doğru hicret ederler. Buna nazaran kazeifiye kitlenin evvelâ asitleştirilmesi, lökositler üzerine pozitif şimyotaksik bir tesir icra eder. Bu suretle mecburi olarak erimeyi mucip olur. Kazeifikasyon kitlesi içinde hidrojen iyon konsantrasyonu, kanın PH. kıymetiyle asidite arasındaki değişikliğin kavern teşekkülünde mühim br rolü vardır. Bu şartlar, peynirleşmenin erimesini tekemmül ettirmektedir.

Orth'a göre, peynirleşmiş kitle başlangıçta katı ve kurudur. Fakat sonradan yumuşar. Peynirleşmenin erimesi iki suretle olur. 1) Erime, kuru peynirleşmeye lökositlerin girmesiyle başlar. Protein kitlesini sulandırır ve eritirler (irinli demarkasyon). Bu hâdise için karışık enfeksiyon yani diğer bakterlerin iştirakine lüzum yoktur. 2) Kuru peynirleşme, evvlâ şişer ve ancak ondan sonra lökositlerin muhacereti olur (soğuk abse). Bu esnada karışık bakteriler yumuşamış dokuya girebilir. Bu bakteriler de lökosit muhaceretini arttırabilir. Şu halde hem lökositlerin proteolizi hem de karışık bakterilerin tesiriyle erime olur.

Tüberküloz kavern, akciğer dokusundan veya bronştan menşeini alarak teşekkül eder. Bu sebeple, 1) Pnömonyojen, 2) Bronkojen kavernlerden bahsedilmiştir.

Pnömonyojen kavernler : Akciğer dokusunun mahdut bir kısmı peynirleşir. Erimiş olan muhteviyatı arasında bir sınır husule gelerek kavern teşekkül eder. Bu kavernlere küçük veya büyük (mikro veya makro kavern), primitiv veyahut esas kavern denir. Bu kavernden hususi şartlar altında başka tagayyürlerin katılmasiyle muhtelif kavern şekilleri meydana gelir. Şu halde primitiv kavern, başlangıçta içi tamamiyle dolu olan bir teşekküldür. Bu vaziyette bulunan bir kavern şimik (tüberküloz basili ve toksinleri ile harabiyet mahsulleri), fizik (kavern cidarının gerilme vaziyetleri) tesirler altında labil bir muvazene hali gösterir (*Graff*). Zaman zaman fizik durum, şimik hâdiselere tâbi olur kavern içindeki kitlenin ve cidarın harabiyetinden doğan kuvvetler kavernde statik bir düzensizlik yaratır. Peynirleşmiş bir mihrakın histolojik olarak ilk erime yeri, mihrakın ortasında mıdır? Bronşioller mıntakasında mıdır? veyahut erimeler mütaaddit midir? Bunu kati olarak bilmiyoruz. Kavern cidarı ile bu kazeöz teşekkülün muhteviyatı arasındaki muvazene iki şekilde teessüs eder. Primitiv kavernler ya kapalı kalır veya

muhteviyatını her hangi bir şekilde boşaltır. Buna göre kapalı ve açık kavernler meydana gelir. Bir kavern tekamülü esnasında kapalı kavern iken açık ve açık şekilden kapalı bir gelişme gösterebilir.

Kapalı kavernler : Sekestran veya abse şeklinde bir erimeden teşekkül ederler. Abseli erime daha sık görülür. Mikro kavernlerin abselerinden itibaren bir kiraz veya ceviz büyüklüğüne kadar olan kaverınler peynirleşmiş bir mihrakın ortasında muntazam veya gayrimuntazam olmak üzere tek veya mütaaddit olarak bulunurlar. Büyükçe kapalı kavernler daha ziyade nisbeten (lobüler kazeöz) mihraklar içinde olur. Bir taraftan teneffüs haraketlerinden uzak bırakılan dokunun muayyen bir rijiditesi, diğer taraftan buna ait bronşun yumuşamamış kazeifiye eksüda veya fibrin vasıtasiyle yer değiştirmesi sebebiyle bir müddet için veya devamlı olarak kalan kapalı kavernin açık kavern haline geçmesi önlenir. Bu durum bilhassa eksüdatif kazeöz akciğer tüberkülozunda sık görülür. Eski klinisiyenler balgam çıkarılmadığı halde hava ihtiva eden kapalı kavernlerden bahsetmekte ve dev kavernlerin mevcudiyetini kabul etmektedirler.

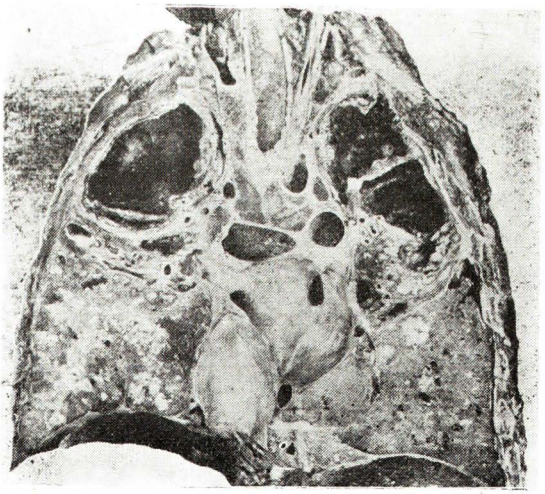

Sekil 15 — Her iki akciğer üst loblarının boşalması neticesi dev kavern teşekkülü

Primitiv açık kavrn : Sekestran ve abse teşekkülü neticesi erime ile husule gelir. Harabiyet mihrakının çevresine ve genişliğine tâbi olarak bu mıntakadan sekester veya absenin boşalması için muhtelif yollar vardır. Burada en müessir rolü drenaj bronşu oynar. Peynirleşmiş eksüdanın erimesi ve atılması küçük bronşlar mıntakasında vukua gelir. Bu suretle pnömonyojen ve bronkojen kavernlerin teşekkülü arasında jenetik bakımdan esaslı bir ayrılık

bulunmamaktadır. Jenetik bakımdan tefrik daha ziyade bronşların çeşitli büyüklüğüne göre yapılmaktadır. Bronş cidarındaki mikro kavern, parankimaya doğru ait olduğu lobülün erimiş kitlesini de içine almak suretiyle büyüyerek makro kavern teşekkül eder. Akciğer dokusunun kazeifikasyonu ile teşekkül eden açık kavernler (pnömonyojen kavern) den başka kazeöz bir bronşit, primer olarak bronkojen kavernler meydana getirebilirler. Bunlara bronşektatik kavern de denilirse de doğru değildir (*Huebschmann*). Çünkü menşeini tüberküloz olmayan bir bronşektazinin sekonder enfeksiyonu ile veyahut kronik akciğer tüberkülozunda meydana gelen basit bronşektazilerden teşekkül etmiş olan kavernlere bronşektatik kavern (*Schmincke*) adı verilmektedir. Müellifler pnömonyojen kavernlerin bir boşluk haline gelmesi için en küçük bronşların cidarından itibaren bir büyüklükte başlaması lâzım geldiğini bu suretle pnömonyojen kavernlerle bronkojen kavernler arasında, münhasıran kavernin menşeini teşkil eden bronşun büyüklüğüne göre bir ayırma yapılabileceğini bildirmişlerdir. Büyük bronşların tüberküloz kavernlere menşe teşkil ettiklerini ve böyle bir kavernin ancak nadir vakalarda tüberküloz dışındaki şartlarda vukua gelebileceği zannedilmektedir.

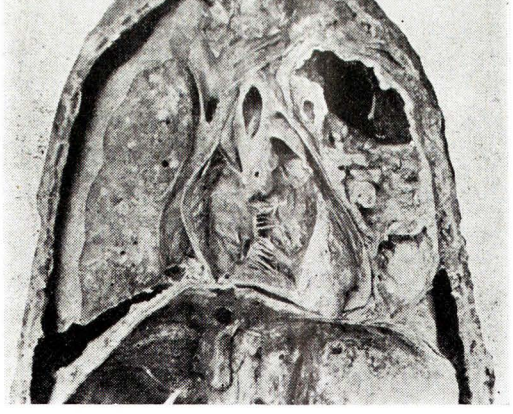

Şekil 16 — Kronik akciğer tüberkülozu. Sol üst lobda dev kavern

Açık kavern teşekkülünün zaman ve yeri: Akciğer tüberkülozunun seyri esnasında akciğerin her tarafında her zaman bir kavern teşekkül edebilir. Açık kavernlerde hastalığın yayılması, kanamalar ve karışık enfeksiyon tehlikesi bulunduğundan kapalı kavernlere nazaran önemi daha büyüktür. Kavernler akciğerin her yerinde olmakla beraber çok defa klavikül altı, koltuk altı ve dış kısımlarda bulunurlar.

Primer mihrak ya iyileşir yani anatomik bir safha, kavern teşekkül etmeden kaparır veyahut primer mihrak harabiyete uğrayarak kapalı ve açık kavern haline geçer. Ana-

tomik bir safhanın hitamından sonra böyle teşekkül eden bir kavernden bronkojen metastazlar neticesi de primitiv kavern teşkil edilebilir. İlk anatomik safha primer enfeksiyon safhasıdır. Akciğerin muayyen bir mintakasının primer kavernin teşekkülüne elverişli olduğu mevzuubahis olamaz. Halbuki reenfeksiyon safhası olan (**Aschoff**) ikinci, safhanın primer kavernlerinin yeri meselesi mühimdir. Akciğer tüberkülozundaki radyolojik primer kavern doğrudan doğruya anatomik primer kavern telâkki edilemez. Çünkü radyografi, açık kavernleri ilk teşekkülleri esnasında ve bilhassa küçük ve bazı mevkilerde olursa göstermeyebilir. Esasen anatomik primer kavernlerin radyolojik olarak tesbit edilebileceği hiçbir zaman kabul edilmemektedir. Patolojik anatomi bakımından, kronik kavernli akciğer tüberkülozunun son safhalarında zirvenin klavikül altı mıntakasına nazaran daha az kavern ihtiva etmesi, primer kavernin zirveye nazaran klavikül altında daha sık teşekkül ettiği mânası çıkarılmamalıdır.

Sekonder kapalı kavernler : Drenaj yolları her hangi bir surette kapandığı için açık şekilden kapalı bir şekle geçmiş olan kavernlerdir. Böyle bir kapanma vakit vakit olabileceği gibi devamlı da olabilir. Sekonder kapalı kavernler, drenaj bronşu veya bronşları peynirleşmiş yumuşamış fakat henüz seyyal bir hal kesbetmemiş ifrazatla dolarak, 2) Bronş cidarının peynirleşmesi veya şişmesi ile bronşun kapanması, 3) Dışardan tazyik ve itilme ile çok muhtemel kavernin yer değiştirmesiyle husule gelebilirler. Drenaj bronşunun tıkanması esnasında kavern içinde fazla miktarda ifrazat bulunursa kavern muhteviyatının retansiyonu vukua gelir. Plevra boşluğuna veya diğer bir kavern içinde spontan delinme veyahut peynirleşmenin lokal olarak yayılması olabilir.

Akciğerde aynı zamanda birden fazla kavern husule gelebilir. Hattâ daha nadir olarak birkaç primer kavern veya daha sık olarak aynı zamanda meydana gelen sekonder kavernler olabilir. Bunlar jenetik bakımdan biribirlerine tâbi olarak yekdiğerini takip edebilirler. Biri büyür diğeri küçülür, bir kısmı boş veya dolu kavern haline geçebilir. Çok defa bronkojendirler. Kavernlerden aspirasyon suretiyle teşekkül etmiş olan mihraklar ve kavernler için tercih mahalli üst lobların ucu, yan ve kenarlarıdır. Buna solda lingula da dahildir. Bununla beraber ekseriya üst lobun anfizemi görülür (kompansatris anfizem). Nadir olarak akciğerin diğer loblarının kranial uçları hasta görünür.

Mültipl (birkaç kavern birden) kavernler, eski peynirleşmiş mihraklardan sekonder erime ile teşekkül edebilirler (geç kavernler-Spaetkavern). Bilhassa daha ilk klinik safhalar arasında terkova altındaki bir erken irtişah (kavernli veya kavernsiz), eski bir zirve mihrakını kavernli şekilde bir harabiyete uğratabilir ve radyolojik olarak tesbit edilebilir. Keza, eski anatomik safhalara ait tamamiyle iyileşmiş kavernler yeniden açılabilir. Otopside; kronik kavernli akciğer tüberkülozunda kavernler zaman ve yer bakımından bazı hususiyetler göstermektedir. Lobüler kazeöz tüberkülozun akut ve sübakut şekillerinden inkişaf eden kavernler daha ziyade gelişigüzel sıralanırlar ve

kranial sahalarda olduğu gibi daha sık olarak akciğerin orta ve alt kısımlarında bulunurlar. Hilüs seviyesinden daha aşağı olan kısımlarda kranial kısımlara nazaran daha nadir olarak kavernler içinde trabeküller teşekkül eder. Böyle kavernlerin drenaj ve boşalma şartları müsait değildir. Çünkü kazeöz irinli maddeleri kendi ağırlığının aksi istikamette hareket ettirmek icabeder. Keza eksüdatif kazeöz vakalarda da perifer kavernlerin adedi, santral olanlardan daha fazladır.

Tekâmülünü yavaş tamamlayan akciğer tüberkülozunda kavernlerin gelişimi, yayılma istikametleri ve çoğalmaları daha ziyade akciğer loblarının vaziyetine tâbidir. Ekseriya kavernler üst lobda bulunmaktadır. Bunlar ikinci kaburga seviyesinde, yan tarafta, göğüs cidarına yakın olarak bulunur. Hemen hemen aynı derecede sık olmak üüzere en eski ve en büyük kavernler üst lobun zirvesini işgal ederler. Üst lob kavernleri tercihan yanda ve akciğer dokusunun içinde eğri olarak aşağı ve öne doğru aynı istikameti takip eden (endüre doku) içinde yayılırlar. Buna mukabil alt lob kavernleri, bilhassa lob zirvesine ait olanlar arkaya diaframa doğru uzanırlar. Kavernlerin daha ziyade kranial dispozisyon göstermesi yanında aynı derecede muhite ve doğrudan doğruya plevra altına doğru bir yayılması görülür. Santral bulunan hilüse yakın kavernler nadirdir ve daima çok küçüktürler. Bunlar yalnız büyük, periferik kavern teşekkülü olan vakalarda görünürler. Çok defa akciğerin kranial kısımlarında kavern bulunmadığı halde kaudal kısımlarında tipik kavern bulunabilir.

Kavernin anatomi ve histolojisi: Kavernlerin büyüklüğü, adedi, cidarlarının durumu, etrafı ile münasbeti, kemikten itibaren göğüs duvarı ile münasebeti, hekime tatbik edeceği tedavi tarzını ve prognozu tâyinde her vakaya göre bir endikasyon verir. Kavernin büyüklüğü : Primitiv kavernin ve bunu mütaakıp husule gelen kavernlerin volümü, yavaş veya süratle artan harabiyet, kavern cidarı üzerine icra edilen iç ve dış tazyikler ve nihayet kavernin kapanması hâdiseleri, kavernin büyüklüğünü tâyine yardım eden faktörlerdir. Şu halde kavernler her boyda büyür ve küçülürler.

Letulle, gözle görülemeyen ve genişlemiş bronşlarla karıştırılan kavernlerden bahsetmiştir. **Beitzcke**'ye göre, darı tanesi büyüklüğünden, **Huebschman**'a göre ise, fındıktan daha büyük olanlar makrokavernlerdir. Kapalı kavern cevizden daha büyük olmamalıdır. Evolüsyonu süratli olan akciğer tüberkülozu vakalarında ekseriya küçük kavernler görülür. Seyri yavaş olan akciğer tüberkülozunda elma büyüklüğünde olabilirler. Daha büyükleri nadirdir. Birkaç kavern bulunursa kaide olarak büyükleri muhitte plevraya yakın, küçükleri ise hilüs yakınında olur. Alt lobda birkaç kavern bulunursa bunlardan öndekiler, arkadakilere nazaran daha büyüktür. Akciğerin bir lobu kavern haline geçebilir (**Dev Kavern**). İki loba ait daha büyük kavernlerin teşekkülü mümkündür. Bu şekilde kavernler daha ziyade sol tarafta bulunur. Bu vakalara akciğer tüberkülozunun hususi bir şekli olarak (solda total akciğer kaverni) denilmiştir. **Zietzbuch**, bu şekilde on bir kadın hasta neşretmiştir. Bunlar pnömotoraksla karıştırılabilir. Kavernlerin adedi, akciğer tüberkülozunun şekil ve seyrine, tek kavernin durumuna ve büyüklüğüne tâbidir. Müterakki kronik akciğer tüberkülozunda kavern adedi fazla olur.

Kavernlerin mevkii; 1 - (anatomik) akciğer loblarına, 2 - (klinik) göğüs boşluğundaki üç istikamete göre tâyin edilir. Klinik bakımdan bunun büyük bir önemi vardır. Tedavi şeklinin tatbikinde büyük rol oynar. Kavern akciğerin her hangi bir yerinde olabilirse de mevkii bakımından da bir istidat bulunmaktadır. Kavernlere menşe teşkil eden kazeifiye primer ve sekonder mihrakların akciğerde tercik ettikleri noktalar vardır. Akciğerlerin üst kısımlarını kavernler tercih etmektedirler.

Kavernlerin şekli : 1) Muntazam olanlar : 1 veya 2 istikamette, hiç olmazsa aşağıya doğru simetriktirler lobut, yumurta, kürre şeklinde görülürler. 2) Gayrimuntazam olanlar : Her üç istikamette (aşağı, yukarı, yan) değişikler gösterirler. Kavern cidarının hudut sathının genişliği ve kesafetinin de hususi bir kıymeti vardır. Gerek eksüdatif kazeöz gerekse prodüktif peynirleşmeye daha az istidatlı olan tüberküloz şekillerinde muntazam veya, gayrimuntazam kavernler bulunabilir. Eksüdatif kazeöz bir mihraktan teşekkül eden ve süratle bir erime neticesi husule gelen primitiv kavernler, keza klinisiyenlerin erken kavernleri yani absede kavernler kaide olarak yumurta veya küre şeklindedirler. Bunun aksine olarak akut, lober veya lobüler kazeöz pnömoniye ait primitiv kavernler (meselâ galopan ftizide), prodüktiv ve peynirleşmiş mihraktan teşekkül eden primitiv kavernler başlangıçtan itibaren gayrimuntazam kavernlerdir. Primitiv kavernlerin muhtelif şekillerinin daha sonraki tekâmülleri esnasında yeni şekiller meydana çıkabilir. Kronik akciğer tüberkülozunun iyileşme safhasında kavernler yuvarlak bir şekil almaya başlarlar. Yuvarlak kavernler iyileşmeye meyyal kavitelerdir. Radyolojik olarak kavernlerin vakit vakit kaybolduklarını gördüğümüz gibi, kaybolan kavitelerin yeniden meydana çıktığı da görülebilir. Kavernin şekli ve büyüklüğü kavern hizasında muhtelif tazyik ve çekilmelerin tesiri altındadır. Kaverne, drenaj bronşunun kabili nüfuz olup olmamasına tâbi olan bir iç tazyik ve bir de dış tazyik müessirdir. Dış tazyik, kavern etrafında bulunan havalı dokunun icra ettiği hava tazyiki, plevranın ve akciğer dokusunun elâstik tazyiki şeklinde kendini göstermektedir. Kesafet peyda etmiş olan perikaviter hudut sathı, bu tazyika karşı mukavemet gösterir kavern içi tazyiklar, bu çeşitli mekanizmaya tâbi olarak müsbet veya menfi kalırlar.

Patolojik anatomi : Kavern bir taraftan tüberküloz proçesin bir kısmını teşkil eder, diğer taraftan husule gelen defekt dolayısiyle ve iyileşmesindeki güçlüklerden yarattağı tehlikeler bakımından hususi bir önem gösterir. Tüberküloz kavernler daima yumuşamış kazeumun dışarı atılmasından meydana gelmektedir. Başlangıçta kavern, kazeöz blokun yerinde bir madde kaybından başka bir şey değildir. Fakat bu maddenin atılması arttıkça kavern çevresinde reaksiyon başlar ve kaverne mahsus bir strüktür husule gelir. Anatomik olarak kavernde içeriden dışarıya üç tabaka bulunmaktadır.

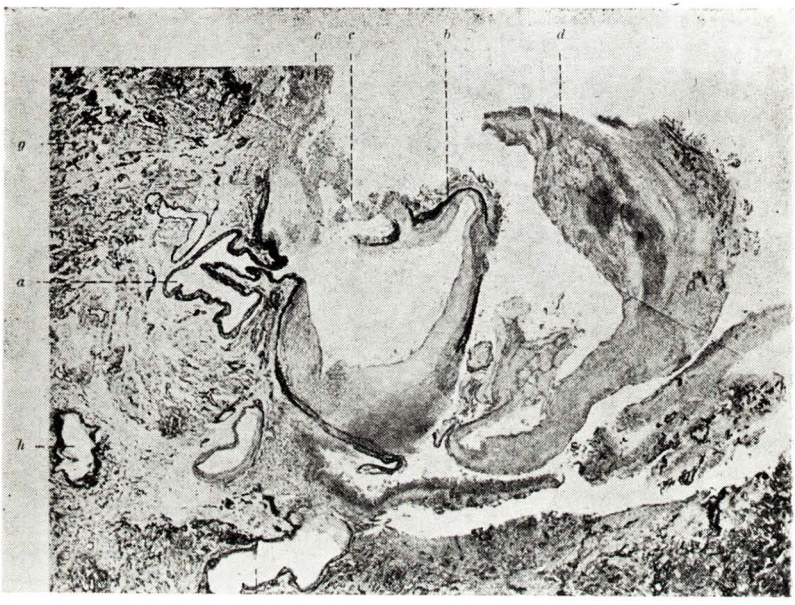

Şekil 17 — Bir kavernde anevrizma yırtılması

1. İç tabaka : Kavern cidarlarını örten kazeumu ihtiva eder. Basilden zengindir. Enfektan mıntakadır. Bu iç nekrotik tabaka, az çok ramoliye olmuş kazeumun bakiyesinden başka birşey değildir. Kavernin eski veya yeni olmasına göre kalınlığı değişir. Başlangıçta kalındır sonraları 1 - 2 mm. kadar azalır, hattâ bazı kısımlarında kaybolabilir. Histolojik olarak bu tabaka ramoliye kazeumdur.

2. Orta tabaka veya kavernin zarfıdır. Histolojik olarak; tüberküloz follikülden teşekkül etmemiştir. Nonspesifik hakiki granülomdur. Burada makrofajlar, fibroblastlar, anormal olarak develepe olmuş kapillerler görülür. Yani granülasyon dokusu mıntakası demektir. Bu mıntaka muayyen bir sikatrizasyona maliktir. Kavernin zarfı veya kabuğu olan (Coque cavitaire) bu tabaka muhtelif kalınlıktadır. Kavern ne kadar eski olursa bu tabaka o kadar kalınlaşır. Zamanla hiyalen dejeneressans mıntakaları teşekkül edebilir. Kabuk ile iç nekrotik tabaka arasında genişlemiş kapillerlere tesadüf edilebilir. Bunların yırtılması kanamalara sbep olur.

3. Perifer mıntakası : Perikaviter atelektazi sahasıdır. Burada alveol havası kaybolmuştur. Andotel örtünün kübik metaplazisi ile vakaya göre az veya çok nisbette iltihabi (skleroz) bulunur. Bu mıntakanın temizlenmesi kaverinin kapanmasına yardım eder. Perikaviter atelektazi bilhassa eski kavernlerin dış kısmında hemen daima bulunmaktadır. Bu hizada alveol kalib-

raları ufalır, basilin bütün hayatı kavernin iç nekrotik tabakasındadır. Kabukta perikaviter atelektazi sahasında basil yoktur. Yalnız bu hizada sekonder bir tüberkülizasyon olursa bulunur. Nekrotik tabakada kültür halinde basil bulunur. Daha ziyade sathi kısımlarda ve yeni kavernlerde basil fazladır. Şu halde kavern en iç cidarında enfeksiyon elemanlarına maliktir, hastalık buradan yayılır. Orta ve dış tabakalariyle ise teneddüp imkânını bulur. Nedbeleşme, ancak basilden zengin ve kazeöz olan iç cidarın temizlenmesi nisbetinde olmaktadır. Eğer akciğerlerdeki doku kaybı, likefaksiyondan sonra kazeöz nekrozun eliminasyonuna ait ise kavernin teşekkülünde ve husule gelmesinde başka faktörler de müessir olur. Bu faktörler şunlardır :

a. Mekanik faktörler : Akciğer dokusu, elâstik bir dokudur (sürdistansiyon) halindedir. Böyle bir elâstik dokuda kazeöz bir mihrakın eliminasyonu santrifüj elâstik kuvvetlerle olur. Bu mekanik tesir aynı zamanda perikaviter atelektaziyi mucip olur.

b. İkinci faktör bronşun hali ve bunun kavern üzerine tesiridir. Bronş, kazeumun boşalma yoludur ve kazeumla temas neticesi er veya geç enfekte olur (tüberküloz bronşit). Enfeksiyon neticesi drenaj bronşlarının iskeletleri harap olarak huni şeklinde genişleyerek tüberküloz kavernin içine açılır. Diğer bir kısım bronşlar ise tıkanır, sağlam akciğerde anfizem diğer tarafta retraktil akciğer kondansasyonu husule gelir. Binaenaleyh bir bronş ve kavern kompleksi vardır. Her iki eleman biribirlerine bağlı oldukları gibi biri diğerine müessirdir.

c. Tamamiyle mekanik olan bu faktörlere bir de asabi faktör ilâve edilebilir fakat bu hususta bilgimiz tam değildir.

Kavern cidarı bir tüberküloz yarası olarak telâkki edilmektedir. Burada makroskopik ve mikroskopik olarak kavernin teşekkül ve gerileme imkânları görülebilir. Kavern cidarında iç satıh, kavern boşaldıktan sonra görülür. Kaverni, kavitenin teşekkülüne iştirak etmeyen akciğer dokusundan bir hudut tabakası ayırır. İç sathın görünüşü kavern muhteviyatını ve hudut sathının bünyesini tâyin eder. Taze tüberküloz, peynirleşmiş yara sathından ibarettir. Kuru peynirleşmeden sonra iç cidar gayrimuntazam, pürtüklü ve mukavemetsizdir. Peynirleşme ne kadar sulu ve irinleşmeye gidiyorsa, iç cidar o kadar muntazam ve düzdür. Kavern muhteviyatının temizlenmesinden sonra epitelyal bir örtü teşekkülü ile son safha meydana gelir. İç sathın gayrimuntazam olması, peynirleşmeye duçar olan akciğer dokusunun harabiyete karşı göstermiş olduğu mukavemetin değişik olmasından ileri gelmektedir. (Asini içindeki) peynirleşmiş eksüda, bizzat harabiyet kitlesini teşkil eder. Kavern haline gelebilmesi için ilk şart (Asinöz iskeletin harap olması) dır. Lobüller arası septumlar, plevranın kuvvetli olan konjonktiv doku iskeleti, hususiyle vena ve arterlerle bronşların elâstik sistemle takviye edilen cidarları tüberküloz basili ve karışık enfeksiyonlara fazla mukavimdirler.

Şu halde konjonktiv doku septumları, damar ve bronşlar, akciğer parankimasının harap olan doku bakiyelerinin merkezini teşkil etmek üzere kalırlar. Arterlerin cidarları kuvvetli olduğundan en geç olarak harabiyete uğrarlar. Bu suretle kavernin iç cidarında pürtüklü, gayrimuntazam kolonlar, lif ve şebeke halinde bronş ve damarlardan ibaret bir (yapı) meydana gelir. Damar ihtiva etmeyen doku parçaları da mevcut olabilir. Ka-

vern ne kadar büyük ise cidarı kuvvetli ve büyük kalibrede damar ve bronşlar bulunur. Damar cidarının harabiyeti neticesi her zaman bir kanama vukua gelmesi lâzım ise de, tecrübeler bunun böyle olmadığını göstermiştir. Çünkü, kaide olarak erime vukua gelmeden önce(entima) proliferasyonu ile damarlar daralır ve tamamiyle tıkanır. Bu suretle bu mıntakadaki vena ve arteriyel deveran durur. Ancak sekonder bir peynirleşmeden sonra bu damarlar açılır. Fakat peynirleşme serbest olan bir arter üzerine süratle tesir ederek, damar elâstik tabakasının harabiyeti neticesi anevrizma şeklinde bir genişleme (Rasmussen anevrişması) olur. Delinerek kanamalar meydana gelir. Kavernli akciğer tüberkülozunda % 2 nisbetinde bu anevrizmalar kaydedilmiştir (**Menetrier**). Keza, çok defa damarın anevrizma gösteren kısmı, bir tromboz veya entima proliferasyonu ile daralır. Tıkanan damarın, gittikçe daha iyi bir durum alması, yeni bir kanamanın nihayet önüne geçer. Kavern cidarının hudut tabakası mikroskopik olarak, akut ve kronik tüberküloz reaksiyonlarını gösterdiği gibi çevresindeki akciğer dokusu ve kavern muhteviyatına tâbi olarak (gerileme reaksiyonu) bulunur. Primitiv bir kavern hiçbir veçhile, aşikâr bir hudut tabakasına malik değildir. Açık kavern, erken safhalarında en iç tabaka olarak ,jelâtinöz vitröz irinli bir zar teşkil eder. Bu da irinli bir demarkasyon mıntakası vasıtasiyle çevrenin peynirleşmiş dokusundan ayrılır. Peynirleşmiş hudut tabakasındaki küçük damarlarda tam kollaps vardır. Bu devrede yeni kapiller teşekkülü yoktur. Kavern eskidikçe hudut tabakasında hususi bir şekilde ayrılmış dokulardan müteşekkil muhtelif tabakalar görülür. Tüberküloz basilinin ve karışık enfeksiyonun tesiri altında kavernin histolojik manzarasını tetkik eden **Sata**'ya göre; kavern teşekkülü üç safha göstermektedir. Evvelâ tüberküloz mihrakın santral peynirleşmiş kitleleri harap olur. Neticede kavernin iç sathı teşekkül eder. Eğer harabiyet süratle ve reken vukua gelirse yalnız granülöz hücre karakterinde bir konjonktiv doku proliferasyonu husule gelir. Bunun içinde alveol septumları kolaylıkla tanınır. Kavern uzun müddet mevcudiyetini muhafaza ederse veyahut daha önceden ankapsüle olmuş peynirleşmiş mihrak harap olursa, bu zaman kavern boşluğu (endüre) bir doku ile çevrilir. Tüberküloz basilleri iç tabakada, hususiyle boşluğun iç sathı üzerinde bol miktarda bulunmaktadır. Halbuki kapalı mihraklarda nadirdir. Kavern teşekkülünü mucip olan proçes sâf tüberküloz natürde ise, şüphesiz kavern cidarında diğer bakteriler bulunmaz, buna mukabil kavern muhteviyatı hava ile iştiraki sebebiyle kısa bir zaman sonra diğer bakterilerle enfekte olur. Yani karışık enfeksiyonun husule gelmesi için tüberküloz enfeksiyondan sonra muayyen bir zaman geçmesi lzımdir. Eğer fitizi diğer bakterilerle enfekte bir sahada teşekkül ederse doku harabiyeti süratle olur (kavern çevresinde karışık pnömoni). Bu şekil nadirdir.

Kavern muhteviyatı : Erimenin nevine ve bu erimeden sonra husule gelen değişikliklere tâbidir. Yeknesak ve karışık olan kavern muhteviyatı sekesterlerle, seyyal irin arasındaki bütün intikal safhalarını gösterir. Eğer kavern daha ziyade eksüdatif kazaöz bir mihraktan husule gelmiş ve kısa bir zamanda büyümüş ise kavern muhteviyatında ve balgamda fazla miktarda elâstik lifler bulunur. Prodüktif kazeöz reaksiyonlardan yavaş yavaş gelişerek büyüyen kavernler daha az elâstik lifler ihtiva ederler. Bunlar kısmen tüberküloz granülasyon dokusunun takâmülü esnasında olurlar. Açık bir kavern içinde kuru kazeöz sekesterlerin kireç tuzları ve diğer tuzlarla kabuklaşmasından ileri gelen (akciğer taşları) dediğimiz teşekküller husule gelir.

Kavern muhteviyatının bakteriyolojisi : Tüberküloz basili ile beraber karışık enfeksiyon halinde sathi hazeöz tabakalarda kokküsler veya gram negatif batoneler görülür. Bakterilere nadir olarak rastlanır.

Drenaj bronşu : Açık kavern, muhteviyatını kaide olarak bir bronş vasıtasiyle dışarıya atar. Buna drenaj bronşu (Bronche de drainage Ameuille) denir. Fransız müellifleri tarafından radyolojik teşhis bakımdan tetkik edilen drenaj bronşının büyüklüğü kavernin volümüne tâbidir. Bazen bir (ana bronş) dahi drenaj bronşu olabilir. Bu zaman bronş bir ağaç kökü gibi kavern boşluğuna girer. Kavern teşekkülünün erken safhalarında drenaj bronşunun cidarında kuvvetli peynirleşme vardır. Bronş deliği irinle dolar. Zaman zaman tıkanarak supap tarzında kapanma nadir değildir. Eski kavernlerde bronş cidarı oldukça temizdir. Drenaj bronşının mükozası kavernle birleştiği yerde muhafaza edilerek hemen hemen hiçbir değişikli kgöstermez. Drenaj bronşu büküntü gösterir veya basılır. Zirvelerin bronş mıntakasında ifrazatın çıkarılması güç olur. Büyük kavernlerde birkaç drenaj bronşu bulunabilir. Kanserle tüberkülozda kavern cidarı arasında bir münasebet bulunmaktadır. Eğer bronş kanseri, tüberküloz bir kavernin drenaj bronşu üzerinde bulunuyorsa veyahut



Şekil 18 — Drenaj Bronşu

kavernden uzakta ise kavern muhteviyatından menşeini alan devamlı bir tahrişin kanser teşekkülüne yol açabileceği düşüncesi ortaya atılmıştır. Kanserin bizzat kavern cidarında inkişaf ettiği de vâkıdır. Bu ya bir teasdüfdir veyahut tüberküloz kavern içinde kanser teşekkül etmiştir. Bunun aksi olarak, kansere ait bir kavite içinde tüberküloz granülasyon dokusu husule gelmiştir. Bu şekildeki vakalar pek mahduttur. Kanser için tüberkülozun sebep olabileceğini düşündüren vakalar vardır.

Kavern çevresi : Kavern ile çevresinin biribirine karşılıklı tesiri bir taraftan kavernin akciğerdeki mevkiine, inkişaf tarzına ve hudut tabakasının o esnadaki haline, diğer taraftan çevrenin vaziyetine tâbidir. Kavernin çevresiyle münasebeti, çok defa karşılıklı tazyik nisbetlerine göre tanzim edilir. Kapalı bir kavern muhiti üzerine şişmekle gerilerek bir tazyik icra edebilir. Bronşioli repiratoriler daralır ve neticede (distelektazi veya atelektazi) olur.

Kavern üzerine olan tesir, kavern şeklinin değişmesi şeklinde kendini gösterir. Bu değişiklik tazyikın şiddetine ve tesir sathına göre, kavern cidarında bir büzülme hattâ kavern cidarlarının yekdiğerleri üzerine çökmesini mucip olur. Bu durumda eğer plevrada yapışıklık bulunursa ve bu suretle kavern üzerine bir çekici tesir icra ediliyorsa böyle bir kavern plevraya doğru huni şeklinde bir çıkıntı gösterir.

Kavernin iyileşmesi veya regresyonu deyince; akciğer dokusunda gittikce artan harabiyetin sona ermesi ve bunun morfolojik olarak tesbiti mümkün olan hâdiseler (reparatif hâdiseler) anlaşılmalıdır. Regressif hâdiseler klinik olarak kavernin iyielşmesi demektir. Kavernin evolüsyonunda gerileme, kavernin gelişiminin her safhasında vukua gelmektedir. Gerileme kavernin bir kısmında veyahut bütününde olur. Kavern cidarında değişiklik, drenaj bronşunun kapanması, ankapsüle nedbe mihrakı haline geçiş (kavernin kapanması) reparatif hâdiselerdir. Kavernin evolüsyonunda gerileme muhtelif şekilde olmaktadır.

A) Bir kısım kavernler gerileme sebebiyle bakiye olarak açık ve temizlenmiş kavern bırakırlar. Gerileme hâdiseleri, kavern cidarını ve boşluğunu alâkadar eder. Kavern cidarı ve boşluğu yekdiğerine karşılıklı olarak tesir ederler. Cidardaki değişiklik; reparasyona elverişli olmayan dokunun dışarı atılması (cidarın temizlenmesi) ve kavernin hudut mıntakası dahilinde kapsül teşekkülünden ibarettir. Kavern iç sathının temizlenmesi muntazam olarak vukua gelmez. Bir kavern makroskopik olarak her ne kadar ileri derecede temizlenmiş görülse bile mikroskopik olarak muayenede cidarda daima peynirleşme veya tüberküloz granülasyon doku bakiyesi bulunabilir. Basilin faaliyeti azalmıştır. Fakat Katî olarak hiçbir zaman bertaraf edilmiş değildir. Kavernin hudut tabakası kesifleşerek kapalı bir kapsül halini alır. Kapsül, akciğer dokusundan tamamiyle kabili tefrik bir saha gibi gözükür. Cidarın temizlenmesine uygun olarak kavern muhteviyatında da değişiklik olur. Temizlenmiş kavernde irin kaybolur, elâstik lifler ve doku bakiyeleri kalmaz, kavern boşluğu küçülmeye başlar. Tam iyileşme için uzunca bir zamana ihtiyaç gösterir. Kavernin küçülmesi nonspesifik ve kaverni dolduran granülasyon dokusunun inkişafı değildir. Gittikçe sertleşen ve suyunu kaybeden cidarın gerileme tesiriyle boşluğun konsantrik büzülmesi ile alâkadardır. Histolojik muayenelerle gerilemenin en kıymetli delilleri : 1) Tüberküloz granülasyon dokusu, 2) Kavern cidarında hiperhemi, 3) Yeniden damar teşekkülüdür.

Kavernin temizlenmesinin ileri safhasında bir epitel örtü husule gelir. Başlangıçta tek sıra iken bilâhara bu epitel birkaç tabakalı olur. Drenaj bron-

şundan gelerek kavern içini kaplar. Epitelialize olan açık kavernler devamlı olarak kalırlar. Bunun bronşektaziden ayırt edilmesi güçtür.

Tüberküloz kavernlerin iyileşme proçesi sık görülür. Radyografi ve tomoğrafiler ile bu proçesi takip etmek ve görmek mümkündür. İyileşme kendi kendine veya tedavi vasıtasiyle (anti tüberküloz ilaçlarla) olur. Bir kavernin tam iyileşdiğine kanaat getirmek için uzun bir zaman hiç olmazsa (1-2 sene) klinik, bakteriyolojik ve radyolojik olarak takip edilmelidir. Kavernin tamamiyle silinmesi veya tıkanması ve devam etmesine göre iyileşme proçesi değişiklik gösterir. Eğer kavern kalın ve sert lifi cidardan teşekkül etmiş ise nedbeleşme, ancak cidarın (asséchement) ı, ankiste olması, bütün hasta nahiyenin tamamiyle şeklinin değişmesi ile olur. Bazen drenaj bronşi tıkanır. Kavern sklerozlu bir doku ortasında ankiste olarak kalır.

En sık olarak hasta mihrakın (fibröz bir değişikliğe) uğrayarak iyileşmesi görülmektedir. Bu değişiklik az veya çok genişlikte olarak bazen hattâ bir lobu işgal eder. Bu şekil iyileşme senelerce devam eder. Kavernin akut veya subakut bir seyrinden sonra ateş düşer, genel durum iyileşir ve fibröz transformasyon proçesi husule gelir. Bu zaman mediyastinumun yer değiştirmesi ile beraber az çok bir retraksiyon bulunur. Eğer lezyon üst lobda ise trakea hasta tarafa kayar, hasta lob üçgen şeklinde bir gölge halinde volümünden kaybederek küçülür. Alt hududu nettir. Eğer lezyonlar alt kısımlarda veyahut jeneralize iseler mediyastinum yerini değiştirir (dextro veya sinistrocardia) olur. Çok defa bu skleroz proçes daha önceden bronşların tıkanması ile müterafıktır. Mediyastinumun böyle yer değiştirmesi ve retraksiyonu, mukabil akciğerin volümünde bir büyüme yapar (kompansatris büyüme). Kavernin lifi değişikliği bermutat hastalık bir taraflı olduğu zaman görülmektedir. Bazı vakalarda bu lifileşme tam olmaz. Görünüşte iyi ve sağlam görünen hasta, skleroz mihrakın merkezinde müzmin bir lezyon muhafaza eder. Bu sebeple hasta sabahları az miktarda balgam çıkarır ve bu balgamda çok defa basil bulunur. Bu nispî iyileşme ekseriya hastaların çalışmasına müsait bir durum yaratır. Bir kısım vakalarda ise bronş genişlemesi devamlı olarak beraberce bulunur. Cidarları henüz fibröz bir kapsül ile organize olmamış kavernlerde çok defa kısa bir zamanda hiçbir iz bırakmadan iyileşme görülür. Pnömonik ve bronkoalveoler enfiltrasyonlara muadil olan bu vakalarda iyilik tam imtisas ile olur, kavern yerinde hiçbir iz kalmaz veya basit lifî bir nedbe kalır. Bu vakalarda kazeöz doku süratle dışarı atılır. Radyolojik olarak kavern bir müddet değişmez sonra çevresi tedrici olarak silinir. Bazı vakalarda kavernin kaybolması çok süratli (3 - 4 ayda) olur. Yeni teşekkül etmiş kavernlerin büyük bir kısmı kolaylıkla iyileşirler. Kazeöz mihrakların süratli ve spontan dışarı atılmaları, tecrübi allerji hâdiselerin yaralarına benzetimlektedir. Kavernin

süratle teşekkülü allerjik bir reaksiyonu daima göstermez. Zayıf ve evvelce tüberküloz geçirmiş kimselerde kavern süratle teşekkül edecek olursa organizmin katî zâfını ve proğnozun vehametini gösterir.

Kazeöz bir proçesin eliminasyonu ile iyileşen kavernler hiçbir iz bırakmazlar veyahut toparlak bir gölge (nedbe) bırakırlar. Bu zaman iyileşme, 1) Rezolüsyon, 2) Lifileşme ile olur. Otopsilerde yapılan tetkiklerle *Pagel*, kavitelerin iyileşmesinde üç tip ayırmıştır. a) Kaviteler çok defa kireçlenebilen kazeöz nodül haline geçerek iyileşirler. Kavitenin mukadderatı bronş içinde husule gelen hâdiselere tâbidir. b) Radiyasyon halinde bir nedbe teşkil etmek suretiyle bir kavitenin iyleşmesi dahi boşluğu kapatabilir. c) Açık kavitenin iyileşmesi bizzat kavitenin iyileşmesinden ziyade kavite cidarının iyileşme proçeslerinden biridir. Kaverin cidarı basilin üremesine bir merkez teşkil ettiğinden dolayı tehlikeli kazeöz kavern cidarı iyileşmekle esas netice alınmış olur.

B) Sekonder açık ve primitiv kapalı kavernlerin gerilemesi : Açık bir kavern kendisine ait drenaj bronşunun kapanması ile kapalı bir kavern haline geçebilir. Böyle bir durum çok defa pnömotoraks, plevra eksüdası..... gibi uzun müddet tazyik altında kalan kavernlerde sık rastlanır veya açık kavern, evveldenberi kapalı olan kavern gibi müsait bir şekilde devamlı olarak geriler. Devamlı olarak temizlenmiş büyük boşluklarda az veya çok sıkı kapalı bir kapsülle birlikte muhteviyatı katı bir şekil almadan kapalı bir kavern halinde kalabilirler. Pastöz kavern, kavern hidropsı, kavernin kapanması meydana gelir.

Pastöz kavernlerde, kavern muhteviyatı yapışkan, macun şeklinde bir kitleye tahavvül eder. Nadir olarak açık kavernlerde de olur.

Kavern hidropsı, kapalı kavernlerin pastöz koyulaşmasına mukabil gittikçe artan harabiyet neticesi höcre elemanlarının tesiriyle bir sulanma olur. İrin veya peynirleşmiş ifrazat ve hava ihtiva eder. Drenaj bronşu kapalıdır. Büyükce bronşlar kavernin önünde kör ve kese şeklinde genişlemiş olarak nihayetlenirler. Bu vaziyetlerde drenaj bronşunun sıkı olarak tıkanması kabul edilmektedir. Eski ve cidarı çok temiz olan bir kavernin muhteviyatı bazen oldukça seyyal ve bulanık bir mayi gösterir. Küçük fındık büyüklüğüne kadar olan boşluklarda ve daha ziyade yaşlıların sirotik tüberkülozunda zirve kavernlerinde görülür. Safra kesesi, kadınlarda tüblerde olduğu gibi hidrops vukua gelir. İnce cidarlı kavern, gerilemenin son safhasıdır. Böyle bir kavern, sert bir hudut sathı bulunan bir kavernde senelerin tesiriyle akciğer hareketleri neticesi vukua gelen masaj ile kesafetini yavaş yavaş kaybederek ince bir zar şeklini alabilir.

Kavernin gerilemesi yanında diğer bir gerileme şekli daha vardır. Bu münhasıran kavernin tam bir şekilde ortadan kalkarak kapanması yani kavernin şifasıdır. Çok defa kollaps tedavisi neticesi görülmektedir.

Kavernlerin taksimi : Klinik olarak tüberkülozun menşei göz önünde tutularak hematojen ve bronkojen olarak bir ayırma yapılmıştır. Fakat kavernin şekliyle menşei hakkında bir hüküm vermek mümkün değildir.

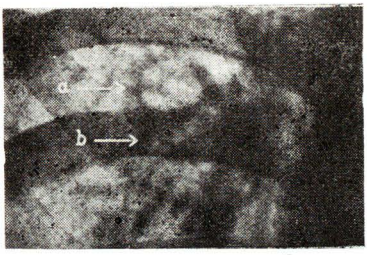

Şekil 19 — Hilüs yakininde (Strang) kavern

Radyolojik olarak ,muayyen klinik ve radyolojik esaslara göre **Jaquerod** kavernleri, 1 — Prekavernler, 2 — Yuvarlak kavernler, 3 — Kapsül gösteren kavernler şeklinde üçe ayırmıştır. **M. Pinner** ise keza radyolojik olarak, 1 — Kesif enfiltre parankima içinde küçük müteaddit kavernler (güve yeniği gibi), 2 — Kesif perifokal veya ince keskin hudutlü, hemen hemen yuvarlak veya oval kavernler, 3 — Kesafet ve şekli muntazam olmayan (kenarları kesif ve muntazam olmayan kavernler) şeklinde bir tefrik yapmıştır. 1 ve 2 nci şekiller Pno. ya kolay cevap vermektedir. **L. Fournier** kavernleri radyolojik olarak; 1 — Kese şeklinde münferit kavernler. 2 — Kapalı kavern. 3 — Mütaaddit ve arı peteği manzarasında kavernler, 4 — Drenaj bronşu görünen kavernler olarak ayırmıştır.

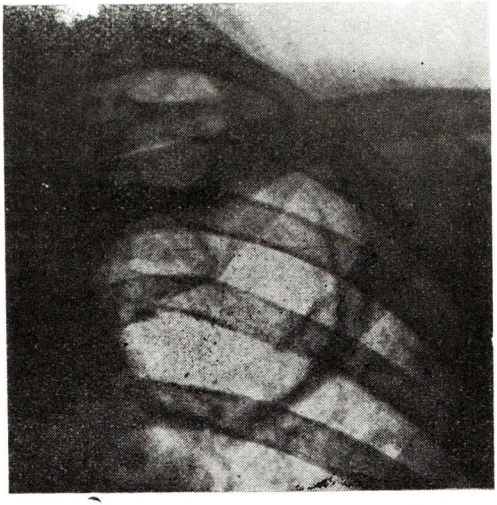

Şekil 20 — Geç kavern, sert keskin cidarlı ve temizlenmiş kavern

Kavernlerin radyolojik taksiminde, morfoloji ve zaman göz önünde tutulmalıdır. Bu sebeple morfolojik taksimde, 1) Adet, tek veya birkaç tanedir. 2) Volümü, 3) Mevkii; zirve, üst, orta, alt sahalarda. 4) Şekli; muntazam, yuvarlak, oval, gayrimuntazam. 5) Kavern cidarı. a) İç tabaka - düz, pürtüklü. b) Hudut sathı, ince, dar, geniş. 6) Muhte-

viyat; boş dolu, seviye, 7) Drenaj bronşu; mevcut veya mevcut değildir. Açık, yer değiştirmiş. 8) Kavern çevresi. Serbest, lifi, geniş yapışıklık. Zaman bakımından yapılan tasniflerde kavernin ne zamandanberi bulunduğu, hiç olmazsa gelişmesi bakımından kıymetlendirilir. Fakat vakit vakit seri halinde radyografiler lâzımdır.

Bacmeister, Ranke'nin taksimini göz önünde tutarak. 1) Primosekonder allerji devresinde kalmış olan, yani sükünete varan eksüdatif mihraklardan menşeini alan kavernler. 2) Müterakki seyreden eksüdatif sekonder tüberkülozdan husule gelen kavernler. 3) Prodüktif tüberküloz (tersiyer) halinde stabilize olan kavernler. 4) Prodüktif (tersiyer) mihraklar üzerinde değişiklikler gösteren ve tekrar müterakki eksüdatif bir ftizi ile beraber olan kavernler şeklinde bir ayırma yapmıştır.

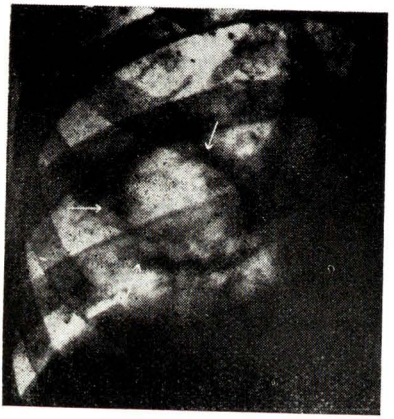

Şekil 21 — Alt lobda taze kavern

Patolojk anatomi ve immünobiyolojik bakımdan kıymetlendirilme: Kavern bir taraftan bütün tüberküloz hâdisesinin bir kısmını teşkil eder. Bunun için evvelâ bu çerçeve dahilinde kıymetlendirilmelidir. Diğer taraftan husule gelen defekt dolayısiyle ve bunların ileri gelen iyileşme güçlükleri sebebiyle ayrica yarattığı tehlikeler bakımından hususi bir mevki alması lâzım gelir. Tüberkülozun hangi şekli bahis konusu olursa olsun akciğer tüberkülozunun seyri esnasında kavernli safha çok mühim bir devredir. Bu sebeple akciğer tüberkülozunun birçok taksim şekillerinde kavernle müterafık veya kavernsiz olarak hastalık tablosu çizilmektedir. Patolojik anatomiyi radyolojik olarak kıymetlendirmek icabederse birtakım tipler meydana gelir. *Aschoff* ve *Graf*'a göre, hastalığın prodüktif karakteri olsa bile kavern teşekkülüne eksüda ile müterafık bir peynirleşme takaddüm eder. Bu suretle eksüdatif mi yoksa prodüktif mi meselesi basit bir surette çözülmüş olur. Hakikaten kavernlerin mühim bir kısmı için husule geliş şekli ve tekâmül bakımından eksüatif enfiltratif proçes ön plandadır. Halbuki daha geç safhalardaki prodüktif ve fibröz proçesler reperatif tezahürlar olarak meydana çıkar. Buna rağmen öyle harabiyet şekillerine rastlanır ki, bunlarda eksüdatif kısım çok azdır prodüktif pro-

çes hâkimdir. Başlangıçtan itibaren lezyon prodüktif şekil olarak görünür. Zirvenin en üst kısmında kalınlaşmış plevra kubbesinin altında veyahut daha az derinlerde bulunan küçük ve en küçük kavernlerin faaliyet halinde kısmen kalınlaşmış iltihablı bir cidarı bulunur. Yuvarlak veya uzunlamasına ovaldirler. Birkaçı bir arada guruplar da teşkil edebilirler. Granülasyon doku ürediği takdirde iç kısımları girintili çıkıntılı olabilir. Bir pusse esnasında homojen veya dumanlı bir gölge içinde berrak mıntakalar halinde görülürler. Sükûnet halinde ise ince veya kaba bir şebeke içinde berrak gölgeler olarak görünürler. Çok defa kavernler hilüs ile zirve arasında şerit tarzında bir kesafet içinde bulunurlar. Bunların radyolojik teşhisi oldukça zordur.

Kavernlerin teşhisi : Ateş, öksürük, balgam, gece teri, zayıflama gibi genel arazlar bilhassa kan tükürmeler teşhis için yardımcı birer arazdırlar. Kan tükürmelerinin ancak bir kısmı akciğer tüberülozuna aittir. *Laufer* (1007) kan tüküren hastalardan % 56 sında sebep olarak tüberküloz tesbit etmiştir. Akciğer tüberkülozu haricinde birçok hastalıklar da (pnömoni, grip pnömonisi, hemofili, akciğer tümörleri...) kan tükürmeler yapabilir. Bu arazlar teşhis için karakteristik değildir. Ancak hastalığın karakteri, allerji ve müdafaa durumu hakkında bir dereceye kadar fikir verebilir.



Şekil 22 — Anerjik geç kavern (Reaksiyonsuz)

Lâboratuvar muayeneleri ile akciğerde bir harabiyet proçesinin mevcudiyetini anlamak mümkündür. Kulakla tesbiti mümkün olamayan ve balgam çıkarmayan kavernler (sessiz kavernler) vardır. Bir kısım hastalar balgamlarını yutarlar. Bunlarda gırtlak mükozasından veya sabah aç karnına mide suyunda basil araştırılır. Balgamın karakteri çok mühimdir. Nümmüler balgam kavernden menşeini alır. Miktarı fazla olursa bir kadeh içinde toplandığı zaman üç tabakaya ayrılması bronşktazi, pütrit bronşit, akciğer gangren ve absesi için karakteristiktir. Kavern, varsa, yukarsında hava ihtiva eden köpüklü bir tabaka çok defa görülür. Bunun altında muhati iplikleriyle asılı olarak

daha ağır yığınlar görülür. Bu şekil balgama (*Sputa fundum pelentia*) ismi verilir. Çok küçük kavernlerden çıkan balgamlar bazen küçük kısa bir bronşiolün bir mulaji şeklindedirler (*Turban*). Bronşektazi ve gangrenin aksine olarak tüberküloz balgamının kokusu ekseriya karakteristik değildir. Miktarının tesbiti hastalık proçesinin seyri için mühim olmakla beraber teşhis için bir önemi yoktur. 100 sm^3. ından fazla olan miktarlar daha ziyade bronşektaziye delildir. Sabah balgamı çıktıktan sonra hasta uzun bir zaman rahat ederse kavern bulunması muhtemeldir.

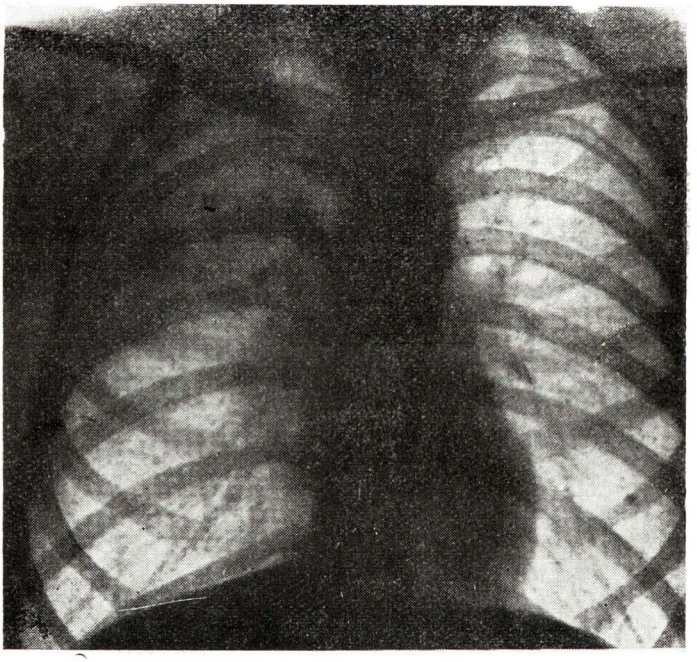

Şekil 23 — Sağ üst lobda Kazeöz Pnömoni

Balgamın sitolojik muayenesinin, akciğer tüberkülozunun karakter ve seyri bakımından umumiyetle münakaşa kabul etmez bir değeri vardır. Tüberküloz basilinin balgamda görülmesi akciğerdeki lezyonun tüberküloz natürde olduğunu gösterir. *Assmann*'a göre her açık tüberkülozluda doku harabiyeti yani kavern teşekkülünden şüphe edilebilir. Keza basil ihtiva eden her balgamda, zaman zaman elâstik liflerin bulunabildiği görülmüştür. *V. Fritz*, balgamında tüberküloz basili tesbit ettiği vakaların % 96 sında kavern bulmuştur. *Ritter*, balgamda basil müsbet olduğu zaman daima kavern bulunduğunu iddia etmektedir. Yalnız burada bronş mükozasının tüberkülozunu istisna etmek lâzımdır. Balgamda elâstik liflerin bulunması kavernin kati delilidir (*Turban, Bacmeister, Alexander*). Elâstik lifler bulunduğu zaman bilhas-

sa ve bu lifler biribirlerine bağlı demetler halinde ise kavern muhakkak bulunmaktadır (*Graff*). Balgamda elâstik liflerin kaybolması harabiyet proçesinin durduğunu gösterir. Akciğer tüberkülozu haricinde (abse, gangren, habis tümörler, nekrotizan grip pnömonisi...) gibi hastalıklarda balğamda elâstik lifler bulunabilir. Yapılan araştırmalarla, radyolojik olarak tesbit edilen kavernlerin % 88 inde elâstik lifler ile tüberküloz basili görülmüş, % 10 ında elâstik lifler bulunamamış fakat basil bulunmuş, % 2 sinde ise ne basil ne de elâstik lifler görülmüştür. Şimik reaksiyonlar, akciğerde kaverni tesbitten ziyade proğnoz hakkında bir fikir verebilir.

Fizik muayene, kavernin teşhisine hizmet eder. Bilhassa oskültasyon mühim rol oynar. *Jacoud*'nın üç kavern arazı (kavern suflu, pektorolojik afon, garguyman) belli başlı kavern arazıdırlar.

Oskülasyonla duyulmayan kavernlere (sessiz kavern) denir. Tüberküloz kavernlerin (% 83,5 *L. Monaldi*), (% 50 *Burnand - Carrard*) inde klinik kavern arazları duyulmamaktadır. Kavern suflu nadir işitilir. Yüksek ve hafif pektoroliği ise daha sık duyulur. Vakaların yarısında konsonant raller ve çatlak öksürük vardır. İstatistiklere göre fizik muayene ile kavernlerin (% 60) ı, teşhis edilememektedir. Araz vermeyen kavernler umumiyetle erken kavrnlerdir. Toraks cidarından uzak olması, omuz adele ve kemik kitlesiyle örtülü sahada bulunması ve drenaj bronşlarının tıkalı olması sebebiyle arazlar duyulmaz.

Primer kavernler, inokülasyon yarasının süratle boşalmasından husule gelir. Bu yara zirve, sübklavia'dan ziyade orta ve yanda görülür. Çevresindeki parankima sağlamdır, bazen bronkopnömonik enfiltra ile çevrili olur. Erken irtişah kavernlerinden ayırt etmek güçtür. Bilhassa bülûğ yaşında veya genç kâhillerde daha zordur. Primer kavernler bir veya mütaaddit hilüs lenfa bezleri iltihabi ile müterafıktırlar. Drenaj bronşunun tıkanması neticesi spontan olarak iyileşebilirler. Allerjinin çok kuvvetli olması, yeni husule gelmesi, lenfa bezlerinin büyümesi, basilin müsbet olması ile teşhis konur.

Sekonder kavernler dört şekilde olur. 1) Ağır miliyer pusselerden sonra teşekkül eder (bülûğ ftizisi, galopan ftizi...). 2) Çocukların bronkopnömoni kazeözünde lenfa bezlerinin delinmelerinden sonra olur. Tercihan alt loblarda ve küçük kavernlerdir. 3) Pnömoni kazeöz mihraklarının merkezinde husule gelen gayri muntazam büyük kavernlerdir. Hilüs lenfa bezleri büyüktür. 4) Epitüberküloz kazeöz kavernlerdir. Bunlar çok nadirdir.

Tersiyer kavernler; 1) Bülûğ ftizisi kavernleri. Ekseriya iki taraflı, enfiltrasyon içersinde, klavikül altında bulunurlar. Kuvvetli allerji vardır. Lenfa bezleri büyüktür. 2) Erken kavernler. Sistematik depistaj esnasında arazsız olarak meydana çıkarılır. *Assmann* enfiltrasından veya nebülöz enfiltradan

menşeini alırlar. Tersiyer devrede andojen ve ekzojen olarak reenfksiyonla teşekkül eden (tardive - geç) kavernler ile aynı tipte olan fibroza densa kavrnleri, retrakte eski lobitlerde, fibrotoraks, skleroz dokuda teşekkül eden (almanların strag kavernleri) teşhisde mühim rol oynarlar.

Tüberküloz kavernlerin teşhisinde radyolojik muayenenin de büyük bir kıymeti vardır. Kavernlerin evolüsyonunu kıymetlendirmek az veya uzun bir zaman içinde kaybolması ve gözükmesini anlamakta Röntgen bize yardım eder. Tomoğrafik kontrollarla daha kati bir teşhis koymak mümkündür. Radyolojik olarak tüberküloz kavern başlıca iki şekil gösterir.

1) Annulaire bir gölge verir. Etrafı çok iyi çizilmiş berrak bir mesafeyi hudutlandırır. Akciğer prankimasında yuvarlak veya oval bir boşluk şeklinde ve gayrimuntazam olarak bulunur. Eğer hasta öksürürse bu gölge radyoskopide büzülür ve yukarı doğru kaburgaların hareketinin aksi istikamette yer değiştirir. Bu kısım mühim bir opasite ile çevrilmiştir ve muhtelif vüsattedir. Yani pnömonik homojen bir mıntaka ortasında bir kavern teşekkül etmiştir. Kavern periferindeki bu enfiltrasyon mıntakasının proğnozda büyük bir kıymeti vardır. Seri halinde yapılan radyoğrafilerle bu enfiltrasyonun artıp artmadığı anlaşılır. Hastalığın evolüsyonu ilerlemiş bir devrede kavernler büyük çapta daire şeklinde gölgeler gösterirler. Bir lobu işgal edecek kadar büyürler ve bilhassa üst lobları işgal ederler. Büyük kavernlerin alt kısımlarında ufki bir hat şeklinde bir opasite görülebilir. Daha ziyade tansiyonlu kavernde görülen bu hidroaerik seviye kavern içindeki ifrazatın seviyesidir.

Umumi olarak eski kavernlerde karanlık iki hudut arasında berrak bir saha olarak hilüs nahiyesinde kavernin alt kutbunda birleşen drenaj bronşunun gölgesi görülebilir. Kavernin mevcudiyetini gösteren bu tek, muntazam gölge, daha az homojen (ekmek içi) veya (arı peteği) manzarasından tefrik edilmelidir. Kavernlerin manzarası eski olup olmadığına göre değişir. Kavernin başlangıç teşekkülünde yani kazeöz mihrakın ilk defa dışarı atılması safhasında radyolojik olarak kavernin dairevi çevresi az nettir ortası gölgelidir. Daha sonraları kavrn cidarları lifi bir nesiçten teşekkül eder etmez kavernin çevresi iyice teressüm eder ve tamamiyle berrak bir mesafe gösterir. Evolüsyonu daha ilerlemiş bir safhaya geldiği zaman, kavern çevresinde lifi veyahut perikaviter fibröz bir blokla çevrilmiş olacağından bu kısımda bir opasite görülür. Kısa bir zamanda hiçbir iz bırakmadan kaybolan kavernler vardır. Bir kısım müellifler bu annüler gölgelerin bir kısmını, basit lokalize plevra tagayyürlerine, ankiste küçük pnömotorakslara, akciğerin sellüler kalınlaşmasına atfetmektedirler. Vakaların bir çoğunda annüler gölge bir kaverne aittir. Bazı vakalarda bronkovasküler arborizasyon kuvvetli olabilir ve bu arborizasyon sahasında annüler manzaralar görülebilir ve bir kavern gibi ele alınabilir. Bu gibi vakalarda yan radyoğrafi ve tomoğrafiden istifade edilir.

Aynı zamanda büyük bir kesafet sahasında bunun akciğer sklerozuna ait bir kesafet veya plevrada bir kalınlaşma ile örtülüp örtülmediği de tâyin edilir. Tomoğrafilerde drenaj bronşunu net olarak görmek mümkündür. Drenaj bronşunun cidarının gayri muntazam bir şekilde kalınlaşma göstermesi iltihabi bir hâdisenin ifadesidir.

2. Enfiltrativ kazeöz pnömonik şekillerde; kesif gölgeler içinde bazan çok büyük ölçüde olan harabiyet ancak gayri muntazam şekilli ve kenarı keskin olmayan berraklıklardan tahmin edilebilir. Erken kavern, drenaj bronşu, kavern sapı ve içinde seviyesiyle çok defa görülebilir. Zirvenin kavernlerini teşhis daha zordur. Hilüs nahiyesinde muhtelif akciğer kısımlarına ait tagayyürlerin teşhisi de oldukça güçtür. Ekseriya bu hizada yanlış olarak kavern teşhisi konulmaktadır. *Redecker*'ın (strang kavern) adını verdiği bu mıntakadaki kavernler, erken irtişah ve erken fitizi esnasında görülür. Bunlar bermutat gözden kaçarlar. Bu gibi vakalar radyoskopide muhtelif pozisyonlarda tetkik edilmeli ve yeknasak bir yuvarlaklık bulunup bulunmadığı araştırılmalıdır.

Tomoğrafi ile kavernin derinliği, mevkii, çevresinin hali, drenaj bronşu, kavernin suplesi tâyin edilir. Dev kavernler, büyük ince cidarlı kavernlerdir. Dolu kavernler opak bir homojen gölge olarak gözükürler. Küçük kavernler bir araya toplanarak arı peteği manzarası gösterirler.

Kavernlerin evolüsyonu : Anti tüberküloz ilaçların ve Kollaps tedavisi tatbikine ve bu tedavinin müessir olup olmamasına göre değişir. Hiç bir kollaps tedavisi ve antitüberküloz ilaçlar tatbik edilmediği takdirde kavernlerin evolüsyonu nadir olarak müsaittir. Çünkü kavernlerin spontan iyileşmesi % 10 - 15 den fazla değildir.

Kavernin iyileşmesi; kazeumun evvelâ tamamen dışarı atılması sonra da burjonman ve tedrici surette epitelizasyon ile olur. Enfekte bir kısmın kalması nedbeleşmeyi durdurur. Radyolojik olarak drenaj bronşunun vakit vakit açılmasına ve tıkanmasına tâbi olarak kavern gözükür veya kaybolur. Hiç bir müdahale yapılmaksızın kavern kendi kendine bırakılırsa çok defa hastalık ağırlaşır. Kavern gölgesi büyür ve cidarların opasitesi tedricen artar. Kavernin evolüsyonu uzadıka perikaviter bir skleroz teessüs eder. Hastalık yaygın bir şekil alır, aynı tarafta veya her iki tarafta yeni mihraklar ve kavernler teşekkül eder.

Kollaps tedavisi esnasında, (pnömotoraksda), tedavi müessir olmasa bile kavern küçülebilir. Bu hâdise, sinir sisteminin tüberküloz kavernlerin manzaralarının değişmesindeki rolünü göstermektedir. Müessir bir pnömotoraksla kavernler süratle silinir. Pnömotoraks tatbikından önce az belli olan bir kavern pnömotorakstan sonra daha net görülebilir.

Pnömotoraksın müessir olunduğu vakalarda, 1) Kavern balone olabilir. Son senelerde verem mütehassıslarını işgal eden bu hâdise, kavernin deplasmanı veyahut bazen drenaj bronşunun pnömotoraks tesiri altında dirsek teşkil etmesindendir. Vakaların bir çoğunda balone olan kavern tedrici olarak kaybolur. Fakat bazen böyle bir kavern

yırtılabilir. 2) Bir kısım vakalarda pnömotoraks görünüşte hiç bir yapışıklık olmamasına rağmen kavern üzerinde müessir olmaz, kavern de balone olmaz. Fakat volümünü muhafaza eder. Kollaps iyi şekilde olmasına rağmen kavern silinmez (tansiyon kavite). 3) Torakoplastiden sonra bakiye kavernler silinmezler aylarca kalırlar ve devamlı olarak kavern tehlikesi yaratırlar. Cerrahların (fentes résiduelles) dedikleri bu şekil mediyastinum hizasında ve civarındaki kavernler için yapılan ameliyatlardan sonra görülür. Son senlerde antitüberküloz ilâçların tesiri altında ve bir kısım vakalarda kollaps tedavi metodlariyle iştirak edildiği takdirde kavernlerin süratle kapandığı görülmektedir.

Kavernlerin klinik şekilleri : Tüberkülozun evolütif devresine göre şekiller : 1) Primer, 2) Sekonder, 3) Tersiyer olarak ayrılmaktadır.

Primer kavernler : İnokülasyon yarasının kazeöz erimesinden sonra husule gelen kaverndir. Bunların teşhisi (hilüs denopatisi, deri tüberkülin testi) ile konur. Bu kavernler kolaylıkla iyileşebilirler. Hattâ bazı müellifler primer kaverne pnömotoraks tatbikine lüzum görmemektedirler. Bununla beraber bilûmum doku kaybında kollaps tedavisi lüzumludur. Primer kavernlerin tehlikesi bronkojen yayılmalara sebep olmasıdır.

Sekonder kavernler : Tüberküloz enfeksiyonunun ikinci devresinde kavernler tamamiyle ayrı üç şekilde husule gelirler. 1) Pnömoni kazeözde (kavern gayri muntazamdır. Kazeifikasyon zararına büyür). 2) Tüberküloz bronkopnömonide olur. Muhtelif bronkopnömoni mihraklarının merkezinde gözüken mütaaddit kavernlerden ibarettir. 3) Bazı miliyer tüberküloz vakalarında görülür. Hastalığın seyri kavern teşekkülüne doğru gidebilir. Tercihan klavikül altındaki nahiyede bulunur.

Tersiyer kavernler : Reenfeksiyon tüberkülozunun kavernleri arasında hususiyle bülûğ tüberkülozu seyrinde ağır seyirli olanlar da görülür. Nadir olarak fibrozis densada kavern gözükebilir. Bunlar, merkezinde apikal bir skleroz bulunan küçük kavernlerdir. Fibröz, yaygın tüberküloz, sağ üst lobitlerin fibröz kavernleridir. Alman müelliflerinin (intervalle kavernen) i hematojen sklerozlar seyrinde husule gelir.

Kavernler anteroposterior istikamette 1/3 arkadadır. Vertikal istikamette ise klavikül altı nahiyeyi seçerler. Bununla beraber akciğerin her sahasında bulunabilirler. Kavern bilhassa zirveyi seçer. Nadir olarak apikal bir mihrakın kavern haline geçtiği görülür. Ekseriya zirvede plevra papışıktır. Bazen bütün üst lobun doku harabiyeti şeklinde kavern teşekkül eder. Zirve boşalır (lob kaverni). Üç köşe bir gölge verir. Zirvenin dev kaverni yuvarlaktır, cidarları incedir. Klavikül altı nahiyede kavernler sık görülür. Bu nahiyenin iç, orta ve dış kısımlarını seçer, İç kısmında nadirdir. Orta kısmında en çok olur. Hilüs nahiyesinde hakikatte hilüs tüberkülozu yoktur. Yapılan araştırmalarla, hiler denilen vakaların (4/5) nin retrohiler tüberküloz oldukları anlaşılmıştır.

Bir kısım kavernler teşekküllerinin erken safhalarından itibaren alâkadar oldukları drenaj bronşunun tesiri altındadır. Tüberküloz proçes, bronş cidarında yayılarak her zaman bronş tüberkülozuna sebebiyet verebilir ve bronş lumeninde patolojik değişiklikler olur. Bir kısım vakalarda ise bronş stenozu teşekkül ederek kavern içindeki hava imtisasa uğrayarak kollabe olur veya kaybolur veyahut kazeöz ifrazat, irin birikmiş bronş ifrazatı ile dolarak tıkanma kavitesi teşekkül eder. Diğer taraftan kavern, tüberküloz bronşit neticesi genişlemiş bronşlar ile serbest münasebette bulunur. Böyle bir kavitenin durumu, kavern cidarının yapısına bağlıdır. Eğer cidar yumuşak ve taze ise kavern kollabe olup kapanır. Cidar fibrozis ile kalınlaşmış ve etrafındaki akciğer dokusunda mukavemeti arttıran fibrokazeöz bir reaksiyon varsa kavitenin kollabe olması imkânı olamaz. Tüberküloz bronşitte kısmî veya zaman zaman entermittant bir bronş stenozu teessüs edebilir (**Coryllos**). Böyle bir safhada kavernin akibetini tâyin etmek çok mühimdir.

Enspirium esnasında bronşlar genişler ve uzar halbuki ekspriumda kısalır ve daralır. Tüberküloz bronşitte, bronş lûmeninde müterakki bir şekilde bir daralma husule gelecek olursa, eksprium esnasında bronş lûmeni daralarak enspiriumda açık kalabilir. Böyle bir vaziyet teeesüs ettiği zaman, nefes alma esnasında kaverne dahil olan hava nefes vermenin erken safhalarında bronş lûmeni, kapanmadan evvel çıkan havadan daha fazla olur. Neticede evvelâ kavernin volümü büyür sonra da, kavern dahilinde tazyik artar. Bu durumda bulunan bir kavernin şekli yuvarlaktır. Direkt manometrik ölçülerle bu tip kavernlerde artan bir tazyikın bulunduğu tesbit edilmiştir. Bunlara tansiyon kavernler ismi verilir. Bu vakalarda drenaj bronşu daima tüberküloz kaviteye, kavite de bronşa tâbi olarak değişiklikler gösterir. Drenaj bronşu kırmızı ve ödemlidir. Bizzat drenaj bronşu yer yer tüberküloz nodüllerle afetzededir.

Bu meyanda diğer faktörler bu mekanizmanın teessüsüne yardım ederler. Nekrotik birikintiler ve irin kavernden dışarı akmak isteyeceğinden parsiyel stenoz (bronşda) yerinde birikir ve tam tıkanmaya sebebiyet verir. Hava teneffüs hareketleriyle kaviteye artık girip çıkamaz yalnız kan vasıtasiyle kısmen imtisasa uğrar, neticede kavern dahilindeki tazyik azalır kavite küçülür.

Tüberküloz bronşitin esas bronşa yayılması bir lobun veya bütün akciğerin atelektazisi ile müterafık parsiyel bir stenoza sebebiyet verebilir. Plevra boşluğundaki tazyikın değişmesi neticesi kavernin volümü süratle artarak kavern yırtılabilir.

Bronş lûmeni kazeöz madde ile tamamiyle dolarak bronşu ve kaverni stenoz noktasına kadar tıkar, bu suretle kavite sert ve kazeöz bir madde ile dolar. Bu madde zamanla kireçlenebilir. Tıkanmış bronşla beraber bu tip kaviteler bu mekanizma ile kapanabilirler. Bir kısım vakalarda kaviteye açılan bronş hafif genişler ve kavite serbest olarak hava ile münasebette bulunur. Kronik bir kavite meydana gelir. Kavite içindeki normal hava tazyikı, kavernin kapanmasına mâni olduğu gibi hafifce genişlemiş olan bronş, dren vazifesini gördüğünden kavite dolamaz. Bazı vakalarda kavitede bir mayi seviyesi görülür. Fakat kavite mayi ile tam olarak dolmaz. Kavite cidarındaki kazeöz tüberküloz proçes, yanındaki akciğer dokusunda fibröz bir tagayyüre sebebiyet verir bu suretle kavite cidarında mukavemet artar. Birçok kaviteler teşekküllerinin erken safhalarında tansiyon kaviteler halindedirler. Tansiyon kavern tabiri, bu sebeble izah edilen mekanizmin bulunduğu ve yaygın tüberküloz bronşiti görülen vakalara kullanılmalıdır. Bu gibi vakaların klinik önemi büyüktür. Pnömotoraks esnasında genişlemesi veya açılması bu gibi vakalarda görülmektedir.

Progressif tüberkülozda, bronş tüberkülozu sebebiyle bronş tamamiyle tıkanır. Bir kaviteye açılan bronşda böyle bir vaziyet mühim bir hâdisedir. Bunlar tıkanmış kavitelerdir. Bronş lezyonu tamamiyle şifa bulursa, lezyonun kapanması ile bir stenoz meydana gelir. Bu vaziyette bronşektazi, abse ve kronik iltihablar akciğerlere kolaylıkla yerleşirler.

Teşhisi tefriki : Klinik arazlar pek az olur veya bulunmazsa bronş ifrazı, perikaviter kondansasyon göz önünde tutulmalıdır. Trakeanın yer değiştirerek genişlemesi ile beraber zirvede fibrozis bulunursa bir (psödokavite) teşekkül edebilir. Enfeksiyonun pusseleri esnasında basit bronşektaziler bir tüberküloz kavern arazı verebilir. Kısmi pnömotorakslar, akciğer abseleri, kavite gösteren akciğer kanserleri, anfizem bülleri, pnömokonyoz kaviteleriyle karıştırılabilir. Bu sebeple laboratuvar ve radyolojik muayenelerle bilhassa bronşektazi ve akciğer kistlerine ait boşluklar dikkatli tetkiklere muhtaçtır.

Akciğer kaidesindeki kavernlerde, üç tabaka teşkil eden bol miktarda balgamla müterafık bronş genişlemelerinde bronkoğrafiden faydalanılır. Bronşektazi ile müterafık fibröz tüberküloz hastalarda teşhis, çok defa güçtür. Bronş içine açılmış olan (vomik ile) kaidenin ankiste veya loblar arası plörezisi umumi olarak hastalığın geçmesi ve evolüsyonu ile anlaşılır. Bunların radyolojik gölgeleri çok değişiktir. Sissüral nahiyede olur hemen hemen yarı toraksı işgal ederler. Vomikten sonra akciğer absesi bir kaç gün içinde açık bir akciğer süpürasyonu tablosu gösterir. Kavite gölgesinin çok süratle değişiklikleri bir abse lehindedir. Kaidenin parsyel pnömotoraksı çok nadirdir. Nadir olarak diyafram hernisi bulunabilir. Bu zaman bir radyo opak madde verilerek herni meydana çıkarılır. Akciğerin hava kistlerinin teşhisi, bilhassa orta büyüklükte olursa çok güçtür. Radyolojik bakımdan muhiti iyi tahdit edilmiş bir boşluk görülür. Üzüm salkımı şeklinde karakteristik bir manzarası vardır. Bu kistler süt çocuklarında, çocuklarda görülebilir. Enfekte olarak irinleşebilir ve seviye (hidroaerik) gösterebilirler. Terk edilmiş pnömotoraksda yapışıklıklar sebebiyle yer yer, ankiste küçük pnömotoraks sahaları bulunur. Bunlar yuvarlak olabilirler, hastaların antesedanı, teşhisi kıymetlendirir. Akciğerin atelektazi ve sağlam kısımlarında kaviter imajlar görülebilir, kavern gölgesi veren bu aldatıcı gölgeler öksürük esnasında şeffafiyet gösterirler.

Proğnoz : Akciğerdeki tüberküloz yara ve proçesin genişliğine, kavern adedine, bunların iki taraflı olup olmaması ile beraber evolütif seyrine, beraberce bulunan lezyonlara tâbidir. Proğnoz tâyininde kavernin mevkiinin mühim rolü vardır. Klavikül altı ve zirve kavernleri tedaviye inat ederler. Kaide kavernlerinin proğnozu daha müsaittir. Hilüs kavernleri radyolojik olarak kaybolmada en sık görülmektedir. Kollaps tedavisi gören hastalarda proğnoz tâyini güçtür. Kavern yalnız başına proğnoz için iyi değildir. Devamlı basil menbaı ve doku kaybı bulunmaktadır. Kavernli hastalarda proğnoz tâyini için evvelâ hastada genel arazlarla beraber radyolojik ve klinik bulgular kalb ve damar sistemi, lâboratuvar bulguları nazarı itibara alınmalıdır. Diğer taraftan kollaps ve cerraki müdahalelerin imkânına, antibakteriyel ilaçların tesirine, mekanik şartlara hattâ, karışık enfeksiyona bakarak hüküm vermek lâzımdır.

Akciğer tüberküloz kavernleri iki mühim ihtilât ve arıza gösterir. 1) Kavernlerin plevra boşluğuna açılarak spontan pnömotoraksi ve proçesin yayılması (irinli pnömotoraks, delinmeler). 2) Damarların anevrizmal iltihapları sebebiyle kanamalardır. Büyük kanamalarla ani ölüm olabilir.

Kavern tehlikesi : Her verem mütehassısı, kavernli tüberküloz hastaların uzun müddet yaşadıklarını ve çalıştıklarını bilir. Eksüdatif, enfiltratif sahalar içinde bulunan kavernler şifa bulabilirler. Eski tersiyer kavernler nadir olarak iyileşebilirler. Böyle olmakla beraber bazı kavernlerin devamlı olarak spontan bir şekilde veyahut konservatif tedavi ile, antitüberküloz ilâçlarla iyileşeceği ne kadar kati ise, bunların bir kısmının da şifa bulmadığı, şifa bulsun bulmasın her kavernin birçok tehlikeler yarattığı görülmektedir. Bu tehlikeler: 1) Doku harabiyeti ve buna bağlı olarak teneffüs sathının azalması, şifanın mekanik olarak güçleştirilmesi, 2) Bir damarın aşınması neticesi kanamalar. Kanla boğul-

ma, hematojen yayılma ve aspirasyon pnömonisi. 3) Tüberküloz menenjit ve miliyer tüberküloz. 4) Bronkojen yayılma ile hastalığın genişlemesi, 5) Nadir olarak hava ambolisi, 6) Kavernin plevra boşluğuna açılması, piyopnömotoraks , 7) Uzun süren irinleşmelerde amiloidozis, 8) Etrafa bulaşma tehlikesi (sosyal tehlike). Pratik bakımdan kanamalar ve sosyal tehlike en mühimleridir. En ufak hemoptizilerden sonra bile aspirasyon mihrakları, orta derecede ve şiddetli, bilhassa mükerrer kanamalardan sonra yaygın bronkopnömoniler ve ölüme götüren pnömoniler meydana gelebilir. Kanamalardan sonra husule gelen mihraklar hematojen yayılmalardan daima daha büyük mihraklardırlar. Akciğerin aşağı kısımlarında lokalize olurlar. Ağır hemoptezilerde büyük pnömonik ve bronkopnömonik mıntakalar husule gelir. Bir hastada açık bir kavern bulnuduğu müddetçe bronkojen yayılma tehlikesi daima vardır. Klinik olarak erken irtişah gösteren birçok vakalarda zirve nahiyesinde küçük ehemmiyetsiz telâkki edilen bir kevrnin kaba yayılmaları bir menba teşkil ettiği bermutat görülür. Keza sübakut erken bir kavern daha büyük ve bunun altında yerleşmiş olan bir (tochter) kavernin sebebi olmaktadır. Tüberküloz enfeksiyon bir taraftan diğer tarafa geçebilir. Sağ yukarı kısımdan sol lingulaya, sol yukarı kısımdan sağ orta loba geçebilir.

Tedavi : Spontan iyilik; sanatoryum tedavisi, yani mutlak istirahat ve hijiyeno dietetik bakımla elde edilebilir. Hastalığın faaliyetine ait arazlar mevcut ise mutlak istirahat ve açık hava tedavisiyle kaybolur. Yüksek dağ ikliminin çok müsait bir tesiri bulunmaktadır. Kavernli hastalar her yerde hattâ hiç bir küre tâbi tutulmaksızın da iyileşebilirler. Bugün, aktif ve taze iltihap arazları gösteren kavern şekillerine spesifik bir tedavinin (tüberkülin tedavisi gibi) yeri yoktur. Esasen faal olmayan eski kavernlerde de bundan bir netice alınamaz. Kavernlerin tedavisinde hastalık lokalize olduktan sonra, antitüberküloz ilâçlar, kollaps tedavisi ve cerrahi tedavi esas teşkil eder. Antibiotiklerin tatbikından fayda görmeyen veya kısmî bir iyileşme gösteren hastalarda umumi olarak doku harabiyetiyle müterafık olan her hastalık proçesinde kollaps tedavisinin yeri vardır. Bilhassa kanayan ve basil çıkaran hastalarda ihmal edilmemelidir.

Hulâsa : Akciğerin tüberküloz kaverni, akciğer tüberkülozunun anatomik belirtisidir. Bazı vakalarda, organizmin tüberküloz basillerine karşı gösterdiği umumi müdafaa kabiliyetinin bir ifadesidir. Kavern hasta için hususi bir proğnoz, korunma ve tedavi şekli gösterir. Kavernin morfolojisi, gerileme ve ilerleme safhalarını ortaya koyar ve nihayet kavernin tekâmül safhasına ait şartları gösterir. Umumi tedavi vasıtasiyle kavern teşekkülünü önlemek koruyucu bir vazifedir. Kavernin gerilemesi tedavinin müessir olduğunu gösterir. Kavernli hasta gerek doğrudan doğruya damla enfeksiyonunun menbaını teşkil etmesi gerekse endirekt olarak her hangi bir şekilde basilleri yaymak suretiyle ön plânda bulaşma menbaıdır. Kavernli hastaları zamanında tecrit

zaruridir. Kavern tedavisinde gaye, bütün halkın sistematik bir surette muayeneden geçirilmek suretiyle kavern teşekkülünden önce hastalığı meydana çıkarmak veya kavernleri erken safhalarında tesbit etmek olmalıdır.

Antitüberküloz ilâçların kavernler üzerine tesiri :

Akciğer tüberkülozunun seyri esnasında meydana çıkan tüberküloz kavernler, hemen hemen her vakada ayrı ve hususi bir şekil gösterirler. Bu sebeple kavernlerin radyolojik ve anatomik manzaraları, bilhassa kavern cidarında, oldukça değişik bir polimorfizm göstermektedir. Kliniklerde tatbik edilen muhtelif tedavi tarzlariyle elde edilen spontan iyileşmeden bazen olduğu gibi, antitüberküloz ilâçların tesiri altında çok defa bir kısım kavernlerin içersi temizlenerek küçülür, bu esnada cidarları incelir, diyametreleri artarak gergin ince cidarlı kistik bül şeklinde kaviteye inkilâp eder. Böylece karakteristik bir manzara arz ederek özel anatomik bir şekil meydana gelir.

Peynirleşmiş tüberküloz mihrakın erimesiyle meydana gelen kavernin böyle cidarları ince supl ve temiz bir kavern haline geçmesi neticesi patojeni, teşhis ve tedavi ile alâkadar tamamiyle ayrı bir (anatomo - radyolojik) tablo daha doğrusu bir sendrom ortaya çıkar.

Daha antitüberküloz ilâçlar klinikte tatbik edilmeden önce kavernlerin bül şeklinde kistik bir şekil alması sanatoryumlarda tedavi edilen tüberküloz hastalarda tesbit edilmiş ve neşredilmiştir. Hattâ pnömopatilerin muhtelif şekillerinde (akciğer absesi, pnömoni...) bu gibi vakalar *Laennec*'denberi birçok müellifler tarafından bildirilmiştir. *Burnand,* antrakozlu akciğerin geniş bir sathı üzerinde ince cidarlı, supl, iyi tahdit edilmiş kavernlerden bahsetmiş ve bunların hiç değişmeden senelerce kalabildiğini göstermiştir. Aynı şekilde *Kuhn* müşahedeler neşretmiştir. *Galy, Delarue* (**Pneumatocéles**) ismi altında akciğerin basit akut pnömopatileri seyrinde ve kronik akciğer tüberkülozunda (**Cavités bulleuse régressive**) lerin antitüberküloz ilâçlarla tedavi neticesi husule gelebileceğini bildirmişlerdir. *P. Jacob,* bilhassa INH tedavisiyle bu büllerin gözüktüğünü yazmıştır.

Canetti, tüberküloz kavernlerin iyileşme mekanizminde bu tip kaviteleri anatomik olarak iyileşmiş, epitelialize kavernler olarak tarif etmiştir. *Berblinger,* iyileşmiş kavernler arasında bu tip kavernleri % 11 nisbetinde göstermiştir. Karakteristik olarak, 1) Kavernin basilli nekrotik kısmının kayboldüğu, 2) Basilli nekrotik dokunun bakiye halinde kalan kısmını bronşdan gelen az veya çok kalın bir epitelyum ile döşeyerek fibröz bir kabuk husule geldiğini, aynı zamanda bu hizada akciğerde vantilasyon bozukluğu sebebiyle kavitenin gergin bir hal aldığını bildirmiştir.

Şu halde tüberküloz bir kavernin nekrotik kısmını boşaltarak temizlendiği ve nadir olarak da açık kalarak iyileşebileceği kabul edilmiştir. Tüberkü-

lozun tedavi sahasına Streptomycine, PAS, INH girdikten sonra bu ilâçlarla tedavi edilmiş hastalarda bu tip kavernlerin arttığı hattâ PAS ve INH dan sonra daha fazlalaştığı bildirilmektedir.

Temizlenmiş (kistik büllöz) dediğimiz bu kavernler 1948 denberi esaslı olarak nazarı dikkati çekmiş ve bir kavernin bütün kazeumundan kurtularak ince cidarlı, radyolojik olarak anfizem bülü halini alabileceği kabul edilmiştir. Büllöz kaviteler akciğer tüberkülozunun muhtelif şekillerinde görülür.

1. *K. Frank,* primer tüberkülozda retraksiyon kistlerinin teşekkülünü göstermiştir. Bu vakalar segmenti işgal eden ve seyri esnasında kavite gösteren vakalardır. Bu gurupta enfiltratif proçes, atelektazi veya enfiltratif atelektazik vakalar bulunmaktadır.

2. Miliyer tüberküloz ve akciğerin hematojen tüberkülozunda olur. *Pagel,* bunlara antitüberküloz ilâçlar devresinden önce (caverne á l'emport piéce : Zımbalanmış keskin cidarlı) ismini vermiştir.

3. Stenoz yapan bronş tüberkülozu ile müterafık tüberküloz vakalarında.

4. Kavernle müterafık kronik, kazeöz ülserli yayğın tüberküloz seyrinde.

5. Çok taze eksüdatif kavernlerde. Bu kavernlerin çevrelerinde şiddetli konjesyon ve vasküler değişiklikler vardır. Tüberküloz bir mihrakın likefaksiyonu ve süppürasyonu mihrak cidarının özel konjestif hâdiselerine tabidir. Eksüdatif erimelerin meydana getirdiği kaviteler oldukça büyüktür. Bu büyük büllöz kavitelere (Bulles géants d'emphyseme) denilmiştir.

6. Torakoplastiden sonra bakiye kavernlerde (restkavern) büllöz kaviteler teşekkül etmektedir (*Bernou*).

Büllöz kaviteler ne suretle teşekkül eder? Bu anatomik ve radyolojik sendromun mekanizmine gelince : Klinik, bakteriyolojik, anatomik tetkikler ve radyolojik manzaralariyle bunlar, sekonder olarak tüberküloza duçar olan hava kistlerinden teşekkül etmiş kaviteler değildirler. Bu vakalarda kavern ile büllöz kavite arasında entermediyer bir devre bulunmaktadır. Vakaların çoğunda kavern bizzat (*bül*) haline geçer. Antibiyotiklerin tesiri altında kavern cidarı ilâçla temizlenir, bu esnada perikaviter enfiltrasyon imtisas eder. Minimal bir sekel bırakır. Parankimanın suplesi avdet eder. Akciğerin retraktilite kudreti, bülün gerilemesini temin maksadiyle muayyen bir zaman müdahale eder. Büllerin her zaman bir kavernden teşekkül etmediğini ortaya atan müellifler vardır. Yeni enfiltrasyon mıntakasında da teşekkül edebilir. Fakat bu vakalada *Brun, Viallier*'in (tüberküloz enfeksiyonu seyrinde anfizem bülleri) bildirdikleri veçhiyle, sekonder olarak distansiyona uğrayan anatomik kavernüllerden bunlar meydana gelmektedirler. *K. Frank,* iyileşmiş

tüberkülozda (kavernli primer tüberküloz ve atelektazi vakalarında) retrakte büllöz kistlerin büzülme ve nedbeleşme ile teşekkül edebileceğini bildirmiştir. Atalektazi nedbesinin büzülerek retraksiyon yapması, hasta segmentte konsolidasyon ve bir atelektazik iltihabi proçesin teşekkülü esnasında segment içind çok değişik elâstiki modüllerin husule gelmesi lâzımdır. Nedbe, muhtelif istikametlerdeki kuvvet ve çekmeleri sebebiyle akciğer dokusunda kavite teşekkülüne sebep olur (*Rössle*).

Akciğrde devamlı iltihabi proçes bulunduğu zaman bronş cidarında iltihap husule gelir. Bronşlarda genişlemeler (nedbe teşekkülü ile bronş genişlemeleri) teessüs eder. Bu sebeple loblar arası sissürlerin patolojik tagayyürü jenetik bakımdan bir rol oynamaktadır. Büllöz kavitenin yuvarlak veya oval muntazam manzarası bilhassa volümünün artmasında tamamiyle mekanik bir proçesin rol oynadığını gösterir. Kavitenin tansiyonlu hale girmesi ve kutrunun artmasında çok defa bronş tüberkülozunun müştereken bulunduğuna delâlet eder. Şu halde teşekkül mekanizması (*univoque*) değildir. Antitüberküloz ilâçların tesirine gelince : Bu ilâçlar drenaj bronşu hizasındaki tüberküloz proçesi bidayette durdurur. Fakat sonradan gayri müsait bir tesir yapar. Çünkü iyileşen bronşda bir epitelizasyon husule gelir. Bu epitelizasyon bronşun kapanmasına mâni olur, kavern kapanamaz. Nitekim lokal olarak (*Monaldi, Maurer* drenaj ve tamponmanlarında) drenaj bronşu açık olan kavernlerin kapanmadıklarını görmekteyiz. Büllöz teşekküllerde kavern ve bronşun müşterek bir epitelializasyonu bulunmaktadır. Bronş tüberkülozu aynı zamanda bronşda supap mekanizminin teşekkülüne hizmet eder. Bu sebeple vakit vakit bülün (kavernin) volümü artar, sufle olur veya küçülür. Kavern etrafındaki akciğer suplesinin muahafaza edilmesi ve yeter miktarda sağlam parankimanın bulunması büllöz kavitenin gerileme yani küçülmesinde mühim bir faktör olarak rol oynar. Nitekim bazı vakalarda büllöz kavitenin inat ederek kalması, bu sağlam parankimanın bulunmamasiyle izah edilmektedir.

Otopside ve ameliyatla çıkarılan piyeslerde büllerin anatomik manzarası : Büllöz kavitelerin içi boştur. Kazeöz doku bulunmadığı gibi su da yoktur. Cidarları ince, sincabi renkte ve temizdir. Perikaviter doku beyaz fibröz bandlarla yeryer sarılmıştır. Makroskopik olarak kazeöz bir saha görülmez.

Mikroskopik olarak; 1) Kavite, yer yer çok höcreli lenfosit ve polinükleer enfiltrasyonlu granülasyon mıntakası ile hudutlandırılmıştır. Münferit nekrotik hâdiseler ve tamamiyle boyanamayan küçük doku sahaları bulunur.

2. Bu hizada mütaaddit antrakozik pigmanlı höcrelerden zengin, organize olmuş fibroblastik doku, eritrosi, polinükleerler, kan kapillerleri bulunur. Alveoller deforme olmuştur.

3. Kavern cidarının iç hududu nettir. Cidar kesafetinin artmış olması, akciğer Parankimasının sklerozu ve retikülozuna ait lezyonlar, kazefikasyona giden epiteloit folliküller bulunur.

4. Perikaviter doku; kataral ve deskuamativ alveolit lezyonlarının yeridir. Bu sahada münteşir lenfosit enfiltrasyonu ile lenfoit doku kitleleri ve antrakozlu granülasyon bulunur. Hemen kavernle temasta olan sahada alveoller basılmış ve deforme olmuştur. Daha uzak mesafelerde anfizem tipinde tagayyür ve lifi bandlar teessüs eder.

5. Bronşlar yer yer temizlenmiş bir mükoza ile peribronşial folliküler lezyonlar ve lenfosit irtişahı gösterir.

6. Perikaviter parankimada retraksiyon ve nedbeleşme görülür.

Hayvanlarda tecrübi olarak *Sleekeen,* tavşanda tüberküloz bronkopnömonisi tipinde bir enfeksiyondan sonra büllöz kavite husule getirmiştir. Buna mukabil, tavşanda anfizem bülü husule gelmesinde büyük bir istidat bulunmasına rağmen *Bernou* ise, PAS ve Streptomycine ile tecrübi olarak bu hayvanlarda bül teşekkül etmediğini bildirmiştir.

Teşhis : Radyolojik olarak büllöz kavitelerin, 1) Cidarları ince, bilhassa tomoğrafide hudutları nettir, 2) Kavite gölgesi çok şeffaftır. İçinde başlangıç safhasında kazeöz kitleler bulunacağından bulanık olabilir. 3) Oval veya daire şeklindedir, 4) Tek veya mütaaddittir, 5) Volümü tedricen büyür, 6) Mütaaddit olursa nefes darlığı yapar.

İyileşmiş tüberküloz kavitelerin, meydana getirdikleri büllöz kaviteleri, akciğerin buna benzer proçeslerinden tefrik etmek lâzımdır. Bilhassa : a) Basit tüberküloz kavitelerin sufle olması (tansiyon kaviteler) nda kavern cidarı kalındır ve değişiklik göstermez. Kavern içinde seviye vardır. Volümü büyüktür. Toksik maddelerin retansiyonundan ekseriya toksik arazlar bulunur. b) Pnömatosel ve kisbi olarak tüberküloz olmayan bronşektaziler (kızamuk, boğmaca... dan sonra), c) Her hangi bir pnömopatiden sonra sekonder olarak teşekkül eden kistik teşekküller, d) *Kleinschmidt* tarafından yazılan pnömonik enfiltratlardan sonra husule gelen yuvarlak gölgeler ve *Bernard - Thompson*'ın tarif ettiği boğmacadan sonra husule gelen psödokaviteler, e) Sekonder olarak tüberküloza duçar olmuş primer hava kistlerinden tüberküloz büllöz kaviteler tefrik edilmelidir. Antitüberküloz ilâçlarla tedavi neticesi tüberküloz kavitelerin bül haline geçmesi ve bunların evolüsyonu : Bir taraftan tüberküloz enfeksiyonun gerilemesi ve rezorbsiyonu husule gelir. Diğer taraftan tüberküloz kaviteler jeometrik bir şekil almak üzere yuvarlak veya oval şekilde kavitelerle berrak gölgeler haline geçerek şekil değiştirirler. Kavite cidarları inceleşerek volümleri artar, çok defa periferde ve plevraya yakındırlar. PAS, Str, INH tedavisinin kliniğe girmesiyle bu vakaların arttığı göz önünde tutu-

larak bilhassa INH için (*bullogéne*) olarak düşünülmüştür. Tüberküloz kavern bülleri sabit değildirler, çeşitli manzaralar gösterebilirler birkaç bül birleşerek büyük bir volüm iktisap ederler. Bazen ise bül tedrici bir surette küçülür bir nedbe bırakır veya hiç bir iz bırakmayabilir.

Tedavi. 1) Müdahale ile cerrahi olarak, 2) Arazların tedavisi. Kavitenin mevkii, sekonder ihtilâtlara müsait ise, irinleşme ve kanamalar olursa, kavern cidarında iyileşmemiş tüberküloz nodüller devamlı kalırsa, mekanik arazlar (büyük büllöz kavitenin kalbi tazyik etmesi) cerrahi müdahale lâzımdır.

AKCİĞER ENFİLTRASYONLARI

Çok defa radyolojik olarak meydana çıkarılabilen, akciğer parankimasında münferit, iyi tahdit edilmiş veya vazıh hudut göstermeyen homojen gölgelerdir. Akciğer enfiltrasyonlarının bu gölgelerini, 1) Spesifik (tüberküloza bağlı, 2) Nonspesifik (tüberküloz olmayan - *labile* enfiltralar) olmak üzere iki gurupa ayırmak mümkündür.

Tüberküloz olmayan enfiltrasyonlar: Akciğerlerin sistematik radyolojik kontrolları esnasında (**paucisymptomatique**) tamamiyle gizli kalmış olan bu şekiller, çok defa meydana çıkarılmaktadır. Bir kaç gün veya hafta içinde hiç bir iz bırakmadan kaybolurlar. **Ameuille, Lejars** bunlara (1932) geçici akciğer gölgeleri (**Les infiltrats pulmonaires labiles** veya **fugaces**) demişlerdir. Bu gölgeler, radyolojik manzaraları itibariyle tüberküloza çok benzerler. Ekseriya **Assmann**'ın yuvarlak enfiltrası veya nebuleuse enfiltra ile karıştırılır. Son yirmi senedenberi yapılan tetkiklerle, mütaaddit proçeslerin (enfeksiyonlar, toksik, allerjik hâdiseler) akciğerlerde bu şekilde hafif enfiltraların meydana getirebileceği gösterilmiştir. Bronş veya bronşiollerin iltihabi olarak tıkanması veyahut alveol sahasında bir tagayyür dolayısiyle teşevvüşler görülebilir. Etyolojik bakımdan enfiltralar: 1) Tüberküloz olmayan, eozinofili ile müterafık enfiltralar. 2) Muhtelif enfeksiyonlar seyrinde husule gelen enfiltralar. 3) Kronik bulunmaktadır, yavaş seyirli akciğer hastalıkları esnasında görülen enfiltralar. Klinik bakımdan ise tüberküloz olmayan bu enfiltralar dört şekil olarak ayırdedilmektedir.

1. Az veya uzun süren sübfebril ateşle radyolojik olarak teşhis edilir. Bu zaman akciğerde bazen fizik ve fonksiyonel arazlar bulunabilir. Kanda Lökositoz vardır, polinükleerler artmıştır.

2. Bir kısım vakalarda akciğerdeki enfiltrasyon tesadüfi olarak meydana çıkarılır. Meselâ tüberküloz depistajında sistematik radyolojik muayeneler esnasında bulunur.

3. Loeffler sendromudur.

4. Devamlı ve yüksek eozinofili ile lökositoz gösteren ve seyri oldukça uzun süren eozinofili tropikaldir.

Birincisinde; klinik olarak hafif ateş, kuvvetli bir yorgunlukla hastalık göze çarpar. Radyolojik olarak akciğerde klinik ve radyolojik arazlarla tezat teşkil eden homojen gölgeler görülür. Bazı vakalarda akciğerdeki enfiltrasyon gölgesi fonksiyonel arazlara ve ateşli pusselere tekaddüm eder, bazen ise radyolojik gölge kaybolurken meydana çıkar.

Akciğerdeki opasitenin şekli çok değişiktir. Toparlak, çevresi az bulanık **Assmann** enfiltrasına benzer, bazen ise bir lobit manzarasındadır. En çok rast gelinen şekli dorsal veya vantral bir mıntakada, nadir olarak apikal olmalarıdır. İki taraflı olabilir. Hilüsde adenopati yoktur. Mantoux deri testi menfidir. 1 - 2 hafta sürer. Nadir olarak bir ay devam edebilir. Nüküsler yapabilir.

Tesadüfi olarak radyolojik kontrollerde rastlanan enfiltrasyonlarda klinik araz bulunmaz yalnız radyolojik olarak akciğerde opasite görülür. Kış sonunda ve ilkbaharda rastlanır. Kronik bronşitli hastalarda 15 gün kadar devamlı seyreden ve akciğerde toparlak gölgeler gösteren enfiltrasyonlar görülür.

Leoffler sendromu : Bu sendromun hususiyeti a) Akciğerde seyri süratli bir radyolojik gölgenin bulunması, b) Teneffüs yollarında geçici teharrüş arazları, c) Kan formülünde aşikâr olarak eozinofilinin bulunmasıdır. Hastalığın seyri kısa ve selimdir. Akciğer sahasının yarısını istilâ edebilir. Bazen biribirini takip eden muhtelif birkaç gölge şeklinde bulunur. Sağda loblar arası sissür hizasında plevra hastalığa iştirak edebilir. Eğer eksüda bulunursa sero fibrinöz karakterdedir. Eksüdada bol miktarda lökosit ve eozinofiller bulunur. Hastalığın esas vasfı kanda eozinofillerin bulunmasıdır (% 10 - 60 hattâ 85). Hafif lökositoz 12 - 15 bin vardır. Eozinofili ile radyolojik gölgeler arasında bir münasebet yoktur. Üç hafta kadar devam edebilir. Vakaların birçoğunda askeridlerin alâkası bulunur. Fakat bu tek sebep değildir. Distomatoz ve ekinokoka ait olarak akciğerde aynı şekilde enfiltrasyonlar ve eozinefili yazılmıştır. Başka tesirler altında da olabilir. Uzun müddet güneşe mâruz kalmak, bazı asitler ve çicek gubarlarının teneffüs edilmesi gibi.

Tropikal eozinofili : Rutubetli ve sıcak memleketlerde görülür. Başlangıcı ateşli ve uzundur. Bronkopülmoner arazlar, % 75 - 90 eozinofili bulunur.

Grip, bulaşıcı hastalıklardan (kızamuk, amiğdal iltihabı, ornitosis, Pfeifer pnömopatilerinde) bazen akciğerde enfiltrasyonlar görülebilir. Virüs pnömonileri veyahut atipik pnömonilerle ayırt etmek lâzımdır.

Akciğerin tüberküloz enfiltrasyonları : Vakaların birçoğu radyolojik muayenelerden sonra teşhis edilmektedir. Enfiltrasyonlar tüberkülozun hakiki yeni bir şekli olarak mütalâa edildiğindenberi sistematik seri radyolojik muayeneler pratikte ve bilhassa verem mücadelesinde depistajde yer almıştır. Bu sayede verem dispanserleri ve kliniklerde tüberküloz enfiltrasyonlara gittikçe fazla rastlanmaktadır. Akciğer tüberkülozunun ilk ve başlangıç tezahürü olarak vukua geldiği gibi yeni ekzojen reenfeksiyonlara ait olarak da kabul edilmektedir. Tüberkülozda enfiltrasyonlar daima erken değildirler. Bu sebeple erken terimi kaldırılarak umumi olarak (*akciğerin tüberküloz enfiltrasyonları*) olarak mütalâa edilmek doğru olur.

ERKEN İRTİŞAH

(Frühinfiltrat, L'mfiltrat précose)

1922 de *Assmann,* sağlam görünen kimselerde akciğer tüberkülozunun ilk arazları arasında erken irtişaha büyük bir ehemmiyet vermiş ve erken irtişahı şu şekilde tarif etmiştir «Hudutları belli olmayan, irili ufaklı, yekdiğerleriyle birleşmiş gölgelerden ibaret, klavikül altı ve ekseriya lateral kısımlarda bulunurlar. Akciğerin apeksileri hemen daima sağlam görünür. süratle yumuşama ve erimeye meyyaldir». Erken irtişah, tercihan kalavikül altında yerleşen münferit tüberküloz mihraklarının tipik şeklidir. 1926 da *Redecker,* enfraklaviküler enfiltratlar, bunların tekâmül şekilleri, püberte ftizisi ile ftizyojenez problemine ait tebliğini neşretmiştir. *Simon* bu münferit tüberküloz mihraklarına (Frühinfiltrat) ismini vermiş ve *Redecker* de bunu kabul etmiştir. Aynı zamanda; (Frühinfiltrat, o ana kadar sağlam görülen bir akciğer kısmı üzerinde vukua gelen yeni bir mihrak teşekkülü olup, mahdut, entrapülmoner, perifokal, iltihabî bir reaksiyondur) diye hastalığı tarif etmiştir. *Assmann,* 1922 de akciğer tüberkülozunun başlangıcında terkova altında ekseriya biraz yan kısımlarda hudutları pek keskin olmayan bu lekeleri (Kazaöz pnömonik proçesler) olarak kabul etmiş ve bunların içinde kavite bulunabileceğini bildirmiştir. 1923 de *Wessler* ve *Jacobs,* klavikül altı gölgelerden ve bunların erime ile endüratif regresyonlarından bahsetmişlerdir.

1924 de *Haudek* tüberkülozun mutlaka zirvede başlamadığını, daha ziyade hilüse yakın bulunduğunu söylemiştir. 1826 da *Redecker* erken irtişahın umumi ftizi haline gelinceye kadar geçirdiği safhaları ve karakterini yazmıştır. Bu suretle :

1. Erken irtişah, zirvede değil, klavikül altında, yan tarafta veya orta kısımda, derinde lokalizedir.

2. Ancak röntgen ile meydana çıkarılır.

3. Ekseriya lenfa bezlerinde şişlik, bazen perifokal iltihap bulunur.

b. En çok 15 - 20 yaş arasında görülür.

5. Klinik arazları yoktur. Kitle halinde seri muayenelerde daha ziyade tesadüfi olarak meydana çıkarılır.

6. Çok defa menşeini tesbit için bulaşma menbaı mevcut bulunur, demiştir.

Klavikül altı irtişah tekâmül ettikçe, tavuk yumurtası kadar büyüyebilir. Bu zaman ateş ve bazı toksik arazlar meydana çıkar. Çok defa grip teşhisi konur, ancak hemoptezi olursa kati olarak anlaşılır. Yumurta büyüklüğünde-

ki bu klavikül altı enfiltrat nadir olarak resorbe olur veya endürasyona uğrar. Daha ziyade erime teessüs eder. Öksürük şiddetlenir, balgam güç çıkar. Süpfebril ateş görülmekle beraber her zaman olmaz. Kan formülünde sola inhiraf vardır. Perküsyon ve oskültasyonla bir değişiklik yoktur. Balgamda daima basil bulunur. Bu safhada endürasyon olabilir, fakat daha ziyade metastaz ve keskin kenarlı yuvarlak kavern teşekkül eder. Perifokal iltihap iyileşince münferit olarak kavern yuvarlak bir şekilde meydana çıkar. Vakaların birçoğunda metastazlar resorbe olmaz. Kazeifikasyon ve erime ile kazeöz pnömoni şekli husule gelir. Bu zaman hastalık (Galopan fitizi) tablosu ile seyrini yapar. Böyle münferit yuvarlak bir kavern teşekkülünden sonra senelerce sessiz kalabilir. Fakat günün birinde kanama ve yayılmalara sebep olabilir. Bazı vakalarda Enfraklaviküler enfiltratlar mukabil akciğerde seyri daha fena olan (Tochter İnfiltrat - *Redecker*) husule getirirler. Bunun neticesinde lob veya lobüllerin kazeöz pnömoni şekilleri meydana gelir. Bülûğ devresi, hastalığın bu şeklini vehamete götürür.

1927 de **Redecker** daha ileri giderek yetişkin insanlardaki tüberkülozun başlangıcı olarak daha çok, erken irtişahı göstermektedir. Zirvedeki mihrakların ise erken irtişahın aspirasyonu neticesi meydana geldiğini, erken irtişah geçtikten sonra röngende izlerinin baki kalacağını söylemiş ve bu mihraklara (Tüberküloza ait zirvenin geç şekilleri) demiştir. 1926 da **İckert**, klavikül altı irtişahları (Reenfeksiyon) olarak kabul etmiştir.

Romberg'e göre, erken irtişahın esasını perifokal reaksiyon teşkil eder. Mihrak, trakea veya bronş lenfa bezleri olabilir. Kâhillerde ise ekseriya akciğerdeki her hangi bir mihraktır. Bünye, güneş şuaı, hemoptezi, karışık enfeksiyon ve muayyen allerjenlerin burada rolü vardır. Resorpsiyon ile iyileşme veya kavern teşekkül ederek umumi akciğer tüberkülozu meydana gelebilir. 1927 - 1928 de **Assmann** 7 senelik çalışmadan sonra, perifokal iltihabın ehemmiyetini reddetmemekle beraber, bizzat hastalık mihrakı ve bunun merkezindeki kazeifikasyonun burada büyük bir ehemmiyeti olduğunu bildirdi. Bu kazeifikasyon mihrakı andojen ve eksojen enfeksiyonla olabileceği gibi nadir olarak hematojen de olabilir. Anatomik bakımdan erken irtişah, yaygın, serosellüler perifokal eksüdatla müterafık kazeöz bir pnömoniden ibarettir. Kaide olarak, tüberkülozun post primer bir şeklidir. Akciğerde radyolojik olarak primer enfeksiyona ait evvelce geçirilmiş izler bulunur. Bu hastalarda deri tüberkülin testi müsbettir. Erken irtişah, primer enfeksiyonla kronik ftizi arasında bir geçiş şeklidir. Şu halde, erken irtişah denince, (**Redecker**) e göre :

«O ana kadar inaktif olan bir akciğer dokusunda vukua gelen ve yeni mihrak teşekkülüne karşı gösterilen bir reaksiyon olarak kabul edilmesi lâzım gelen perifokal iltihablı bir reaksiyon» anlaşılmalıdır. Aynı zamanda Frühinfiltrata mukabil (Speatinfiltrat) geç enfiltratı ileri sürerek, evvelden beri tüberküloz olan bir uzviyette husule gelen kuvvetli perifokal reaksiyonlu enfiltrasyonları bu suretle zikretmiştir. Bunlar akciğer tüberkülozunun seyrindeki akut pusseleri teşkil ederler.

Loeschke : Atelektatik zirve nedbelerini allerjik vücuddaki reenfeksiyonun sâf bir nedbeleşme şekli olarak kabul etmektedir. Alveoler enfeksiyonu mütaakıp, entrakanaliküler peynirleşen bir eksüda husule gelir. Bu, terminal bronşiyollerde staz yapar. Stazın geriye doğru yayılması ile aynı asinüsün bütün (Bronşiyoli Respratori) lerini enfekte eder. Böylece prodüktif tüberkülozun epiteloit hücre teşekkülünü mucip olur. Müteakıp

devrede bronş cidarındaki proçes yukarı çıkarak (Lümen) ni kazeöz kitlesiyle tıkar. Lobüler ateletazi olur böylece ya nedbeleşme veya iyileşme veyahut aspirasyon tüberkülozu vukua gelir. Burada iki şekil vardır. Ya ince tanecikli yayılma meydana gelir, veya kaba tanecikli yayılma olur. Mültipl veya birkaç asinüse münhasır kazaöz pnömonik mihraklar teşekkül eder. Hasta bronş ne kadar kalın ise tanecikler de o kadar büyük ve bir defada sevk edilen basiller de o nisbette fazla olur. Böylece asinide total kazeifikasyon olur (Asinöz kazeöz pnömoni) teşekkül eder. İşte bu an klavikül altı mihraklara tekabül eder. **Loeschke,** mihrakların ilk önce süpapikal bronşta teşekkül ettiğini görmüştür. Bundan sonra Ramüs horizontalis enfekte olur. Bu müellif, erken irtişahı tüberkülozun menşei olarak değil, fakat tekâmülü esasında önemli bir erken safhası olarak kabul etmektedir. Hülâsa erken irtişah akciğer tüberkülozunun oldukça ehemmiyetli bir safhasının başlangıcını teşkil eder. 1928 den sonra neşredilen çalışmalar zirve mihrakariyle erken irtişahın münasebetleri bakımından **Loeschke**'ye hak vermektedir. **Liebermeister,** enfiltrasyonlar ve bunlardan husule gelen kavernler (yuvarlak kavernler) ne kadar yukarıda ise o kadar dorsale yakın, ne kadar aşağıda ise o kadar ventrale yakın bulunur demektedir. Bunlar enterlober aralığın çizdiği helezon şeklindeki lobu takip ederler ve ekseriya üst lobun kaidesinde, bazı vakalarda orta ve alt lobun kranial kısımlarında bulunurlar.

Netice olarak : Erken irtişahın topoğrafik olarak, seçtiği yer, akciğerin klavikül altı (posterolateral) kısmıdır. Bu sebeple erken irtişaha (enfraklaviküler enfiltrat) denilmektedir % 80 nisbetinde apikal veya üst lobların dorsal nahiyesinde yerleşirler. Bununla beraber akciğerin her hangi bir yerinde hattâ alt loblarda bulunabilirler. Akciğerlerde yukardan aşağıya inildikçe enfiltralar azalır. Bazal nahiyede çok azdır. Lingula ve orta lobta erken irtişah görülmez (*A. Dufourt*). Orta lobda görülen bir tüberküloz irtişah ve kavern ya primer enfeksiyon veya post primer bir lezyonun yeniden faaliyete geçmesiyle olur. Aynı kaide üst loblar için de vâriddir. Primer enfeksiyonda lenfa bezleri fistüllerini *A. Dufourt* % 15, *Ghon* % 18, *Velasco,* % 19, *Uehlinger* % 18 göstermişlerdir. Bu sebeple her erken irtişah ve kavern lenfadenojen delinme neticesi olamaz (*A. Dufourt*).

Erken irtişahın menşei : Değişiktir (şemada görüldüğü şekilde). 1. Ekzojen bir süperenfeksiyon neticesi husule gelir : 2. Hematojen metastazlarla olur. 3. Evvelce apekslerde bulunan mihraklardan bronkojen yayılma neticesi olur. *Pb. Schwartz,* bütün erken irtişah ve erken kavernlerini toraks içi tüberküloz lenfa bezlerinin bronşlara delinerek açılması neticesi husule geldiğini yani lenfadenojen olduğunu iddia etmektedir. Bu suretle üçüncü devrenin patojeni ve anatomopatolojisini tamamiyle değiştirmektedir. *A. Dufourt,* bu düşünceye tamamiyle muhaliftir. Erken irtişah üçüncü devreye aittir. Bu devrede hilüs lenfa bezleri sağlam kalır. Ancak daha sonraları erken kaverni drene eden bronş, sekonder olarak enfekte olur. Bronş cidarları ince çizgiler halinde meydana çıkar. Bronş enfeksiyonu fistüllerde santrifüj, enfiltratlarda santripeddir. Birincisi erken ikincisi geç teşekkül eder.

Erken irtişah ekseriya ekzojen süperenfeksiyona atfedilmektedir. Eğer erken irtişah, akciğer dışı organ tüberkülozu ile beraber ise o zaman hema-

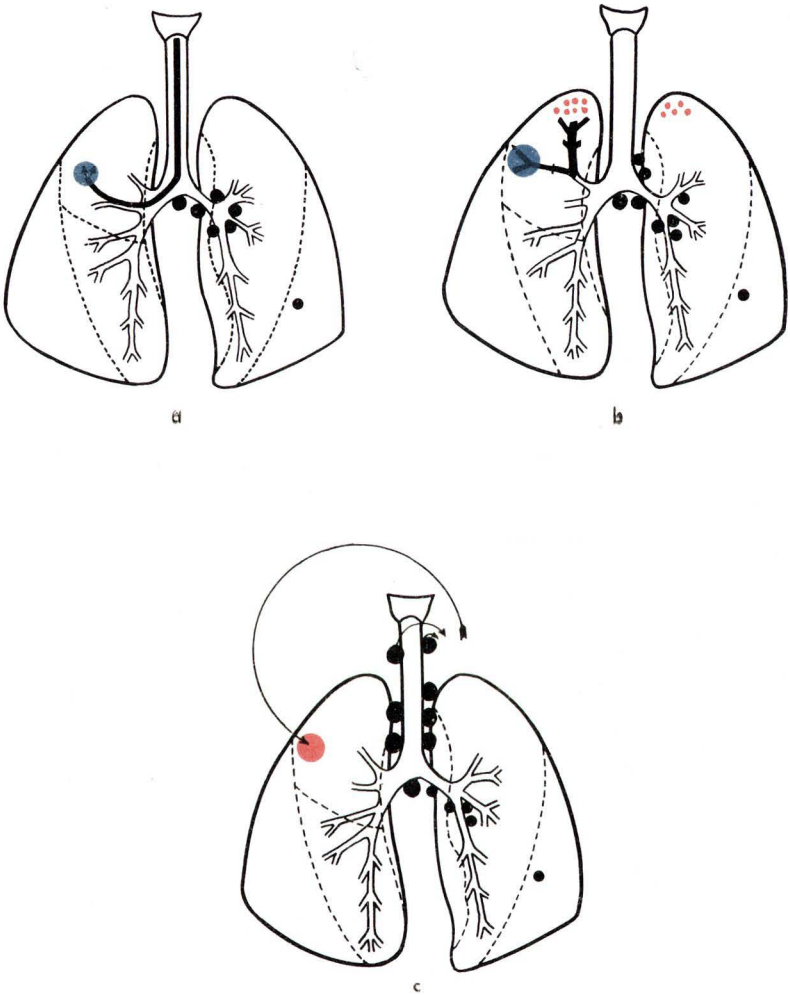

Şekil 27

Erken irtişah ; mavi = Bronkojen mihrak. Siyah = Primer komleks. Kırmızı = Hematojen mihrak. a) Ekzojen enfeksiyondan sonra erken irtişah. b) Bir hematojen apikal mihrakın bronkojen metastazı olarak erken irtişah. c) Bir hematojen soliter metastaz olarak erken irtişah. (Uehlingere göre H. R. Schintz'den).

tojendir. Literatürde erken enfiltrat olarak gösterilen ve adenopati ile müterafık bulunan vakalar gecikmiş primer enfeksiyon (spaeterstinfektion) telâkki edilmektedir.

Alman mektebine göre; Tüberkülozun ilk lezyonu birçok Fransız müelliflerinin gösterdikleri şekilde geniş bir pnömonik proçes olmayıp küçük boyda bir irtişahtır. Bunun çevresi mutat olarak daire şeklindedir. Klavikül altı nahiyede bulunur. Klinik olarak belli başlı araz vermez. Bu irtişah, erken kavernin teşekkülünde başlıca rolü oynar. Radyolojik olarak meydana çıkan münferit, iyi tahdit edilmiş, umumiyetle homojen, klavikül altında bulunan bir gölgedir. Esas olarak üç şekli tarif edilmiştir :

1. **Assmann Enfiltrası :**
2. Dumanlı (Nebülöz) tipte enfiltrasyon,
3. Klavikül altı pnömonik enfiltrasyon.

1. Assmann İnfiltrası :

Klavikül altında yazılan irtişahların en tipik şeklini teşkil eder. Fakat en sık görüleni değildir. *Jean Dumaret*'nin 1946 daki tezine nazaran: Akciğer tüberkülozunun (% 2) si tahminen başlangıçlarında bir *Assmann* enfiltrasiyle meydana çıkarlar. Halbuki dumanlı enfiltrasyonların nisbeti % 20 yi bulur. 20 - 30 yaş arasındaki gençlerde en çok rastlanır. Bazı müellifler *Assmann* enfiltrasını, *Ranke*'nin, ikinci devresinin gecikmiş bir tezahürü olarak düşünmektedirler. Bununla beraber tamamiyle aksine olarak *Assmann* irtişahını 3 üncü devrenin tam inkişaf etmiş devresinde görmek mümkündür. Bu zaman bermutat eski lifileşmiş veya kireçlenmiş lezyonun etrafında neşvünema bulur.

Radyolojik olarak yuvarlak bir gölgedir. Kenarları bulanık, kabili tâyin aşikâr bir hududu yoktur. Klavikül altı nahiyede bulunur, çok defa bir ceviz büyüklüğünü geçmez.

Klinik olarak *Assmann* irtişahı oskültasyonla hiç bir araz vermez. Esasen vakaların birçoğunda hemen hemen hiçbir araz yoktur. Tüberküloz hastaların sistematik olarak araştırılması esnasında tesadüfi olarak meydana çıkar, başlangıçta hemopteziler bulunabilir. *Assmann* enfiltrasının karakteristik arazları şunlar olabilir.

1. *Fleischner*'in yuvarlak enfiltrası manzarasında hududları belli pergelle çizilmiş gibi enfiltratlar.

2. Opasitesi çok zayıftır. Radyolojik olarak vazıh görülemez. Bunu bilâhara daha geniş bulanık bir gölge takip eder.

3. Mevkileri çok değişiktir. Jükstahiler veya kaidede olur. Veyahut mütaaddit enfiltralar yekdiğerini takiben gözükürler. Başlangıçtaki enfiltrattan sonra husule gelen (Tochter infiltrat - kız enfiltrat) gibi.

Kavern teşekkülüne doğru hastalığın seyri : İrtişah safhası belli olmaksızın geçer ve ilk tezahür olarak kavern meydana çıkar. Bu, (Frühkavern - erken kavern) dir. Ekseriya gayet ince bir cidarla tahdit edilmiştir. Buna klâsik olarak (*Bulle de Bouchard*) denir.

a) Enfiltratın kavern haline geçişi oldukça karakteristik bazı klinik arazlarla gözükür. Öksürük başlar, ufak bir hemoptezi ile hafif ateş, genel durumda bozulkluk vardır. Basil ile balgam kavern teşekkülünü gösteren en iyi ve kati arazdır.

b) İrtişahın gerilemesi : Bunun aksine olarak irtişah süratle imtisasa uğrayarak tamamiyle kaybolur. Mühim olarak, bir kısım vakalarda bu hâdise, yani iyileşşmeğe doğru hastalığın seyri, irtişahın muhitinden olmayıp merkezinden vuku bulur. Bu zaman irtişah sahasının merkezinde halka şeklinde bir gölge husule gelir ve yanlış olarak bir kavern düşünülür. Bu evolüsyon birkaç hafta veya birkaç ayda olur. Eğer iyileşme uzun bir zamanda vukua gelirse irtişah aylarca kalır. Bazen imtisas tamam olmaz; senelerce devam eden küçük nedbeli bir gölge kalır.

c) Lifi nedbeleşme ile iyileşme : Daha nadir rastlanır. Bu zaman irtişah gittikçe artan bir kesafet peyda eder. Hafif olarak küçülür daha opak bir manzara alır. Kesafet peyda eden mıntaknın ortasında yıldız manzarasında lifi bir kesafet verir veyahut aksine olarak tek nodüllü bir mihrak halinde daha büyük hacimde olur (*Aschoff - Puhl* nodülü).

Nihayet bazı vakalarda erken irtişah, kavernize olmaksızın tedrici bir surette yayılır. Münteşir enfiltrasyon haline geçerek ftizi teşekkül eder.

Bu vakalarda görülen opak çizgiler hilüs nahiyesindeki irtişahla birleşirler. Enfiltrat bizzat iyi tahdit edilmiş olan çevresini kaybeder, merkezinde bir boşluk husule gelir, diğer lezyonlar inkişaf eder. *Leon Bernard*'ın yazmış olduğu klavikül hilüs arası (intercleido - hilaire) klâsik tüberküloz irtişahı tablosu görülür. Fakat bu tabloda yayılma hilüsden muhite doğru olmaz, muhitten hilüse doğru olur.

2. Dumanlı veya bulutlu tipte irtişah :

Bermutat akciğerlerin periferinde husule gelir. Genel olarak klavikül altı nahiyenin dış kısımlarında çevresi belli olmayan geniş bir irtişah şeklindedir. *Dufourt* tarafından; (sisli bir fon üzerinde muntazam olmayan az veya çok kesif, muhtelif büyüklükte küçük noktalardan teşekkül etmiş) olarak tarif edilmiştir. Bu noktalar bir toplu iğne başı büyüklüğündedirler. Bazen güçlükle görülebilirler. Lezyon ise oldukça geniş bir sahayı işgal eder ve iyi bir şekilde tahdit edilmemiştir. Sağlam akciğer parankiması ile karışır. Hastalığın başlangıcında bu gölge ancak çok iyi çekilen bir radyografide görülebilir. Daha sonraları enfiltrasyon büyüdükçe opasite daha bariz bir hal alır. Klinik arazlar, yuvarlak irtişahların aynıdır. Buna mukabil bu şekilde hastalığın seyri

daha vahim olur. Süratle irtişahın gerilediği görülmekle beraber üç ay kadar geçtikten sonra hastalık kronik şekle doğru seyir gösterir. Hastalığın müterakki bir hal alması koltuk altı istikametinde veya hilüse müteveccih olarak vukua gelir. Bu vaziyette (klavikül-hilüs arası) bir üçgen şeklinde irtişah manzarası ile süratle teşekkül eden bir erken kavern görülür.

3. Klavikül, altı pnömonik erken irtişah :

Tüberküloz pnömonileri ile irtişahlar arasında bir intikal şeklidir. Burada klinik arazlar gayet nettir. Başlangıç nisbeten yüksek ateşli, psödo pnömonik bir şekilde veyahut oskültasyon arazları gayet aşikâr olarak psödo pnömonik bir şekildedir, yani (matite, fremitüsde artma, sufl, öksürükle meydana çıkan yaş raller) ile beraber radyografide kaidesi muhitte üç kenarlı geniş bir opasite görülür. Bu gölge hilüse müteveccih olup klavikül altı nahiyeyi işgal eder. Fakat alt hududu net değildir (halbuki lobitlerin başlangıcında alt hudut tamamiyle nettir). Kavern teşekkülü çok süratli olur. Birden bire opak mıntakada (2 - 3) kavern husule gelir. Derhal balgam çoğalır ve mebzul miktarda basil bulunur. Pnömotoraks tatbik edilmediği takdirde veya anti tüberküloz ilâçlar verilemez ise ağır seyreder. Hastalık gittikçe yaygın bir vasıf gösterir. Burada skleroz reaksiyon yoktur (skleroz reaksiyon derhal kazeifiye olan ve yayılmaya istidatlı bir proçesin evolüsyonunu tahdit eder).

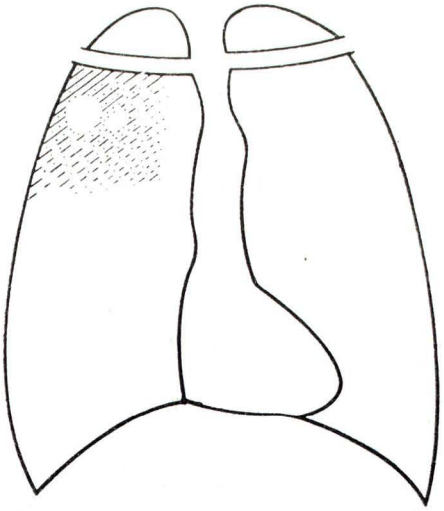

Şekil 24 — Erken irtişah ve kavern

4. Geç irtişahlar (Les infiltratsı tardifs) :

Bu üç klâsik şekil haricinde teşekkül eden irtişahlar vardır. Bunlar eski tüberküloz hastalarda husule gelir. Daha ziyade lokal bir mihrakın uyanması veya hava yolu ile sürenfeksiyon veyahut andojen olarak kan yoluyla (tar-

dive) reenfeksiyonları yapar. Bu vakalarda kireçlenmiş lifi bir nodülün merkezinde bu tardiv enfiltrat gözükür. Doktorlar, hastabakıcılar gibi reenfeksiyonlara bilhassa mâruz kimselerde bu şekil (geç irtişahlar) görülür. Bir (*Assmann*). mihrakına her noktadan benzer. Ekseriya merkezini müteneddip bir mihrak teşkil eder veyahut diğer teneddüp etmiş mihrakların yakınında bulunur. Bu, geç irtişah tüberkülozun geç olarak uyanma manzaralarıdır. Kavernlerin, tüberküloz tramitlerin yanında bulunur.

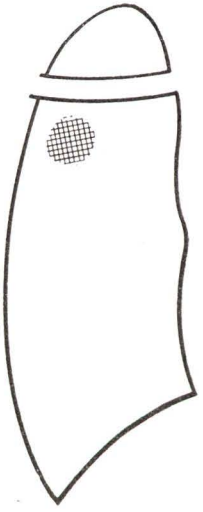

Şekil 25 — Erken irtişah

Erken irtişahların patojenik mânası:

Bu meselede patolojik anatomi mühim bilgiler vermemektedir. Erken irtişah otopsileri çok mahduttur. (Ekseriya bu mihraklar, merkezinde küçük kazeöz kitle bulunan bir kısımla, tamamiyle eksüdatif lezyonlardan teşekkül etmiştir. Bilhassa eksüdatif proçes hâkimdir). Spesifik olmayan bir iltihabi reaksiyon da iştirak edebilir. Heyeti umumiyesi ile epitüberküloz mihrakların veyahut (**Bezançon**) tarafından yazılan iyi olabilen tüberküloz pnömoni mihrakların küçük bir şekli demektir.

Patojenik noktadan; bu lezyon, tersiyer devrenin ilk safhası, sekonder metastazların son safhasını gösterir. Eski primer bir mihrakın yeniden faaliyete geçmesi şeklinde değildir.

Loeschke ile beraber bazı müellifler, zirvenin post primer (**Simon** nodülleri) reenfeksiyon mikraklarından doğan, enfekte mahsullerin (bronş ambolilerinin) bunların tekevvününde mühim bir rol oynadığını söylemektedirler.

Klinik arazlar ve teşhis . En mühim arazlar radyolojik bulgulardır. Çünkü diğer bütün klinik arazların noksan veya belli olmadığı bir devrede hastalık ancak röntgen ile tesbit edilebilir. Erken irtişahın tezahürleri; bazen birdenbire ateşle kendini gösterir. Nadir vakalarda ateş 38 - 39 derece olur. 1 - 2 haftada düşer. Çabuk geçen akut bir grip gibi telâkki edilir.

Bazı hastalar bademcik ağrılarından şikâyet ederler. Böyle akut şekilde başlamadan mada, tamamiyle arazsız olarak da başlayabilir. Bu zaman ateş yoktur ve geçici bir kırıklık görülür. Tesadüfi olarak yapılan radyografide mihrak meydana çıkar. Genel ve sübjektif arazlar arasında tüberküloz için karakteristik olan gece teri, zayıflama... vardır. Hakiki olarak ön plânı işgal etmez. Akut, ateşli arazlar müstesna olmak üzere, kırıklık, kilo kaybı gibi, yani hiç karakteristik olmayan arazlar vardır. Bazen de göğüs ve arka ağrıları bulunur. Çok defa ağrılar, akciğer sathında plevra altında, veya loblar arasında yerleşmiş olan enfiltrasyon ile plevranın iştirakinden ileri gelmektedir. Plevranın bu iştiraki mevziidir. Frotman dahi duyulmaz. Bu gibi vakalarda pnömotoraks tatbik edildiği zaman, enfiltrasyon hizasında iltisakların mevcudiyeti görülür. Kaide olarak başlangıçta bulunmayan öksürük, meydana çıktığı zaman balgam muayenesi muhakkak yapılmalıdır. Çok defa münevver hastalar, hattâ hekimler dahi balgam çıkarmadıklarını iddia ederler. Çünkü sabah çıkan ifraza ya dikkat etmezler veyahut ehemmiyetsiz boğaz ifrazı zannederler. Bu ifrazatın muayenesinde mebzul basil mevcudiyeti görülür. Balgamın basil ihtiva etmesi, mebzul basilli kazeöz harabiyet kitlelerinin öksürükle dışarı çıkarılmasından ileri gelir. Halbuki daha sonraları, ilk harabiyet boşluğunun temizlenmesiyle diğer kateral mikst enfeksiyona uğramış kısımlardan menşeini alan balgam artık mebzul olarak basil ihtiva etmez.

Bazen klinik olarak ilk arazı hemopteziler teşkil eder. Kanlı balgam, mihrak merkezinde teşekkül eden harabiyet belirtilerinin bir neticesi olarak kabul edilir. Akciğer zirvesi hastalıklarının teşhisinde mühim rolü olan perküsyon ve oskültasyon ile tesbiti kabil fizik arazlar reken irtişahın ilk safhalarında hiç bir zaman aşikâr değildir. İşte bunun için ancak röntgen araştırmalarının tekâmülü ile erken irtişahın ehemmiyeti ve sık olduğu meydana çıkarılmıştır. Eğer proçes büyük ise fizik arazlar; en erken olarak sırtta (skapula ile vertebralar arasında) takriben skapulanın kanadı yüksekliğinde alınabilir. Bu kısım, (*Turban*) nın osksültasyonla erken elde edilen belirtilerin duyulduğu mıntaka olarak kabul ettiği yere tevafuk eder.

Göğüsün ön sathında fizik bakımdan duyulan belirtiler önceleri tesbit edilemez. Daha ziyade sırt kısma yakın lezyonlar en erken fizik arazlar verirler. Bu arazlar da, krakman ve teneffüs sesinde vuzuhsuzluktur. Daha sonraları ince yaş raller ve vibrasyonda azalma tesbit edilebilir.

Redecker'e göre; kan çökmesi, Westergreen usuliyle saatte 12 - 18 mm. olmak üzere hafif bir yükselme gösterir. Kan tablosunda hafif derecede sola inhiraf vardır. Çomak höcreler % 12 kadar olur. Ancak 6 - 8 çomak höcresi ihtiva eden bir sola inhiraf veya hafif bir lenfositoz kalır.

En erken, en katî ve en önemli bulguyu röntgen muayenesi vermektedir. Röntgen arazları, umumi ve tam bir klinik muayene ile kıymetlindirilmelidir.

Ancak bu şekilde hakiki teşhise vâsıl olunabilir. Dikkatli bir radyoskopi ile hastayı hareket ettirerek ve omuzlarını dışarı döndürmek suretiyle üst kaburgalar mesafeleri ve bunların yan kısımlarını muayene etmelidir. Akciğer radyografilerinden başka hattâ tomografiler yapılmalıdır.

İzole mihraklar, yuvarlak mahdut ve mütecanis gölgeler teşkil ederler. Bunların kenarları güzel görünür. Fakat etrafından keskin bir şekilde ayrılmış değildirler. 1 - 2 sm. kutrundadırlar. Çok defa tipik yeri klavikül altında ve toraksın yan cidarına yakındır. Hasta mihveri etrafında döndürülerek bilhassa frontal şua istikamette muayene yapıldığı zaman bu gölgenin arkaya yakın olduğu görülür. Bu gölge berrak bir akciğer sahasiyle ayrılmıştır. Lateral radyografide, ince bir enterlober yapışıklıktan ileri gelen ve eğri olarak arkada yukarı kısımdan öne doğru seyreden bir çizgi üst lob aralığının mevkiini verir. Bu enterlober çizginin hemen ön kısmında yani üst lobun arka yüzünde, enfraklaviküler nahiyede bulunan mihraklar görülür. Radyolojik gölgenin hududu çok çeşitlidir. Küçük gölgeler ekseriya oldukça keskin kenarlıdır ve mihrak şeklinde görünürler. Bilhassa büyük olan gölgeler daha ziyade münteşir şekildedirler ve çevrelerinden az keskin olarak ayrılırlar. İşte bu şekillerde merkezi bir mihrakın çevresinde büyükçe bir kondansasyon, perifokal veya kollateral bir iltihap kabul edilmelidir.

Bazen merkezi mihrak gölgenin içinde meydana çıkarılamaz. Bazı vakalarda gölge geriledikten sonra bir veya birkaç leke baki kalır. Bunlar merkezi mihrak olarak kabul edilebilir. Gölge bakiyesi silindiği veyahut tamamiyle aynı şekilde kaldığı hattâ arttığı takdirde, burada merkezi bir mihrak etrafında yalnız perifokal bir reaksiyonun mevcut olduğu isbat edilemez. Bilhassa geniş, yaygın gölgelerde, daha başlangıçtan itibaren, özel mevzîî bir mihrak teşekkülü olmaksızın münteşir bir enfiltrasyonun mevcut olması ihtimalini düşünmek lâzımdır. Radyografilerde gölgeler ekseriya ne kadar bulunurlarsa o kadar büyük ve münteşir görünürler. Sağda üst lobun arka kısımlarında lokalize ise gölge dördüncü kaburka seviyesinde enine bir hudutla üst ve arka loblar arasındaki aralığa tevafuk eder. Bu takdirde yan kenarı umumiyetle toraks cidarı tarafından teşkil edilir. Mediyal kenarını yukarı dış kısımdan, aşağı iç kısma doğru inen eğri bir çizgi husule getirir. Bu tablo bilhassa Fransız müellifleri tarafından çocuk pnömonisinde tarif edilen (Triangle pneumonique) e tevafuk eder. Böyle hallerde enine radyografilerde geniş açılı bir üçgen görülür. Bunun zirvesi lobların biribirine temas ettiği yerdedir. Kenarları da sağda, üst lob ile alt lob arasında ve orta lobun aralıkları tarafından teşkil edilir. Kaidesi de üst lob ile kaynaşır. Hava ihtiva eden bir nesiçle keskin olmayan bir kenar gösterir. Mihrakî enfiltrasyonlarla büyükçe ve diffüz enfiltrasyon arasında intikal şekilleri vardır. Umumiyetle yukarı kısımlarda bulunan mihraklar daha ziyade arkaya yakın, daha aşağıda bulunan enfiltrasyon ön satha yakın bulunur. Fakat hiç bir zaman göğüsün ön cidarına vâsıl olmazlar.

Kaide olarak; bu mihrklar ve diffüz enfiltrasyonlar zirvede yoktur. Yani zirve bunlardan masun kalır. Bununla beraber pek nadir vakalarda bu tarif edilen enfiltrasyonlara esas itibariyle benzeyen gölgeler zirvelerde bulunabilir.

Erken irtişah, üst loba münhasır kalmayıp akciğerin diğer kısımlarında da bulunabilir. Tercih mahallerinden biri zikredilen yerlerden başka alt lobun zirvesidir. Burada yerleşmiş bulunan bir kondansasyon mihrakı, sajital şua istikametinde hilüs nahiyesi üzerinde projekte edilir ve dorsoventral radyoskopide oldukça büyük ve kenarları keskin olmayarak görülür. Böyle şekiller, literatürde (hilüs tüberkülozu) olarak kabul edilmiştir. Bizzat hilüsü alâkadar eden gölgelerden ancak enine radyografilerle ayırt edilebilr. Böyle radyografilerde; gölge hilüsün üst kısmına yakın fakat hemen arka sathının altında

bulunyorsa da öne doğru düz, yukarı arkadan, ön aşağıya doğru eğri bir şekilde seyreden bir çizgi ile hudutlandırılmıştır. Öne doğru bulunan hilüs gölgesinden ayrılır. Orta lobda da, akciğer tüberkülozunun başlangıcında klinikte tek tük izole gölgeler görülebilir. Bütün bu tarif edilen tagayyürlerde müşterek olan nokta, bunların loblar aralıklarına yakın bulunmalarıdır. Aynı zamanda (enterlober) bir plevra iltihabından ileri gelen lifi gölgelerle bu lokalizasyonun bilhassa kolayca tanınması nadir değildir. Buna benzer gölgeler böyle hastalığın başlangıcında olduğu gibi, uzun zamandanberi mevcut oln bir akciğer tüberkülozunun seyri esnasında da görülebilir. Bu takdirde ekseriya klinik olarak tanınabilen akut bir pusse'ye başlangıç teşkil eder. Bunlar bilhassa Fransız müellifleri tarafından tarif edilen (plöropnömonilere veya **Redecker**'in geç enfiltratına) tevafuk ederler.

Hastalığın seyri : Bu izole mihraklar ve Diffüs enfiltrasyonların mütaakıp seyirleri seri halinde radyografilerle güzel bir şekilde takip olunabilir. Bu suretle merkezî proçeslerin de ilerileme ve gerilemesi, gerek vüs'at ve gerekse mevki bakımından dikkatli bir şekilde meydana çıkarılabilir. Esas itibariyle üç muhtelif gelişme imkânı tefrik edilebilir :

1. Rezorbsiyonla enfiltrasyonun gerilemesi.

2. Konjonktiv nedbeleşme (Gölgenin muayyen bir derecede küçülmesi ve genişlemesiyle müterafıktır. Vaziyete göre bunu kazeifikasyon takip eder).

3. Proçesin ilerilemesi ve vaziyete göre kazeifikasyon, keza merkezî harabiyet yani kazeöz erime.

Evvelce erken tüberküloz vetireler için kabul edilenden çok daha sık olmak üzere rezorbsiyon ile gerileme görülür. Daha röntgen devrinden önce, anatomistlerden *Hansemann,* klinisiyenlerden *Müller* buna işaret etmişlerdir. Fakat, seri radyografilerle ancak, çok kesif gölgelerin bile bir akciğer tüberkülozu esnasında kaybolduğu gösterilebilmiştir. Bununla beraber her görülen gölgenin muhakkak tüberküloz olamıyacağı ileri sürülmektedir (mikst enfeksiyon gibi). Birçok müelliflerin araştırmaları tüberküloz proçeslerin böyle iyileştiklerini teyit etmekle beraber nonspesifik pnömonik mihrakların da bu meyanda bulunduğu inkâr edilemez. Erken irtişahta çok defa gölge yavaş yavaş kaybolur. Bir müddet uzun bir zaman devam eden bir bakiye bırakır. Fakat sonra bu da kaybolur.

İkinci gelişme şekli; yani mihrakın endürasyonu veya konjonktiv doku teşekkülü ile müterafık endürasyondur. Bu, bilâhara nedbevî büzülmeye mâruz kalır. Bu suretle gölge küçülür ve kesafet peyda eder. Zira bundan başka etrafındaki mevcut ödem de geriler. Büyük ve daha ziyade diffüz olan gölge yerine gittikçe keskin kenarlı bir mihrak gölgesi meydana gelir. Daha sonra kireç oturması ile gölgenin kesafeti daha ziyade artar. Bu izole ve en fazla enfraklaviküler nahiyeye projekte olan mihraklar (*Assmann, Redecker* ve diğerleri tarafından muhtemel olarak *Puhl* tarafından tarif edilen) kireçlenmiş reenfektlere intikal ederler.

Üçüncü ve pratik olarak gördüğümüz seyir şekli; 1. Mihrak şeklinde, 2. veya daha ziyade münteşir olan gölgenin vüs'at ve kesafet bakımından gittikçe genişlemesiyle içersinde harabiyet belirtileri göstermesidir. Anatomik olarak; burada kazeöz pnömoni mevzuubahistir. Bu proçes ya bütün enfiltrasyon sahasında veya bir kısmında veyahut yalnız merkez kısmında bulunur. Çok defa vukua gelen erime hâdisesini mütaakıp seyir bakımından ehemmiyeti büyüktür. Erime hemen hemen esas gölgenin merkezinde vukua gelir. İlk önce merkezde ancak güçlükle farkedilebilecek ince bir berraklık görülür. Aşikâr bir hududu yoktur. Daha sonra bu berraklığın kenarları keskin olmayan girintili ve çıkıntılı bir hal aldığı görülür. Tedricen kenarlar düzleşir. Enfiltrasyon sahası içinde delik şeklinde bir defekt gölgesi meydana çıkar. Erime ekseriya o kadar şiddetli vukua gelir ki, esas gölgenin büyük bir kısmını merkezî olarak berraklık teşkil eder. Enfiltrasyon sahası daire şeklinde ince bir gölgeden ibaret kalır. Bu şekil; daima bir (Yuvarlak kavern - Rundkavern) nin ifadesidir. 1923 te *Assmann* otopsilerde bunu isbat etmiştir. Amerikan literatüründe (interlobaire pneumothorax) ların delili olarak bu (yuvarlak kavernler) tarif edilmişse de yanlıştır. Tüberkülozdan gayri vaziyetlerde yuvarlak kavernlerin husule geldiği pek nadirdir.

Bir de **Redecker**'in enfraklaviküler enfiltrasyondan menşeini alan mihrak gölgeleri vardır ki buna (enfraklaviküler aspirasyon yayılmaları) adını vermiştir. Bu suretle metastatik mihrakların basil ihtiva eden materyelin bronş sistemine açılması ve bronş yolu ile akciğerin diğer kısımlarına sürüklenmesini ifade etmek icabetmiştir.

Erken irtişahtan menşeini alan böyle bir bronkojen yayılma, tüberkülozun en mühim ve en çok görülen şeklini teşkil ettiğinde şüphe yoktur.

Tarif edilen küçük leke tarzında metastatik mihraklardan başka münferit büyükçe gölgeler de müşahede edilmektedir. Bunlar daha önce husule gelen enfiltrasyona çok benzerler. Kavernöz erimeye duçar olurlar. **Redecker** bu metastazlara (kız enfiltrasyon - Tochterinfiltrat) ismini vermiştir. **Fleischner**, böyle eksüdatif mihrakların tercihen bronkojen olarak yayıldığı yerleri tarif etmiş ve esas itbiariyle yakınında bulunan loblarda marjinal kısımlar ismini verdiğimiz yerlerde bulunduğunu bildirmiştir. Böyle (marjinal enfiltrasyon) ların tercih mahalleri olarak sağ akciğer üst lobu ve bunun bilhassa aksiller kısmını, orta lobun dorsal mediyal kısmını, solda üst lobun dorsal orta kısmını ve bazal kısmını (**Lingula**) göstermiştir. Aynı zamanda bunlara Fransızlar (amboli bronşik) veya (bronş enfarktüsü) adını vermektedirler. **Fleischner**'e göre, solda alt lobun zirvesinde ve bunun alt vantral - mediyal kısımlarında tipik metastazlar nadir olarak vukua gelmektedir. Tarif edilen bu muntazam şekillerden, hemoptezilerden sonra görülen aspirasyon mihrakları müstesnadır. Bunları ekseriya aynı taraf alt lobunda buluruz. Nadir olarak karşı taraf akciğerinde de hemopteziden sonra aspirasyon mihrakları olur. Bu takdirde bu mihraklar sağ yukardan sol aşağıya doğru teessüs eder. Böyle kız enfiltrasyonların akıbeti, tıpkı ana - esas mihraklar gibidir. Bilhassa kavernöz erime vasıtasiyle tarif edilen bronkojen yol ile tüberkülozun yayılması için sekonder merkezleri teşkil ederler. **Assmann**, izole bir şekilde enfraklaviküler nahiyede bulunan mihrakları lenfojen metastazlar olarak kabul ettiği zaman bilhassa bunların ilk mihrak etrafında daire şeklinde yer almasını ve sırf bu çevreye münhasır kalmasını nazarı itibara almıştır. **Redecker**, ise bunu reddetmektedir. Bu müellife göre; hilüs gölgesi ile mihrak ara-

sında şerit şeklinde bir gölge aynı zamanda vukua gelmektedir. Keza bu şekil de tüberkülozun lenfojen yayılmasına ait olabilir. Bilhassa hilüs lenfa bezlerinin muayyen bir şişkinliğiyle kabili teliftir.

Akciğer tüberkülozunun yayılmasında mühim bir rol oynayan diğer bir yol da kan yoludur. Erken irtişahtan böyle bir yayılma olduğu isbat edilmiş değildir. Fakat bunun muhtemel olduğu hatırda tutulmalıdır. Nazarî olarak kan yoliyle yayılma burada mümkündür. Fakat bu sık vukua gelmez. Erken irtişah esnasında husule gelen farenks ve amiğdal iltihabı erken irtişahla alâkalı olabilir. Belki boğaz iltihabı erken irtişahı kolaylaştırmış olabilir veyahut erken irtişahtan kan yoliyle sürüklenmiş olan basiller lenfatik nesiçte tutulur ve burada bir iltihap yaratmış olabilir. Hattâ *Hirschfeld*'in bir otopsisinde akciğerde izole kazeöz enfiltrasyon mihrakiyle beraber bademciğin birinde tüberküloz bir mihrak bulunmuştur. Burada bademcik tabiî aynı zamanda giriş kapısı olarak da kabul edilmiştir. Erken irtişahın lenfohematojen, hematojen olarak vücudda bulunan diğer bir tüberküloz mihraktan (meselâ bademciklerden) husule gelebileceği düşünülürse bu akla daha yakın olur.

Yetişkinlerin tüberkülozunun klinik başlangıcında bilhassa münhasıran röntgen muayenesiyle meydana çıkabilen mahdut izole kesafetler nadir değildir. Bu şekil akut, ateşli, gripe benzeyen arazlarla olabileceği gibi hemen hemen arazsız da olabilir. Bu mihrakların lokalizasyonlarının bazı hususiyetleri varsa da ehemmiyetleri yoktur. Bunlar üst lobun dorsal, sübapikal lateral kısımlarında bulunurlar ve (dorsoventral) sajital istikametlerde alınan radyografilerde klavikülün altına projekte edilirler. Çok nadir olan büyükçe münteşir enfiltrasyonlar ekseriya üst lobun orta ve alt loba yakın olan kısımlarında bulunurlar buna benzer değişiklikler başka yerlerde de görülebilir. Bu mihrak şeklinde enfiltrasyonlar, rezorbsiyonla geriliyebilirler. Konjonktiv nescin artması ile nedbevî büzülme ve sonra kireçlenmeye maruz kalırlar veyahut gittikçe ilerliyerek inkişaf ederler. Enfiltrasyonların böyle merkezi erimelerinin büyük önemi vardır. Bu suretle kavernler erken olarak teşekkül ederler ve tübrkülozun bronkojen yayılmasına, umumi ftizinin teşekkülüne sebep olurlar.

Erken irtişahın vukuu nisbeti : *Lydtin,* sanatoryumlara gönderilen hastaların 1/5 ini erken irtişah teşkil ettiğini yazmıştır. *Keiser, Peterson* da aynı neticeyi bulmuşlardır. *Brauning,* erken irtişah şüphe edilen (4789) kişiden, ailevî veya aile dışından intana mâruz kalan, gripten yeni kalkmış kimselerde, olgunlasma kurslarına devam eden talebelerde yalnız (15) vaka görmüştür. Yani 233/1, nisbetinde bulmuştur. Buna mukabil diğer şekilleri kısmen aktif tüberküloz, hakikî zirve tüberkülozunu daha sık görmüştür. Bununla beraber bu istatistiklere büyük bir kıymet verilmemektedir. *Hubschmann,* Viyana Patoloji kongresinde, çocuklardaki primerkompleks hariç olmak üzere tek olan primer mihraklar zirvenin en dış kısmında yerleşir. Bunlar hematojen olarak

husule gelirler demiştir. Akciğer nescindeki ekseriya plevra kalınlaşmalariyle münasebette olan küçük nedbeleri de bunlara ithal etmektedir. Keza miliyer ve nadir olarak daha büyükçe izole küçük mihraklar ve bunların ara safhaları da bu şekillere dahildir.

Bugünkü görüşlerimize göre hülâsa edecek olursak, erken irtişah, kâhildeki kronik akciğer tüberkülozunun habercisidir, her hangi bir yaşta görülebilir. En sık olarak (18 - 30) yaşlar arasında rastlanır. Primer enfeksiyon veya yeni bir ekzojen enfeksiyon (reenfeksiyon) neticesi olabilir. İster primer enfeksiyona isterse reenfeksiyona bağlı olsun, erişkinlerde radyolojik bakımdan aynı karakteri gösterir. Radyolojik olarak bu iki şekli biribirinden ayırmak imkânsızdır.

Gençlerde ve genç kâhillerde erken irtişah, vakaların büyük bir ekseriyetinde birkaç haftadan bir sene evvelisine kadar bir zaman önce tüberküloz basillerinin ekzojen olarak alınması neticesi bir primer enfeksiyondandır. Bazen senelerce evvel primer lezyona ait parankimadaki mihrakın tamamen şifa bulmaması ve nekrotik kısımlarının erimesi neticesi vukua gelir. Daha nadir olarak erken irtişah bir reenfeksiyondan ibarettir. Yaşlıca kimselerde ise bermutat bir reenfeksiyondur.

Teşhis tefriki : Lokal fizik arazlar teşhis tefriki de bahis mevzuu olamaz. Çünkü, başlangıçta perküsyon ve oskültasyonla ya pek az veya hiç bir araz alınmaz. Ekseriya akut bir şekilde başlangıç göstermesi, klinik genel arazlar, ateş, umumi düşkünlük, hastalığın az veya çok çabuk gerilemesi, grip veya basit bir soğuk algınlığını hatırlatır. Kati hüküm verici mahiyette olan, radyolojik yuvarlak, mahdut mikrak şekli bazen tümörler veya izole tümör metastazlariyle benzerlik gösterir. Fakat bunların hududu daha keskindir. Aynı zamanda tümörler daha ziyade yaşlılarda olur. Bu proçes ise gençlerde bulunur.

Münteşir, yaygın enfiltrasyonlar; pnömonik proçeslere ve yaygın tümörlere benzeyebilirler. Pnömonik ve tümör enfiltrasyonları dahi üst lobun dorsal kenar kısımlarında bulunurlar. Bundan ötürü yan radyografilerde arkaya doğru keskin bir kenar gösteren eğri gölgeler verirler ki bu, üst lobu alt lobdan ayırır. Eğer bu, sağ tarafta orta yarığa kadar vasıl oluyorsa burada da ufki keskin bir hudut gösterir. Üst lob ile alt lob arasındaki hudutla geniş bir zaviye teşkil eder. Üst lobun ön, yukarı kısımları ise bütün bu tagayyürler esnasında, keza tüberküloz enfiltrasyonlarda hiç olmazsa başlangıçta hava ihtiva ederler. Eğer balgamda tüberküloz bsili bulunmazsa böyle nonspesifik proçeslerden ayırmada güçlüklerle karşılaşılabilir. Hastalığın mütaakıp seyri teşhisi kolaylaştırır. Çünkü spesifik olmayan pnömoni mutat olarak süratli seyreden tagayyürler gösterir. Ya ileriler veya geriler. Tümörlerde lokal bir ilerleme daima vadır. Diğer organlarda metastazlar ve bronş stenozu hu-

sule gelir. Fakat tüberküloz enfiltrasyonlarda da dikkati çekecek kadar süratli değişikliklerin husule gelebileceğini unutmamak lâzımdır.

Prognoz : Tarif edilen şekilde hastalığın inkişafı prognozu tâyin eder. Aynı zamanda tatbik edilen tedavinin zaman ve şekline de tâbidir. Tedavi yapılmadığı halde dahi spontan gerileme ve nedbeleşme mümkündür. Her iki halde şifaya gidebilir. Fakat daha ziyade ilerilemesi bilhassa sık olan (kavernöz erime) nin vukua gelmesi mümkündür. Birinci müsait, ikinci gayri müsait şekiller arasındaki nisbetin nasıl olduğuna dair bir hüküm vermek güçtür. Az araz gösteren ve kısa bir zaman sonra tagayyürlerin kaybolduğu, birçok şekillerin farkedilmeden geçtiği tabiatiyle düşünülebilir. Diğer taraftan ilerileyerek umumi ftizi yapması dolayısiyle erken irtişah, çok ciddî bir hastalık olarak kabul edilmeli ve buna çok dikkat edilmeli, enerjik olarak tedavi ve mücadele yapılmalıdır.

Başlangıçta mevziî olarak tahdit edilmiş ve muhtelif yollarla en emin bir şekilde birçok vakalarda pnömotoraksla iyi edilebilecek bir proçes bahis mevzuu olduğundan derhal tedaviye başlanırsa proğnoz müsait olabilir. Şifa ve ölüm neticeleri dolayısiyle erken tanıma ve erken tedavinin neticeleri proğnoz üzerinde mühim tesirler yapar.

Bu mevzuda henüz izah edilemeyen birçok meseleler vardır. Bilhassa erken irtişahın patolojik anatomisi bakımından; tipik röntgen ârazı gösteren hakikî erken irtişahlara ait anatomik araştırmalar çok mahduttur. Bunlar, erken irtişaha benzeyen şekilde gölge veren daha eski proçeslerle de patolojik anatomi bakımından kontrolleri iyi bir şekilde yapılmış değildir. *Assmann*'ın tarif ettiği izole mihraklarda, yetişkinlerin tüberkülozunun başlangıcında kazeöz pnömonik veya pnömonik proçeslerin mevcudiyetini ve bunların merkezî kazeifikasyona temayül gösterdiğini ve daha sonra da kavernöz erimenin vukua geldiğini bildirmektedir. *Romberg,* Perifokal iltihabı, erken irtişahın anatomik sübstratı olarak telâkki etmektedir. Bu esnada mihrakın natürüne ait suali cevabsız bırakmaktadır. Keza röntgenle, patolojik anatomi tagayyürler arasında bir münasebet ararken, *Publ,* tarafından bildirilen reenfektlere işaret etmektedir. *Assmann, Romberg,* erken irtişahın primer bronş tüberkülozla olan benzerliğini tebarüz ettirmektedirler. Her iki halde de kazeöz materiyelden müteşekkil yuvarlak mihraklar mevcuttur. *Hirschfeld*'in vakalarında taze, *Publ*'ün mihraklarında ise eski ve bağ dokusundan yapılmış bir kapsülle ihata edilmiş teşekküller bahis mevzuudur. *Publ* reenfeksiyonlarının ve *Hirschfeld* tarafından tarif edilen mihrakların tercihan bulundukları mahalle gelince; *Aschoff* zirve ve üst kısımdan *Hirschfeld* ise üst kısmın arka yukarı kısımlarından bahsetmektedirler. Burada Ramus apicalis ve subapicalis'in arka dallarında, bilhassa dorsal ve sübapikal kısımlardaki lokalizasyon sajital radyografilerde (klavikül altı nahiyeye) irtisam eden mihraklara tevafuk etmektedir.

Graff, yetişkinlerin tüberkülozunun, zirve nahiyesinden başladığını birçok müelliflerin literatürde mevcut tebliğlerine daynarak ileri süremktedir. Hakikatta bu, tarif edilen tagayyürlerin (müelliflerin iddialarının aksine olarak) daha ziyade zirveye doğru bulunmaktadır. *Hirschfeld*, primer namını verdiği mihrakların bir kısmının zirvede bir kısmı ise esas akciğer zirvesinin 5 - 6 santim altında bulunduğunu ve bilhassa primer mihrakların dorsal olarak bulunduğunu tebarüz ettirmektedir. *Aschoff*, 1921 de bunların akciğerin orta kısımlarında dahi görüldüğünü söylemiştir. *Graff*, ilk mihrakların bermutat zirvede bulunduğunu söylerken *Loeschke*' nin iddialarına dayanmaktadır. Bu müellifler, küçük zirve nedbelerini, primer tüberküloz mihraklar veya reenfektler olarak kabul etmektedirler. Bunlardan *Loeschke*-nin kanaatına göre kısmen (erime) kısmen (büyük tanecikler) halinde yayılmalar vukua gelir. Kaba tanecikler üst lob bronşunun apikal, sübapikal, horizontal dallarını ve keza alt lobun en yukarıda bulunan dorsal mıntakasını işgal eder. Ancak daha sonra önde bulunan dallar hastalanır. Bu suretle pusseler halinde eksüdatif mihraklar husule gelir ki (*Loeschke*) bunu erken irtişah olarak idantifiye etmiştir. Hastalığın tekâmülü için bunların önemi vardır. Çünkü o ana kadar çok ince taneli seyreden tüberküloz, bronş tüberkülozu yoliyle kaba taneli yayılma tüberkülozu halini alır. Bu, süratle genişleme tehlikesi gösterir. *Assmann*'nın primer ehemmiyetsiz mihraklarının, *Redecker*-in erken irtişahta yeni mihrak teşekkülünün, zirve mihraklarından menşeini aldığı isbat edilmiş değildir.

Erken irtişahın post primer ilk mihrak olduğuna delâlet eden deliller (çocuklarda ilk enfeksiyon hariç) :

1. **Rich, Hirschfeld** tarafından (primer bronşial tüberküloz) diye tarif edilen mihraklara şekil ve lokalizasyon bakımından ileri derecede benzerlik.

2. Evvelce tamamiyle sağlam görünen insanlarda, bir enfeksiyonla karşılaştıktan kısa bir müddet sonra röntgende başlangıçta bu zikredilen gölgelerin izole bir şekilde sık sık müşahede edilmesi.

3. Ekseriya mihrakların tek olması.

4. Primer, aspirasyonla meydana gelen diğer tüberküloz olmayan mihraklarla lokalizasyon bakımından benzerliği.

5. Çocukların primer mihraklariyle çeşitli benzerliği.

Post primer ilk mihrak aleyhinde olan deliller :

1. **Loeschke**'ye göre, ne aspirasyonla ne de kan yolu ile erken irtişah teşekkül edecek kadar fazla miktarda basil sürüklenip götürülemez. Erken irtişah şeklindeki kazeöz pnömonik mihrak, daha ziyade akciğer içinde bulunan bir mihraktan aspirasyonla vukua gelmesi lâzımdır.

2. Röntgende entiltrasyon gölgesi çevresinde aynı vakalarda zirve tagayyürlerinin da bulunması.

Tedavi: İlk önce vücudun haline, ateş, fizik bulgulara, röntgen arazlarına, kan vaziyetine ve balgam muayenesine bakarak hastalık aktif bir proçese ait midir? Yoksa sadece röntgende farkına varılabilen, ehemmiyetsiz, iyileşmiş bir mihrak mıdır? Buna karar vermek lâzımdır. Bu hususta röntgenin muayyen bir dereceye kadar yardımı vardır. Çünkü; taze proçeslede ekseriya keskin olmayan konturlar, buna mukabil nedbeleşmiş mihraklarda keskin hudutlar mevcuttur. Fakat burada esas röntgen tablosuna göre hüküm vermek değil, bilâkis araştırma metotlarının neticesine ve muayene edilen hastanın verdiği umumi intibaa göre hüküm vermek lâzımdır. Eğer aktif bir hastalığa dair şüpheli belirtiler mevcut değilse muayyen fasılalarla müşahede ve dikkatli bir muayene bunun için kâfidir.

Spor, kuvvetli güneş şuaına maruz kalmak ve saire gibi latant bir proçesi uyandırabilecek olan her nevi ifrat ve tenbihlerden kaçınılmalıdır. Şayet taze aktif bir proçes mevcut ise bu takdirde derhal enerjik olarak tedavi tedbirlerine baş vurmak lâzımdır. Hastaya sıkı mutlak bir istirahat tatbik edilir. Eğer enfiltrasyon çok yaygın değilse ve bilhassa harabiyet belirtileri mevcut degilse proçesin kaybolmasına veya nedbeleşmesine kadar devam edecek olan uzun bir prevantoryum tedavisi veya uygun bir iklim ile yatak istirahati kâfidir.

Yüksek akut, ateşli proçeslerde her türlü kuvvetli tenbihlerden kaçınılmalıdır. Akut ârazlar göstermeyen selim seyirli hastalarda yüksek iklim faydalıdır. Hattâ kavern teşekkülü tesbit edilse bile iklim tedavisi ile kavernlerin kaybolduğu ve tam klinik şifanın husule gelmesi mümkündür. Keza balgamda bol olarak tübrküloz basilinin bulunması derhal müdahale yapılmasını icabettirmez. Çünkü fazla miktarda basil çıkarmak erken safhalarda harabiyetin başlamasiyle meydana gelir. Kavern temizlendikten kısa bir zaman sonra yine balgam ve basil kaybolabilir. Fakat daima hastalık âmilinin bilhassa aspirasyon suretiyle başka yerlere sürüklenmesi tehlikesini nazarı itibara almak lâzımdır.

Bununla beraber beklemekle de vakit kaybetmek doğru değildir. Çok iyi bir şekilde tanzim edilmiş bir istirahat kürüne ait bütün şartlar yerine getirilmiş olsa bile bir kavernin isbatı ve balgamda mebzul miktarda basilin bulunması halinde aspirasyon tehlikesi mevcuttur. Bu zaman hiç beklemeden derhal pnömotoraks tatbiki en emin bir tedavidir. Bunun için diğer bir sebep vardır o da : Ekseriya plevranın hemen altında bulunan erken irtişahlar, erken bir zamanda plevranın da hastalığa iştirakini mucip olur. Süratle yapışıklıklar teşekkül eder. Bu yapışıklıklar, pnömotoraksın tam tesirine mâni olurlar ve yapışıklıkların altında bulunan hasta akciğer kısımlarının zedelenmesine sebep olaiblirler. Bunun neticesi kavern cidarı çekilir ve bazen basılamaz. Diğer taraftan, nadir olmakla beraber yaygın enfiltrasyonlarla birlikte yüksek humma gösteren vakalarda pnömotoraksdan önce kısa bir zaman beklenilmesi ve

eğer enfiltrasyon kendiliğinden gerilemez ise akut ârazlar (ateş, sedimantasyonun yüksek olması) devam ederse pnömotoraks mukakkak yapılmalıdır. Yüksek ateş, erken irtişahtan ziyade uzun müddet devam etmekte olan hastalığın pusselerini mütaakıp husule gelen enfiltrasyonlarda olur. Pratik bakımdan erken irtişahta pnömotoraks tatbiki için birçok müelliflerin kanaatları biribirine uymamaktadır. *Romberg* her erken irtişah vakasında pnömotoraks tavsiye eder. *Assmann*'a göre, her erken irtişah vakasında pnömotoraks lâzım değildir. Fakat lâzım gelen beş vakadan dördünde yapmaktan ise beşinde de tatbik edilmelidir. Erken irtişah sebebiyle tatbik edilmiş olan büyük bir seri pnömotoraks vakalarında asla bir komplikasyona rastlamadım demektedir.

Pnömotoraks endikasyonu için kavern teşekkülü ve balgamda tüberküloz basilinin bulunması esasdır. Freniküsün kesilme veya paralizisi ve Pp. bilhassa yukarı kısımlarda lokalize olmuş eski bir plevra yapışıklığı sebebiyle pnömotoraks yapılamaz veya vasi yapışıklıklar dolayısiyle yara küçülmezse veyahut buna rağmen proçes tek taraflı ilerliyorsa böyle vakalarda pek mantıki olarak torakoplasti, plevra dışı pnömotoraks veya diğer cerrahî müdahaleler düşünülebilir. Torakoplasti taze vakalarda ancak istisnaî olarak tatbik edilmelidir. Çünkü bu vakalarda pnömotoraks bizi hemen hemen daima hedefe götürür. Lokal olarak pnömotoraks esnasında brit tarzında yapışıklıklar varsa bridektomi ile bu britler kesilir. Pnömotoraks tatbik edilemeyen yapışık izole büyük kavernlerde kavern drenajı ve antibiyotiklerle tampon suretiyle tedavi (*Maurer*'in kavernostomisi) yapılacak tedavi şekilleri arasındadır. Vaktinde yapılan bir tedavi vakaların bir çoğunda şifa tevlit eder. Hasta meslekî faaliyetine yeniden avdet eder. Şu halde esas mesele, erken teşhis ve tedavidir. Burada sabır ve ihtiyat lâzımdır. Çünkü subjektif arazlar çabuk zail olsa bile lâzım gelen tedaviye meselâ pnömotoraksa uzun müddet devam edilmelidir. Pnömotorakstan sonra da devamlı kontrol icabeder. Pnömotoraksla beraber (streptomycine, PAS, İNH) yardımcı olarak kullanılır.

Bugünkü düşünce ve bulgularımıza göre, Pno, Pp. veya her hangi bir kollaps tedavisinden önce hastaya evvelâ 4 - 6 haftalık antitüberküloz ilâçların tatbiki ve mutlak istirahat, iyi besleme ile tedaviye alınması lâzımdır. Bu şekil tedaviden (Str. İNH, PAS) tesir etmediği takdirde kollaps tedavisi metotlarına müracaat edilmelidir.

Umumi tedbirler : Esas mesele hastalığı erken irtişah safhasında yakalamaktır. *Redecker*'in tecrübeleri ve dispanserler; nerede devamlı ve mebzul enfeksiyon menbaı varsa orada erken irtişahın sık bulunduğunu göstermiştir. Antitüberküloz ilâçlar sanatoryum, ve pnömotoraks tedavisi erken irtişahı hemen daima iyileştirir.

PRİMER AKCİĞER TÜBERKÜLOZU

Primer enfeksiyon; Koch basilinin organizme girmesini mütaakıp ilk enfeksiyonun husule gelmesi ve vücutta yeni, faal bir lezyonun teessüsüdür, yani Koch basilinin dokulardaki ilk teması anlaşılmalıdır. Postpirmer enfeksiyon ise, buna her hangi bir tüberküloz enfeksiyonun yeniden katılmasıdır. Post primer enfeksiyon, hazım yolu ile yeni bir enfeksiyon (ekzojen) olabildiği gibi andojen de olabilir. Bu suretle vücutta bulunan bir tüberküloz mihrakın reaktivasyonu meydana gelmektedir. *R. C. Wingfield,* ekzojen enfeksiyonların andojen pusselere sebep olduğunu bildirmiştir. Bu düşünce, görünüşte şifa bulmuş post primer lezyonların reaktivite olduğu vakalar için doğru olabilir. *Pagel,* şifa bulmuş bir primer enfeksiyondan kısa bir zaman sonra akciğerlerde (zirvenin en üst kısmında), hematojen mihrakların teşekkülü (*Simon* mihrakı), enfraklaviküler mıntakada post primer kazeöz lezyonlar (*Assmann* mihrakı) husule gelerek bronkojen tüberkülozun meydana gelmesini mihrak ile alâkalı ve buradan menşe alan hematojen yayılmadan mütevellit olduğunu kabul etmektedir. *Pagel*'e göre; andojen reenfeksiyon bilhassa genç kâhillerde nisbeten taze primer mihraklardan meydana gelmektedir. Akciğerlerde birden fazla primer mihrak nadirdir. Çocuklada bu mihrakların birçoğu şifa bulur, fakat bazen enfeksiyon yerini drene eden lenfa bezlerinde yeni enfeksiyonlar yapabilmek üzere enfeksiyon devamlı kalır. Primer enfeksiyonun bu basilli sahası yeniden faaliyete geçebilir ve enfekte lenfa bezlerinin bronşa açılmasiyle andojen olarak bronkojen yayılma olur. *Pagel,* evvelce avirülan tüberküloz basili suşu ile enfekte edilen hayvanlarda damar içine veya entratrakeal yollarla yapılan reenfeksiyonların umumiyetle massiv ve lokalize lezyonlara sebebiyet verdiğini göstermiştir. Halbuki normal hayvanlarda aynı doz ile muntazam jeneralize miliyer tüberküloz husule gelmektedir.

Tüberküloz lezyonlarının hem andojen hem ekzojen teşekkül edebilecekleri hakkında deliller vardır. Akciğer lezyonlarının bir ihtilâtı olarak iç organlardan birinde lezyon görüldüğü zaman hastalık kan yolu ile yayılmış olabildiği gibi, aynı yoldan aksine olarak akciğerde bir metastaz olmaması için hiç bir sebep yoktur. Diğer taraftan primer enfeksiyon daima ekzojendir. Vücuda bir defa her hangi bir şekilde basil girdikten sonra yeniden de girebilir. Tüberküloz basilinin akciğerlere girebilmesi için bronş mükozası mambranlarını delip delmediği ve alveollere kadar ulaşmak mecburiyetinde olup olmadığı hakkında yapılan hayvan tecrübeleri neticeleri şüpheli kalmıştır. Büyük miktarlarda basillerin alveollere kadar girmesi mümkün değildir. Bu sebeple ekzojen enfeksiyonun kâhillerde, çocuklara nazaran daha az olması ihtimal dahilindedir. Küçük çocuklarda hava yolları ince toz zerrelerinin alveollere geçmesine kâhillere nazaran daha müsaittir. Bu sebeple ekzojen enfeksiyon imkânı çocuklarda daha fazladır. Tüberküloz basilemisi hem primer hem de post primer lezyonlarla birlikte olabilir. Bundan ötürü hastalığın reaktivasyonunda ekzojen enfeksiyona nazaran, andojen enfeksiyon daha mühim ve bilhassa mesuldür. Primer komplekse ait lenfa bezinin yeniden faaliyete geçmesi

bir bronş veya kan damarına açılmasiyle bronkojen veya hematojen yayılma olabilirse de, rezistansta bir azalma olmadan lenfa bezinin niçin rekativite gösterdiğini izah etmek oldukça güçtür. Reenfeksiyon esnasında eski lezyonların etrafında dokuların hipersansibilitesinden mütevellit bir reaksiyon görülür. Bu reaksiyon tüberkül teşkil etmez, çok defa muvakkattir.

Avrupa ve Kuzey Amerikanın birçok kısımlarında primer tüberküloz enfeksiyonu bermutat yirmi yaşından evvel vukua gelmektedir. Primer enfeksiyon kaide olarak latant seyreder. Bununla beraber bazen enfeksiyondan az çok kısa bir zaman sonra hastalık meydana çıkar ve enfeksiyonun vücuttaki tesiri uzun sürer. Enfeksiyon mevcudiyeti tüberkülin testinin müsbet oluşu ile anlaşılır. Post primer lezyonların anatomik karakteri primer lezyondan oldukca farklıdır. Kâhillerde primer enfeksiyon esasında çocuklardakine benzer. Kâhillerde bronkojen olarak husule gelen ftizi daima primer enfeksiyondan sonra husule gelir. Anatomik bakımdan primer ve post primer enfeksiyon devreleri her şahısda aşikâr olarak ayrılabilir. Kliniklerde anatomik bakımdan tüberküloz; primer enfeksiyon ve sekelleri çocukluk tezahürü olarak, akciğer ftizisi ise kâhil tipi tüberküloz olarak kabul edilmiştir. Fakat bu ayırmada patolojik bir esas yoktur. Primer tüberküloz yalnız çocukluk devresine mahsus bir hastalık değildir. Fakat daha ziyade çocuklarda görülür. Bununla beraber kâhillerde primer enfeksiyon o kadar da az değildir. Çocuklarda primer tüberkülozun disseminasyonu kâhile nazaran daha fazladır.

Pagel (1600) tüberküloz hastanın otopsisinde, beş yaşından ufak 174 çocukta % 90 nisbetinde yaygın tüberküloz tesbit etmiştir. Halbuki 7 - 15 yaşlar arasında bu nisbeti % 66, daha yaşlılarda ise % 40 bulmuştur. Büyük çocuklar arasında yaygın tüberkülozun kireçlenme ile iyileşmesi hattâ kronik miliyer yayılmaların görülmesi nadir değildir. İlk çocukluk devresinde primer lezyonların kavitelerinden anatomik bakımdan kâhil ftizisinden ayrılmayan lezyonlar husule gelmektedir. Mektep çağında ve bülûğ devresinde hastalık gittikçe akciğerlere münhasır kalır ve proğressiv harabiyet meydana getirir. Primer lezyonda hasta olan lenfa bezinin erimesi ve bronş içine açılması görülür. Akciğerdeki primer mihrak, bizzat bronkojen yayımlara ve progressiv akciğer tüberkülozunun meydana gelmesine, fakat daha az nisbette sebep olur.

Primer tüberküloz veya ilk intan tipi tüberküloz, Koch basilinin tüberkülo-proteine hassasiyet kazanmamış doku içersine girmesiyle husule gelir. Vücuda basilin girmesini mütaakıp basile karşı doku reaksiyonu spesifik olmadığı gibi, allerjik dokularda husule gelen reenfeksiyon reaksiyonundan da az şiddettedir. Bu sebeple primer tüberküloz gelişimi müsait ve az harabiyet yapan bir hastalık şeklidir. Basillerin organizme her hangi bir yoldan girmesiyle enfeksiyon başlar. Gizli kalır veya klinik lezyonların inkişafı ile hastalık tablosu gözükür. Dokularda tüberküllerin husule geldiği ilk haftalarda ve dokuların henüz hassas olmadıkları bir devrede basillerin faaliyeti organizmin çeşitli mukavemet elemanları tarafından tahdit edilerek durdurulur. Dokuların tüberkülo-proteinlere karşı hassasiyet kazanmaları 3 - 7 hafta içinde vukua gelir. Bununla beraber tüberküloz basilinin akciğerde oturmasından itibaren

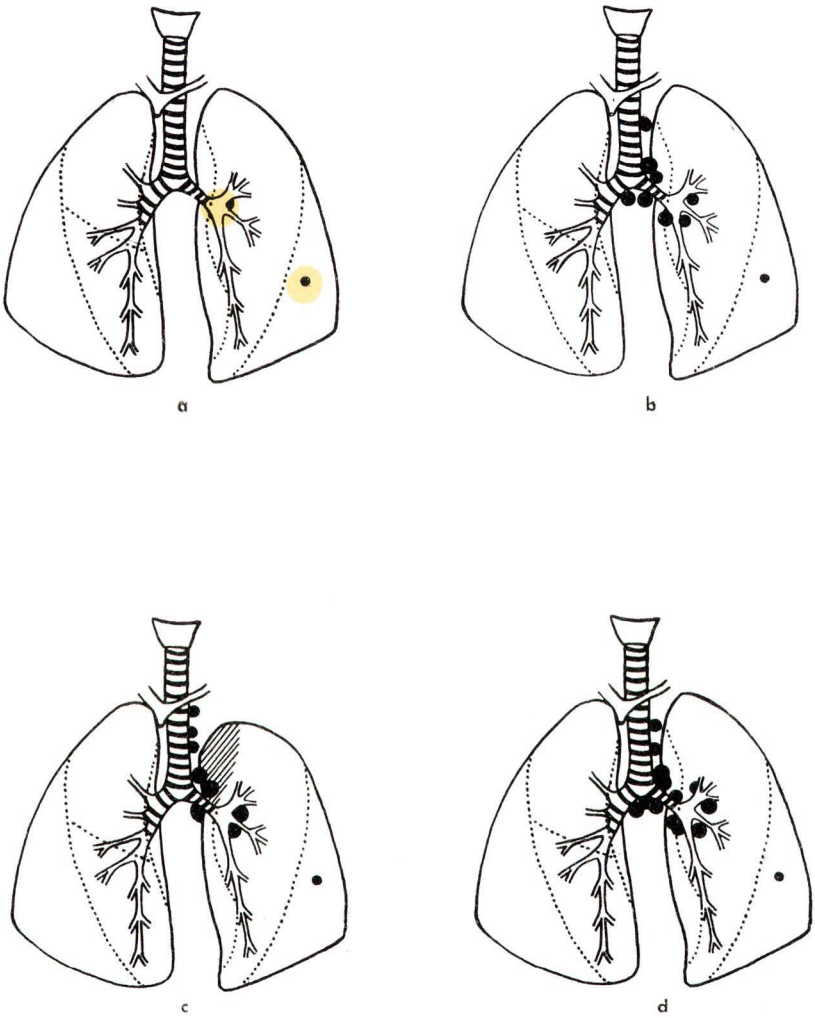

Şekil 26

PRİMER TÜBERKÜLOZ

Siyah renk : Primer mihrak ve rejiyoner peynirleşmiş lenfa bezi, sarı ; perifokal iltihap, keskin çizgili saha : atelektazidir. a) Taze Primer Kompleksle beraber bipoler primer enfiltrasyon b) İyileşmiş Primer Kompleks c) Peynirleşmiş hilüs lenfa bezi ile segment bronşunun tazyikına ait sol üst lobda segmental atelektazi d) Bronş lenfa bezleri tüberkülozu (Uehlingere göre H. R. Schintz'den).

dokularda tüberküline karşı hassasiyet teşekkülüne kadar geçen zaman çok, değişiktir. Tıbbî yayınlara nazaran en kısa müddet (19) gün, en uzun zaman ise (110) gündür. Bermutat 3 - 7 hafta kabul edilmektedir. Bu müddet zarfında ne klinik ne de radyolojik, olarak tüberküloz enfeksiyonunun vukua gelip gelmediğini tâyin etmek mümkün olamaz. Tüberküline karşı hassasiyet hali teessüs etmeden arazlar meydana çıkmaz.

Koch basilinin vücutta ilk oturduğu yer neresi olursa olsun, basiller hemen daima o nahiyenin lenfa bezlerine geçerler ve orada lezyon meydana getirirler. Primer mihrak ve lenfa bezlerindeki lezyon berebarce primer kompleksi teşkil ederler. Vücudun tüberküloz basilleriyle istilâsı esnasında müteaddit primer kompleksler husule gelebilir. *Ranke*'nin üç devresinden birinci devre tüberküloz basilinin vücuda girmesiyle tüberkülin hassasiyetinin görüldüğü zaman arasıdır (*Anteallergique*) safhadır. Bu primer devrede inokülasyon yarası (lokal) ile beraber o nahiye lenfa bezlerinde bir lezyon bulunur. Lenfa bezlerinin reaksiyonu lokal reaksiyondan fazladır. Bu devre organizmde primer kompleksin teessüsü demektir. İnokülasyon yarası akciğerin her hangi bir yerinde oturabilir daha ziyade sağda orta ve alt lobda olur. Beyazımtırak nohut büyüklüğünde bazen ceviz kadar olabilir. Nadir olarak inokülasyon yarası akciğer dışında (göz, jenital organlar...) olabilir. Primer devrede tüberkülin testi müsbettir bunun müddeti kıymetlendirilemez. Bir kaç ay sürer. *Ranke*'nin ikinci devresinde andojen veya ekzojen olarak basillerin kana dökülmesi neticesi yeni lezyonlar meydana gelir. Basiller büyük kan dolaşımından lenfa ve kan yolu ile organlara gelirler. Kemik ve serozalar ile diğer organlarda önemli perifokal iltihap ve lezyonlar husule gelir. İkinci devrenin devamı birkaç aydır. Bu devrenin lezyonları olarak (epitüberküloz reenfeksiyon mihrakları, apeksde *Simon* mihrakları.....) ile akciğer dışı lezyonlar (kemik, eklem, organların tüberkülozu) bulunur. Bu devre fartı hassasiyet devresidir. Tüberkülin kuvvetle müsbettir. *Ranke*'nin üçüncü devresi, münferit akciğer tüberkülozunun (ftizinin) gelişimi devresidir. İkinci devreden senelerce sonra olur. Bu devrenin erken irtişahına bilhassa ayrı bir yer vermek lâzımdır. *Ranke*'nin bu üç devresinde adenopati ayrı şekilde bulunur. Birinci devrede lenfa bezleri hastadır. İkinci devrede daha şiddetli hastadır. Üçüncü devrede ise ehemmiyetli şekilde hasta değildir.

Tüberküloz enfeksiyonunun başlangıç lezyonları hakkındaki bilgimiz evvelâ **Parrot**, sonra **Küss, Hutinel, Albrecht**'in çalışmalariyle başlar. Daha **Robert Koch** tüberküloz basilini keşfetmeden önce **Parrot** (1876) primer tüberkülozu tarif etmiş ve çocuklarda bronş lenfa bezleri tüberkülozunun akciğerde bulunan primer bir mihraktan teşekkül ettiğini bildirmiştir. Daha sonraları, Koch fenomeni ve diğer tecrübi çalışmalarla, basilin girdiği noktada yaptığı lezyon (Chancre d'inoculation) ve bu hizadaki lenfa bezinin iltihaba iştiraki (adenopati) ve böylece primer kompleksin teşekkülü klinik olarak ele alınmıştır.

Primer akciğer tüberkülozunun başlangıç lezyonu o kadar küçüktür ki klinik olarak meydana çıkarılamaz. Ancak lezyon biraz yayıldıktan ve civar lenfa bezlerini büyüttükten sonra görülebilen bir hal alabilir. Arazlar ekseriya bulunmaz, bulunsa bile o kadar hafifdir ki farkedilemez ve başka sebeplere atfedilir. Fizik bulgular başlangıçta bilhassa hiç yoktur. Ancak evvelce menfi olan tüberkülin testinin müsbet olması bize primer enfeksiyonu düşündürür. Daha sonraları primer mihrak ve bu hizadaki lenfa bezlerinde kireçlenmiş lekeler görülebilir. Primer enfeksiyon geçirmiş ve tüberkülin testi müsbet vakalarda % 25 den daha az nisbette olarak bu kireçlenmiş mihrakları radyografi ile tesbit edebilmek mümkün olmuştur.

Çocuklarda radyoskopide görülebilen akciğer ve hilüs primer lezyonları, ilk safhalarında ancak pek hafif arazlar verebilirler. Lezyonların bazı kısımlarının imtisası birkaç gün veya birkaç hafta sürebilen hafif veya orta şiddette akşam ateşleri yapabilir. Fakat bu kısa zamanda kaybolur veya fasılalarla nükseder. Kilo kaybı olabilir. Çocuğun genel durumu daima iyidir. Çocuk, canlı ve uyanıktır. Dokuların hastalık derecesiyle fizik bulguların az veya çok olması arasında bir nisbetsizlik vardır. Nitekim fizik bulgular pek azdır veya hiç bulunmaz. Eğer lezyonlar geniş ve ilerlemiş ise; akciğerde konsolidasyona veya mediyatinuma ait fizik bulgular olabilir. 2-4 haftada tekrarlanan radyoğrafilerde lezyonlardaki değişiklikleri çok güzel görmek mümkündür. Bu esnada lezyonlarda değişiklik neticesi kan tükürmeler, parankima erimesi veya peynirleşen trakea-bronş lenfa bezlerinin bronşlara açılması neticesi balgamda basil bulur. Akciğerdeki primer mihrakın ekseriya periferik olarak bulunması lokal fibrinöz plöreziye, bazen eksüda ile müterafık plöreziye sebep olur, eksüdadan basiller tecrit edilebilirler. Primer tüberkülozun iyileşmesi esnasında hassasiyet tedricen zail olur ve mukavemet artar. Primer tüberküloz geçirenlerin büyük bir ekseriyetinde lezyonlar tamamiyle şifa bulur. Bunlarda reenfeksiyon vukua gelebilir:

Tüberküloz enfeksiyonu üç safhalı bir hadisedir: Birincisi enfeksiyon âmilinin organizme girişi, ikincisi, organizmde oturması, üçüncüsü basil ve organizm arasındaki mütekabil mücadele ve münasebetlerdir. Eğer basil kendisine uygun ve üremesine müsait bir yerde otururşa o zaman enfeksiyon vukua gelir. Bir mihrakın husule gelmesi için organizme birkaç basilin girmesi kifayet eder (*B. Lange* (1937) - *Infectio minima*). Tek, canlı basil ile bile tüberküloz enfeksiyonunun husule gelebileceği kuvvetle muhtemeldir (*B. Lange, Stöcklin Doerr, Gold*). Bu enfeksiyon bilhassa insan ve sığır tipi tüberküloz basilleriyle meydana gelir, yalnız bunların virülanslarının ileri derecede azalmamış olması lâzımdır. Umumi olarak denilebilir ki, bütün tüberküloz enfeksiyonlarının % 90 ı, insandan insana, % 10 u da hayvanlardan gelmektedir. Klinik olarak sığır tipi ile olan primer enfeksiyon insan tipi ile olan enfeksiyon gibi seyretmektedir (*Törnel, Jensen*). Farklar, basilin giriş kapısına aittir. Çocuklarda primer enfeksiyon ne kadar erken yaşlarda olursa o kadar ağır olur. İstatistiklerde birinci yaşdaki yüksek ölüm nisbeti beşinci yaşa doğru şiddetle azalmakta fakat sonra tekrar yükselmektedir. 5-10 yaşlar arası tüberküloz enfeksiyon için en az telâkki edilmektedir. Diğer taraftan bülûğ devresi bilhassa mü-

sait olmayan bir zemin hazırlar ve ağır müterakki şekiller teşekkül eder. Bülûğ, organizmdeki ruhi ve bedeni inkişafların biribiri üzerine eklendiği çağdır (*Ranke*). İyi olmuş primer enfeksiyonlar, yüksek bir mukavemet kabiliyetinin sebebi değil, bir belirtisidirler (*Lydtin*). Tüberküloz enfeksiyonu organizmde iki defa tehlike yaratmaktadır. Bunlardan biri direkt olanıdır. Yani ilk enfeksiyonu mütaakıp mukavemet kırılması, diğeri de endirekt olanıdır. Geç olarak hastalığın tekrarladığı devrede görülen mukavemet kırılmasıdır. Bu zaman ağır bir tablo veya ölüm görülür. Süt çocuğunun mutlaka evde kaldığı nazarı itibara alınarak hemen istisnasız olarak bu çocuklarda primer enfeksiyonun aile ferdleri tarafından verildiği muhakkaktır. Küçük çocuk hattâ mektep çocuğunun enfeksiyonlarında aile ferdleri ile beraber ev halkı dışında bir bulaşma menbaı aramak lâzımdır (*Redecker*). Büyük halk topluluklarında tüberküloz enfeksiyonu ekseriya gizli kalmaktadır.

Primer mihrakın lokalizasyonu : Primer mihrak en çok sağ akciğerde (% 57) ve üst loblarda (**Uehlinger, Blomberg**) kaydedilmiştir. **E. M. Medlar** (105) kireçlenmiş primer mihrakın (51) i sağ akciğerde, (54) i sol akciğerde bulduğunu, bunların % 42 sinin sağ üst lobda, % 40 nın sol üst lobda, % 6,7 si orta lobda, % 10,3 ü alt loblarda olduğunu yazmıştır. Fena havalanmakta olan apekslerde rastlanmamıştır. Primer enfiltrat klavikülün alt veya üstünde olabilir.

Sübplöral veya plevradan bir kaç milimetre uzakta bulunan ankapsüle mihrakların üzerindeki plevra, içeri doğru çekilmiş, beyazımtırak renkte ve kalınlaşmıştır ve pariyetal plevra ile mahdut bir sahada yapışıklıklar gösterir. Bir santime kadar olan primer mihraklar küçük, 1 - 2 santim olanlar orta derecede büyük, iki santimden yukarı olanlar büyük telâkki edilmektedir (**Wurm** 1943). En çok görülen küçüklerdir. Primer mihrakın radyolojik olarak gösterilebilmesi, mihrakın büyüklüğüne, lokalizasyonuna, eskiliğine ve kullanılan radyolojik tekniğe bağlıdır. Primer mihrakların bir çoğu volüm ve kesafet noksanlığı sebebiyle radyolojik olarak tesbit edilemezler (**Engel**). Ancak, perifokal iltihap ve geç olarak kireçlenme sebebiyle her zaman görülebilirler. Küçük mihraklar bilhassa yumuşak ve kemik kısımları arasında kalırlarsa, plörit bulunursa ne radyoğrafi ne de tomoğrafide görülemezler. Orta ve üst loblarda lokalize olan primer mihraklar radyolojik olarak daha sık görülebilirler. Alt lobda mediyastinuma yakın olanlarının görülmesi güçtür. Her bir primer mihrakta tüberküloz lenfa bezinin bulunması teşhise yardım eder.

Basilin giriş kapısı, primer enfeksiyonun lokalizasyonunu tâyin eder. Tüberküloz geçirmemiş bir organizmde basilin oturmasiyle primer mihrak (Chancre d'inoculation de *Kuss* - 1898, Primaeraffekt *Ranke* 1916, Primaerinfekt *Aschoff*, 1924 Primary focus *Kayn* 1948) teşekkül eder. Primer mihrakın tekâmülü, enfeksiyonun zamanı bakımından biyolojik ve morfolojik olarak kuluçka devrini iki şekilde ayırır. Biyolojik olarak, enfeksiyonu mütaakıp deri tüberkülin testinin müsbet olması zamanına kadar geçen kuluçka devridir. Bu devre uzun veya kısa olabilir. Enfeksiyon dozu ne kadar büyük ise kuluçka devri o kadar kısa ve makroskopik değişikliklerin husule gelmesi o

kadar erken olur. Derideki primer mihrakın tekâmül ve seyri bir misal olarak ele alınırsa primer yara ilk 10 - 14 gün arasında (sünnet neticesi deri tüberkülozu *Fisch* - 1930) vukua gelmektedir. BCG aşılanmasında derideki değişiklikler 2 - 4 haftada husule gelir. Şu halde primer deri tezahürleri nisbeten daha erken husule gelmektedir. Halbuki akciğerlerde radyomorfolojik değişiklikler daha geç gözükür. Vakaların 1/3 inde enfeksiyondan altı hafta sonra meydana çıkmaktadır (*Malmros, Hedvall* - 1938). Akciğerde primer mihrak ve bu hizadaki lenfa bezlerinin (bronş - akciğer; trakea - bronş, paratrakeal) hastalığa iştiraki, primer tüberküloz olarak kabul edilmiştir (primer start kompleks). *Uehlinger* 1954, bu basit şekilden (progressiv primer kompleksi-primer tüberkülozun ilerlemiş şeklini) tamamiyle ayırmaktadır. İlerlemiş şekil ya primer mihraktan veya mihrakın lenfa bezinden neşet edebilir. İhtilâtlar (mihrak - lenfa bezinden ibaret kutuplara) münhasır olabilir veya kanaliküler lenfohematojen, akciğer dışı ve akciğerde yayılmalar şeklinde olur. Bunlardan meydana gelen mihraklar (Tochterformlar) basit primer kompleksin dışında kalırlar. Meselâ taze *Simon* mihrakları ikinci devreye, erken irtişah üçüncü devreye aittirler. Henüz faal bulunan primer komplekslerden akciğerlerde metastazlar da vukua gelebilir. İnsanların primer tüberkülozu, hayvan tecrübelerinde elde edilen şekle tamamiyle benzemektedir. Primer enfeksiyonun başladığı zamanda vücudun biolojik reaksiyonu normerjiktir. Fakat enfeksiyondan bir müddt sonra bu normerjik reaksiyon değişir, allerjik hal teessüs eder, hiperallerji ve muafiyet safhalarına girer. Bir defa enfekte olan organizm, artık enfeksiyona hiç mâruz kalmamış bir insan reaksiyonu haline (normerjik duruma) avdet edemez (*Ranke*). Kâhilde tıpkı çocuklarda olduğu gibi primer tüberkülozun başlangıç tablosu husule gelebilir. Çocuklardaki start kompleks tablosunun kâhillerde de aynen görülmesi ve bu şahısların evvelce bir tüberküloz enfeksiyonuna uğramış olduğuna göre kireçlenmiş mihrakların beraber görülmesi ileri yaşlarda da organizmin tekrar normerjik devresine avdet edebileceğini gösterir denilmektedir, şu halde tüberküloz enfeksiyonunun allerji grafiği, bütün bir hayatı değil, ancak hayatın bir kısmını içine alabilmektedir. Binaenaleyh tüberküloz enfeksiyonu, çocuklarda olduğu gibi birkaç defa başlayabilir. Bu sebeple çocukta ilk başlama (primer start kompleks) denildiği halde, kâhilde aynı tabloya primer tâbiri kullanılmaz yalnız (start kompleks) denir. Bu da kâhilde başlangıç tüberkülozunu ifade etmektedir.

Primer mihrak, o nahiyedeki lenfa bezini daima hasta eder. Lenfa akımı akciğerlerden hilüse doğru vukua gelir. Bazen bir veya birçok lenfa bezleri anastomozlarından geçer. Enfeksiyon vukua geldiği zaman, basillerin bir kısmı primer mihrakta kalır, diğer bir kısmı, lenfa akımı ile lenfa bezlerine giderek orada tutunurlar. Bilâhara primer mihrak ve lenfa bezlerindeki basiller birbirleriyle münasebetleri olmaksızın bulundukları yerlerde çoğalırlar. Akciğerdeki primer mihrak, en son ince bronş dalının alveolle birleştiği yerde olur.

Bununla beraber mihrak teneffüs yollarının diğer her hangi müsait bir yerinde teessüs edebilir. Primer mihraktan hilüs lenfa bezlerine enfeksiyon iki yoldan gelir :

1) Sübplöral lenfa ağı vasıtasiyle plevra ve akciğer sathından hilüse gelir.

2) Asıl mühim olan yoldur. Peribronşial ve perivasküler lenfa yolları vasıtasiyle olan direkt yoldur. Umumi olarak sağda trakea bronş lenfa bezleri gurubu ve bifürgasyon lenfa bezleri bilhassa fazla olarak hastalığa iştirak ederler. Aort hizasındaki lenfa bezleri daha nadir hastalanırlar. Solda lingula ve alt lobun lenfa akımı, sağ trakea - bronş lenfa bezlerinde hastalık fazla olduğundan bu sahalardaki primer mihraklarla beraber bu lenfa bezleri daha çok hastalanır, *Rouvier* (1932).

Umumi olarak tüberkülozun seyri esnasında lenfa bezleri mühim bir rol oynamaktadır. Tüberkülozun seyrinde gerek parankima arasındaki küçük lenfa bezleri gerekse parabronşiyal ve paratrakcal ve hilüs lenfa bezleri enfeksiyona iştirak etmektedir. Tüberküloz basilleri enhalasyon ile akciğer alveollerine kadar girerek akciğerin her yerinde yerleşebilirler. Fakat bu hâdise daha ziyade subplöral kısımda olmaktadır. Basil yerleşir yerleşmez buraya kan yolu ile mononükleerler gelerek basiller fagosite edilir, basiller fagositlerin içinde süratle ürerler bu esnada husule gelen hiperemi mononükleer ve polinükleer hücrelerin çoğalması ile alveol içinde eksüdatif bir iltihap yani nonspesifik bir mikropnömoni başlar (*Görgenyi - Göttsche*) bir müddet sonra tüberküloz basilleri ile dolu bulunan fagositler parçalanır, basiller serbest kalarak spesifik olmıyan bu mahdut iltihap sahasını istilâ ederler. Monositler epiteloit hücreler haline tahavvül eder Langhans tipinde dev hücreleri husule gelir. Nonspesifik bir iltihap halinde başlayan bu mihrak spesifik bir iltihablı mihrak halini alır (*Primer mihrak*). Bunun içinde santral nekroz vukua gelir. Bu mihrak histolojik olarak kazeöz bir pnömoniye tekabül eder ve bol miktarda basil ihtiva eder. Fagositlerden serbest hale gelen basillerin hepsi primer mihrakta kalmaz, bunların bir kısmı rejioner lenfa bezlerine gider, burada da primer mihraka benziyen değişiklikleri meydana getirirler. Bu esnada basillerin bir kısmı da lenfa yollarının cidarına yerleşerek burada spesifik değişikliklerin husule gelmesine sebep olurlar. Çok defa tesbih taneleri şeklinde ufak tüberküller husule gelerek lenfa yollarının cidarları kalınlaşır. Primer mihrak ile bunun lenfa yolları ve rejiyoner lenfa bezlerindeki bu değişiklikler primer tüberküloz enfeksiyonunu karakterize eder (*Parrot* - 1876). Şu halde primer tüberküloz lezyonlarında lenfa bezlerinin hastalığa iştiraki şarttır. Tüberküloz basilleri lenfa bezlerinde neşvünemaları için bilhassa müsait bir vasat bulurlar ve bol bir şekilde ürerler, bunun için lenfa bezlerindeki değişiklikler daha aşikâr olur, lenfa bezi büyür ve burada husule gelen peynirleşme primer mihraktan ekseriya daha geniş ölçüde olur. Rejiyoner lenfa bez-

lerinin hastalığa iştiraki esnasında tek bir lenfa bezinin afete iştirak etmesi çok nadirdir. Hastalık bir lenfa bezinden diğerine atlar. Bu şekilde primer mihraka en yakın olan lenfa bezleri fazla, uzak olanlar ise daha az hastalanırlar. Hilüsün her iki tarafındaki lenfa bezleri arasında bir irtibat mevcut olduğundan sol taraftaki lenfa bezleri hastalandığı zaman bilhassa sağ taraf paratrakeal lenfa bezleri hastalanır. Hususiyle süt ve küçük çocuklarda birçok lenfa bezleri hastalaınr ve bu yaşlarda en geniş ölçüde peynirleşme bermutat görülür. Bununla beraber bu hal yalnız çocuklara mahsus değildir. Primer kompleks tamamiyle gayrifaal bir duruma girdikten sonra organizmin allerji ve immünitesinin normale geçmesi neticesi yeni bir tüberküloz enfeksiyonu ile, yeni bir primer mihrakının meydana gelmesi mümkündür (*Schwartz*). Kâhillerde çocuk tüberkülozuna mahsus olan hastalık proçeslerinin sık görülmesi de bunu teyidetmektedir. Bu suretle yaşlılarda çok sık olarak kazeöz pnömoniler, bronş delinmeleri, kan yolu ile metastazlar görülmektedir. Torakstaki lenfa bezlerinin peynirleşmesinden de gittikçe fazla bahsedilmektedir. Bütün bunlar gerek çocukta gerekse yaşlılarda lenfa bezlerinin hastalığa iştirak edebileceğini ispat etmektedir. Husule gelen primer mihrak ya harabiyete duçar olur veya şifa bulur. İyileşme hâdisesi esnasında primer mihrak etrafında evvelâ bir bağ dokusu kapsülü teşekkül etmek suretiyle tahdit olunur. Peynirleşmiş santral kısımlara kireç oturur. Mihrak gittikçe büzülür. Kireçlenme hiçbir zaman primer mihrakın zararsız bir hale geldiğine delâlet etmez. Kireçlenmiş primer mihraklarda tüberküloz basilleri senelerce canlı olarak kalabililer (*Huebschmann*) *Canetti*, kireçlenmiş mihrakların % 10 unda 10 - 15 sene sonra virülan tüberküloz basilleri bulunduğunu bildirmiştir. Hattâ bu basiller sonradan bir rekasiyon mihrakının teşekkülüne sebebiyet verebilirler. Aynı şifa hâdiseleri lenfa bezlerinde de cereyan eder. Rejiyoner lenfa bezlerindeki değişiklikler olarak lenfa bezleri büyür ve geniş nisbette peynirleşme husule gelir. Primer mihrakta şifa hâdiseleri başlarken lenfa bezi etrafında da bağ örgüsünden bir kapsül teşekkül eder. Lenfa bezlerindeki peynirleşmenin şiddeti nisbetinde burada husule gelen kireçleşme de şiddetli olur. Bu da nihayet primer mihrak gibi büzülür ve sonunda lenfa bezinin küçük, büzülmüş ve kireçlenmiş bir bakiyesi kalır. Primer mihrakta olduğu gibi kireçlenmiş lenfa bezlerinde de tüberküloz basillerinin canlı bir şekilde senelerce kalabileceği gösterilmiştir. Bu keyfiyet istikbâl için devamlı bir tehlike teşkil edebilir. Organizmin allerji ve müdafaa durumuna göre bunlar kâhilde tersiyer tüberkülozun seyri esnasında yeniden faaliyete geçebilecekleri gibi latant bir şekilde ihtiva ettikleri tüberküloz basillerinin yeniden faaliyete geçmesi neticesi bizzat tersiyer tüberküloz tagayyürlerinin de meydana çıkmasını mucip olurlar (*Ueblinger, Schwartz; Auerbach*) ile diğer müelliflerin çalışmalarına dayanan ve akciğer tüberkülozunda yapılan rezeksiyonlarda hilüs nahiyesinde hemen daima lenfa bezleri sisteminde geniş tüberküloz lezyonlara

göre *Suter, Iselin* kâhillerin akciğer tüberkülozunun delinmesi hilüs lenfa bezlerinden husule gelme ihtimalini ele almışlardır. Bu lenfa bezlerinin kâhillerde akciğerdeki postprimer mihraklardan sekonder olarak husule gelmesine ihtimal vermemektedirler. Bunlar daha ziyade geçirilmiş olan primer enfeksiyonun bakiyeleridir. *Schwartz* son senelerde kâhillerde otomatik andojen lenfadeno - bronkojen reaksiyonların akciğer tüberkülozunun patolojisinde mühim bir rol oynadığını (birçok müellifler dahi) ileri sürmüş ve isbata çalışmıştır.

Schwartz'ın kâhilde üzerinde durduğu bronş delinmeleri çok eskiden bilhassa patologlar tarafından çocuklar üzerinde araştırılmıştır. 1826 da *Laennec* Traité de l'auscultation mêdiate kitabında lenfa bezlerinin bronşlara açılması neticesi husule gelen lenfa bezi kavernlerinden bahsetmiştir. 1943 de *Rilbet* ve *Bartez* bronş delinmesinin hastalık tablosunu tarif etmişler ve 27 vaka toplamışlardır. Bu 27 vakanın hepsi otopsi bulguları ile teyidedilmiştir. Aynı şekilde *Weil* 1878 de 50 vaka zikretmişti 1908 de *Ebert* literatürden 144 bronş delinmesi vakasını toplamış, bunlardan yalnız 9 vakanın (% 6,2) hayatta kaldığını bildirmiştir. Bu müellife göre delinme esnasında sekestr halinde bronşa atılan lenfa bezine ait nekrotik ve kazeöz cisimler burada bir tıkanma ile ani ölümü mucip olmadığı takdirde hava yolları vasıtası ile akciğerin muhtelif kısımlarına yayılır. ve ölümle biten bronkojen bir akciğer tüberkülozuna sebep teşkil etmektedir.

1928 de *Hubschmann* bronş delinmelerinin prognozunun fena olduğunu bildirmiştir. Buna mukabil 1912 de *Weigert* ve *Ghon* bronş delinmelerinin ciddi bir seyir göstermeleri ile beraber mühim bir kısmının hafif seyrettiğini yazmışlardır. 1934 de *Scobie* literatürden topladığı vakaların % 20,2 sinde delinmeye rağmen hastaların kötüleşmediğini bildirmiştir. Müellifler bu gibi vakaları klinik olarak tetkik etmek imkânını bulamamışlardır. Bu sebeple prognoz üzerinde daima endişeli düşünceler ortaya atmışlardır.

Primer mihrakın histolojik tetkikinde; mikroskopik olarak inokülasyon yarası küçük pnömonik bir mihraktır. Jigantosellüler elemanlar istisnai olarak bulunur veya hiç bulunmaz. Bu pnömonik mihraklarda müteaddit nekroz yerleri görülür. **Dumas** ve arkadaşları hepatizasyon bulunduğunu bildirmişlerdir. İnokülasyon yarası ne tarafta ise bermutat adenopati o taraftadır, iki taraflı olabilir. Lenfa bezleri peynirleşir, kazeum, dev epiteloit hücrelerin ince bir tabakasiyle hudutlanır (**Aschoff**'ın prodüktif tabakası). İnokülasyon yarası ile aynı tarafın adenopatisi arasındaki akciğer parankiması makroskopik olarak sağlam görülür. Fakat mikroskopik olarak bu mıntakada nadir olmakla beraber tüberküloz follikülleri (**Tüberküloz lenfanjitis**) bulunmaktadır. İyileşme ile beraber pnömonik mihrak etrafında kireçlenme, kollajen husule gelerek mihrak etrafı çevrilir ve mihrak ankiste olur. Peynirleşmiş lenfa bezlerinin iyileşmesi yavaş olur. Konjonktiv çevresi kalınlaşarak bir periadenit meydana gelir. Hemen hemen daima kireçlenme olur.

Primer mihrak üzerindeki plevra çok defa kalınlaşmıştır. (lokal plevra iltihabı). Mihrakın elâstik alveol çatısı muhafaza edilir. Entersitisiyel epiteloit hücreli tüberküller

içinde ise elâstik doku harap olmuştur. Primer mihrak kuvvetli fibrozis ve kısmen hiyalen konjonktiv doku ile kapsüllenir. Etrafında normal akciğer dokusu bulunur.

Tüberküloz basili bulunan tozların inhalasyonu veya yiyeceklerle basillerin verilmesinden sonra hayvanlarda tecrübi olarak primer mihrak görülebilir. Basiller birkaç gün içinde ürerler. Alveoller içine lökosit emiğrasyonu olur.

Epiteloit hücreler gözükür. İnhalasyondan 6 - 8 gün sonra küçük alveol gurupları bu hücrelerle dolar. Küçük mihraklar genişler ve peynirleşme olur. İnhalasyondan 3 - 6 hafta sonra primer mihrak tamamiyle inkişaf eder.

Primer mihraktaki değişiklikler : 1) Primer mihrak evvelâ bir alveol iltihabıdır. Alveol epitelinin tefellüs ve makrofajların toplanması şeklinde değişiklik gösterir. 2) Peynirleşme olur. 3) Kuvvetli bir enterstisiyel reaksiyon vardır. 4) Aside dayanıklı basilleri ihtiva eden, enterstisiyel raksiyon gösteren alveol tıkaçları bulunur. 5) Tüberkül ve kapsüle ait hiçbir iz yoktur. Mihrakın husule geldiği zamanı tâyin etmek çok güçtür. Alveol içindeki hücre tıkaçları nekroza uğrar. Bu değişiklikler olurken alveol septumuna basiller nüfuz ederler. Enterstisiyel reaksiyon bilhassa kazeöz alveol cidarında çok kuvvetlidir. Mihrakın periferinde halka şeklinde muntazam olarak lenfositler bulunur.

Primer kompleks : Bir organda peynirleşmiş veya kireçlenmiş bir mihrak ile buna tevafuk eden rejiyoner lenfa bezlerinin hastalığa iştiraki demektir. Böyle bir kompleks akciğerde olacağı gibi barsaklarda da olabilir. Kaide olarak; akciğerdeki mihrak normal akciğer parankimasiyle çevrilmiş olarak kapsülün hudutları dahilinde kalır. Primer kompleks tipik şekli ile bir anatomik antitedir.

Ranke'ye nazaran tipik bir primer tüberkülozda bulunan elemanlar şunlardır :

1. Primer mihrak, periferik, kısmen münferit veya konglomerat tüberküllerde görülen bir bünye gösterir. Merkezinde kazeöz pnömonik bir kısım bulunur.

2. Bu primer mihraktan hilüse giden lenfa akımı ve bu sahaya enfeksiyonun yayılması neticesi akciğerde tüberküloz lenfanjit ve hilüs lenfa bezlerinde iltihap bulunur.

3. Akciğerdeki primer mihrak ve lenfa bezi etrafında perifokal iltihap vardır. İyileşme gösteren vakalarda bu iltihap fibröz karakterdedir. Lenfa bezi iltihabı ve çevresindeki periadenit bitişik bronşlara hastalığı intikal ettirir.

4. Primer mihrak etrafındaki sahanın ve primer mihrak ile hilüs mihrakı arasında iltihaplı konjesyon bulunur. İyilik gösteren şekillerde bağ dokusunun artması, atelektazi, müzmin bronşit husule gelir.

5. Primer mihrak etrafında ve primer mihrak ile hilüs lenfa bezi arasında bir veya mütaaddit lenfojen miliyer tüberküller bulunur.

Primer mihrak bermutat sağ üst lobun alt kısmında ve alt lobun üst kısmında oturur, apekste çok nadirdir. Primer mihrakın büyüklüğü çok değişiktir. Kireçlenmiş lezyonlar bulunabilir. Bunlar her zaman primer mihrak değildirler, nitekim simetrik olarak dağılmış kireçlenmiş mihraklar yalnız post primer yayılmaya ait değildir. Kireçlenmiş lezyon gurupları hattâ münferit mihraklar hususiyle apikal nahiyede olanlar postprimer yayılmalardandır. İki primer kompleksin mevcudiyeti her iki organda aynı zamanda primer lezyonların inkişaf ettiğine delâlet etmez. Bu vakalarda basil ile mükerrer temas neticesi ilk fırsatta basil, akciğere girmiştir. Sonradan barsağa gelmiştir veya bunun aksi olmuştur. Bu iki enfaksiyondan sonuncusu dışarıdan bir enfeksiyon suretiyle olabileceği gibi aspirasyon neticesi bir organdan diğer organa (andojen) intikali mümkündür. Yalnız bu hâdisenin preallerjik devrede olması icabeder.

Primer kompleks akciğer ve barsaktan başka diğer organlarda da (% 5 *Pagel*) bulunur. Bademcikler, konjonktiva, orta kulak, deri ve tenasül organlarında da nadir olarak lokalize olur. Bademciklerin yalnız başına primer kompleksi çok nadirdir. Boyunda, yukarı servikal lenfa bezlerinin tüberküloz iltihabı çok defa burun boğaz sahasının veya bademciklerin primer enfeksiyonu ile müterafiktir. Anatomik değişikliklerin yayılması lokal istidada tâbidir. Boyun bezleri akciğer ve hazım yolunun primer lezyonunda hastalanabilirler ve peynirleşmiş, likefiye veya kireçlenmiş olarak boyunun bir veya iki tarafında bulunurlar, kireçlendikleri zaman radyolojik olarak çok iyi görünürler. Boyun lenfa bezlerine basiller hilüs lenfa bezlerinden veyahut kan yolundan gelirler. Barsak yolu ile primer enfeksiyon İngilterede bilhassa çok görülmektedir. *Blacklok*, Glaskow da 13 yaşına kadar olan çocuklarda 283 otopside; akciğerde primer enfeksiyon % 61,1, barsaklarda % 35,1 bulmuştur. *Ghon, Kundlich* iki bin primer kompleksden; % 96 akciğer, % 1,45 barsak, % 0,14 deri, bademcikler, kulak, göz, % 2,41 lezyon yeri tesbit edilmemiş olarak göstermişlerdir. Deride primer enfeksiyon bilhassa süt çocuklarında sünnet ameliyatından ve küpe için kulak delmelerinden sonra husule gelmektedir. *Fiscl* (1930) bu şekilde 69 vaka yazmıştır.

Basilin giriş kapısı insan organizminin her noktasında bulunabilir. Basil ağız yolu ile yutulacak olursa hazım yolunun mukozası giriş yeri olabilir.

Fakat vakaların birçoğunda inhalasyon yolu ile enfeksiyon olduğundan inokülasyon yarası umumiyetle akciğerdedir. *Calmette* kobaylarda bazen giriş kapısında hiç bir lezyon görülmeksizin inokülasyondan sonra bütün lenfatik sisteminin ağır surette hastalandığını müşahede etmiştir. Bu sebeple *Calmette*; akciğerlerdeki lezyonun, adenopatilerde olduğu gibi sekonder husule geldiğini düşünmüş ve «İnsan organizmine basil bermutat barsak mükozasından hiç bir iz bırakmadan girebilir ve bu suretle lenfa sistemi içine yayılır. Bilhassa

mediyastinum lenfa bezlerine girer, nihayet akciğerlerde lokalize olur» fikrini ortaya atmıştır. *Canetti, Saenz* ve diğer müellifler tecrübi olarak, insanda başlangıç tüberküloz lezyonlarının akciğerlerde olduğunu ve *Calmette*'in düşüncesinin yerinde olmadığını bildirmişlerdir.

Akciğerde kireçlenmiş mihrakların hemen hemen hepsinin menşei tüberkülozdur. Nadir olarak küçük osteom, kondrom, lipom, fibrom, flebolit veyahut küçük abse bakiyeleri, mikotik veya parazitlerde (koksidiomikosis) kireçlenme görülür. Kireçlenmiş mihrakın muhakkak tüberküloz natürde olduğuna hüküm vermek için basilin burada bulunması lâzımdır. Bazen kireçlenmiş mihrakta **Giemza** ile boyamadan sonra eozinofil izler gösteren dejenere, aside dayanıklı basiller bulunabilir.

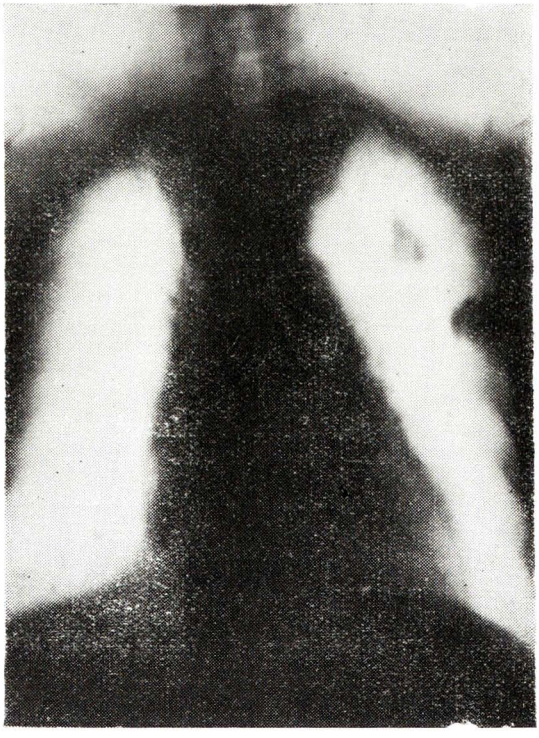

Şekil 28 — Primer kompleks

Primer mihrakın akibeti : Primer mihrak, peynirleşme, kireçlenme, ossifikasyon ve nihayet bir kavern haline geçebilir. Kireçlenme ve ossifikasyon, likefaksiyondan daha sık görülür. Kireçlenmiş mihrak, suyunu kaybederek küçülür. Peynirleşmiş mihrakta alveol sahalarının menşelerine tevafuk eden yerde depo halinde küçük kalsiyum karbonat veyahut kalsiyum fosfat toplanır. Kalsiyum zerreleri alveol septumunun ve damarların elâstik liflerinde rastlanır.

Daha sonra mihrak, üniform kireçlenme gösterir veyahut kolloit bir mahlût halinde yuvarlak halkalar şeklinde bir kesafet yapar (*Liesegang* halkaları). Tüberküloz mihrakların hemen hemen % 40 ı kireçlenmektedir. Kireçlenme, kendisini çevreleyen doku üzerine tahriş edici bir tesir yapar. Yaşlılarda tüberküloz, çok defa mihrakta veya çevresindeki kireçlenmiş sahada senelerdenberi uyur halde bulunan basilin yeniden faaliyeti neticesidir. Ossifikasyon akciğerde ve bu hizadaki lenfa bezlerindeki primer lezyonun bir hususiyeti olarak düşünülmelidir. Eğer kireçlenmiş mihrak ossifikasyona uğrarsa ilk değişiklikler lifi kapsülün iç tabakalarında görülür, lifler kaybolur ve hücre dokusuna yerini verir. Primer mihrakta ossifikasyon elli yaşından yukarı kimselerde olur. Bu şekil lezyonda her zaman olmamakla beraber tüberküloz basili yoktur. Ossifikasyonun tekâmülü için uzun bir zaman lâzımdır. Kireçlenme ise bunun aksinedir. Kireçlenme post primer mihraktan ziyade primer mihrakta görülür.

D. Price'a göre primer kompleks :

A. Şifa bulur (fibrozis ve kireçlenme ile) Röntgende görülebilir veya görülmez. Bu iyilik ya erken veya geç teessüs eder.

B. Şifa bulmaz. Bu zaman;

1) Kazeöz pnömoni olur. Primer mihrakta kavern teşekkül eder. Bu kaviteden bronkojen olarak sağlam kısımlara yayılma olur.
2) Mediyastinum lenfa bezleri hastalığa iştirak eder.
3) Mediyastinum lenfa bezlerinden ductus thoracicus yolu ile kan yayımı olur.
4) Primer mihrakın bir lenfa bezinden bir kan yayımı.
5) Kazeöz bir lenfa bezinin bronşa açılarak aspirasyon kazeöz pnömonisi teşekkül eder.

Kâhillerde primer enfeksiyon iki şekilde değişiklik gösterir. 1) Çocuklarda görülen ağır şekilde yayılmalar kâhilde nadirdir. 2) Kâhilde akciğerde husule gelen münferit primer mihraka tevafuk eden lenfa bezleri hastalanmadan aspirasyonla bronkojen tüberküloz ve kavite teşekkül edebilir. Tavşanlarda yapılan tecrübeler, tâbii rezistansta bu şekil primer tüberkülozu husule getirmek mümkün olmuştur (**Pagel**). Şu halde, lenfa bezlerinin hastalanması normerjik bir vücutta enfeksiyonla alâkadar olmak keyfiyetinden ziyade şahsın rezistans ve yaşına da tâbidir. Müterakki akciğer tüberkülozu gösteren kâhillerde kaide olarak lenfa bezlerinde peynirleşme yoktur. Eğer hilüs lenfa bezleri hastalığa peynirleşme ile iştarak edecek olursa bu ya primer enfeksiyonun bir sekelidir veyahut kireçlenmiş lenfa bezi mihrakının yeniden alevlenmesi yani faaliyete geçmesi sebebiyledir. Bu gibi vakalar kâhilde bulunmakla beraber bülûğ devresinde daha çoktur.

Primer tüberkülozun değişik safhalarının morfolojik olarak tanınması : Primer tüberkülozda görülen lezyon şahsın yaşı ile ilgili olarak proçesin karakterine göre; 1) Müterakki, 2) İyileşmeye meyyal, 3) İyileşen lezyonlar bulunur. Morfolojik olarak ayırt edilen bu üç guruptan müterakki olan lezyonların karakteri ayrı bir hususiyet göstermektedir. Bu şekil lezyonlarda nekroz, kireçlenme, yara teşekkülü ile beraber akut ve sübakut iltihap belirtileri bulunur. Müterakki lezyonlar basil miktarı ve hastanın yaşı ile ilgilidir. Çocuklarda tahripkârdır. Akut iltihabın zamanı muayyen değildir. Basile karşı ani olarak husule gelen nonspesifik bir reaksiyon gibi kabul edilmektedir. Akut

bir iltihapta görülen elemanlar, fibrin ile beraber polimorf nükleer lökositler, dağınık olarak kırmızı yuvarlaklar ve seröz eksüdadır. Diğer hücre elemanları normal nisbette bulunur. Primer mihrakta tüberküloz basilinin etrafında birkaç saat veya 1 - 2 gün zarfında monositler veya epiteloit hücrelerle ilk spesifik reaksiyon görülür. Bu hücreler menşeini etraftaki dokulardan alırlar. **Ranke**'ye göre epiteloit hücreler metaplazi neticesi monositlerden husule gelmektedir. Bu hususta çok değişik düşünceler ortaya atılmıştır. Mezanşimal dokudan menşelerini aldıklarına dair düşünceler bilhassa kabul edilmektedir. Primer mihrakta ikinci haftadan sonra kapsül teşekkülüne hizmet eden konjonktif lifler tüberkül kenarında görülür, iç kısımda dev hücreler, erken peynirleşeme ve nihayet tüberkülün ikinci mühim hücresi olan lenfositler meydana çıkar. Birkaç hafta sonra periferde fibröz doku teşekkül eder ve daha sonra kireçlenme olur. Bu gibi değişiklikler hayvanlarda görülen tüberküllere aittir. Bununla beraber insanlarda da buna benzer bir evolüsyon düşünülebilir. İnsanlarda ilk erken tüberkül 24 günlük bir çocukta (**Zarfı**) tarafından tarif edilmiştir. Bu vakada tüberkülün tetkikinde alveol cidarları şişmiş, hava mesafeleri tüberküloz basili ihtiva eden fibrin ve hücreli eksüda ile dolu görülmüş ve hiçbir epiteloit veya dev hücre bulunmamıştır.

Şu halde; monositler veya epiteloit hücre safhası, akut safha ile sübakut lenfositler enfiltrasyon safhası arasında görülür. Monositler hücre enfiltrasyonu enfeksiyonun ilk safhalarında en yüksek seviyeye varır, fakat tüberkül teşekkülünün en mühim ve spesifik karakteri olarak mevcudiyetini devam ettirir. Lenfositler primer mihrakta enfeksiyonun başlangıcından itibaren bulunmakla beraber birinci ve ikinci aylarda organizmin tenebbühüne cevap olarak, teşekkülleri artar. Tüberkülde spesifik kapsül tabakaları teşekkül etmeye başladıktan sonra dahi lenfosit tabakası bir iki sene devamlı kalır. Peynirleşme, tüberkül teşekkülünün mühim karakterlerinden biridir ve tüberkül merkezindeki hücrelerin harabiyeti ile başlar. Kireçlenme tamam oluncaya kadar devam eder. Kireçlenme tekemmül ettikten sonra peynirleşme yavaşlar.

İyileşmeye meyyal veyahut gerileyen tüberküllerin karakterleri : Tüberküllerde iyileşme hâdisesi hastalık müddeti ile alâkadardır. Tüberküller inkişaflarının en yüksek seviyesine vardıktan sonra ya iyileşir veya yaygın bir şekle girerler. Yaygın tüberkülozda fibröz kapsüllü kazeöz tüberküller, fibröz cidarlı kaviteler, kireçlenmiş mihraklara rastlanır. İyileşen tüberkülün en karakteristik vasfı **Aschoff**'un spesifik kapsülüdür. Merkezdeki peynirleşme kapsülün gevşek dokusunu aştığı zaman veya peynirleşme bu bölgeye varmadan evvel burada birikmiş olan monositler, fibroblastlara tahavvül eder veya mevcut retiküloandetelyal dokudan fibroblastlar hicret ederek kazeöz merkez ile tüberkül dışında toplanmış bulunan nonspesifik lifler arasında gayri muntazam bir tabaka teşkil ederler. Bu fibroblastlar başlangıçta kollajenden fakirdirler. Zamanla kollajen artar ve hücreler çoğalır. Uzun bir zaman sonra bu tabakanın dış kısmı fibröz bir doku şeklini alır. Primer mihrakta kireçlenme, hastalığın eskiliğini göstermekle beraber her vakada aynı zamanda husule gelmez.

Hülâsa olarak; çok taze tüberküllerin merkezinde bir nekroz ve etrafında sübakut eksüdatif bir iltihap (sübakut bronkopnömoni) bulunur. Polimorf lökositler, lenfositler, bol miktarda monosit ve fibroblastlarla fibrin vardır. Periferde alveol duvarları hafif kalınlaşmıştır. Bu erken devrede fibröz dokudan eser yoktur. Fibröz doku ancak iki üç ay sonra görülebilir. Tüberkülün mahfazasını meydana getiren fibröz doku menşeini muhtelif kaynaklardan alır. **Pagel** tarafından (iç kapsül) denilen bu lifi mahfazanın teşekkül edebilmesi için en az bir senelik bir zaman lâzımdır. Üç senede tamamen olgunlaşır, bundan sonra peynirleşme veya imtisas suretiyle kaybolur. 5 sene sonra ufak bir bakiye görülebilir. Tüberkülün iç kapsülünün teşekkülünden sonra (orta kapsül),

meydana gelir. Bu kapsülü teşkil eden lifler bidayette incedirler sonra kalınlaşır ve hiyalinleşirler, sayıları artar. Kapsül âzami kalınlığını 8 senede tamamlar. Kireçlenme primer mihrakta enfeksiyondan birkaç ay sonra başlar.

Otopsilerde yapılan tetkiklere göre; kireçlenmiş mihrak bir sene sonra radyolojik olarak tamamiyle görülebilir bir hale gelmektedir. Kireçlenme evvelâ bir halka şeklindedir sonra halkanın ortası dolar. Bunun için takriben 7 senelik bir zaman lâzımdır. Primer mihrakta takriben beş sene sonra, kireçlenmiş mihrak etrafındaki monositler metaplaziye uğrarlar. Böylece meydana gelen yeni hücreler eski fibröz dokuyu hazmederler. Dokunun hazmedilen kısımlarında boşluklar (lacune) meydana gelir. Bu boşluklar kapsül içersine ve kireçlenmiş mihrak merkezine doğru ilerler, bu esnada veya daha önce kapillerler de buraya doğru nüfuz ederler. Takriben on senelik bir müddet sonunda fibrolyse denilen hücreler, tedricen kemik hücreleri halini alarak lakünlerin etrafını çevirir. Çok küçük tüberküller içersinde kemik öncesi dokunun (préosseuse tissue) görünmesi için (7 - 8) sene gibi bir zaman geçmesi lâzımdır. Kaide olarak kemik dokusunun teşekkülü on senede olur. 20 sene geçtikten sonra kemikleşme tam ve umumidir. Kapsülün rezorpsiyon suretiyle harap olması 18 - 20 senede vukua gelir. Daha büyük tüberküllerde proçes daha yavaş seyreder. Akciğer dışındaki, bilhassa dalaktaki tüberküller bazı hususiyetler göstermektedir. Dalaktaki tüberkülün olgunlaşması diğer tüberküllerden farklı değildir. Tetkik edilen materiyeller arasında literatürde yalnız bir vakada kireçlenmiş dalak tüberküllerinde osteit dokuya rastlanmıştır. Büyük ve iyi kireçlenmemiş lezyonlar daima bir tehlike yaratmaktadırlar.

Primer mihrak ve primer enfeksiyonun inkişafı : Primer lezyon tamamiyle şifa bulmayarak bir müddet klinik bakımdan stasyoner kalabilir. Daha sonraları ilerleme göstererk tam bir akciğer lezyonu halini alır. Hilüs lenfa bezlerindeki lezyon da iyileşmeyebilir. Bronşlara açılarak bronkojen yayımlara sebebiyet verir. Bu durum, süt çocuklarında, daha büyük çocuklarda erişkinlere nazaran daha sık görülmektedir. Çocuklarda primer enfeksiyonda lenfa bezlerinin büyümesi kaidedir. Kâhillerde ise radyolojik olarak gösterilebilecek kadar büyümezler.

Primer tüberkülozun bu şekilde yayılma istidadı gösterebileceği göz önünde bulundurularak bilhassa 25 yaşından aşağı gençlerde, akciğer lezyonundan husule gelen bir hematojen yayılma ihtimalini, lenfa bezlerinden meydana gelebilen bir lenfojen yayımı araştırmayı ihmal etmemelidir. Büyük lenfa damarlarına, venalara veya kapillerlere girebilen basillerin akibeti, bunların miktarına ve damarlara giriş sıklığına göre değişir. Kan yoluna az miktarda basillerin girmesi, çeşitli organlarda, klinik tezahürlara sebep olmayan birkaç ufak lezyon husule getirir. Bu lezyonlar ya tamamen şifa bulurlar veya meselâ kemiklerde ve böbreklerde bulunanlar, yavaş yavaş faaliyetlerine devam ederek ileride ciddi bir hastalık meydana getirebilirler. Fazla miktarda basillerin kan yolundan girmesi çeşitli lezyonlara sebep olur : Dalak büyür, deride tek veya mütaaddit tüberkülit hecmeleri görülür. Akciğerlerde hafif yayımlar olabilir. Bu lezyonlarda ya tamamen şifa bulur veya ileride kronik bir hastalık halini alırlar. Kan yoluna giren mükerrer basil enfeksiyonları devamlı seyreden ve birkaç ay sonra sebep olan hematojen tüberkülozu mey-

dana getirebilir. Bol miktarda basillerin kan yoluna birden girmeleri nisbeten süratle jeneralize miliyer tüberkülozu tevlit eder. Bu hematojen tüberkülozlardan da tüberküloz menenjiti husule gelebilir. Primer tüberkülozun vahim, nekrotik lezyonlarına ve bunlardan mütevellit yayılmalara süt çocuklarında, zencilerde çok rastlanır.

Bir organda primer mihrak likefiye olduktan sonra kavite teşekkül eder (primer kavern). Bu da ekseriya müterakki tüberkülozun menbaı olur. Primer kavern de bronkojen aspirasyonun menşeini teşkil eder. Çocuklarda ftiziden tamamiyle ayrı, akciğerde kazeöz lezyona sebep olur. Kâhilde de buna benzer şekilde primer kavite teşekkül eder. Rejioner lenfa bezlerinde bir mihrak olmaksızın bir primer lezyonun bütün anatomik karakterleriyle bulunduğu yazılmıştır. Fakat nadirdir. Primer kavern teessüsünden sonra bunu mediyastinum adenopatisinin takip etmesi seyrek vukua gelir ve primer kavern ile birlikte peynirleşmiş adenopatinin bronşa açılması görülmemiştir (*J. Brun, A. Dufourt*). Bu suretle parankima lezyonunun vehameti ile lenfa bezlerinin müsait seyri arasında bir tezat vardır. Primer kavern tek başına bulunabilir. Fakat bir atelektazi veya epitüberkülozla bir arada olabilir. Primer kavernde süratle plevra yapışıklıkları husule gelebilir. Antibiyotiklerle beraber ne kadar erken kollaps tedavisi yapılırsa o kadar iyi neticeler alınır. Akciğer ameliyatlarından elde edilen parçalarda tesadüfi olarak iyileşmiş veya iyileşmekte olan bir primer komplekse rastlanılabilir. Şu halde primer kompleks, primer olarak enfekte olan şahsa göre çocuklukta veya ileri yaşta inkişaf gösterir.

Klinik : Primer enfeksiyonun klinik manzaraları çok değişiktir. En ziyade pratik olarak; 1) Primer enfeksiyona ait klinik araz bulunmaz; tüberkülin testi ile hastalık tesbit edilir. Bu şekilde iyi bakım, istirahatten başka bir tedaviye ihtiyaç yoktur. 2) Deri testi ve radyolojik olarak primer tüberküloz vardır. Bu şekilde ise tedavi problemi değişir. Primer enfeksiyon tipik olarak şu şekilde ayırt edilmiştir :

1 — Arazlarına göre.
2 — Yaşa göre.
3 — Lokalizasyona göre şekillerdir.

Arazlarına göre: a. Tümöral şekil. Hilüs lenfa bezlerinin şişerek meydana getirdikleri (*Adenopathie tracheobronchique* sendromu), bilhassa mediyastinumun tazyik arazları (gırtlakta çekici nefes darlığı, kent şeklinde veya bitonal öksürük) bulunur. Fizik arazlar olarak (paravertebral sahada matite veya sübmatite, bronşa ait raller, skapula ile vertebra arasında suflan teneffüs) kulağa gelir. Radyolojik olarak hilüs ve trakea boyunca adenopati görülür. Bu şekilde proğnoz ciddidir. Büyük kitlelerin peynirleşmesi, bronşlarda delinme ve stenoz, bronkojen ve hematojen yayılma olur.

b. Pnömonik ve bronkopnömonik şekil. Sık sık ve kitle halinde sürenfeksiyonlarda görülür. Bronkopnömonik şekiller daha sıktır. Küçük çocuklarda fazladır. Pnömoni kazeöz, birdenbire 40 derece ateş ile kanlı ve paslı balgamla başlar. Pnömonik sahada matite ve sufl duyulur. Bir kısım vakalarda gayri muntazam ve hafif ateşle başlar. İrinli ve muhati balgam bulunur. Fizik arazlar az bellidir. Akut pnömokok pnömonisiyle karıştırılır. Zira ilk onbeş günde çok defa balgamda basil bulunmaz, hattâ deri testi menfi kalır. Radyolojik olarak bir lobun basit bir kondansasyonu vardır. Tedrici olarak kavite teşekkül eder ve birkaç haftada ölüm olur. Tüberküloz bronkopnömonisi tüberkülozun diğer devrelerinde olduğu gibi primer enfeksiyonun seyrinde de görülür. Özel bir tablo göstermez. Diğer bronko pnömoniler ile karıştırılır. Balgamda basilin görülmesiyle teşhis konur.

c. Granüli şekili ya akut şekilde miliyer tüberküloz ve menenjitle beraber olur veyahut soğuk granüli şeklinde görülür. Mediyastinum adenopatileri vardır.

d. Plöral şekil. Bu şekilde plörezi, primer enfeksiyonu gösteren ilk tezahürdür. Bazen eritema nodosum veya tifo basilloz sendromu ile beraber bulunur. Radyolojik olarak plevraya ait kesafet (*Damoiseau*) nın parabolik gölgesi ile mediyastinum lenfa bezlerinin büyümesi gözükür. Deri tüberkülin testi müsbettir. Buna mukabil anteallerjik devrede başlaması sebebiyle başlangıçta menfi de olabilir. İyilikle sona erer.

Yaşa göre şekiller : Patolojik bakımdan, primer tüberkülozun husulegelişi hemen hemen her yaşta aynıdır. Bununla beraber hayatın muhtelif devrelerinde radyolojik ,klinik seyir ve proğnoz bakımından bazı değişiklikler gösterebilir. Altı yaşından küçük ve bilhassa 13 yaşından aşağı çocuklarda sık görülen jeneralize tüberküloz ve menenjite daha büyük çocuklarda ve kâhilde nisbeten daha nadir rastlanır. Büyük çocuklarda lenfa bezleri tüberkülozu daha sıktır. Çocuklarda nisbeten az olan plevra eksüdaları, kâhillerde daha sıktır.

Süt çocuklarında primer enfeksiyon : Tamamiyle ayrı bir şekil gösterir. Bu yaşta muhtelif mihraklı tüberküloz septisemilerine rastlanır. Hastalığın şiddetine nazaran arazlar azdır. Genel durum uzun bir zaman iyi gözükür. Çok defa menenjitle ihtilât eder ve ölümle biter. Süt çocuklarında hastalık yekdiğerini takip eden üç safha gösterir :

1) İnokülasyon devresi (anteallerjik devre). Basil ile temas ve allerji tessüsü arasındaki zamandır. 3 haftadan üç aya kadardır.

2) İstilâ devresidir. Deri reaksiyonunun müsbet olması, klinik arazlar, radyolojik arazların görülmesiyle başlar.

3) Duraklama devresidir, a) Seyri bati ve müsait olan şekillerdir. Bunlar, (splenopnömoni, süt çocuklarının akciğer lenfa bezi tüberkülozu, trakea-bronş adenopatileri) dir. b) Umumileşmiş yayğın tüberküloz (pnömoni ve bronkopnömoni tüberküloz, kaşeksi ile sonra eren jeneralize şekiller) dir.

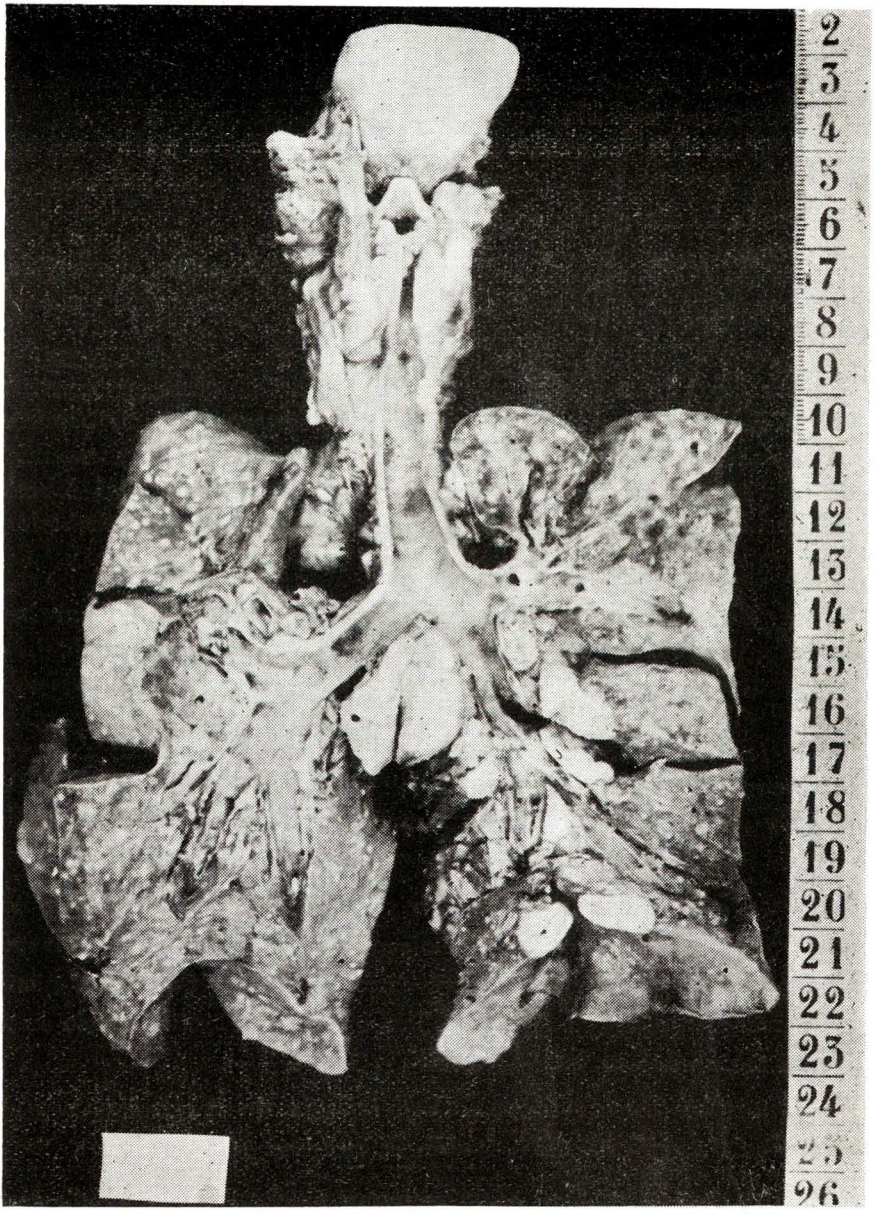

Şekil 29 — Primer mihrak ve lenfadenit

Bu suretle süt çocuklarında primer tüberküloz çeşitli klinik manzaralar gösterir.

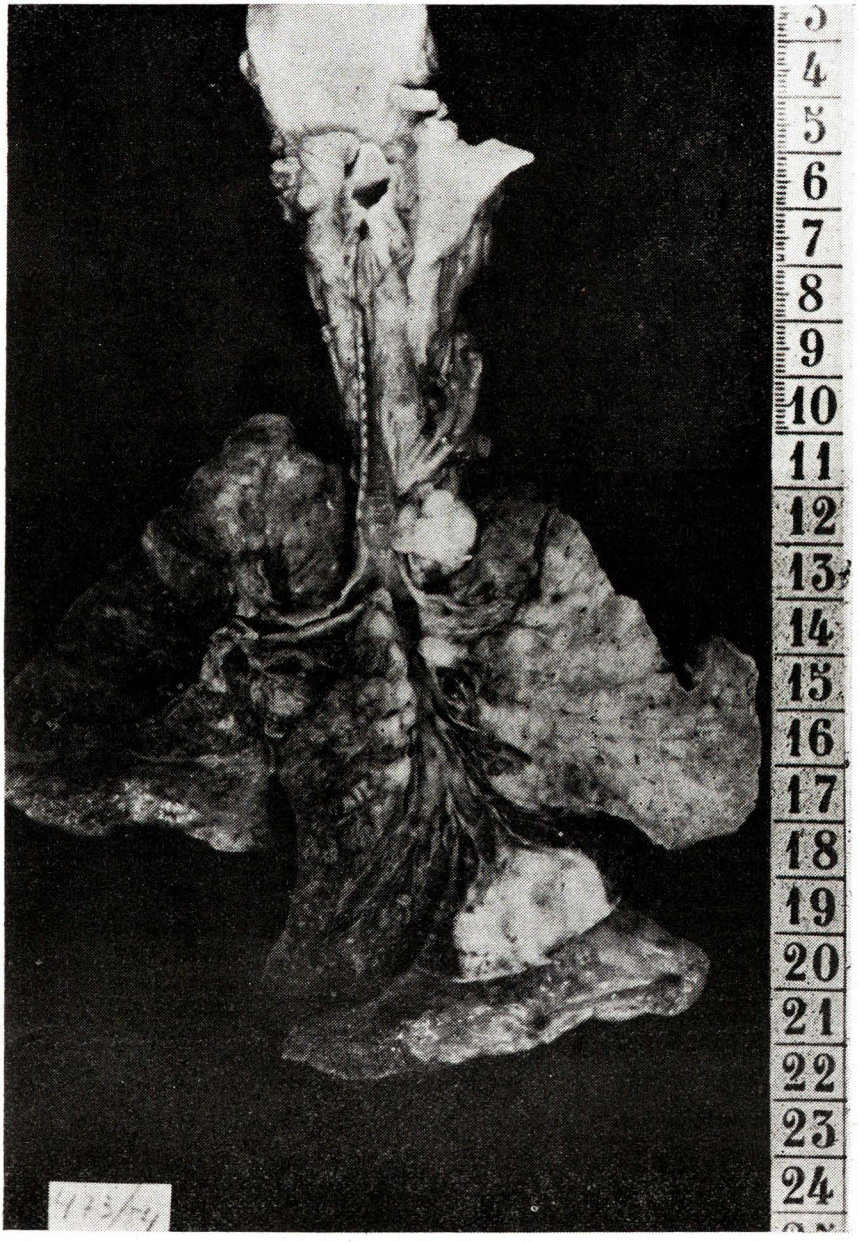

Şekil 30 — Primer mihrak ve lenfadenit

Bunların bir kısmı tüberküloz bir muhitte sistematik muayeneler yapıldığı zaman tesadüfi olarak meydana çıkar. Süt çocuklarında primer enfeksiyonun proğnozu antibiotiklerle alınan iyi neticelere rağmen ciddidir. Çocuk ne kadar küçük ve bulaşma ne kadar devamlı ise tehlike o kadar fazladır. Çocuk bulaşma menbaından erken uzaklaştırılırsa iyilik o nisbette çabuk elde edilir.

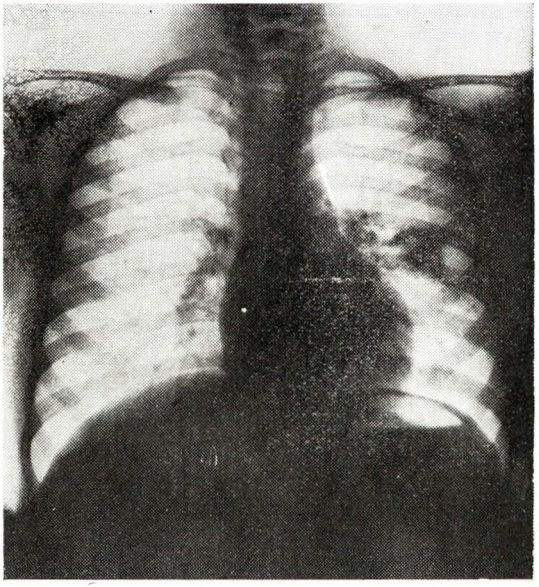

Şekil 31 — Primer kompleks

İkinci çocukluk devresinde. 10 yaşından aşağı çocuklarda deri reaksiyonu hemen hemen % 50 nisbetinde menfidir. 15 yaşından aşağı olanlarda ise bu nisbet % 20 - 30 dır. Bu bize primer enfeksiyonun on yaşına kadar daha sık vukua geldiğini gösterir. İkinci çocukluk devresinde primer tüberküloz spontan iyileşir veya süratle yaygın bir hale geçer, fakat yaygın tüberküloz haline geçiş süt çocuklarına nazaran daha nadirdir. Pott hastalığı, adenit Tb. kemik ve eklem tüberkülozu gibi daha ziyade lokal bir seyir gösteren tüberkülozun bütün reenfeksiyon şekilleri görülür. İkinci çocukluk devresindeki akciğer tüberkülozu birçok noktalardan kâhil tüberkülozuna benzerse de enfeksiyonun evolütif karakteri ufak bir hususiyet gösterir. Pnömonik tipte akut iyileşme devreleri sık olduğu gibi fibröz tüberküloz nadirdir. Bir de seyri süratli kazeöz pnömoniler sık görülür. 5 - 6 yaşından önce müzmin tüberküloz görülmez. 10 - 12 yaşından evvel nadirdir. Bülûğ devresinde olabilir pusse pusse seyreder.

Kâhilde primer enfeksiyon : 16 - 30 yaş arasında en fazla, 40 yaşından yukarı nadir olarak rastlanır. Kâhilde primer tüberküloz; a) İyileşir, kireçlenerek bir iz bırakır. b) Veya süratle inkişaf eder, kavite teşekkül eder. Bronkojen, hematojen yayılma olur. Bu yayılma siyah ırkta beyaz ırka nazaran daha fazladır. c) Lenfa bezinin eriyerek delinmesiyle bronş lezyonları olur. d) Plörezi sık görülür. Kâhil primer enfeksiyonunda bilhassa çocuklarda sık görülen epitüberküloz enfiltrasyonlar daha az olduğu gibi büyük adenopatilr çok nadirdir. Bu sebeple kâhilde adenopatilerin bronşları tazyik ederek meydana getirdiği atelektazi sendromu az görülür. Kâhilde primer tüberküloz çok defa müsait seyreder. Bununla beraber hususiyle tıp talebeleri ve hastabakıcılarda ağır şekiller görülmektedir (*Bariety, Troisier*). Kan yolu ile yayılma neticesi granüli, tüberküloz menenjit, lokal yayılma neticesi pnömoni ve bronko pnömoni kazeöz yapabilir. Çocuklarda görülen klinik şekillerin aksine olarak kâhilde primer lezyonlarla beraber tersiyer tiplere rastlanmaktadır. Primer enfeksiyonun iyileşeceği yerde bu gibi müterakki şekiller alması, anti tüberküloz ilâçların kullanılmasından sonra oldukça azalmıştır. Kâhillerde müterakki primer tüberkülozun klinik tezahürleri, reenfeksiyon tipinden farksızdır.

Primer enfeksiyonun lokal şekilleri : Vakaların birçoğunda vücutta tüberküloz basilinin giriş yeri akciğerdir. Bununla beraber hazım yolu ve diğer sahalardan da basil girebilir. Bu sebeple basilin giriş yerine göre lokal şekiller meydana gelir.

Umumi olarak primer akciğer tüberkülozunun ağır şekilleri klinik ve anatomik bakımdan dört şekilde olur. 1) Bronkopnömonik ve pnömonik şekilde seyir, 2) Miliyer seyir, 3) Tüberküloz menenjit, 4) Trakea - bronş ve mediyastinumun ağır lenfadenopatileri. Primer enfeksiyonun tersiyer akciğer tüberkülozu şekline intikali nisbeten yeni tanınmıştır.

Fransız müellifleri primer enfeksiyonun klinik tezahürlerini üç tabloda şematize etmektedirler. 1) Gizli ve hafif şekiller. 2) Genel arazları akut olan şekiller (tifobasilloz). 3) Deri ve mükozada arazlar gösteren şekiller (Eritema nodozum). Gizli ve hafif şekiller başlangıç, klinik arazları hemen hemen bulunmayan şekillerdir.

Tifobasilloz : 1883 de *Landouzy* bir kısım hastaların klinik olarak *Ebert* basilinin arazlarından tamamiyle ayrı ve tifoya benzer bir karakter gösterdiğini kısa veya uzun bir zaman sonra bir nüks devresi husule geldiğini göstermiş ve bunların etyolojisinin tüberküloza ait olduğunu bildirmiştir. Bu sebeple bu gibi vakalara (tifobasilloz) ismini vermiştir.

Landouzy, tifobasillozu bir tüberküloz septisemisi olarak yani folliküler lezyonlar olmaksızın jeneralize bir enfeksiyon olarak kabul etmiştir. Tifo basilloz seyrinde *Loeuenstein, Petragnani* besi vasatları üzerinde yapılan kan kültürlerinde basilleri elde etmek mümkün olmaktadır. *Bard*, tifobasillozu hafif bir granüli olarak kabul etmiştir. Fakat vakaların birçoğunda mikronodüler gölgeler bulunmamaktadır. *Yersin*, tavşanları kuş tipi basillerle inoküle ederek tifobasilloza benzeyen akut ateşli bir hastalık şekli husule getirmiş ve bu hayvanların otopsisinde yalnız dejeneratif lezyonlar bulabilmiştir.

Troisier, Monaldi maymunda yirmi miligram BCG damar içinden şırınga ederek hakiki bir tifobasilloz meydana getirmişlerdir. Tifobasilloz ile beraber lenfa bezleri ve akciğer lezyonu veyahut bir eritema nodozum bilhassa tüberkülin reaksiyonu ile beraber konjonktivit fliktenüler bulunabilir (*Hutinel* 1914). Binaenaleyh bu gün tifobasilloz primer enfeksiyonun klinik şekillerinden biri olarak düşünülmektedir.

Klinik : Tifobasilloz büyük çocuklarda ve genç kâhillerde daha ziyade görülür çocuklarda nadirdir. Halsizlik iştahsızlık ile başlar birkaç gün içinde ateş 39 - 40 dereceye yükselir. Bacaklı seyreder, 6 - 8 haftada lizis ile düşer. Nabız yüksek ve süratlidir. Dil pembe ve yaştır, hasta süratle zayıflar. Dalak büyür fakat tifonun diğer arazları (devamlı ve klasik ateş şekli, tifo hali, döküntü, karında sağ tarafta garguyman, dikrot nabız) bulunmaz kan muayenesinde *Widal* rekasiyonu menfidir. Buna mukabil deri tüberkülin testi müsbettir. Radyolojik muayenede hakiki teşhis konur. Hilüste adenopati veyahut akciğerde primer mihrakın mevcudiyeti görülür. Malta humması, tifo ve paratifo enfeksiyonları ile başlangıçta karıştırılabilir.

Prognoz : Primer enfeksiyon seyrinde müsaittir, bir kısım vakalarda birkaç ay veya hafta sonunda yeniden akciğerde plevrada veya akciğer dışında tüberküloz mihraklar meydana çıkabilir, bu sebeple proğnoz bu şekillere göre değişir. Hastalığın seyri iki ay kadar sürer, tedavide antibiotiklerden faydalanılır.

Eritema nodozum : Primer enfeksiyonda; ateşli ve deri arazları ile müterafık klinik şekillerden birini teşkil eder. *Poncet* ve *Landouzy* tarafından eritema nodozum tüberküloza bağlanmış ise de diğer çeşitli hastalıklar sebebiyle de vukua gelmektedir (romatizma, frengi, kızamuk, difteri, *Nicolas-Favr* hastalığı, tifo, anjin gibi...) Nadir olmakla beraber idiopatik eritema nodozumlar da vardır. Vakaların % 95 inin etyolojisinde primer tüberküloz enfeksiyonu bulunmaktadır. Tüberkülozun tersiyer devresinin seyri esnasında da her hangi bir sebeple (akut enfeksiyonlar, pnömoni, cerrahi müdahaleler) eritema nodozum görülebilir.

Patojeni : Bir kısım müellifler eritema nodozumu bir basil yayılması neticesi olarak kabul etmektedir.

1913 de *Landouzy*, 1917 de *Gutman* ve daha birçok müellifler eritem nodülünde Koch basili bulunabileceğini bildirdiler. Bunun için hastalığın jeneralize bir şekilde olması şart değildir. Eritema nodozum vakalarında kan kültürleri yapılacak olursa ancak pek az ve mahdut vakalarda kan kültürü müsbet görülmektedir. Basilin migrasyonu suretiyle hastalığın muhakkak meydana geldiğini ileri sürmek doğru değildir. Diğer bir kısım müellifler eritema nodozumu bir anafilâksi hâdisesi olarak kabul etmektedirler. Nitekim tüberkülin

ve basil proteinleri nodüler erüpsiyonlar husule getirmektedirler. Hastalığın etiolojisini primer enfeksiyonda bulunan hiperallerjiye bağlamak mümkündür. Bununla beraber bazı eritema nodozumlar tüberkülin reaksiyonundan evvel husule gelmektedir. Eğer erüpsiyonun allerjik natürde olduğu kabul edilecek olursa bunun spesifik olacağı düşünülemez. Bizzat tüberküloz hastalarda muhtelif tenbihlerle tromatizma, ara enfeksiyonu sebebiyle erüpsiyon meydana gelmektedir. Hattâ tüberküloz olmayan eritema nodozumların bulunduğuna göre eritema nodozum çok muhtelif allerjenlerin tesiri altında bir reaksiyon şeklinden ibarettir.

Klinik : Hafif enfeksiyon arazları ile başlar, yorgunluk, eklem ağrıları, sübfebril ateş vardır. 8 inci günden sonra döküntüler başlar. Yekdiğerini takibeden muhtelif pusseler yapar. Derideki döküntüler bacak ve dizin ön sathında bulunur. Nadir olarak kol ve yüzde de olur. Bunlar 2 - 3 Sm. genişliğinde nodüllerden ibarettir. Derinin bir yere çarpması neticesi husule gelen ezikler şeklinde deri sathında kabarık sıkı ve kendi kendine veya basmakla ağrılı döküntü olur. 10 - 15 gün ateşli seyreden hastalık esnasında döküntüler açık kırmızıdan morumtrak renk alır. Sonra tedricen kaybolur. Radyolojik olarak akciğerde primer kompleks görülür, deri reaksiyonu müsbettir.

Proğnoz : Her primer enfeksiyonda olduğu gibi (menenjit, osteoartiküler metastazlar gibi ihtilâtlar husule gelmezse) hastalığın seyri tehlikeli değildir. Epitüberküloz ve plöröziler husule gelebilir. Primer enfeksiyon esnasında deri ve mukozalarda eritema nodozumdan başka döküntüler de görülebilir. Bunlar ya eritema nodozum ile beraber bulunur veya yalnız olurlar. Meselâ konjonktivit fliktenüler primer tüberkülozun klasik olarak görülen bir tezahürüdür.

Radyolojik olarak : 1) Lenfa bezlerinde, 2) Akciğer parankimasında değişiklikler görülür. Normal olarak hilüs sağ ve solda dolgunluk gösterir. Fakat sağda bu gölge kalbden net olarak ayrılmıştır. Solda ise kalbin sol kenarı ile azçok maskelenir. Eğer lenfa bezleri peynirleşme ve kireçlenme şeklinde değişikliğe uğrarsa bu hizada görülürler. Pratik olarak yalnız paratrakeal ve bronşlar arasındaki lenfa bezleri gurupları radyolojik bir gölge verirler. Trakea ve bronşlar arasındaki guruplar ise mediyastinum kalb ve damar gölgeleriyle ayırt edilemezler. Primer enfeksiyonun seyri esnasında paratrakeal lenfa bezlerinin gölgelerine sık rastlanmaktadır. Paratrakeal lenfa bezlerinin hastalanması (Ombre en cheminée) kalbe doğru nüfuz etmiş vertikal bir gölge verir. Aynı vaziyet ve gölge meme çocuklarında ağlarken radyografi yapılırsa damarların gerilmesinden de husule gelebilr. Bir de timüs hipertrofisi bizi aldatabilir. Bronşlar arası lenfa bezleri gurupların hastalığı da hilüs gölgesinin genişlemesiyle anlaşılır. Lenfa bezleri bu zaman sağ ve solda yuvarlak muhitleri az

çok net olarak bulunur. Akciğer parankimasında ise inokülasyon yarası görülür. Fakat bu gölge sabit değildir. Çünkü çok defa radyolojik olarak görülebilir şekilde yeter derecede büyük değildir.

Görüldüğü zaman muntazam, yuvarlak, homojen kenarları bulanık bulutlu bir manzaradadır. İnokülasyon yarası bazen perifokal enfiltrasyon ile oldukça mühim bir büyüklük gösterir. Veyahut merkezin kireçlenmesi sebebiyle ortası daha koyu renkte görülür. Primer mihrak ve bu hizadaki lenfa bezleri heyeti umumiyetsiyle bir halter şekli veya jimnastik güllesi şeklinde gölge verebilir.

Primer enfeksiyonda sissür hizasındaki yara sebebiyle sissürlerin hastalanması sık görülür. Bazı vakalarda jukstasissüral gölgeler vererek üç köşeli manzaralar husule gelir (kuş gagası şekli). Radyolojik olarak sissür gölgeleri lordotik veya profil filimlerde daha iyi belli olur. Sissürlere ait gölgeler her zaman tüberküloza ait değildir, çünkü bazı akciğer konjesyonları veya grip neticesi de olabilir.

Akciğer dışında husule gelen primer enfeksiyonlar: Deri, mukozalar, konjonktiva, jenital, boğaz, barsak mukozası hizasında **Koch** basilinin inokülasyonu neticesi husule gelir. Deri ve jenital primer enfeksiyonu nadirdir. Bütün primer enfeksiyonların % 1-2 sini teşkil eder. Amigdallerin primer enfeksiyonu nisbeti çok değişiktir. Bir kısım müelliflerçok nadir olduğunu bildirmekle beraber bir kısım istatistiklerde ise oldukça yüksektir.

Barsak primer enfeksiyonu % 1 - 20 olarak gösterilmiştir. Bu şekilde süt ve sütlü yiyeceklerin ve netice olarak sığır tipi tüberküloz basilinin önemi büyüktür.

Deri primer enfeksiyonu: Sağlam deriden inokülasyon nadirdir. Basil cinsi hemen daima insan tipi basildir. Deride ağrısız, kenarları ayrılmış zemini kırmızı az ifrazlı ve çok defa kabuklu bir yara teşekkül eder. 8 - 10 gün sonra bu hizadaki lenfa bezleri ağrısız ateşsiz olarak şişer; hasta soluk, halsizdir. Bazen iltihaplı ve ateşli olur. Eritema nodozum ve fliktenüler konjonktivit beraber bulunabilir. Hastalığın seyri yavaştır, hiçbir iz bırakmadan veya bir nedbe ile 2 - 3 ayda iyileşir. Bazen ise (**Lupus verruqueuse**) e inkilâp eder. Bu vakaların 1/10 u irinleşmeden iyileşir, 9/10 u ise yumuşayarak erime yapar. Fistül yaparak 1 - 3 sene devam eder. Hastalık ekseriya mevzii kalır. Menenjlerde ihtilât yapabildiği gibi çok nadir olarak akciğer tüberküloz lezyonları meydana gelebilir. Teşhis kolaydır; deri testi müsbet, yaradan ve lenfa bezinden ponksiyon ile alınan materyelin muayenesinde basil müsbet görülür. Basil görülmezse kültür ile yara veyahut lenfa bezinden biopsi yapılarak teşhis katileştirilir.

Biopsi hastalığın yayılmasına müsait bir tesir yaratır. Lokal antibiotik tedavisi, cerrahi müdahale ile streptomycine iştirak ettirilerek tedaviden istifade edilebilir.

Konjonktivaların primer enfeksiyonu: Göz konjonktivasında veya göz kapağının iç kısmında beyazımtırak bir leke halinde süratle yara teşekkül eder. Bol ifrazat, göz kapağında şişlik vardır. İfrazatta **Koch** basili mevcuttur. Bu hizada adenopati ağrısız olarak bulunur (% 5).

Keratokonjonktivit fliktenüler: Eritema nodozum kadar spesifik olmamakla beraber muhtelif enfeksiyonlarda ve primer tüberkülozdan gayrı diğer tüberküloz şekillerinde husule gelir. Klinik olarak sabit olmayan bir ateş gösterir.

Gözde hafif gözyaşı, ışığa bakamamak hissi, kornea veyahut konjonktivanın muhtelif yerlerinde kırmızı toplu iğne başı büyüklüğünde iltihaplı mıntakalar görülür. Ya bir flikten teessüs eder, veyahut birkaç hafta içinde iyileşir. Nadir olarak arıza bırakır. Prognoz müsaittir.

Jenital primer enfeksiyon çok nadirdir.

Ağız boğaz primer enfeksiyonları : Bunu kıymetlendirmek çok güçtür 14/6000 vaka kaydedilmiştir. Hemen hemen yalnız çocuklarda rastlanmıştır. Vakaların % 84,5 unda sığır tipi tüberküloz basili sebep teşkil etmektedir. Boyunda adenit bulunur. Ağızda yara olursa ağrısızdır (**Griffith**).

Bazen dişlerde de bir lezyon bulunabilir. Yara en çok diş etlerinde dil ile diş etleri arasında (alt çenenin arka kısmındaki diş etlerinde) oval, zemini kırmızı küçük sarı granülasyon gösterir, ağrısızdır. Eğer sekonder bir iltihaba mâruz kalırsa ağrı yapabilir. Alt çene lenfa bezlerinin bir veya birkaçında şişlik gösterir. 2-6 ayda iyileşir, yahut fistül teşekkül eder. Ateşli bir seyir ile 1 - 3 senede iyileşebilir.

Başta (**Calmette**) olmak üzere bir kısım müellifler amigdal yolu ile tüberküloz basilinin vücuda nüfuzunu ehemmiyetle ele almışlardır. Amigdal yarasının bir crypte derinliğinde inkişaf ettiğini, ağrısız olduğundan veya geçici ufak bir lezyon teşkil ettiği nazarı dikkatli celp etmediği, veyahut âdi bir iltihap olarak çok defa telâkki edildiğini bildirmişlerdir. Amigdallerde olduğu gibi burun boğaz arkası lenfa guruplarında lokalize olan karotit hizasında veya alt çene kemiğinin köşesinde bir adenopati meydana getirdikleri kabul edilmektedir. Bu suretle görünüşte hiç bir yara göstermiyen (primer boyun adenopatileri) meselesi ortaya atılmıştır. Seri halinde ameliyatla çıkarılan amigdallerin anatomopatolojik muayeneleri ve süt çocuklarının ağızdan B. C. G. verildikten sonra ağız ve lenfa bezlerinde hiçbir lezyon görülmediği halde birkaç ay sonra bir taraflı irinleşen boyun adenitleri husule gelebileceği bu şekilde izah edilmektedir.

Diş etlerinde husule gelen primer reenfeksiyonların (bilhassa yara cidarında basil bulunursa) teşhisi kolaydır. Bu vakalarda ihtilât olarak ileride umumileşen tüberküloz husule gelmesi düşüncesiyle Streptomycine kullanılmaması tavsiye edilmektedir. Diş etlerinde bulunan bir primer tüberküloz mihraktan bilinmeden yapılan bir diş çıkarmadan sonra süratle tüberküloz menenjit meydana gelmiştir. Çocuklarda deri reaksiyonu müsbet olduktan bir sene sonra hiç olmazsa amiğdallerin çıkarılması muvafık olur.

Barsakların primer enfeksiyonu : Daha ziyade çocuklarda ve ekseriya sığır tipi ile olur. Koch basili barsak mükozasından ya hiç bir iz bırakmadan veya bir lezyon bırakarak girmektedir. Basil barsaktan girdikten sonra mezanterde bir adenit yapar. Sekonder olarak trakea bronş lenfa bezleri ve akciğere vâsıl olur (**Callmette**). Lübeck hâdisesinde yanlışlıkla ağızdan virülan basil alan çocuklarda barsak lezyonları, mezanter, ileoçekal kazeöz adenit görülmüştür. Barsak primer enfeksiyonunu **Pirquet, Puhl** % 1 - 2, **Heller, Kipfer** % 15 - 20 göstermişlerdir.

Hulâsa : Koch basili ile ilk enfeksiyondan sonra mikrobun oturduğu organda ve bu hizadaki lenfa bezlerinde buna benzer şekilde bir kazeöz mihrak inkişaf eder.

Bu mihrakın kireçlenme ve ossifikasyon ile iyileşmesi enfeksiyonun karakter ve şeklini göstermeğe kâfidir. Lenfa bezindeki mihrak, primer enfeksiyonun sabit bir karakteridir. Primer enfeksiyon çok defa akciğer ve barsaklarda olur. Bademcikler, orta kulak, göz konjonktivası, deri, tenasül organlarında da nadir olarak bulunabilir. Konjeni-

tal tüberkülozda annenin plasentasında veyahut çocuğun karaciğerinde primer mihrak bulunmuştur. Her iki halde de çocukta lenfa bezlerinin peynirleşmesi vukua gelir. Nadir vakalarda bu tablo yerine akciğerde sayılamıyacak kadar küçük primer lekeler bulunabilir. Burada enfeksiyon amniotik mayiin aspirasyonu neticesidir. Primer akciğer mihrakı için en müsait yer sağ üst lobun kaidesinde ve her iki akciğerin alt loblarının zirvelerinde plevra altı kısmıdır. Nadir olarak apekste bulunabilir. Primer akciğer mihrakı ankapsüle olmuş bir (lobüler kazeöz pnömoni) dir. Birçok kimselerde hemen sükunete geçer ve gizli kalır. Bununla beraber müterakki bir primer mihrak veyahut primer kavite haline de geçebilir. Primer mihrak hizasındaki hasta lenfa bezleri likefie olur. Delinerek bronş veya damarlara açılır. Bu suretle bronkojen veya hematojen yayılmalara sebep olur. Primer mihrakın mûtat olarak akıbeti kireçlenme ve ossifikasyondur. Bir organda birden fazla kireçleımiş lezyon bulunursa bu lezyonlar hizasındaki lenfa bezinin vaziyetine göre bunun primer veya postprimer lezyon olup olmadığına hüküm verilir. Akciğerde mütaaddit kireçlenmiş mihraklar post primer kan yolu ile yayılmadan mütevellittir. Primer mihraktan akciğerlere bir tüberküloz proçesin yayılması lenfa bezindeki mihraktan yayılmaya nazaran daha az nisbette görülmektedir. Bu belki de akciğerdeki primer mihrakın erken iyileşmesindendir. Birçok kimselerde basilin girdiği mevki ve primer mihrak aynıdır. Bununla beraber doku reaksiyonu husule getirmeden mukozadan girebilir. Kâhillerde primer tüberküloz çocuklarda görüldüğü gibi primer kompleks kanununa tâbidir.

Primer enfeksiyonun seyri, ihtilât ve sekelleri : Primer enfeksiyonun seyri çok değişiktir. Vakaların bir çoğunda hastalık hafif seyreder. Bununla beraber vehamet de gösterebilir. Hastalığın seyrinde çeşitli faktörler rol oynar.

Bunlar : 1) Enfeksiyonun şiddeti, devamlı ve kitle halinde bulaşmaya mâruz kalmak, sürenfeksiyonlar çok mühim rol oynar.

2) Zemin ve yaş. Yoksulluk ve sefalet içinde yaşayan hasta bir çocukta hastalığın seyri, bakımlı bir muhitteki çocuğa nazaran şüphesiz daha fenadır. Her hangi bir intan hastalığının beraber bulunması hastalığı arttırır. Süt çocuklarında (12 - 16 aydan evvel), daha büyük yaştaki çocuklara nazaran hastalık daha ağır seyreder. 3 - 7 yaş arasındaki çocuklarda az çok bir rezistans vardır. Antibiotiklerin kullanılmasından önce hastanelerde tedavi edilen altı aydan aşağı çocuklarda % 50 - 70, bir yaşından önce ise % 32 - 40 ölüm bulunmakta idi. Primer tüberkülozda ilk altı aydan evvel ölümün sebebi % 75 - 80 miliyer tüberkülozdur. Bülûğ yaşı daima ciddi bir seyir yaratır. Ara enfeksiyonlardan kızamık, boğmaca, hastalığı fenalaştırır. Bulaşma tarihinden itibaren geçen zaman ne kadar uzun olursa proğnoz da o kadar daha müsait ve hastalığın seyri hafif olur.

Primer tüberkülozun iyileşmesi hastalık seyrinin tamamiyle durması demek değildir. Akciğer dışında metastazlar husule gelebilir. Primer enfeksiyondan aylar hattâ seneler sonra *Simon* nodülleri, bir veya iki taraflı olarak akciğerin en üst kısmında umumiyetle lokalize olarak saçma taneleri gibi gözükürler, bunlar kan yolu ile mediyastinum adenopatilerinden meydana gelmektedirler.

Primer tüberküloz çok müsait bir seyir gösterirken husule gelen bronkopnömoni granüli, inokülasyon yarasının kavern haline geçmesiyle ciddi ve ağır bir şekle geçebilir. Kavite teşekkülü pnömotoraks için bir endikasyon teşkil eder. Bu kaviteler spontan veya antibiotik tedavisiyle iyi olabilirler.

İhtilâtlar : a) Kan tükürmeleri, nadirdir. b) Adenopatilerin bronş ve trakeayı tazyiki neticesi baskı arazları görülür. c) Peynirleşmiş bir adenopatinin bronş içine açılması neticesi bronkopnömoni mihraklarının teşekkülü, bronş delinmesi sebebiyle büyük bronşlar ve trakeanın peynirleşmiş maddelerle tıkanarak akut asfeksi tablosu husule gelebilir. Kazeöz pnömoni, bronkopnömoni, atelektazi (lober, hemitoraksa ait) ve akciğerin vantilasyon bozuklukları (kompansasyon anfizemi) teessüs eder. d) Atelektazi, bronşektazinin sebebi olabilir. Retraksiyon gösteren sklerozun zeminini hazırlar. e) Bronşun tam tıkanması neticesi seğment veya loba ait tıkanma anfizemi husule gelir. f) Miliyer tüberküloz, menenjit, akciğer dışı tüberküloz, plöreziler meydana gelir.

Primer enfeksiyon iyileştiktan sonra sekel olarak, sissürlerin kalınlaşması, plevra yapışıklıkları, kireçlenmiş mihraklar görülür. Adenopati sebebiyle bronşların tazyikıyla bronş genişlemeleri vukua gelebilir.

Teşhis : Primer tüberkülozun teşhisi; 1. Tüberkülin testi. 2. Klinik arazlar. 3. Radyolojik bulgular. 4. Bronkoskopi. 5. Biopsi. 6. Balgam muayenesi ile konur. Primer tüberküloz şüphesi karşısında ilk önce hastanın tüberküline karşı ne şekilde cevap vereceği araştırılmalıdır. Tüberkülin testi olarak *Pirquet* deri testi, *Mantoux* deri içi testi veyahut *Moro* perkütan deneyi kullanılmaktadır. *Mantoux* testi tercih edilmektedir. Müsbet tüberkülin testi bize o şahsın primer tüberküloz enfeksiyonuna mâruz kaldığını gösterir. Menfi olan testler bir müddet sonra tekrar edilmelidir. Bir de kaide olarak anteallerjik devrede tüberkülin testi menfidir. Keza tüberkülozun çok ağır devresinde dokuların tamamiyle desansibilize olduğu ve organizmde reaksiyon kabiliyeti kalmadığı zaman (anergie) test menfi olmaktadır. *Calmette* (1911) de tüberkülin testini 2 - 5 yaşındaki çocuklarda % 52,8, 10 - 15 yaşındakilerde % 81,4 müsbet olarak göstermiş ve primer enfeksiyonu daha ziyade çocuklara mahsus bir şekil telâkki etmişti. Son senelerde Fransada üniversite talebeleri, hastabakıcılar, kura efradı gibi genç kâhillerde % 20 - 30 nisbetinde tüberkülin testi menfi bulunmuştur. Buna benzer istatistikler geniş ölçüde yayınlanmıştır. Radyolojik seri muayenlerde çocuklarda olduğu kadar genç kâhillerde hattâ kâhilde de primer enfeksiyon lezyonlarına rastlanmaktadır. Hattâ bu münasebetle kisbî muafiyet yerine yaşla değişen tabii muafiyet problemi ortaya atılmıştır.

1950/1953 de Zürich'de.

Halk topluluğunda yapılan tetkiklerde;

7 inci yaşda mektebe başlama devresinde çocukların % 9,5 inde
15 inci yaşta orta mektebi bitirme çağında % 26,5 inde
20 - 25 yaşlarında genç kâhil % 43,7 - 58,8 inde
40 yaşında % 80

Enfeksiyona mâruz kalındığı görülmüştür. Daha yukarı yaşlarda artma veya azalma görülmemiştir. **Uehlinger** (329) bin kişide % 50,8 nisbetinde tüberkülin menfi bulmuştur.

Klinik olarak : Evvelce hastanın tüberküloz bir muhitte bulunup bulunmadığı araştırılır. Mevcut ise büyük bir kıymeti vardır. Vakaların bir çoğunda önemli bir araz yoktur. Basit bir nezle, kırıklık, sübfebril ateş bulunur. Bu arazlar nadir olarak 10 - 15 günden fazla sürer. Şimal memleketlerinde bilhassa ilk enfeksiyonda allerjinin teessüsü esnasında eritema nodozum sık görülmektedir (*Walgreen*). Fizik olarak hemen hemen hiç araz bulunmaz.

Radyolojik olarak: Vakaların birçoğunda inokülasyon yarası ve bu hizadaki andenopatiler röntgende tesbit edilebilmektedir. Bununla beraber bir kısım vakalarda hilüsün patolojik durumunun radyolojik tetkiki esnasında aldanılabilir. Meselâ hilüs hizasındaki anatomik değişikliklere ait görülen gölgeler damar ve lenfa bezlerine ait anomalilere ait olabilir. Tomoğrafi, yan filimler, bronkoskopi gibi modern teşhis metotları çok defa hilüsteki radyolojik gölgelerin teşhis ve tefsirinde büyük bir kıymet teşkil etmektedirler. Aynı zamanda primer enfeksiyonların parankima opasitelerine ait problemlerin, bronş patolojisi ve retraksiyona uğramış kondansasyonlar, bronşektaziler gibi primer sekelleri aydınlatır.

Primer tüberküloz vakalarının % 12 - 15 inde lezyonlar akciğer dışındadır. Radyolojik gölgeler kesif homojendir. Pnömoni, atelektazi gölgelerlerinden farklı değildirler. Bir fındık veya ceviz büyüklüğünde bir lobu işgal edecek kadar olabilirler. Akciğerin her hangi bir yerinde hattâ zirvelerin en üst kısmında bulunabilirler. Santral, primer lezyon etrafında kollateral iltihap teşkil etmekle beraber bazen büyümüş lenfa bezlerinin bronşlara tazyik veya ifrazat ile tıkanma sebebiyle husule gelen atelektazi sahaları görülür. Primer tüberküloz vakalarının % 70 i iyi olur.

Röntgende kireçlenmiş mihrakların bulunması her zaman tüberküloza delâlet etmez. Hattâ bir zamanlar radyolojik olarak kireçlenmiş mihrak bulunan kimselerde tüberkülin testinin menfi bulunması, bu testin doğruluğundan şüphe ettirmiş idi. Bugün kireç oturmasının tüberkülozdan başka birçok patolojik proçesler sonunda da hususiyle Coccidioidomycosis ve histoplasmosis, hattâ hava yollarına teneffüs edilen yabancı cisimler tesiriyle husule gelebildiği anlaşılmıştır.

Radyolojik olarak; klinik tablo ne şekilde olursa olsun primer enfeksiyon üç manzaradan birini gösterir, 1) Akciğer parankimasında gölge olmaksızın adenopatiler. 2) Bir inokülasyon yarası bakıyesiyle iştirakte olarak adenopati ve perifokal reaksiyonlar. 3) Akciğer parankimasında teneffüs bozuklukları ve bronş tagayyürleriyle müterafık adenopatiler.

Akciğerdeki inokülasyon yarası çok minim bir şekilde olduğu zaman radyolojik olarak çok defa akciğerde bir gölge görülmez. Halbuki lenfa bezleri büyümüş bir halde bulunur. Topoğrafik olarak : a) Sağ paratrakeal lenfa bezleri kalbin üstünde ve klaviküla altında, trakeaya yapışık yuvarlak bir gölge şeklinde gözükürler. Soldaki lenfa bezleri aort gölgesi ile karışır. b) Bronşlar arası lenfa bezlerini bilhassa soldakileri meydana çıkarmak güçtür. Volümleri çok büyük olursa çevreleri net, polisiklik gölgeler gösterirler. c) Trakea bronşlar arası lenfa bezleri, kalb ve damarların gölgeleri ile karıştırılır. Bermutat sağ ve sol lenfa bezleri gurupları beraberce hastadır. Bu hizada görülen kireçlenme mihraklarının teşhiste bir kıymeti vardır.

Adenopatilerin volüm ve karakterlerine göre bir ayırma yapılmıştır : 1. Müsait seyreden primer enfeksiyonda lenfa bezlerinin reaksiyonu pek hafif olur. Bu zaman lenfa bezi hilüs gölgesini ancak pek az tecavüz eder (minimal reaksiyon). Kısa zamanda iyileşir ve kireçlenir. 2. Bir kısım vakalarda lenfa bezi hilüsde oldukça büyük bir reaksiyon gösterir. Hastanın genel durumu bozuk olmakla beraber bronkojen yayım, bronş delinmeleri veya bronşun tazyikına ait arazlar bulunabilir. Çok defa ihtilâtsız olarak iyilik görülür. 3. Adenopati adeta tümöral bir manzara gösterir. Hilüs ve trakea mesirinde büyümüş olarak lenfa bezleri görülür. Bu vakalarda proğnoz oldukça ciddidir. Bunlardan da hematojen, bronkojen yayılmalar, bronş delinmeleri, asfeksi görülmektedir.

Akciğerdeki inokülasyon yarası ve perifokal reaksiyon ile müterafık adenopatiler, primer kompleksin radyolojik manzarasıdır. Adenopati, akciğerin vantilasyon bozukluğuna ait gölgelerle müterafık olursa radyolojik olarak tamamiyle ayrı bir manzara gösterir. Adenopatinin mekanik tazyiki neticesi bronş kalibrasının ufalması veya stenozu, bronş mükozasının ödemli iltihabına ait reaksiyonlar görülür. Bunlar radyolojik olarak; a) Hilüsden perifere doğru şerit şeklinde, homojen bir opasite meydana gelir. Alt sınır tahdit edilmiş (sissürit) dir (İmages en nappe). b) Bir lob veya bir segmente ait kesafetler (epitüberküloz). Vakaların bir çoğunda klasik olarak gölgeler retraksiyon göstermemektedir. Nadir olarak tesadüf edilen retraktil kondansasyon ve atelektazi, stenoz proçesine aittir. c) Tek veya mütaaddit büllöz berrak gölgeler gösteren opasiteler. d) Müteaddit benekli opasitelerdir.

Süt çocuklarında primer enfeksiyon radyolojik olarak; 1. Akciğerde nodüler gölgeler, 2. Primer pnömonik lezyona ait gölgeler, 3. Trakea bronş ade-

nopatileri görülür. Primer enfeksiyonun faal devresinde müşahede edilen bu gölgeler. a) Tamamiyle homojen, kesif bir lobu işgal edebilecek kadar geniş bir saha gösterirler. Hudutları nettir, kaidesi mediyastinumda zirvesi muhitte üç köşelidir. Akciğerin üst ve orta kısmında bulunur. b) Veyahut jükstahiler kesif bir nodüldür. Az çok mütecanistir. Loblar arası sissürlere doğru (Bec de canard : Ördek gagası) şeklinde uzamıştır. Bu şekildeki hilüsün psödogangliyoner gölgeleri pratikte daima bir parankima lezyonunu gösterir. c) Jukstatrakeal lenfa bezleri lezyonlarına ait gölge oval bir kitledir. Çok kesiftir. Bronkoskopide: Trakea ve bronşlara açılan primer lenfa bezleri tüberkülozu görülebilir. Bronş tıkanması varsa bunun şişmiş bir lenfa bezinin yaptığı tazyik neticesi veya mükozanın tıkanması ile mi olduğu, bronş delinmeleri, bronş ve trakea mükoza lezyonları, bronş stenozu bronkoskopi ile anlaşılır.

Biopsi : Şüpheli lenfa bezleri, bademcikler, deri lezyonlarından yapılan biopsi tüberküloz lezyonların mevcudiyetini meydana çıkarabilir.

Balgam muayenesi : Primer akciğer tüberkülozunda balgam hemen hemen hiç bulunmaz. Bununla beraber akciğerde ufak miktarda eksüdasyon vardır. Bu eksüda bronş yolu ile boğaza gelir ve yutulur. Bunun için mide suyunda basil bulunabilir. Bu sebeple primer tüberkülozda sistematik olarak balgam bulunmadığı takdirde mide suyunda basil aranmalıdır. Bu gibi vakaların % 25 inde mide suyunda basil bulunmuştur. Balgam çıktığı takdirde teşhis için direkt, homojenizasyon, kültür muayeneleriyle ve hayvanlara inokülasyon yapılır.

Teşhisi tefriki : Tifo basillozu, melitensis, grip, granüli, tifo ve paratifodan ayırt etmek için radyolojik muayene, kan kültürü, deri tüberkülin testi teşhise yardım eder. Plörezi, splenopönmoniden ponksiyondan sonra eksüdanın bulunması ile tefrik edilir. Pnömoni kazeöz ve atelektazi yekdiğerine karıştırılabilir. Plevra içi tazyikın yüksek menfi olması ve atelektazinin diğer arazları göz önünde tutulmalıdır. Eritema nodozum kolaylıkla tanınır. Eritem polimorf ve anjelürden ayırt edilmelidir. Bir de genç kızlarda sık görülen (Erytheme de Bazin) her iki bacakta simetrik olarak mavimtırak şişlik gösterir. *Maynel*'in eklemler etrafında görülen romatizmal nodoziteleri ile karıştırmamak lâzımdır. Mühim olan nokta eritema nodozumun tüberküloz natürde olup olmadığına karar vermektir. Romatizmal olan eritema nodozum ekseriya münteşir eklem ağrıları ile müterafıktır. Bu vakalarda salisilât tedavisinden elde edilecek faydanın teşhis için büyük bir kıymeti vardır. Bir de nadir olmakla beraber PAS ve Sülfamidlerin tesiriyle meydana gelen deri tezahürleri olabileceğini göz önünde tutmalıdır.

Radyolojik olarak çocuklarda mediastinum adenopatileri hemen daima tüberkülozdur. Bazı müellifler tüberküloz olmayan (nonspesifik) trakeabronş adenopatileri kabul etmektedirler. Yaşlıların mediyastinum hizasındaki ade-

nopatileri başta tümörler olmak üzere Hodgkin, Besnier - Boeck olabilir. Fakat bu iki hastalıkta da tüberkülin testi menfidir.

Prognoz : Umumi olarak 20 yaşındaki insanlarda % 50 nisbetinde tüberkülin testi (bâkir muhitler müstesna) menfi görülmektedir. Radyolojik olarak tüberküloz tesbit edilen vakalar 1/300 nisbetinde tüberküloz menenjit göstermektedir (*P. Bourgeois*). Tüberkülozda prognoz bulaşmanın natürüne göre değişir. Basil cinsi ve virülansı sürenfeksiyonlar hastalığın seyir ve proğnozunda müessirdir. Radyolojik klinik görünüş primer enfeksiyonun prognozu hakkında bize bir derece fikir verebilir. Klinik bakımdan ateşin seyri, kilo kaybı, fonksyonel arazlar (öksürük, balgam, nefes darlığı) ile hastalığın vehameti anlaşılır. Radyolojik olarak akciğer parankimasında görülen gölgeler (kazeöz pnömoni, epitüberküloz, mediyastinum adenopatileri...) ve diğer yardımcı muayeneler, bilhassa bronkoskopi proğnozun tayinine hizmet ederler. Verem savaşında kullanılan seri ve kitle halinde muayenelerle primer enfeksiyon vakaları erken olarak meydana çıkarılmaktadır. Primer kompleks iyileştiği veya kireçlendiği gibi primer kompleksten lezyon yayılabilir; bu da; 1) Akciğer parankimasındaki mihrak genişler bronkopnömoni şeklini alır, 2) Veya akciğer parankimasındaki mihrak peynirleşir civarındaki bronşlara açılır bronkojen yayılma olur, 3) Peynirleşmiş olan lenfa bezleri bronşlara açılır tüberküloz natürde aspirasyon pnömonileri yapar. 4) Tüberküloz enfeksiyonu lenfa yolu ile civar lenfa bezlerine geçer, bunların peynirleşmiş ve kan yoluna açılması ile hematojen yayılmalar husule gelir. Bu ciddi ihtimallere göre proğnoz değişir.

Tedavi : Primer akciğer tüberkülozu çok defa hiçbir hususi tedavi yapılmadan iyi olur. Ateş varsa ev veya prevantorium veya sanatoryumda yatak istirahati zaruridir. Yatak istirahati ateşin düşmesi ile beraber sedimantasyon normal oluncaya kadar devam etmelidir. Hastaların çoğunda öksürük ve balgam yoktur. Bunlar etrafındakiler için tehlikeli değildirler. Bütün lenfa bezlerinin büyümesi neticesi tazyik arazları varsa veya atelektazi mevcut ise bu sahaya havanın girmesini temin maksadiyle bronkoskopi ve aspirasyon yapılır. Derin röntgen tedavisi şişmiş lenfa bezlerini süratle küçültür. Her primer tüberküloz hastasının yaşı büyük veya küçük olsun ekzojen reenfeksiyonlara mâruz bırakılmamalıdır. Tıbbî nezaret altında tercihan bir prevantoryuma yatırmalıdır. Çünkü bir andojen enfeksiyon husule gelebilir. Primer akciğer tüberkülozunda istirahatle beraber bir kısım müellifler antibiotiklerin derhal kullanılmasını tavsiye etmektedirler. Bu suretle hastalığın ağır seyretmesine ve ihtilâtlarına mâni olmak hastalığın devam müddetini kısaltmak, perifokal lezyonların iyileşmesi temin edilmektedir. Bir kısım müellifler ise ihtilâtlar husule geldiği zaman antibiotiklerin kullanılmasını tavsiye etmektedirler.

Dufourt ve diğer bir kısım müellifler adenopatilerin süratle imtisası üzerinde (Streptomycine) in hiç bir tesiri olmadığını yalnız taze ve evolütif lez-

yonlara müessir olduğunu bildirmişlerdir. Streptomycine'in husule gelebilecek ihtilâtlara mâni olamadığı hattâ streptomycine tedavisi esnasında bu ihtilâtların meydana geldiği görülmüştür. P A S çok defa çocuklarda hazım bozukluğu yapmaktadır. İNH ise gerek adenopatilerde gerekse akciğerdeki lezyonlar üzerine daha müessirdir. Antibiotikler peynirleşme husule gelmeden hemen evvel kullanılmalıdır.

Ancak bu zaman hakiki iyilik elde edilebilir. İyi bir tedavi şeması bunların müşterek olarak kullanılması ile mümkündür (Str. + PAS) veyahut (PAS + İNH) veya her üçünün beraber kullanılması tercih edilmektedir. İnvitro tecrübelerde Str. ile İNH arasında bir antagonizm bulunduğunu göstermiştir. PAS ile streptomycine beraberce kullanılırsa rezistans geç husule gelmektedir. Streptomycine kilo başına 0,05 PAS kilo başına 0,30 - 0,40 İNH kilo başına 5 - 10 miligram verilmektedir.

Ateşli eritema nodozum ve plöröziletde PAS + İNH verilmeli, menenjit granülide ise buna streptomycine ilâve edilerek her üç antibiotik birden tatbik edilmelidir. Primer enfeksiyondan korunmak için bilhassa süt çocuklarını enfeksiyon menbaından uzaklaştırmak ve B. C. G. koruyucu aşısı yapmak lâzımdır.

GEÇ PRİMER ENFEKSİYON
(Spaeterstinfektion)

Bülûğdan sonra ilk tüberküloz enfeksiyonudur. Bermutat (18) yaşından sonra basilin organizme nüfuz etmesiyle morfolojik ve klinik olarak görülen ilk reaksiyonudur. Basilin giriş kapısında primer mihrakın teşekkülü ile beraber lokal ve santripedal lenfojen bir yayılma husule gelir. Ayrıca lenfojen yayılma ile baraber hematojen erken yayılma görülür. Progressif primer kompleks, kilüs lenfa bezleri tüberkülozu, plöritis eksüdativa ve eritema nodosum hastalık tablolarını ihtiva eder. Zaman bakımından primer kompleksin teşekkül ve gerilemesi ile aynı zamana rastlayan bütün erken evolüsyonlar (primer ftiziler ve hematojen erken yayılmalar gibi bütün erken evolüsyonlar) primer tüberküloz enfeksiyonun patolojik anatomik bahsine girer.

İnsanlarda tüberküloz doğumdan sonra ilk yaşlarda minimal nisbettedir. Bir yaşından 18 yaşına kadar tedricen artarak bülûğ devresinde âzami haddi bulur. Tüberkülozdan iyileşme nisbeti 18 yaşından evvel minimal, 20 - 30 yaş arasında 1/4 nisbetinde 30 - 40 yaşlar arasında 2/5 ve sonra 70 yaşına kadar tedrici olarak iyileşme artarak 3/4 nisbetinde olur (*Uehlinger*). Bu nisbet bulaşma menbalarının fazla olması, nüfus kesafeti, sosyal durum ve halk topluluğunun hareketine tâbidir. Kuzey avrupada geç primer enfeksiyon tüberkülozunun ölüm ve vuku nisbeti sistematik muayenelerle (*Heimbeck, Malmros, Hedwoll*) araştırılmıştır. *Heimbeck* Osloda öğrencilerde tüberkülin testi yaparak tüberkülin reaksiyonunun menfiden müsbet olması ile geç ilk enfeksiyonun zamanını tesbit etmiştir. 1926 dan 1948 e kadar hemşireliğe yeni giren 1453 öğrencide 668 (% 46) Pirquet müsbet 785 (% 54) menfi bulunmuştur. Bir çoklarının ilk intanlarının geç olarak sirayete mâruz kalarak enfeksiyon vukuunu iki senelik hastahane hayatından sonra Pirquet menfi olanların hepsinin müsbet olduğunu gösterir.

Lange (1937) Berlin mikrobiyoloji kongresinde Orta Avrupada kâhillerin % 40 ının evvelâ bülûğ devresinde ve bundan 10 sene sonraki zaman zarfında sirayete mâruz kaldığını (30) yaşla beraber bu sirayetin sona erdiğini bildirmiş ve;

1) Kâhil yaşta sirayeti mütaakıp menfi olan tüberkülin testi yeni bir tüberküloz enfeksiyonun belirtisi olarak müsbet duruma girer.

2) İlk enfeksiyona mâruz kalmış kimselerde intandan sonraki senelerde aynı yaş devrelerindeki kâhillerde ölüm nisbeti, uzun senelerdenberi tüberküloz olan aynı yaş devrelerindeki kâhillere nazaran daha fazladır.

3) Vakaların büyük bir ekseriyetinde geç primer enfeksiyon arazsız seyreder. Eğer hastalık meydana çıkarsa selim seyreder. Çok nadir olarak akut ölümle biten vakalar bulunur. Fakat hastalığın arazsız seyretmesi sebebiyle ekseriya radyolojik muayene ile meydana çıkmaktadır.

4) Primer olarak intana mâruz kalanlarda, hastalık tablosu (eski bir tüberküloz proçesine uymasından) ileri gelen hastalık tablosundan kaide olarak farkedilemez. Vakaların birçoğunda bilhassa çocuk primer tüberkülozu arazlarına benzer.

5) Enfeksiyondan sonraki ilk senelerde progressif bir akciğer ftizisinin inkişafı ancak istisnai olarak görülür fakat primer enfeksiyona maruz kalmış kâhillerde enfeksiyondan hemen bir iki sene sonra akciğer tüberkülozunun inkişaf edebildiğini gösteren müşahedeler vardır. Geç primer enfeksiyon yaşlara göre değişiklik gösterir. Çocuklardaki enfeksiyonun azalması geç ilk enfeksiyonun mecburi bir artışı ile yani biribirleriyle alâkadardır. Harblerde görüldüğü gibi büyük halk toplulukları daima ilk intanların artması ile ilgili olarak geç ilk enfeksiyonun tabiatiyle geçici bir şekilde (*Lydtin*) artmasına da tesir eder. *Wurm*'un 1938 den 1944 (harp senelerine ait) kadar geç ilk enfeksiyon hakkındaki istatistiğine bakılacak olursa 1938 den itibaren başlayan artış 1944 de âzami hadde vâsıl olmaktadır. St. Gallen patoloji enstitüsü istatistiğine göre 140 tüberküloz hastasına ait otopside 18 - 20, 20 - 25, 30-35 yaşlarında yüksek nisbette gösterilmiştir.

Klinik arazlar : Tüberkülin reasiyonu, ateşin seyri, kan tablosu ve sirkülasyon organlarına ait belirtiler görülür. Tüberkülin testi müsbettir. Enfeksiyonun evolüsyonunu tâyin için ateşin seyri kıymetli bir vasıtadır. *Hedwall*'a göre ihtilât etmemiş vakalar ateşsiz seyreder. Fakat ekseriya 8 - 10 gün süren bir ateş bulunur. Bu ateşli pussenin sebebi çok defa anlaşılamaz. Hararet münhanisi bakteriyemi için bir semboldir. Kısa zamanlı ateşsiz devrelerden sonra birkaç günlük pusseler görülebilir. Böylece siklik bir seyir gösterir. Kan tahlosundaki değişiklik teşhisi tefrikiyi aydınlatıcı mahiyette değildir. Fakat prognoz için mühimdir. Lökopeni ve lenfopeni hastalığın vahametini gösterir. Taze hematojen tüberkülozda kan tablosu normal veya lökopeni ile karakteristiktir. Sola inhiraf vardır. Büyük monolar artar. Eozinofili varsa prognoz için bir delâleti yoktur. Çünkü primer kompleksin teşekkülü devresinde kısa bir zaman için eozinofili bulunabilir. Sirkülasyon organlarında spaeterstinfektion vakalarının jeneralizasyon gösterenlerinde bir tromboflebitis inkişaf edebilir. Tromboflebit olduğu zaman hastalığın seyri değişir. Yüksek ateş hemorajik akciğer infarktları meydana gelebilir. *Rich*'e göre çok muhtemel anafilâksik, allerjik tesir ile, andotel tagayyürler (trombozlar) dır. Keza spaeterstinfektion'un ölümle sona eren vakalarında taşikardi, erken toksik miyokart tagayyürü bulunur. Erken jeneralizasyonla müterafık 85 spaeterstinfektion vakasında basilin giriş kapısı 80 vakada akciğer, 4 vakada barsak, bir

vakada bademciklerde görülmüştür (*Uehlinger*). Primer kompleksin mevcudiyeti radyolojik teşhise yardım eder. St. Gallen patoloji enstitüsünün 125 spaetersinfktion vakasından (askerlerde) sekizinde enteral spaetersinfktion kaydedilmiştir. *Wurm* bu nisbeti % 7 göstermektedir. Akciğerin geç primer enfeksiyonları, kontakt plöritise, barsak geç primer enfeksiyonları ise yalnız peritonite sebep olmaktadır. Barsaklara ait vakalarda bermutat akciğer ve hilüs lenfa bezlerinde tüberküloz görülmez. Geç primer enfeksiyonda bronş tüberkülozu, plörezi sık görülür. Eritema nodozum ise mutat arazlardan birini teşkil eder. *Macher*'in 247 kadın, 47 erkekte muhtelif yaşlarda eritema nodosumun vuku nisbeti aşağıda gösterilmiştir :

Erkek	Kadın	Yaş
23	129	16 - 20
9	51	21 - 25
7	42	26 - 30
1	16	31 - 35
3	10	36 - 40
3	6	41 - 45
1	3	45 den yukarı

Geç ilk enfeksiyonda 244 eritema nodsum vakasında % 39.7 nisbetinde plöritis eksüdativa kaydedilmiştir (*Macher*). Bu meyanda peritonitis, çekum tüberkülozu, ürojenital tüberküloz, miliyer tüberküloz, menenjit tüberküloz ve ftizi ile beraber görülebilir. Şu halde eritema nodosumda primer bir tüberküloz enfeksiyonun progressif olarak inkişafı ve böylece müteakıp tüberküloz şekillerinin gelişimini nazarı itibara almak lâzımdır.

Plöritis eksüdativa; geç ilk enfeksiyonun en sık ve klinik ehemmiyeti haiz erken tezahürüdür. Aynı zamanda enfeksiyonun basit primer kompleks çerçevesini (akciğer enfiltrasyonu - rejiyoner lenfa bezleri iltihabı - lenfadenitis) aşdığını gösteren bir delildir. Tüberküloz geç primer enfeksiyonun seyrinde plöritis şu sebeplerden olmaktadır : 1) Bülûğ devresinde seröz zarların (tenasül organları ve sürrenal ile paralel olarak) tüberküloz basillerini almak kabiliyeti müsait bir şekilde artar. 2) Plevra ve primer kompleks arasında birçok cihetlerden münasebetler vardır. Akciğer primer enfiltratlarının yayılma yolları mecburi olarak plevra ile temasa sebebiyet vermektedir. Bu sebeple plevranın enfeksiyonu dört yoldan vukua gelir. a) Doğrudan doğruya plevra yakınındeki primer enfiltratların direkt teması ile (kontakt enfeksiyonu). b) Primer enfiltratların santrifügal lenfojen yayılmaları suretiyle. c) Hilüs lenfa bezlerinden lenfojen, retrograt olarak. d) Hematojen olur. Endirekt olarak geç primer enfeksiyonda plöritis eksüdativa iki şekilde olur (**Giese**). 1) Pleuritis serofibrinosa, 2) Pleuritis caseosa, birincisi fibrinden zengin bir eksüdanın bulunması ile tanınır. Fibrin akciğer kaidesi satıhlarında ve toraks cidarı serozasında oturur, seröz tüberküller husule gelir. Kazeöz plöritis, serofibrinöz şekil gibi başlar, yalnız bu şekilde fibrin fazla miktarda ve yığıntılar halinde erimiş olarak bulunur bilâhara kazeöz nekroz şekline geçer, kalın bir tabaka halinde kaburgalar plevrasının sathını kaplayarak örter. Loblararası sissürler içine kama şeklinde girer ve kaburga diyafram sinüsünü kalın iki tabaka halinde doldurur. Plevra aralıkları yapışarak

göğüs mesafesi tıkanır kazeöz plevra iltihabının iyileşmesi, fibroblastlarla fibrin zarlarının nüfuzu ve diffüzyonu, nekroz sahalarının kısmen imtisası ile olur. Serofibrinöz plevra iltihabına nazaran iyilik daha uzun bir zamanda elde edilir. (**Giese**) ye göre geç erken enfeksiyonda daha ziyade kazeöz plevra iltihabı husule gelmektedir. Buna mukabil serofibrinöz şekiller daha sık nisbette eski tüberküloz mihraklardan neş'et etmektedir. Kazeöz plevra iltihabı daha ciddi bir prognoz gösterir. Eksüdasyon başlangıcında acaba serofibrinöz plevra iltihabı eksüdanın imtisası ile mi sona erecektir veyahut bunu bir jeneralizasyon tüberkülozu mu takip edecektir? Bu hususu tâyin etmek mümkün olamaz.

Giese, 100 çocuk primer enfeksiyonunda % 14 plevra iltihabı, geç primer enfeksiyonda ise (18) yaşından yukarı) % 70 kaydetmiştir. Geç primer enfeksiyonda seröz zarların enfeksiyona iştirakini : Plevra iltihabi % 53,5, peritonit % 24, perikardit % 13, poliserozit % 23 göstermiştir.

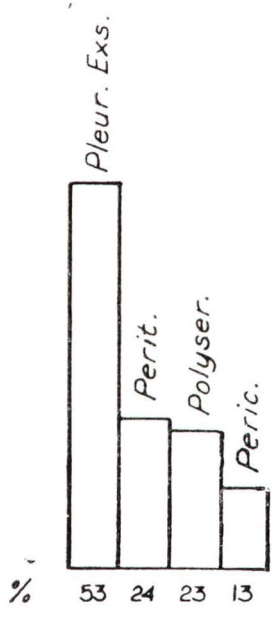

Şekil 32 — Giese göre, geç primer enfeksiyonda serozaların enfeksiyona iştirakı

Geç primer tüberkülozdan sonra serozaların iltihaba iştiraki, **Wurma** göre : Plöritislerin % 30 u homolateral, % 10 u kontrlateraldir (Wiesbaden patoloji enstitüsü).

Postplöretik tüberküloz hastalıklar (Akciğer ve akciğer dışı organ tüberkülozu) 1/4 nisbetinde gösterilmiştir. Progressif enfeksiyonun inkişafı. 1) İmmünobiyolojik duruma göre postprimer tüberküloz. 2) Faal primer kompleks ile primer enfiltratların harabiyetinin devamı neticesi primer ftizi, rejiyoner lenfa bezlerinin proliferatif inkişafı ile hematojen yayılma. 3) Ftizinin meydana gelmesiyle aynı taraf ve mukabil tarafta akciğer zirve metastazları. 4) Eksüdanın peynirleşmesi ve kavite teşekkülü şeklinde olur.

Plevra iltihabı ile organ tüberkülozu arasında geçen zaman (ara devre) değişiktir. Miliyer tüberküloz ve menenjit tüberkülozda bu ara devre kısadır.

Sürrenal tüberkülozunda ise uzundur. Poliserozit, yavaş yavaş ve kaide olarak seröz bir zarın hastalanmasından sonra kademe kademe diğer seröz zarların hastalanması ile tanınır. Kısmen tüberküloz lenfa bezlerinden ve organlardan kısmen de endirekt hematojen vukua gelir. Poliserozitler progressiv primer kompleks ve jeneralize şekiller arasında âdeta bir intikal devresi teşkil ederler.

Geç primer enfeksiyon basit bir primer kompleks ile sona ereceği gibi hasta lenfa bezleri delinerek basillerin uzak sahalarda faaliyete geçmesine, hastalığın erken olarak ağır bir şekilde evolüsyonuna sebep olabilir yani geç erken enfeksiyonun ağır şekilleri husule gelir (Medlar % 35).

Bariety, Troisier, geç ilk enfeksiyonun ağır şekillerini klinik seyirlerine göre taksimde yapmışlarsada bilâhara bu taksimde zaman faktörü ve muhtelif patojenez hususları birleştirilmiştir.

A. Erken hematojen yayılma a) Monofazik erken yayılma.
b) Geç erken yayılma.
c) Bi - Polifazik erken yayılma.

B. Erken kanaliküler yayılma a) Primer enfiltratın harabiyetinden. (Primer ftizi)
b) Tüberküloz lenfa bezlerinin bronşa açılmasından sonra.

C. Kombine şekiller a) Sübprimer başlangıç mihrakın ftiziye inkişafı ve iki taraflı hematojen akciğer metastazları.
b) Hematojen mütaakıp yayılmalarla primer ftiziler şeklinde bir takim yapılmıştır.

Uehlinger'e göre; geç erken enfeksiyonun inkişaf ve tekâmülü hematojen yayılmaya müsteittir. Hematojen jeneralizasyon zamana tâbi olarak aşağıdaki gurupları ihtiva eder.

a) Mono ve bifazik erken yayılma (menenjitle beraber). Hastalık menenjitle başlar. Otopsilerinde kireçlenme olmaksızın akciğerde taze primer kompleks bulunur. Lenfa bezleri büyüktür, akciğer ve seröz zarlarda gizli münferit miliyer serpintiler vardır.

Bu serpintiler röntgende görülemez, menenjlere inhisar eden metastazlar primer enfeksiyondan sonra teessüs eden basillemi ile anlaşılır.

b) Monofazik büyük yuvarlak nodüllü erken yayılma. Çocukta hematojen erken yayılmanın mütaaddit organlarda metastazları ekseriya kesif mihraklar halindedir. Kâhillerin erken miliyer tüberkülozunun tamamiyle aksindedir. Fakat kâhilde de kesif nodüllü yayılmanın çocuk tipine rastlanılabilir. Başlıca yayılma sahaları akciğerler, dalak, karaciğer, böbrektir. Miliyer tüberküloz ve menenjit ekseriya ölüm sebebidir, yayılmanın menbaı primer komplekstir.

c) Geç erken yayılma ile sübakut ve kronik miliyer tüberküloza intikal (soğuk granüli).

d) Bi ve polifazik erken yayılma, serozitis, tüberküloz menenjit ve akut jeneralize milyer tüberküloz.

e) Bi ve polifazik erken yayılma ile organ tüberkülozu, tüberküloz menenjit ve akut jeneralize tüberküloz (Progressif primer kompleks, serozaların iltihabı, akciğer zirvesinde, böbrek, tenasül organlarında, iskelet ve beyinde metastazlar, miliyer ve menenjit tüberküloz, mezanter lenfa bezlerinin hastalığa iştiraki).

Bi ve polifazik erken yayılma ile poliserozitis, şekillerinde olarak gösterilmiştir.

Kanaliküler erken yayılma (primer ftizi), anatomik olarak tersiyer ftiziden farklı değildir.

Abortif hematojen yayılma pusseleri, kanaliküler barsak metastazları ile lenfa bezlerinde lenfojen yayılma teşhise yardım eder. Primer enfiltratların kavernli harabiyeti neticesi primer ftizi husule gelir.

Tedavi : Geç primer tüberküloz iltihabı, akciğerin primer tüberkülozu gibi tedavi edilir. İhtilâtlar meydana gelirse klinik şekillere göre antitüberküloz ilaçlar, kollaps tedavisi veya cerrahi tedavi metotları tatbik edilir.

REENFEKSİYON TÜBERKÜLOZU

Bir kısım müellifler reenfeksiyon teriminin *Römer* denberi yanlış olarak kullanıldığını iddia etmektedirler. Buna sebep olarak şu mütalâaayı ileri sürmektedirler : Reenfeksiyon, birinci enfeksiyonun iyileştidiğini anlatır. Reenfeksiyon ya ekzojen olur, yani basiller vücut dışından organizma girer; veyahut andojen olur. (bir primer kompleks veya vücutta bulunan bir mihraktan) intikal ile olur. *Römer* ekzojen reenfeksiyona sürenfeksiyon, andojen reenfeksiyona ise metastas denilmesini teklif etmiştir. Ekzojen sürenfeksiyon, primer enfeksiyondan manzarası ve evolüsyon tarzı ile farklıdır. Evolütif lezyonlar daha ziyade ekzojen bir sürenfeksiyondan neşet ederler (*Rist*).

Primer ve reenfeksiyon tipi tüberküloz şekillerini yalnız klinik ve radyolojik bakımlardan ayırabilmek her zaman kabil değildir. Elde, seri halinde röntgen flimlerinin bulunması ve tüberkülin deri testlerinin evvelki durumlarının bilinmesi her iki tipin tâyinini kolaylaştırır. Gerek primer enfeksiyon gerekse reenfeksiyonda spontan olarak iyileşme olabildiği gibi ilerleme de vukua gelebilir.

Tüberkülin testinin müsbet görülmesi, organizme basilin girdiğini gösterir. Basil vücuda girdikten sonra bir (*akciğer - lenfa bezi*) kompleksi meydana gelir. Bu kompleks çok defa gizli ve sinsi olarak kalır. Primer kompleks nedbelerinde bulunan basil organizmi ekzojen bir enfeksiyona karşı himaye eder (*Behring*). Reenfeksiyon tüberkülozu yaş ilerledikçe artar, hemen hemen 20 yaşa kadar reenfeksiyon görülmez, 20 - 30 yaş arasında % 1,6, 31-40 yaş arasında % 11.6, 41 - 50 yaşlarda % 14.5, 51 - 60 yaşlarda % 18.4, 61 - 70 yaşlarında % 24.6 (*Schuermann*) bulunmuştur. Tetkik edilen vakaların % 18 inde kazeöz lezyon tesbit edilmiştir. İleri yaşlardaki hastalarda bu kazeöz lezyon daha ziyade yeni lezyonlardır. Bütün reenfeksiyonlara nisbeten, kazeöz reenfeksiyonların nisbeti 60 yaşında % 45 teşkil etmektedir.

Muaf bir şahısta reenfeksiyon tipi tüberkülozun husule gelebilmesi için ya vücuda giren basil miktarının çok fazla olması veya bu esnada vücudun hastalığa müsait şartlarda elverişli olması icabeder. Reenfeksiyon, senelerce duraklamış bir halde kalan eski mihraklardaki basillerin alevlenmesi ile husule gelebilir. Bu esnada vücut şartları basillerin çoğalmasına, neşvünemalarına ve etrafa yayılmalarına müsait ise lezyonlar süratle husule gelir, eğer bu şartlar daha az müsait ise hastalık daha yavaş gelişir. Vüvudun muafiyet ve mukavemet derecesini ölçebilecek bir teste henüz malik değiliz. Bazen akciğerin akut bir enfeksiyonu gizli mihrakların faaliyete geçmesine sebep olabilir.

Reenfeksiyon tipi tüberkülozun inkişafında rol oynayan mühim faktörler :

1) Primer enfeksiyon vücudun normal müdafaasını arttırarak muafiyeti temin eder.

2) İmmün bir organizm, enfekte olmayan bir organizmden (immün olmayan) daha fazla basile karşı koyabilir.

3) Reenfeksiyona sebebiyet veren basillerin menşei ekzojen ise bunların adedi primer enfeksiyona sebebiyet veren basil adedinden daha fazla değildir. Fakat primer enfeksiyondan sonra organizmde spesifik bir müdafaa teessüs ettiğinden reenfeksiyon için daha müsait şartların bulunması veya basil adedinin artması lâzımdır.

4) Tüberkülozda basilemiye sık rastlanır. Basilemi, primer enfeksiyondan sonra her hangi bir devrede görülebilir. Basiller kan yolu ile akciğerin her hangi bir kısmına ve bilhassa apekslere taşınırlar, bunun sebebi apekslerin daha az kanla beslenmiş olmasıdır. Bu suretle ufak mihraklar teşekkül eder. Bu mihraklar uzun müddet devamlı olarak kalırlar ve canlı basil ihtiva ettikleri müddetçe reenfeksiyon tehlikesi gösterirler.

5) Primer enfeksiyon akciğerin her hangi bir kısmını tercih etmeyebilir, halbuki reenfeksiyon akciğerin bilhassa üst kısımlarını ve sübapikal bölgeyi hasta eder, sebebi bu sahaların tazyik altında bulunmaları, kan ile lenfa akımının azalması ve yavaşlaması ile bu hizada dokunun diğer kısımlara nazaran reenfeksiyona daha elverişli bir hale gelmeleridir.

Tüberkülozda tarif edilen reenfeksiyon tipleri : Kâhil tüberkülozu deyince şahsın yaşı mevzuubahis olmadan immün bir şahsın tüberkülozu hatıra gelir. Reenfeksiyon tüberkülozu gerek çocuklarda gerekse kâhillerde aynı proçestir, yalnız vücut reenfeksiyonları değişir. Reenfeksiyon denildiği zaman basillere ve bunların toksinlerine karşı mukavemeti olan bir şahsın hastalığı anlaşılır. Böyle bir şahıs yeniden bir enfeksiyon karşısında hattâ daha fazla bir basil kitlesine büyük bir enerji ile karşı koyar, ancak basil adedi, basillerin süratle çoğalmalarını sağlayacak miktarda fazla ise hastalık belirtileri görülür. Vücudun artan mukavemetinden dolayı hastalık kronik bir safha arzeder. Basiller lokalize olarak tahrip edilirler ve hastalık iyileşmeye başlar.

Primer enfeksiyon daha ziyade çocukluk çağında veya gençlerde görülür; çünkü basille temas daha kolaydır ve kâhil yaşından evvel enfeksiyonun teessüsüne elverişli şartlar bulunur. Güney Afrikadaki zenci maden işçilerinde primer enfeksiyonun daha ziyade kâhil yaşlarda görülmesi zencilerin ilk temaslarının bu ocaklarda çalışan enfekte işçilerle yapmış olmalarındandır. Bu vakalarda hastalığın ağır seyretmesinin sebebi ilerlemiş yaşta olmalarından mütevellit değildir, tüberkülozun epidemik safhasında olan bu hastaların enfeksiyona müsait olmalarındandır.

Primer enfeksiyonun reenfeksiyonla olan ilgisi, tüberküloz probleminin birçok safhalarında (patolojik, klinik, epidemiyolojik) mühim bir yer alır.

Normal ve enfekte olmayan şahıslarda basil mahsulleri zehirli değildir bu hakikat hayvan tecrübeleri ile gösterilmiştir : Normal hayvanlar fazla miktarda basillerle inoküle edildikleri zaman uzviyetin müdafaasını sağlayacak muafiyetin teessüsüne kadar, eskisi gibi normal yaşamalarına devam ederler. Çocuklarda primer enfeksiyonlarda hiç araz görülmez veya pek hafif arazlar bulunur. Muafiyet mekanizması teessüs ettikten sonra reaksiyonlar akut olur; hiçbir enfeksiyona mâruz kalmamış yeni doğan çocuklarda sübkütan olarak büyük doz tüberkülin şırınga edilmiş ve hiçbir rekasiyon görülmemiştir. Enfekte organizmde ise uzviyet aynı şaşrtlar altında büyük bir reaksiyon gösterir. İlk enfeksiyonda kan ve lenfa yolları basillere açık olduğu halde basiller civar lenfa bezi hariç nadir olarak lenfa yolu ile uzaklara taşınır ve hastalığın yayılmasına sebep olurlar (*Ranke, Loeschcke, Dehoff*) tarafından tarifedilen bu yayılmalar akciğerin her hangi bir kısmında yerleşmiş ufak mihraklardır ve ileride faal bir hastalığın menşeini teşkil edebilirler. Primer kompleks her zaman için reenfeksiyon basilinin andojen menşeini teşkil edebilir.

Organizmin normal müdafaa kuvveti başlangıçta basiller tarafından yenilmekle beraber sonradan hastalığın ilerlemesine mâni olacak derecede bir mukavemet teessüs eder. Bu mukavemet basillerin yayılma ve çoğalmalarına imkân vermiyecek derecede olursa ve uzviyetin müdafaası daha üstün veya giren basillerin adedi ilk enfeksiyondan daha az ise mukavemet nisbeti daha kuvvetli olur. Böyle bir müdafaa, ilk enfeksiyon neticesi olarak husule gelen süratli doku değişikliklerine bağlıdır. Bütün enfeksiyonlardaki arazlar gibi tüberküloz arazları da, organizme giren ve çoğalan mikroorganizmler ve bunların mahsullerine karşı muhtelif sistemlein gösterdiği spesifik bir reaksiyona tâbidir.

Primer enfeksiyon, uzviyetin basile karşı kendini müdafaa etme kabiliyetini arttırır. Fakat tam bir müdafaa sağlamaz. Bununla beraber primer mihrakta canlı basil kaldığı müddetçe bu basiller reenfeksiyon için bir menba teşkil ederler.

Tecrübi tüberkülozda, hayvan bir defa enfekte edildikten ve mukavemeti arttıktan sonra emplantasyon için basil adedinin artması veya elverişli şartların bulunması lâzımdır. Enfeksiyonun faaliyetine ait hastalık arazları gözüktükten sonra, hastalık iyileşince veya hayvan ölünceye kadar bir taraftan basil ve basil mahsulleri, diğer taraftan uzviyetin müdafaa kuvvetleri arasındaki mücadele devam eder. Bu mücadeleye ait reaksiyonlar şiddetli olduğu zaman faal tüberküloz tablosu görülür.

Reenfeksiyon basilleri nereden gelir? Primer enfeksiyonda basiller neden her hangi bir akciğer parçasını ve reenfeksiyonda apeksleri tercih eder? Pri-

mer enfeksiyonun tevlidettiği spesifik korunmadan başka, 1) Enfekte muhitlerin tehlikesi, 2) Primer mihraktan basillerin yayılması tehlikesi, 3) Reenfeksiyon hallerinde, akciğerin muayyen kısımlarında lokalizasyonu mümkün kılan şartlar reenfeksiyon tüberkülozunda önemli bir meseledirler.

Reenfeksiyon tipi tüberküloz ve bu şekil tüberkülozun inkişafında rol oynayan umumi faktörler: Reenfeksiyonda akciğer apeksinin hastalanmasını müsait kılan faktörler şu şekilde hülâsa edilebilir: Apeksler, akciğerin diğer kısımlarına nazaran basillerin yerleşmesine daha müsait bir zemin teşkil etmektedir. Apeksler reenfeksiyon tüberkülozunda mühim rol oynarlar. Çok defa çocukluk yaşını tercih eden primer kompleks apekslerde görülmez. Halbuki tamamiyle kâhilde görülen reenfeksiyon apeksleri seçer. Şu halde çocukluk devresiyle kâhil yaş arasında bazı hâdiseler cereyan etmekte ve basillerin lokalizasyonu değişmektedir. Basillerin menşei ile uzviyette yerleşmeleri ayrı olabilir. İlk enfeksiyondan sonra primer mihraktan hastalığın yayılıp faal metastazlar yapması ve primer kompleksi yeni bir enfeksiyon takip etmesi gayet nadirdir, çünkü çocuklukta hastalığa karşı az çok bir mukavemet teessüs eder. Yani spesifik bir müdafaanın süratle teessüsü ile basillerin çoğalması menedilir. Mihrak etrafındaki cidar, basillerin mihraktan gerek bronşa gerekse kana geçmelerine mâni olur. Bu cidar travma neticesi tahrip edildiği takdirde basillerin bir kısmı mihraktan çıkarak bronşa geçer ve dışarı atılırlar. Kana geçenler ise tahrip edilirler. Primer enfeksiyonda organizm, hastalığın gerek aynı organda gerekse diğer organlarda hemen yayılmasına mâni olur. Çünkü ilk enfeksiyona sebebiyet veren basil adedi azdır.

Reenfeksiyona sebebiyet veren basillerin menşei andojen olduğu zaman bu doğru olabilir. Tüberkülozda en iyi tedavi ve en tesirli koruyucu tedbirler primer mihrakın ankapsülasyonunu temindir.

Başka bir hastalıktan ölen tüberküloz hastaların otopsilerinde apekslerde küçük, süpplöral mihraklara rastlanmaktadır. Bunlar plevra yapışıklıkları ile beraberdir veya değildir.

Bu bize metastatik menşeli olan reenfeksiyonun apekslerde yer aldığını gösterir (**Naegli, Huebschmann, Rich**...). Bu mihrakları çevreleyen cidarın harabiyeti ile, primer kompleks mihraklarında olduğu gibi, basiller buradan civar dokulara, bronş veya kana geçerler, bronkojen veya lenfojen yayılmalara sebebiyet verirler. Bu metastazlar ekseriya apikaldir ve bronş yolundan ziyade kan yolundan teşekkülleri daha mantıkidir. Çocukta akciğerin bir kısmının diğer sahalara nazaran enfeksiyona müsait oluşu, kâhilde ise apekslerin akciğerin diğer kısımlarına nazaran yeniden enfeksiyona daha müsait olmaları anatomik ve fizyolojik bakımdan izaha muhtaçtır. Kâhillerde apekslerin strüktürü daha basılmıştır. Burada teneffüs hareketleri azalarak apekslerde kan akımı yavaşlar. Neticede apeks dokusu daha az mukavim olduğundan, kan vasıtasiyle reenfeksiyon kolaylaşır. **Pottanger**'e göre; reenfeksiyon tüberkülozunun husule gelmesinde akciğer apekslerinin neşvünema ve inkişafının rolü vardır. Doğumda, göğüs kafesinin anteroposteriör diametri nisbeten büyüktür ve toraks yuvarlaktır. Sternumun tepesi birinci dorsal hattâ yedinci servikal

vertebra ile aynı seviyededir. Hayatın ilk yaşlarında vücut dik durmaya başlayınca, göğüs kafesinin ön kısmı çöker, beşinci veya altıncı yaşlarda sternumun tepesi ikinci ve üçüncü torasik vertebranın arasındaki disk ile aynı seviyede bulunur. Kaburgalar ve sternumun ön açılarının aşağı doğru inmesiyle toraksın üst kısmı düzleşir. Çocuk büyüdükçe toraksı teşkil eden kemiklerin düşmesi devam ettiğinden düzlük artar ve çocuk dik durmaya başladıktan sonra akciğerlerin inkişafının artmasiyle apikal kısmın dokuları üzerindeki tesiri fazlalaşır. Akciğerin apikal kısmının dokusu böylece tazyik altında kalır. Lenfa ve hava mesafeleri küçülür. Deveran yavaşlar. Bu sebepten ve diğer faktörlerin tesiri altında, apeksin hareketi diğer kısımlara nazaran tahdit edilir ve apikal dokular az kanla beslendiklerinden hastalığa karşı müdafaaları azalır. **Aeby**'ye göre; akciğerlerin süratle geliştiği iki devre vardır. Biri ilk yaşın yarısı, diğeri bülûğ yaşlarıdır. Birinci senenin sonunda akciğerler doğuştaki vaziyetinden dört misli büyüktür. Sekiz yaşında sekiz misli, bülûğda on misli büyür. Bülûğdan sonra akciğerler yirmi misli büyür. Akciğerlerin volümü artarken toraks kemikleri üstte diğer kısımlara nazaran daha az genişler ve bu şekilde akciğer parankimasının kompresyonunun ve apekste deveran yavaşlamasının sebebini teşkil eder. Bu suretle apekslerde hematojen yayılmalar daha kolaylıkla yerleşir ve apikal bronşlarda hava cereyanı da azaldığından, hava yolu ile yani bronşlarla enfeksiyonlar az olur

Yeni doğan bir çocukta teneffüs mecburi olarak abdominaldir. Sternum ve kaburgaların ön kısımlarının pozisyonu yüksek olduğundan torasik teneffüs imkânsızdır. **Tada,** ve **Bartenstein**'a göre torasik teneffüs çocuğun dik durmasına ve yörümesine tâbidir. Çocuk istediği zaman sık sık teneffüs edebilir. Fakat her hangi bir şekilde teneffüsün derinliği artmaz. Halbuki kâhilde derinliğin artmasiyle beraber teneffüs sıklaşır. Bu şeklin toraksın hareket mekanizması üzerine tesiri vardır. Çocukta teneffüs hareketi büyüktür ve bütün akciğere tesiri vardır. Kâhilde ise, derin ekspirasyon akciğerin kaide ve alt kısmına üst kısımlarından daha çok tesir eder. Çünkü kaidede diyafram kontraksiyonu ve serbest kaburgaların teneffüse iştiraki bulunur. Şu halde, akciğerlerin diğer kısımlarına nazaran apekslerde teneffüs edilen havada bulunan birkaç basil ile bronkojen yayımın gayet az olacağı, buna mukabil doku içinde bulunan basillerle hematojen yayımın daha kolay olacağı düşünülmektedir.

Hayvanlarda tüberküloz apeksleri tercih etmez ve akciğerlerin her hangi bir kısmına münhasır değildir. İnsanlarda tüberküloz enfeksiyonunun apekslerde yerleşmesine en makul sebep, apikal dokunun mukavemetinin azalmasıdır. Bunun da sebebi kan deveranının azalması, apikal akciğer dokusunun kompresyon altında kalması ve kan yolu ile gelen basillerin üremelerine yarayacak, pülmoner hareketin apekslerde yavaşlamasıdır, bronş yolu ile gelen ve alveollerde yerleşebilen bir kaç basil için de bu durum elverişlidir. Fakat akciğer hava yolu ile gelen basillerin apekste hemen yerleşmelerine mümaneat etmektedir.

Kan ve lenfa akımı ile teneffüs edilen hava cereyanı çocukta akciğerlerin bütün kısımlarında hemen hemen aynıdır. Fakat seneler geçtikçe apekslerde kan akımı azalır. Binaenaleyh çocuklarda tübreküloz enfeksiyonu akciğerlerin her hangi bir kısmında aynı kolaylıkla yerleşebilir. Halbuki kâhilde apeks ve sübapikal bölgeler hematojen yayım için elverişli olmakla beraber bronş yolu ile gelen basillerin buraya varmaları güçleşir. Hayatın ilk senelerinde toraksın kemik kısımları akciğerlerden daha süratle gelişir. Bu vaziyet, apekslerin enfeksiyona istidadını sağlayan kompresyon mekanizmasını arttırır. Göğüs konturunun bu değişiklikleri, hayatın ilk senelerinde görülen primer kompleks, tüberküloz menenjit, kemik tüberkülozu ve lenfa bezleri tüberkülozuna nazaran, reenfeksiyonun daha büyük bir önem kazandığı bir zamanda ve hattâ aynı zamanda husule gelir.

Birinci kaburga kıkırdağının ossifikasyonu ve birinci kaburganın kısalması apekse tazyik derek tüberkülozu hazırlar (**Hart, Freund**). Keza manubriosternal açının küçülmesi tüberküloz için hazırlayıcı bir faktör telâkki edilmektedir (**Rotehild**). Enspirasyon haraketlerinde en mühim faktör, diyaframın kontraksiyonudur. Bu zaman akciğer hem ön ve arka hem de üst ve alt istikamette genişler. Diyaframın kontraksiyonu ile akciğerler genişler. Kâhilde apeks ve akciğerin arka - üst kısımlarının teneffüs hareketleri, akciğerlerin diğer kısımlariyle mukayese edilirse bu hareketlerin tahdit edilmiş olduğu görülür. Enspirasyonda diyafram alçalır akciğerlerin alt kısımları önden arkaya yukardan aşağıya doğru genişler diğer kısımlar ise daha az nisbetlerde genişler. Beher teneffüs hareketleriyle manubrium öne ve yukarıya doğru, hilüs strüktürü aşağı doğru hareket ederek apeks hareketleri tahdit edilir. Enspirasyon esnasında bronşlar uzar ve genişler, en az hareket eden ve en az genişleyen bronş, akciğerlerin üst ve üst - arka kısımlarında olanlardır. Bu durum, akciğerlerin muhtelif bölgelerindeki alveollere gelen havanın nispî miktarına tesir eder. Bu zaman bronş yolu ile gelen basillerin yerleşmeleri kolaylaşır. Yalnız bunların hava yolu ile apekslere gelmeleri güçtür. Basillerin hava veya kan yolu ile gelmelerinde hiçbir hususiyet yoktur. Mühim olan nokta, bunların apeksde yerleşmeleri ve enfeksiyon yapmalarıdır. Hilüsde lenfa bezlerinin enfeksiyonuna sebebiyet veren her hangi bir enfeksiyon bilhassa tüberküloz hilüs lenfa bezlerini tesbit ederek, akciğerlerin üst kısımlarının aşağı doğru olan hareketini tahdit eder ve böylece lenfa, kan akımı ile hava cereyanı azalır. **Dock**, kâhilde tüberkülozun apekslerde yerleşmesi için diğer bir sebep daha yazmıştır. Bu da, arteria pülmonalisde tazyikın azalmasıdır.

Apekslerde enfeksiyonun yerleşmesini kolaylaştıran yalnız strüktürel faktörler değil fonksiyonel faktörler de vardır.

Primer enfksiyonda basil menbaı ekzojendir. Basil açık tüberkülozlu bir hastadan gelir. Primer enfeksiyon, sonradan husule gelebilecek bir enfeksiyon için organizmde bir muafiyet sağlar ve aynı zamanda bir reenfeksiyona sebebiyet verebilen basili de ihtiva eder. Reenfeksiyona sebebiyet veren basil adedinin daha fazla olacağı ve ancak andojen bir menbadan geleceği kabul edilmektedir (**Pottenger**). Reenfeksiyon ve akut vasıflarının değişik oluşu ancak bu şekilde izah edilebilir. Gençlerde görülen geniş eksüdatif lezyonlar, eski bir mihrakın yırtılmasından husule gelen yayılma ile izah edilebilir. Umumiyetle apkeslerden yavaş yayılan hafif proliferatif lezyonlar dahi bu şekilde izah edilmektedir.

Apikal dokuların tazyik altında bulunması keyfiyeti ve kan dolaşımı ile hava cereyanının apikal dokularda azalmış olması bu bölgelerde hematojen metastazların büyük bir ihtimal ile yer alabileceğini düşündürmektedir. Proliferatif şekilde hafif apikal bir lezyonun ilk mihrakı menşeini bronşlardan ziyade kan yolundan alır. Halbuki akut iltihabi eksüdatif tip ekseriya bronkojen bir reenfeksiyondur bu da andojen veya ekzojen olur. Reenfeksiyon tüberkülozunda sık rastlanan geniş eksüdatif lezyonlar, enspirasyon havasiyle bronşlara giren birkaç basil ile değil, akciğerde kazeöz bir mihrakın açılması neticesi muhteviyatının yayılmasiyle olur.

Basilemide kanda dolaşan basiller, derhal yaygın bir hastalık tablosu göstermeden apekslerde küçük mihraklar halinde yerleşebilirler. Bu küçük mihraklar, primer fokus gibi aynı seyri takip edebilirler. Az miktarda basille teşekkül ettiklerinden proliferasyona uğrarlar veya proliferasyon ve kireçlenme ile iyileşen kazeöz bir mihrak yapabilirler. Bu mihrakları lenfatik bir yayım takip etmez. Fakat plevraya yakın olduklarından yapışıklıklara ve eksüda teşekkülüne sebep olabilirler (**Rich**).

Basillerin kan deveranına sık geçmelerine rağmen süratle ilerleyen bir hastalık tablosu yaratan hematojen metastazlar nadirdir. Kan höcrelerinin müdafaa kuvvetiyle tabiî ve spesifik immün globülinler, şüphesiz burada büyük rol oynar.

Reenfeksiyon basilinin andojen ve ekzojen menbaı : Halk sağlığının tanziminde, sıhhi tedbirlerin alınabilmesi için reenfeksiyon basilinin menşeini bilmek lâzımdır. Reenfeksiyon, evvelce tüberküloz enfeksiyonu geçirip spesifik bir muafiyet kesbetmiş ve dokuları tüberküloz basili mahsullerine karşı hassas olan organizmde teessüs eder. Reenfeksiyon tehlikesinin nereden geldiğini yani bunların enfekte bir muhitten ekzojen veya andojen bir mihraktan geldiklerini tâyin etmek lâzımdır. Reenfeksiyonda adedi fazla olan basillerin yegâne menşei uzviyet dahilinde bulunmaktadır. Bununla beraber büyük bir kısım reenfeksiyonların ekzojen basil enfeksiyonu ile husule geldiği hayvan tecrübeleriyle gösterilmiştir. Ekzojen reenfeksiyonda basil adedi daha fazla, daha virülan olması veyahut enfeksiyona uğrayan uzviyetin mukavemeti azalmış olması kanaatı vardır. Basiller çoğalarak reenfeksiyona sebebiyet vermeden önce, uzviyetin normal olarak gösterdiği mukavemetten daha kuvvetli bir mukavemetle karşılaşırlar. Enfekte olmuş ve muafiyet kazanmış bir hastada mononükleerler basilleri tahrip ederler halbuki evvelce enfekte olmamış bir uzviyette basiller lökositler içinde canlı kalırlar. Reenfeksiyonda dokulara giren basillerin adedi, ilk enfeksiyona sebebiyet veren basil adedinden fazla değildir. Yalnız ilk enfeksiyondan sonra muafiyet teessüs ettiğinden, basillerin bu muafiyti yenmeleri için adedlerinin fazla olması lâzımdır. Böylece reenfeksiyonun inhalasyon süretiyle husule gelmesi için ya muafiyetin azalması veya kaybolması veya hastalığın yerleşmesi için ilk enfeksiyona nazaran daha müsait şartların bulunması lâzımdır.

Faal tüberkülozun kızamık, boğmaca, hava ve mevsim değişiklikleri gibi bazı sebeplerden sonra görülmesi basillerin andojen bir menşeden ve muhtemel olarak primer kompleks mihrakından veya evvelce mevcut bir tüberküloz mihraktan geldiğini gösterir. Bu suretle basillerin reenfeksiyonda andojen menşeli olmaları daha mantıki görülmektedir. Hastalık apekslerden hafif proliferatif lezyonlar halinde başlayarak kronik bir hal alabilmesi için andojen bir reenfeksiyonun olması mümkündür. **Opie** ve arkadaşlarına göre; «Küçük lezyonlu hastalarla yaygın tüberküloz enfeksiyonuna müptelâ hastalar sık temas halinde bulunduğu zaman dışardan mükerrer reenfeksiyonlar husule gelebilir. Sanatoryumdaki hastaları gördükten ve enfekte organizmin reenfeksiyona karşı muafiyetinin arttığını kabul ettikten sonra reenfeksiyonun ekzojen olabileceğini kabul etmek güçtür». Fena hayat şartları altında yaşayan kimseler (iyi beslenme ve iyi hijiyenik şartlarda yaşayan kimselerden) ekzojen enfeksiyona daha fazla müsaittirler. Hasta adedinin fazla olduğu, sihhi tedbirlerin alınamadığı sanatoryumlarda hafif, yeni iyileşmiş hastalar, ağır hastalarla sık temas halinde bulunmalarına rağmen ekzojen reenfeksiyonlara rastlanmaz.

Bronkojen metastazların alâkası : Klinik olarak tüberküloz, apekslerde yer almakta ve sübklaviküler enfiltrasyon hastalığın menşeini teşkil etmektedir. Fakat postmortem muayeneler apikal lezyonların sübklaviküler enfiltrastonlardan önce teşekkül ettiğini ve reenfeksiyon basilinin menşei olabileceğini göstermektedir (*Wessler, Redecker, Assmann, Fishberg, Jaches*). Bu mihrakların hematojen veya bronkojen teşekkül etmeleri bakımından, yayılmanın hematojen olduğu zannedilmektedir. Bu apikal lezyonlar birkaç basil tarafın-

dan husule gelerek fibrosis, peynirleşme, daha sonra kireçlenerek kapanırlar. Primer mihraklarda olduğu gibi bunlardan da hematojen metastazlar husule gelir veya erken eksüdatif ve proliferatif lezyonlar olabilir.

Bronkojen metastazların lokalizasyonunda öksürüğün rolü vardır. Balgamın bronşlardan atılmasına engel olan her hangi bir hâdise yeni bir enfeksiyonun teşekkülüne sebep olabilir. Öksürük sayesinde bronş içindeki enfekte materiyel yukarı ve dışarı doğru atılır. Bu mekanizma akciğerlerin santral ve üst kısımlarının enfeksiyonuna yardım eder ve sübklaviküler enfeksiyona sebebiyet verebilir. Bronkojen metastazlar ekseriya yaygın bir hastalık tablosu ve eksüdatif reaksiyonlar husule getirirler. Bu zaman mihraklarda kavite teşekkülü ve peynirleşme görülebilir. Eğer materyelin miktarı az ise daha hafif bir enfiltrasyon ve başka şekilde bir mihrak görülür. Bir mihrakta canlı basil bulunur ve harabiyete elverişli ise bu mihrak civarında bir reenfeksiyon tehlikesi daima vardır. Enfeksiyonun yayılma şekillerinden biri de mücaveret ile dir.

Spesifik müdafaa teessüs ettikten sonra lenfa yolu ile yayımın ehemmiyeti azalır. Çünkü basilleri taşıyan mononükleer lökositler basilleri tahrip ederler. Bundan başka fartı hassas dokuların eksüdatif iltihaplarında lenfa yolları fibrin ve lökositlerle tıkanırlar. Kâhil tüberkülozunda lenfa bezlerinin nadir olarak büyümesi de bunu gösterir. Bununla beraber reenfeksiyon tüberkülozunda lenfa bezi enfeksiyonunun görülmemesi keyfiyeti kati değildir.

Primer ve reenfeksiyon tipi akciğer tüüberkülozları arasındaki farklar.

Reenfeksiyon tüberkülozu	Primer tüberküloz
Başlangıç lezyon	
Bermutat akciğerlerin 1/3 yukarı kısımlarında bulunan parankimal mihraktan ibarettir. Hilüs lenfa bezlerinde makroskopik hastalık yoktur.	Yalnız bir parankima lezyonudur. Bazen mütaaddit olabilir. Bermutat alt veya orta lob sahasında bulunur. Trakea ve bronş lenfa bezlerini de hasta eder. Hastalarda her zaman mevcudiyeti gösterilemez.
Başlıca gerileme tipleri	
Rezorbsiyon, fibrosis, bazen kireçleşme.	Kapsül teşekkülü, kireçleşme, kemikleşme ve rezorbsiyon.
İlerleme tipleri	
Bronkojen yayılma, peynirleşme likefaksiyon ve kavern teşekkülü.	Lenfa ve kan yolu ile yayılma (kâhillerde aşikâr olmayabilir) temadiyet suretiyle yayılma.

Histolojik karakterleri

Rezorbe olmayan enfiltrasyonların fibröz organizasyonları, peynirleşme ve kavern teşekkülü.

Kazeöz mihrakların kireçleşme suretiyle veya kireçleşme olmadan lifi bir mahfaza ile çevrilmeleri.

TRAKEA - BRONŞ TÜBERKÜLOZU

Trakea veya bronşların veyahut her ikisinin birden Koch basilleriyle olan iltihabıdır.

Bronş tüberkülozu **Morgagni** zamanındanberi bilinmektedir. **Laennec** bronş tüberkülozunu tarif etmiştir. Evvelce bronş tüberkülozu yalnız otopside görülmekte idi, akciğer tüberkülozunun patolojisi ve patojenisindeki öneminden ziyade bir otopsi bulgusu olarak telâkki edilirdi. Trakea bronş tüberkülozunun klinik ehemmiyeti, ancak hastalığın klinikte teşhis imkânları elde edildikten sonra anlaşıldı, 1836 de **Lois** ilk defa olarak bronş tüberkülozunun patolojisini yazdı. **Cornet** patolojik tasnifini yaptı. Minkowsky otopsilerde % 10 nisbetinden bronş tüberkülozu bulduğunu bildirdi. **Litting, Bugler, Culp** bronş tüberkülozunun patolojik delaletini kıymetlendirdiler ve akciğer tüberkülozundan ölenlerde % 41 nisbetinde bronş tüberkülozu bulduklarını bildirdiler. Patojenisini balgamla temas neticesi bir satıh enfeksiyonu olarak izah ettiler. Bronş tüberkülozunun teşhis imkânları başta bronkoskopi ve bronkoğrafi olmak üzere modern bronkolojik muayene metotlarının tekâmülü ile sağlanmış ve bilhassa 1928 den sonra bronkolojik tetkiklere ait neşriyat başlamıştır. 1934 de **Eleosser,** daha sonra **Myerson** trakea bronş tüberkülozunun klinik etütlerini yapmışlar ve 1936 da bronşların stenozan lezyonlarını da içine alan (trakea - bronş tüberkülozu sendromu) nu yazmışlardır.

Bu meyanda bronkospdaki görünüşe göre, 1) Ülserli, 2) Ülsersiz, 3) Hiperplastik, 4) Stenozlu olmak üzere bir tasnif yapmışlar ve hastalığın proğnozunun çok ciddi olduğunu bildirmişlerdir. Obstrüktif anfizem, atelektaziler ve tansiyon kavitelerin teşekkül ve kaybolmasındaki rolü, torakoplastide bakiye kavernlerin sebebi olduğu anlaşılmıştır. Nitekim bronş tüberkülozu vakalarında ampiyem ve atelektaziler sık görülmektedir. Andoskopik muayeneler neticesi, bu suretle bronş içi tüberküloz lezyonlarının akciğer tüberkülozunun cerrahi müdahalelerdeki önemi ve kollaps tedavisinde bir kontr endikasyon (Pno. Pp. Torakoplasti, lobektomi) teşkil ettiği anlaşıldı. Son yıllarda anatomik piyeslere boyalı mahlûller şırınga edilmek suretiyle (**Scannel** tekniği) akciğer seğment bronşlarındaki değişiklikleri tetkik etmek ve bronş topoğrafisini iyi bir şekilde tesbit etmek mümkün olmuştur. Bugün bütün bu bilgilerimize rağmen bronş tüberkülozunun teşekkül şekli hakkında birçok noktalar henüz aydınlanmış değildir.

Bronş tüberkülozu hemen hemen daima sekonderdir. Primer şekilleri de vardır. Fakat akciğerde faal tüberküloz olmaksızın yalnız başına bronş tüberkülozu enderdir. Primer şekiller, primer afektin bronşlarda oturmasiyle teşekkül eder. Çocuklarda sekonder bronş tüberkülozu daha ziyade lenfa bezleri tüberkülozu neticesi husule gelir. Erişkinlerde ise mihrakın husule gelmesi, akciğerin parankima lezyonlarındandır. Bu sebeple bronş tüberkülozu çocuklarda daha ziyade lenfa bezleri tüberkülozunda kompresyon ve fistüller, konjestiv ödem şekilleri, nedbe stenozları ile müterafık olduğu halde erişkinlerde akciğerin enfiltrasyon ve ülserli tüberküloz şekilleri ile beraber görülür.

Vuku nisbeti : Bronş tüberkülozunun vuku nisbeti hakkında yapılan neşriyat çok değişiktir. Müellifler değişik neticeler elde etmişlerdir. Buna sebep:

Bronkoskopik istatistik neticeleri otopsi bulgularına uymamaktadır. Bir kısım bronş tüberkülozu vakalarını otopside tefrik ve tesbit etmek mümkün olmamaktadır. Bronkoskopi ile ancak ana ve büyük bronşlar sahası ve ağızları, segment bronşlarının başlangıç kısımları tetkik edilebilmektedir. Daha ileri bronş kısımları görülemediği için otopsi bulgularına neticeler uymamaktadır.

Bronkoskopi ile olsun otopside olsun, tetkik edilen vakalar aynı derecedeki bir hastalık safhasında değildir. Trakea bronş tüberküloz terimiyle ifade edilen şekiller arasında fark vardır. Bu hususlar göz önünde tutularak elde edilen neticeler aşağıda hülâsa edilmiştir :

Bronkoskopik olarak bronş tüberkülozu:

% 65 (**Samsom**).
% 7 (**Canetti**).

Otopsi bulgularına nazaran bronş tüberkülozu :

% 44 (**Heaf**).
% 81 (**Mc. Conkey**).
% 27 (**Arnaud**) dır.

Kadınlarda erkeklere nazaran daha fazla görülür. Halbuki gırtlak tüberkülozu erkeklerde kadınlara nazaran bir misli fazladır.

Tüberküloz lezyon bronşlarda bilhassa ana bronşlarda oturmaktadır. En fazla bulunduğu yerler, bifürkasyon, ana bronşlar ve lob bronşlarının ağızlarıdır. Kavernlerin drenaj bronşları hemen daima afete iştirak etmektedir. Bunlardan başka diğer orta ve küçük bronşlar hattâ bronşiollerde tüberküloz lezyonları görülür.

Patojeni : Bronş tüberkülozunun teşekkülü; a) Bronş mesirinde başlayan enfeksiyon şekillerinde görülür. İltihap satıhtan başlar. Evvelâ mükoza guddeleri hastalanır. Sonra proçes bronş epiteli altına geçer. Burada enfeksiyon yolu, akciğer parankimasındaki harabiyet sahalarından gelen ve basil ihtiva eden ifrazatın drenaj yoludur. Bu şekilde, bronşlardaki tüberküloz lezyonlarının akciğer parankima lezyonlarının olduğu tarafta görülüşleri ve lob bronşları ağızlarında oturuşları izah edilmektedir.

b) Brons dışından başlayan enfeksiyon şekillerinde, bronşa civar olan lenfa bezi, tüberküloz enfeksiyonu neticesi kazeifiye olur. Husule gelen periadenitis dolayısiyle bronşa yapışır. Bu lenfa bezi bir taraftan bronşu tazyik eder diğer taraftan da enfeksiyonu bronşa geçirir. Bu suretle bronş cidarında periferden başlayan tüberküloz proçes ğudruf tabakasını da kısmen harabederek bronş mükozasına kadar sokulur ve böylece bronş mükozası ekstramüal ekzojen olarak enfekte olur. Bu şekilde bilhassa stenozla müterafık olarak bronş tüberkülozunun büyük bronşlar sahasında neden daha fazla husule geldikleri izah edilmiş olur. Bu şekil daha ziyade çocuklarda veyahut primosekonder devrede görülmektedir.

c) Kan yolu ile bronşların tüberküloz enfeksiyonu : Hematojen yayılmalar neticesinde teşekkül eden miliyer tüberkülozların seyri esnasında da bronş tüberkülozuna tesadüf edilmektedir. Bu gurupta (Endobronchitis caseosa - **Alexander**) bulunur. Bu şekilde bronş mükozasının hiperhemik reaksiyonuna bağlı bir (örtü şeklinde epitel nekrozu) vardır. Aynı hâdiseyi primer enfeksiyonu takip eden devrelerde (kazeöz piyelitlerin, üretrit ve salpenjitlerin) teşekkülünde de görmekteyiz. Fakat hematojen bronş tüberkülozu nadirdir.

Lenfa bezlerinin bronşlara delinmesinden sonra meydana gelen bronş tüberkülozu, (primer tüberküloz, geç primer tüberküloz, kronik akciğer tüberkülozu) unda bermutat sık görülmektedir. Bronş tüberkülozu yalnız delinme yerinden per continuitaten neşet etmez. Aynı zamanda lenfojen veya entrakanaliküler mükoza enfeksiyonundan da husule gelebilir. Bu iki şekil bilhassa en mühim ve belli başlı teşekkül sebepleridir. Lenfojen enfeksiyon, primer kompleksin lenfa bezleri sahasının faaliyeti ile alâkalıdır. Lenfa bezleri kapsülü bronş adventitiasinin sıkı bir surette yapışıklığı, bronş cidarı üzerine retrograt lenfojen tüberkülozun yayılmasını mucip olmaktadır. Lenfa yollarında retrograt ilerleme ile beraber kollateral olarak bronş cidarındaki lenfa yollariyle basiller nakledilebilirler (lymphangitische fibrose). Bununla beraber bronş tüberkülozunun husule gelmesinde konstitüsyon ve dispozisyon faktörleri beraberce bir rol oynar.

Klinik bulgular : Öksürük sert ve çekicidir. Gece ve gündüz her zaman bulunur. Vakit vakit, nöbet şeklinde, astmayı andırır mahiyette olur. Hattâ hastaları kusturur. Bazen siyanozla müterafık boğucu bir öksürük şeklinde olur. Akciğerin parankima lezyonlarında bu tarzda bir öksürük bulunmaz. Balgam az miktarda, yapışkandır. Zor çıkar. Bol miktarda basil ihtiva eder. Çizgi halinde kan bulunur. Eğer bronşektazi ile müterafık bronş stenozu teessüs etmiş ise bu zaman balgam miktarı fazla ve irinli olur. Efforla meydana çıkan nefes darlığı bazen siyanozla müterafıktır. Boğulma hissi ile astmayı andırır. Decubitus vaziyetinde daha şiddetli olur. Bronş kalibrasının daralmasından teneffüs esnasında ıslığa benzeyen bir ses çıkar. Bu sese anglosakson literatüründe (*Wheezing*), fransızlar (*Sifflement*) demektedirler. Hastayı çok rahatstız eden bu araz uzaktan duyulabilir. Oskültasyonda bronşun darlığı hizasında daha şiddetli işitilir. Teneffüsün iki zamanını da işgal ederse de enspirium esnasında daha şiddetlidir. Bronşların nedbe darlıklarında sesli teneffüs devamlı olarak işitilir. İltihaplı ödem ve mükoza tıkanmalarında vakit vakit işitilir. Ülserli stenozlarda göğüste ağrı duyulur.

Teşhis : Bronkoskopi ve bronkoğrafi kati teşhise yardım eder. Biri diğerini tamamlayan bu iki metot bronş tüberkülozunun direkt teşhis elemanlarıdır. Bronkografi ile stenoz yeri ve şekli, stenoz sahasındaki bronş kısım-

ları hakkında malûmat elde edilir. Bronkoskopi ise, stenozu meydana getiren lezyonun ödem, yara ve nedbe olup olmadığını bildirir. Şüpheli vakalarda biopsi ile lezyonun histolojik bünyesini mütalâa etmek imkânlarını sağlar.

Bronkoskopi : Ağız yolu ile trakea - bronş yolunun ilk defa muayenesi (1875) **Volotoni**, **Kirstein** (1894) tarafından yapılmıştır. 1897 de **Killian** bronşlardan bir yabancı cisim çıkarmıştır. Son senelerde **Chevalier-Jackson**'ın çalışmalariyle bronkoskopi 1930 dan sonra tüberküloz kliniklerinde yer almaya başlamıştır. Bu hususta ilk neşriyat **Eleosser** tarafından (1934) yapıldı. **Chevalier - Jackon, Soulas, Lemoine, Fleischner, Jacobeus**'ün çalışmaları bronkoskopinin değerini arttırdı. Nihayet **Steiner**, Klinik, radyolojik, patolojik anatomi bakımdan bronş akciğer tüberkülozunda bronkoskopinin rolünü gösterdi.

Teknik : **Lemoine** tarafından tadil edilmiş olan **Chevalier Jackson**'un bronkoskopu (Çocuklar ve kâhiler için ayrı çap ve boyda), optikler (görme zaviyeleri değişik şekilde), aspirasyon sondaları, yabancı cisim ve biopsi pensleri ile tekemmül etmiş bulunmaktadır. Hastayı hazırladıktan sonra boğaz, gırtlak, trakea bronş yolunun anestezisi dikkatle yapılır. Anestezi reaksiyonları, muhteliftir. Fakat umumi olarak bu reaksiyonlar yalnız öksürükten ibaret kalır. Bir kısım hastalar kuvvetli bronşitten şikâyet ederler. Anestezi yapılmış hastaya yatar vaziyette bronkoskop ağızdan sokulur. İlk önce trakea tetkik edilir. Trakea, ön cidarı gudruf halkalarından, arka kısmı mambranlı cidardan yapılmış at nalı şeklinde gözükür. Bu iki kısım arasındaki hudut bir mükoza plisi halinde uzanır. Bronkoskop bir az daha ileriye sevkedilirse sağ ve sol ana bronşların ayrıldığı **Carina** görülür. Sağ ana bronşa girdikten sonra, dış yan satıh üzerinde sağ üst lobun bronşu ve üst lobun segment bronşlarının ağızları görülür. Daha aşağıda ön cidarda orta lobun bronşunun ağzı, arka kısımda alt lobun apikal segment bronşu ve nihayet daha aşağıda alt lobun diğer seğment bronşlarının ağızları görülür. Sol ana bronşa girince, solda yan cidarlardan orta lob bronşunun ağzı, üst lobun segmentleri ve Lingula bronşunun ağzı görülür. Burası tetkik edildikten sonra yine alt lobun apikal seğment bronşunun ağzı ile diğer segment bronşlarına bakılır. Anomali bulunursa bu deliklerin topağrafisi değişik şekilde görülür. Bronş mükozası pembe ve oldukça şeffaftır. Üzerini örttüğü gudruf kısımları, mambranlı kısımlar, **Carina** kolaylıkla tefrik edilebilir. Tüberküloz ve tüberküloz dışı astalıklar bu sahalarda hastalık yaparlar.

Trakea ve bronşların, civar organlardaki değişiklikler veya lenfa bezlerinin iltihaplı tagayyürleri veya tümörleri tarafından tazyik edilerek mesirleri daralır; diğer taraftan akciğerin parankima hastalıkları veya plevra hastalıkları dolayısiyle çekilmelere bağlı mesirinde değişiklikler ve deformasyonlar gösterirler. Meselâ servikal trakea hizasında tiroit büyümeleri veya özofagus tümörleri ile kompresyona uğrar. Keza torasik kısımdaki trakeanın da timüs bakiyeleri ve tümörleri, paratrakeal lenfa bezleri, büyük damarlar ile olan münasebetleri dolayısiyle tazyika uğradığı görüldüğü gibi çekilmeye bağlı genişlemeler ve yer değiştirmeler gösterirler. Bu şekilde bir lob ve bronşları mücavir organların patolojik durumlarının tesiri altında kalır ve çeşitli değişiklikler husule getirebilir.

Bronş harketlerinin anomalisi : Teneffüs esnasında bronşların boyları uzar ve kısalır, lümiyerleri genişler ve daralır hattâ mihverleri üzerinde hafif bir torsiyon da gösterirler. Patolojik hallerde bu hareketler kaybolur veya artabilir.

Peribronşik enfiltrasyonlar neticesi bronşların rijiditesi artabilir. Bronchoplegie (bronş hareketlerinin görülmemesi) torakoplasti de görülür. Osteokondro malaside (Bronchomalacie ve Bronchomyasthénie) bronşların rijiditesi tamamiyle kaybolur,, gudruflu mambranlı yapı bulunmaz.

Deliklerin anomalisi: Stenoz; Bronşların dışardan tazyika mâruz kalması neticesi konsantrik olarak veya diyafram şeklinde daralma olur. Stenozlar tüberküloz, travma lenfa bezlerinin açılması, frengi, mikozlara bağlı bronş lezyonları ile husule gelir. Genişleme; Bronşektazilerde görülür. Gayrimuntazamdırlar çok defa iltihablı hâdiselerle beraber bulunurlar.

Bronş cidarının anomalileri; 1) Bronş mükozasının atrofisi, mükoza soluk ve incedir, gudruf halkaları kolon halinde görülür.

2) Bronş mükozasının kalınlaşması veya hipertrofisi. Bu, ya sellüler bir enfiltrasyon neticesi veya kollajen liflerin artması ile olur. Mükoza ödemi de aynı manzarayı verir.

3) Ülserasyon; daha ziyade üst lobların ağzında veya trakeada lokalize olurlar, çevreleri ödemli olabilir. Bazen yaralar geniş bir sathı işgal ederler ve kolaylıkla kanarlar.

4) Lenfa bezi - bronş fistülü; muhtelif şekillerde görülürler. Küçük bir nedbe veya kalın bir irin ile örtülü veyahut ortadaki delikten irin akar şekilde görülebilir. Bu delikten kazeum veya kireç parçaları da çıkabilir. Fistül etrafında burjonman olur ve stenozlara sebebiyet verir. Çok eski fistüllerde kireç oturmaları bulunabilir.

5) Mükozada burjonman: Bunlar iltihablı veya tümöral olabilir. Bronş yolunu tıkayabilir.

6) Mükozada nedbeler: Yaralardan veya delinme yerlerinde nedbelerden teşekkül eder, antrakozik bir tatuaj gösterirler.

Bronş mükozası şeffaf ve ince bir seröz ifrazla örtülüdür. Ödemli hipertrofik bronş iltihablarında, müzmin bronşitlerde ve bronşektazilerde bu ifrazat hem fazla hem de iltihablı vasıftadır.

Tüberküloz hastalarda bronkoskopi endikasyonları: Dört noktadan ele alınmalıdır. 1. Hilüs hastalıklarında. 2. Bronş hastalıklarında. 3. Bir lobun veya segmentin vantilasyon bozukluklarında. 4. Tedavi ve teşhis bakımından.

Hilüs hastalıkları meyanında tek veya iki taraflı hilüs adenopatileri bulunur. Bunların: a) Primer enfeksiyon, b) Adi enfeksiyonlardaki adenitler, c) Lenfojen bir tüberkülozun reaktivasyonunu intaç eden hilüs adeniti, d) Virütik enfeksiyonlar, e) Q humması, f) Boeck sarkoidi, g) Hodgkin hastalığı, h) Lenfosarkom, i) Epitelyal habis tümörler, J) Mediyastinumun habis tümörleri, k) Damar hastalıkları, l) Pnömokonyozlar ayırt edilmelidir.

Bronş hastalıklarından bilhassa akciğerde lezyon radyolojik olarak görülmediği halde kan tükürenler ve balgamda basil bulunanlarda bronkoskopi kıymetli bilgi verir. Keza bronş lavajları maksadiyle teşhis ve tedavide de rol oynar. Akciğerin kaidesindeki kavernler, bakiye kavernler, tansiyon kavernleri, rezeksiyondan önce bronkoskopi ile lavajlar yapılarak 1/3 nisbetinde iyilik elde edilmiştir. Kollaps tedavileri ve cerrahi müdahalelerden evvel bronşların tetkiki lâzımdır.

Radyolojik metotlarla bronş lezyonlarının husule getirdikleri akciğer değişikliklerini görmek mümkündür. Bu değişiklikler lob ve segmentlere ait atelektaziler veya obstrüktif anfizemlerdir. Direkt, yan radyoğrafilerle akciğerdeki bu değişikliklerin hakiki lokalizasyonları hakkında bir fikir edinmek mümkündür. Bir ana bronşun stenoza uğradığı vakalarda radyoskopik etütler ayrı bir önem kazanır. Atelektazik değişikliklerde lezyon tarafında diyafram yüksektir. Akciğerde teneffüs esnasında teneffüs hareketlerinin vüsati

azalır. Mediastinumda pandül hareketi görülür. Eğer ana bronştaki mânia nefes alma esnasında husule geliyorsa bu esnada mediastinum o tarafa kayar, mânia nefes verme zamanında husule geliyorsa sağlam tarafa kayar. Eğer mediyastinum iltihabî olarak tesbit edilmiş ise bu arazlar görülmez. *Ranke*'-nin devrelerine göre, akciğer tüberkülozunun seyrinde görülen bronş tüberkülozunun şekileri ayrı bir hususiyet göstermektedir.

Bronş kökü hilüsten (Cul de sac costodiaphragmatique posterieur) içine doğru uzar. Yuvarlaklığı içeri doğru bir inhina gösterir. Lipiodol ile lob ve segmentleri tamamiyle kıymetlendirmek çok defa mümkün olamadığından hususi bir sonda ile segmentlerin bronkografisi yapılmalıdır. Bu maksatla, lipiodolün geç olarak dışarı atılması ve imtisası göz önünde tutularak (Diodone - 10 : 15 Sm^3. Bronchoselectane - 20 Sm^3.) hidrosolübl maddeler kullanılmıştır. Bu ilâçlar teneffüs yolundan birkaç saat içinde atılmaktadırlar.

Primosekonder devrede görülen bronş tüberkülozu : Bronş primer afekti veya bronşun tüberküloz primer yarası - Bronş tüberkülozunun primer şeklidir. Bunu tersiyer devrede, akciğer lezyonu görülmeyen ve zahiren primer gibi görünen bronş tüberkülozundan tefrik etmek lâzımdır. Bronşta ilk mihrak çok nadirdir.

Dufourt dört yaşında bir çocukta primer bronş yarası tesbit ve neşretmiştir. Bu vakada bronş mesirinde bir çıkıntı şeklinde ilerleyen ilk mihrak, bronşu tıkayarak atelektaziye sebep olmuştur. Bu mihrakta bilâhara bir kazeifikasyon husule gelmiş ve bronş içine drene olmuştur. Yerinde kabarık yara teşekkül ederek nedbeleşmiştir. Netice olarak fibröz bir stenoz husule gelmiştir. Bu hâdise tam ve devamlı bir atelektazi ile sona ermiştir. Bu şekilde neşriyat nadir olmakla beraber mevcuttur.

Lenfa bezleri delinmeleri ve lenfadeno bronşik fistüller; geniş delinmeler nadirdir. Küçük delinmelere sık rastlanmaktadır. Çok defa birkaç milimetre çapında olan delinme yeri bazen mükozanın kıvrımı arasına saklanmış olarak ve bir ifrazla örtülü bulunur. Delik bir çıkıntı gösterir. Bu çıkıntının kaidesine basılırsa içinden bazen irin çıkar. Bu şekil delinmeler klinik ve radyolojik olarak ekseriya sessizdirler. Bazen açılmalariyle bronş sahasında metastatik lezyonlar yaparlar. Bu mihrakların orta ve alt akciğer sahasında bulunmaları karakteristiktir. Bazen (nebuleuse) tipte bir erken irtişahı andıran şekilde metastazlar görülebilir. Eğer hasta bu esnada meselâ tüberküloz menenjitten ölürse kazeöz bir andobronşit görülebilir. Bazen ise bu delinmeler, bronş tıkanma arazlariyle beraber ve büyük çapta olur. O zaman, akciğe sahasında homojen bir gölge veya kazeöz bronkopnömonik bir manzara teşekkül eder. Bu şekiller nadirdir.

Bronş tüberkülozunda, bronş fistülleri mühim rol oynamaktadır. *Dufourt* primer enfeksiyonda % 8 - 12, *M. Lemoine* 4 - 5 yaşındaki çocuklarda % 2 kaydetmişlerdir. Yalnız bu vakalarda aynı zamanda akciğer parankimasına ait net olarak bir opasite de bulunmaktadır. Radyolojik olarak kesafet olmayan vaklarda da gizli seyreden fistüller bulunabilir. Bu

sebeple fistül nisbeti daha fazla olması lâzım gelmektedir. Bugün ortalama primer enfeksiyonda (% 13) fistül kabul edilmektedir.

Otopsilerde **Ghon** % 17,7, De **Valesco** % 18,7, **Schwartz** % 25 nisbetinde bronş tüberkülozu (primer enfeksiyonda) göstermişlerdir. Lober ve segmenter opasiteler gösteren vakalarda ise % 26 nisbetinde fistül göstermişlerse de **Görgenyi** ve **Kassey** 29 atelektazik kesafet gösteren vakanın % 62 sinde delinme kaydetmişler bu sebeple atelektazilerde delinmenin sabit olacağını kabul etmişlerdir. Gangilyon delinmeleri ilk beş yaş esnasında tercihan fazla nisbette olmaktadır (**A. Dufourt, J. Paviot**). Bununla beraber 2 - 15 yaşına kadar hangi yaşta olursa olsun aynı nisbette fistül ve delinmeler görülür. **Kassey, Göttche, Görgenji**, sekiz haftalık bir çocukta delinme neşretmişlerdir.

Etyolojik olarak intan hastalıkları ve reenfeksiyon (*A. Dufourt*) başta gelen faktörlerdendir. Fistülün meydana geliş zamanını tesbit etmek zordur. Andobronşik delinme, tüberkülin allerjisinden 4 - 6 ay sonra, en az altı hafta, âzami üç sene sonra görülmüştür. Bununla beraber erken fistül teşekkül edebilir. Primer enfeksiyondan yedi sene sonra fistül teşekkülü yazılmıştır. Lenfa bezlerinden neşet eden fistüllere ait yegâne radyolojik belirtiler (*A.Dufourt, P. Mounier - Kuhn*) tarafından yazılan (gangliyon menşeli sekonder enfiltratlar) dır. enfiltrasyon gölgeleri, bronş - akciğer sahasındaki kazeum veya iltihabın yayılmasından husule gelen (bronkoalveolit) mihraklardır. Bu mihraklar enfiltratif ince ve biribirine karışan danelerden teşekkül etmiştir. Bazen miliyer, bazen bronkopnömonik ve nihayet tersiyer enfiltratlara yaklaşan nebüloz tiptedirler. Fakat hiçbir zaman homojen değildirler. Bu sebeple kolaylıkla atelektazi (engouement) larından ayırt edilirler. Topografik olarak bir segment veya bir lobu işgal ederler. Hilüsteki başlangıç yerinden perifere doğru yaklaşdıkça sıklaşarak, bronş mesirinde bulunurlar. Nadir olarak bronkojen yayılma bütün akciğerleri kaplar ve iki taraflı olur. Şu halde yalnız apekslerin temiz kalması, hilüsde lezyonun hâkim olması, nodüllerin bronş yolu ile yayılması suretiyle hematojen miliyer yayılmadan ayrılır. Çocuklarda fistülizasyon, bnekli enfiltrat şeklindeki gölgelerle ifade edilmekle beraber, homojen gölgelerde sık olarak fistüller ile beraber bulunurlar ve bu ihtilâtın endirekt alâmetidirler. Fistüllerde bronş içinin manzarası delinme noktası, bronş mesirinde sınırları belli, tepesinde etrafı az çok kırmızı bir enfiltrasyonla çevrili beyazımtırak bir nokta olarak gözükür. Fistüllerin etrafı enfiltre olarak kalınlaşmış ve damarlaşmıştır. Fistül burjonman şekildedir. Çıkarılan muhteviyatta basil çok fazladır. Daha ileri derecede fistülün karakterini hiperplazik reaksiyon ortadan kaldırır ve granülom teessüs ederek manzarası değişir. Granülom kolayılkla kanar ve sathı gayrimuntazamdır. Böylece fistüllerin ileri safhasında granülomatoz hiperlazi görülmesi fistülün eskiliğini gösterir. Bir de (fistül a minima) denilen şekilde fistül tarif edilmişştir. Bunların mevcudiyeti şüphelidir. Bu meyanda birdenbire teşekkül eden geniş fistüllerden mütevellit, bronş cidarında değişiklikler olabilir. Şu halde andobronşik tetkiklerde en ziyade, 1) Basit fistüller, 2) Granülomlar veya geniş fistüller, 3) Bur-

jonlu fistüller görülür. Fistülden dışarı atılan madde kazeumdur. Boşaldıktan kısa bir müddet içinde parlak beyaz renk alır. Sonraları gri hattâ sarımtırak olur. Evvelâ kıvamı sıkıdır, sonra yumuşar ve irin manzarasını alır.

Klinik ve radyolojik tetkiklerle lenfa bezi fistülü bulunan hastalarda akciğerde vantilasyon bozuklukları görülür. Burjonlu, granülomlu daha nadir olarak vejetant fistüller husule gelir. Bu gibi vaziyetler ileri derecede büyümüş lenfa bezlerinin tazyikiyle de husule gelebilir. Fistül ve tazyikla husule gelen vantilasyon bozukluklarını tefrik etmek güçtür. Ancak bronkoskopi ile mümkündür. Otopsilerde direkt fistüller yanında bir de bronşun derinliklerine doğru değişik ve uzun trajelerle husule gelen fistüller de görülmüştür. Primer yaranın sağ tarafta daha sık olması sebebiyle bu tarafın adenopatilerine ve fistüllerine daha sık tesadüf edilir. Sağda fistüllerin tercihan seçtiği yer, üst lob çentiği, bundan sonra üst lobun önündeki ana bronşun ilk kısmıdır. Lenfa bezi fistülleri, kazeöz pnömonilere sebebiyet verdiğinden en ağır tüberküloz vakaları olarak düşünülmelidir. Fistül teessüs ettiği takdirde, kronik kesafetlerin meydana çıkması kaidedir. Antibiotikler sekonder peynirleşme veya hematojen yayılmayı önleyebilir.

Bir kısım müellifler gangliyon fistüllerinin uzun süren ve kronikleşen bronş stenozu husule getirdiklerini ve bu stenozun gerek nedbelerle, gerekse bir granülomla tıkanarak ileri geldiğini bildirmişlerdir. Delinme hizasında husule gelen nedbe stenozunun akciğer parankimasında vantilüsyonu bozması çok nadir bir keyfiyettir. Umumi olarak devamlı kalan retraktil kesafet devresinde delik hizasında bir stenoz yoktur. Fakat sabit olarak bir atelektazi bulunur. Fistül ancak delik hizasında bir stenoza sebep olduğu takdirde etyolojik bakımdan mesul olabilir. Kesafetler çok defa fistül vukua gelmeden önce de bulunabilir. Lenfa bezleri bronş üzerine tazyik ederek hava cereyanı, peribronşik damar ve sinirleri tagayyüre uğratır ve gayrikabili irca olan anatomik lezyonların meydana çıkmasına sebep olur.

Bronkoskopi ana bronşu tıkayan kazeum parçalarının aspirasyonunu veyahut da granülomun parçalanmasını mümkün kılar. Tıkayıcı granülom vakalarında bronkoskopiye radyoterapiyi iştirak ettirmelidir. Lenfa bezi fistüllerinde sistematik olarak antitüberküloz ilâçlar bilhassa I N H verilmelidir. Benekli enfiltratlarda streptomycine'in tesiri yoktur. P A S tavsiye edilir. Fistüllerde en iyi tedavi tarzı bronkoskopidir. Bununla beraber kati olarak fistüllerin daha doğrusu mediyastinal adenopatilerin tedavisi için henüz bir mücadele tarzı bulunmamıştır. Prensip olarak segment veya lobta bir kesafetde hilüsa ait bir adenit fistülleşme göz önünde tutulmalıdır.

Netice olarak : Lenfa bezleri fistülleri çocuklarda primer enfeksiyon esasında sık görülür. 2 - 15 yaşlar arasında en az % 13, lober veya segmenter kesafetlerin % 39 unda bulunur. Birçok sebepler bilhassa fistüllerin bronkoskopide görülememesi, sık sık bronkoskopi yapılmaması bu nisbetler üzerinde bir tesir yapar. Pratik olarak lenfa bezleri homojen kesafetlere sebep olurlar. Fistül husule gelir. Şu halde homojen kesafetlerin bulunması fistül lehinde bir işarettir. Radyolojik olarak kati arazı (benekli) enfiltradır. Fakat bu şekil çocuklarda daha azdır (% 22).

Çocuklarda primer enfeksiyon neticesi husule gelen bronşektazileri ilk defa (1877 de) *Grancher* yazmıştır. Bronşektaziler ekseriya tek taraflıdır, daha ziyade bir lobu işgal ederler ençok sağ üst lobda ve orta lobda olduğu gibi alt loblarda Lingula hariç diğer kısımlarda bulunur. Bronşektazilerin yayılma ve topografisi de çok değişiktir. Bronş genişlemeleri segmenter veya lober büyük bronşlar veya ilk kısımlar üzerinde görülür. Çok defa erken teşhis edildikleri zaman hiçbir araz göstermezler. Bronş genişlemeleri ve stenoz ile atelektazik kollapsın oynadığı rol, klinik ve tedavide oldukça önemlidir. Retraktil bir kesafet hizasında bronşektazinin teessüs ettiğini izah için birçok faktörler ortaya atılmıştır. Burada daha ziyade mekanik faktörler hakimdir.

Atelektaziye uğramış akciğer parankimasında plevra içi negatif basınç çoğalır ve direkt olarak bronşlar üzerine tesir ederek tazyik eder ve baskı arazları meydana gelir.

Primer enfeksiyondaki segmenter atelektazilerde negatif plevra basıncı artmaz. Atelektaziye uğramış sahanın skleroza duçar olması mühimdir. Eğer retraksiyon periferik iltisaklarla tutulmuyorsa ve mediyastinuma doğru retraksiyon husule geliyorsa bronşun genişlemesine kâfi gelecek bir kuvvette çekilme husule gelebilir. Aksine olarak bu çekilme periferde olursa bronşektazi görülmeyebilir. Bu mekanik faktörleri daha iyi anlayabilmek için retraksiyonla husule gelen psödobronşektazik manzarayı da tetkik etmek lâzımdır. Eğer retraksiyon mediyastinuma doğru ilerlerse bu saha ile alâkalı seğment çok ufalır. Bu segmentin bronşu serttir, sanki içiçe girmiş gibidir, çapı genişlemiştir. Bu mekanizma ile meydana gelen bronşektazilere (psodobronşektazi) denir. Bir kısım müellifler, bronşektazinin teşekkülü için mekanik faktörlerin kâfi olmadığını, drenaj bozukluğuna ve sekonder enfeksiyona da bir rol verilmesi lâzım geldiğini bildirmektedirler. Bronşektazilerin teessüs devresinde, fena drene olan bronşların sekonder enfeksiyonları şüphesiz burada bir rol oynamaktadır. Nitekim ekseriya genişlemiş bronşların ağzında erkenden irinli ifrazat görülmektedir.

Ameuille, Lemoine, bazı bronşektazilerin menşeini, bronş arterlerinin trombozuna atfetmektedirler. **Galy** ve arkadaşları primer enfeksiyon bronşektazilerinde peribronşik iltihabı patojenik olarak göstermişlerdir. Burada bronkovasküler sinirlerin teharrüşü neticesi bronş cidarının beslenme bozukluğunun tesirini de kabul etmek mümkündür (**Delarue**).

Bronşektazi, atelektaziye bağlı değildir. Fakat her ikisi de hilüs lenfa bezlerinin meydana getirdikleri vasküler lezyonların bilhassa sinir lezyonlarının tesiri altındadır. Basillerin bir andobronşit daha doğrusu ilerlemiş safhasında kazeöz panbronşit husule getirdikleri, buna ilâve olarak elâstik ve gudruf kısımlarında harbiyet yaptıkları her zaman görülmektedir. Bu hâdise patojenide atelektazik kollaps veya bronşun beslenme tarzındaki bozuklukları ve bronş genişlemesini izah eder.

Ameliyatla çıkarılan bronşektazi piyeslerinde mükozanın normal görülmesi peribronşitik faktörlerin lehindedir. Bununla beraber bronşektazilerde mükozanın harabiyeti ve normal olarak yenilenmesi şeklinde münavebe ile değişiklik husule gelmktdir (*Galy*). Retraktil kesafetler hizasında reverzibl bronşektazilerin bulunduğu katî olarak gösterilmiştir. Primer tüberküloz enfeksiyon bronşektazileri, basit bronşektaziler gibi bir gelişme göstermektedir,

orta lobun bronşunda bronşektazi kolaylıkla husule gelir, primer enfeksiyonun bu hizadaki bronşektazisi sık görülür ve kolayca kanar. Postprimer tüberküloz bronşektaziler, primer enfeksiyon sekellerini daha ciddi bir şekle sokar ve tedavi endikasyonlarını güçleştirir. Primer enfeksiyon bronşektazilerinde bilhassa ikinci bir enfeksiyona mâruz olan ve hayatı tehdit eden vakalarda cerrahi müdahale zaruridir. Fistül ile ihtilât gösteen bronşektaziler primer enfeksiyonlarda % 77, retraktil kesafetlerde % 71 gösterilmiştir (*Brock*). Ekseriya silendrik veya ampuler ve tek taraflı olan bu bronş genişelmelerinin tercih ettikleri yerler; orta lob lingula, sağ üst lobun ön ve arka segmentleri, sol üst lobun arka ve apikal segmentleridir, patojeni katî olarak belli değildir, burada çeşitli faktörler rol oynar. Bronş stenozu, mekanik tesirler, enfeksiyon, lenfa bezleri fistülleri nihayet bronkojen yayılma neticesi kazeöz andobronşit bir rol oynayabilir; tüberküloz bronşektaziler normal hallerine geçmezler fakat sessiz kalabilirler kısa veya uzun bir zaman sonra klinik arazlar meydana gelerek hakiki tüberküloz bronşit tablosu verirler.

Primosekonder devrenin bronş stenozları : Sık görülmektedir, çok defa büyümüş lenfa bezlerinin tazyikı neticesi husule gelirler aynı mekanizm tesiri altında tazyika uğrayan bronşa ait akciğer parçasında vantilasyon bozuklukları teşekkül eder. Klinikte bronş sendromları olarak isimlendirilen bu bozukluklar şu halde, 1) Atelektazi, 2) Anfizem, 3) Lenfa bezi fistülleri ve bunun neticesi kazeöz endobronşitlere bağlı ülseröz ve fibröz stenozlar beraberce bulunabilir.

Tersiyer devrede görülen bronş tüberkülozu : Tersiyer tüberkülozun seyri esnasında bronş tüberkülozunun beraber bulunmasıdır. Bazı vakalarda akciğerlerde radyolojik olarak lezyon tesbit edilmediği halde bronş tüberkülozu bulunabilir (1943) *Amouille* normal gözüken şahısların radyolojik ve bronkoskopik olarak tetkiklerinde bronş tüberkülozu bulunduğunu hattâ ülserli ve vejetasyon şekillerini müşahede ettiğini bildirmiştir. Radyolojik olarak lezyon göstermeyen fakat bronş tüberkülozu sebebiyle rezeke edilmiş akciğer parçalarında kazeöz mihraklar tesbit edilmiştir. Hematojen menşeli bonş tüberkülozu şüphesiz bir akciğer lezyonundan sekonder olarak husule gelmez. Bu şekil bronş tüberkülozu % 70 - 80 nisbetinde kadınlarda görülür. Tersiyer devrenin bronş tüberkülozuna bermutat kronik akciğer tüberkülozunda rastlanır, basit konjestif şekiller daha sık görülür. Bu vakalarda bronkoskopide mükoza konjesyone ve ödemlidir, dokunmakla kolayca kanar, yara sathı krem gibi irinli bir madde ile sıvanmıştır, kaygan ve granüllüdür. Yara kenarları gayri muntazam, basilden zengindir. Yaralar nedbeleştikten sonra (1 - 2 ayda) darlıklar yapar bu suretle akciğer parankimasında kondansasyonlara sebebiyet verir. Bazen mükoza altında beyazımtrak renkte tüberküller görülebilir. Akciğer lezyonları iyileşirken bronş lezyonları da geriler bazen ise evolütif bir seyir alır enfiltrasyon ve ülserli şekillere geçer.

Ülseröz şekildeki bronş tüberkülozu klinik olarak, tipik bronş tüberkülozu arazlarını verir. Durdurulamayan öksürük, balgam, ateş ve zayıflama vardır. Balgamda basil miktarı boldur. Bronkoskopide trakea ve ana bronşların mühim bir kısmı tüberküloz yaralarla işgal edilmiş olarak görülüür. Tüberküloz bronkopnömonilerinde bermutat görülen bu şekiller uzun zaman devam eder. Bronşda sathî yaralar kendi kendine iyileşebilirler. Bazı vakalarda yara bir lenfa bezi delinme sahasında bulunur. Karnabahar şeklinde vejetan denilen yaralar çok defa delinme yerlerinde ve bazen müstakillen görünürler, hiçbir şikâyeti olmadan hastada gizli olarak seyreden fakat bir müddet sonra arazlar veren şekiller bulunabilir. Eğer büyük mikyasta olursa akciğerde vantilasyon bozukluğu yapabilirler; bronş tümörlerine benzer. Biopsi ile tefrik etmek mümkün olur. Yaralar bronş stenozlarının (iltihap, konjesyon, ödem sebebiyle) meydana gelmesine âmil olurlar. Ülserli stenozların kollaps tedavisinde göz önünde tutulması lâzımdır. Fibröz nedbeler gösteren stenozlar hemen hemen yalnız vantilasyon bozukluğu ile atelektazi ve atelektazi sahası içinde bronşektaziler ile müterafıktır. Bronş ağızlarında veya bronş mesirinde görülen bu stenozlar bronkoskopik olarak bir perde veya kanal şeklindedirler. Bu vakalarda klinik arazlar hafiftir, öksürük azdır, balgam yok gibidir, yalnız wheezing bulunur.

Ayırıcı teşhis bakımından bronş tüberkülozunun akciğerde vantilasyon bozuklukları ile müterafık şekilleri, hususiyle ileri yaşlarda bronş kanserlerine bağlı stenozlarla karıştırılabilir bu vakalarda klinik ve radyolojik arazlarda bir benzeyiş bulunmaktadır.

Bazen kanser eski bronş tüberkülozu nedbesi üzerinde teşekkül edebilir, bu zaman teşhis oldukça güçleşir. Bir kısım vakalarda klinik arazlar olduğu halde radyolojik bulgular mevcut olmayabilir, fakat kanama vardır, bu vakalarda bronkoskopik tetkik lâzımdır. *J. Minet* ve arkadaşlarına göre radyolojik olarak bronş cidarları normal durumda mobildir. Bronşta neoplazma bulunursa bu mobilite süratle ortadan kalkar *Lecoeur* buna (*Petrification bronchique*) demiştir. Bu araz bronş kanserinden başka, bronş tüberkülozunda hattâ büyük bronşların irinli iltihaplarında, bronşektazi, bronş frengisinde, mediyastinum adenopatilerinde de bulunur. Bununla beraber bronş tüberkülozunda araştırılmalıdır.

Tedavi : Tedavide gaye mükozanın spesifik lezyonlarını iyileştirerek stenozların teessüsüne mâni olmaktır. Eğer stenoz teessüs etmiş ise bronş drenajının ve akciğerin havalanmasını temin etmek lâzımdır. Antibiyotikler ile tedaviden önce gümüş nitrat solüsyonları, elektrokoterle bronş lezyonları koterize edilmekte idi. Bununla beraber antibiyotiklerden sonra dahi gümüş nitrat koterizasyonları bazı kliniklerde yerini muhafaza etmektedir. Bronş tüberkülozunda teneffüsün idamesi için bronkoskopiden istifade edilir. Hava

yollarını tıkayan mânialar, vejetasyon ve büyük granülom kitleleri bronkoskopi ile çıkarılır. Böylece hava yolları tekrar serbest hale getirilirler. Keza sekresyon ve kazeumlar aspire edilir. Bu aspirasyon mütaaddit defalar yapılabilir. Eğer hakiki bir stenoz mevcut ise ve tamamen sikatrisiel ve fibröz bir tabiat arzetmiyorsa bujilerle yavaş yavaş genişletme tecrübe edilir. Yalnız bu son müdahale şekli çok tehlikelidir. Bilhassa bronş rüptürününü husule gelmemesine dikkat edilmelidir. Hakiki sikatrisiyel ve ileri derecede olan bronş stenozlarında bu usul tecrübe edilmemelidir.

Bronş tüberkülozunun bugün için en iyi ve uygun tedavi şekli, Antitüberküloz ilâçlarla olur. Bilhassa basit konjestif ve ülseröz şekillerde, iltihablı, ülseröz stenozlarda çok iyi neticeler alınmaktadır. Streptomycine Lokal aerosol şeklinde ve adale içinden verilir, irinli balgam çıkaran vakalara penisilinle beraber tatbik edilir. Bu şekil tedaviden % 80 - 90 nisbetinde iyilik kaydedilmiştir. Şüphesiz nedbe darlıklarında ilaç tedavisinden bir fayda elde edilemez Str. ile beraber PAS kullanılırsa veyahut INH ilâve ederek kombine bir tedavi tatbik edilirs daha iyi neticeler elde edilebilir. INH bronş lezyonları üzerine kilo başına 5 - 10 miligram verilmekle iyi neticeler alınmıştır. Conteben'in bilhassa mukoza lezyonları üzerine tesiri olduğu görülmüştür. Aynı ilacın Solvoteben müstahzarı aerosol halinde lokal olarak bronş ve gırtlak tüberkülozunda kullanılması tavsiye edilmektedir.

Trakea bronş tüberkülozunun mahiyeti andoskopik muayenelerle daha iyi anlaşıldığı gibi hastalığın lokal tedavi imkânları da artmıştır. Bronkoskopi etyolojiyi tâyin ve hastalığın lokalizasyonu ile yayılma derecesini tesbite hizmet eder. Sebebi bilinmeyen birçok kan tükürmelerinin etyolojisini (tümör, hemorrajik trakeitis, bronşektazi) aydınlatır. Bu meyanda antitüberküloz ilaçlarla lokal tedaviyi sağlar. Str. INH, Conteben 48 saatte bir Métras sondasiyle 1 - 0.75 gr. adale içinden aynı zamanda verilmek suretiyle yapılan tedavilerden iyi neticeler alınmaktadır.

E. Tanner bronş tüberkülozunda PP vitaminin (vi - nicotyl) müessir olduğunu bildirmektedir. Bu tesirin bronş mükozasının müdafa kabiliyetine ait nonspesifik bir tesirden mi veya PP vitamininin direkt basil üzerine tesirinden midir tâyin edilememiştir. Akciğer tüberkülozunda ameliyatlardan sonra bronş ihtilâtlarını azaltmak için antitüberküloz ilâçların dozlarının tâyini mühimdir. Cerrahî müdahaleden sonra bronkoplöral fistüller ve bronş yaralarının meydana gelmemesi için ameliyattan evvel teneffüs yollarının tetkiki ve kıymetlendirilmesi lâzımdır. Zira akciğer tüberkülozunda bronş tüberkülozu kollaps tedavisi endikasyonunda bilhassa pnömotoraks ve torakoplastide bir mahzur teşkil etmektedir. Antitüberküloz ilâçların verilmesi sebebiyle çok defa pnömotoraks geç tatbik edilmekte ve böylece bronş tüberkülozu teşekkül ettikten sonra yapılan kollaps tedavileri müessir olamamaktadır. Bronş tüberkülozu, pnö-

motoraksda atelektazilerin teşekkülüne sebep olmaktadır (Atelektazi + bronş tüberkülozu + Pno). Bu vakalarda proğnoz çok ciddidir. Şu halde bronş tüberkülozu kollaps tedavisinde hakiki bir kontrendikasyon teşkil etmektedir. Parankima tagayyürleri gösteren bu gibi vakalarda bronş lezyonu tamamiyle iyileştikten sonra kollaps tedavisi düşünülmelidir.

Fibröz stenozla müterafık ileri derecede bronşektazi ve irinleşme teessüs etmiş vakalarda rezeksiyon yapılmalıdır. Bunlarda kollaps tedavisinden çekinilmelidir. Diğer tedavilere cevap vermeyen ilerleyen ülseröz granülomatöz tıkanmalarla müterafık şekillerde cerrahi müdahale (resection) tatbik edilir. Bronş tüberkülozunun tedavisinde esas gayelerden biri de bronş lezyonlarını çok erken olarak tesbit olmalıdır. Bugün elimizde mevcut bütün tedavi şekillerinden faydalanarak nedbe stenozlarının teşekkülüne meydan vermemek lâzımdır. Stenoz teşekkül ettikten sonra o bronş sahasında büyük vantilasyon bozuklukları ve bronşektazik sekeller husule gelirse, artık proçes irreversible bir hal almış demektir. Proğnoz da ümit verici olmaz. Antitüberküloz ilâçlarla tedavi ve toraks cerrahisinin tekâmülü ile evvelce bildirilen % 40 ölüm nisbeti halen pek çok düşük bir nisbet göstermektedir.

EPİTÜBERKÜLOZ

Akciğerde primer tüberküloz mihrak civarında husule gelen taze lezyonlardır. Müelliflerin birçoğu primer tübekülozun başlangıcında husule gelen ve spontan olarak iyi olabilen akciğer kondansasyonlarını epitüberküloz olarak kabul etmişlerdir. *Eliasberg* ve *Neuland* tarafından (1920) de;

1. Tüberkülin testi müsbettir.

2. Radyolojik olarak akciğerde muhtelif genişlikte hattâ lober enfiltrasyonlar bulunur.

3. Birkaç ay zarfında spontan olarak bu enfiltrasyonların tamamiyle kaybolarak normal bir akciğer parankiması bırakır.

4. Klinik olarak hafif veya hiç araz vermeyen vakalara epitüberküloz ismi verilmiştir. *Ranke*'nin birinci devresini ihtiva eder veya ikinci devrenin başlangıcını teşkil eder.

Grancher, 1883 de (splenopnömoni) ismi altında akut seyreden psödoplöral arazlar veren hususi bir akciğer konjesyon şeklini oartaya attı ve bunun pnömoni ile *Voillez*'nin akciğer konjesyonunun (plöreziye benzeyen pnömoni) gösterdiği arazlardan tamamiyle farklı olduğunu etyolojisinin (tüberküloz) a bağlı bulunduğunu bildirdi. 1919 da *Ribardeau, Dumas, Béclere*, akciğerin primer tüberküloz enfeksiyonunun meme çocuklarında klinik ve radyolojik olarak iyi olabilen bir akciğer kondansasyonu meydana getirdiğini yazdılar. Aynı sene Almanyada *Kleinschmidt*, tüberküloz çocuklarda akut pnömonik safhaların sık vukua geldiğini ve primer tüberküloz lezyonlar civarında pnömonik seyirli mihrakların inkişaf ettiğini bildirdi. *Eliasberg* ve *Neuland* tarafından tüberküloz zemin üzerinde inkişaf eden ve spesifik karakterde olan akciğerin bu kondansasyonları üzerinde çalışan muhtelif Alman müellifleri ve bilhassa *Engel, Grancher*'nin splenopnömonisi ile epitüberkülozun aynı hâdise olduğunu görerek (Paratüberküloz enfiltrasyonlar) ismi altında bunları birleştirdi. *Epstein* (1922), *Dufourt, Troisier*, splenopnömonileri, bilhassa semptomatolojik, klinik ve radyolojik mütalâa ettiler. Bu esnada bir kısım müellifler bu tüberküloz kondansasyonların bizzat basilin tesiriyle bir kısımları ise basil toksinlerinin pnömonik bir proçesi olarak kabul ettiler. *Redecker* ve *Hoper* bunu; tüberküloz enfeksiyonunun ilk devresini karakterize eden tüberkülin hipersansibilitesi ile alâkadar bir alkerjik reaksiyon olarak kabul ettiler. 1936 da *Rössle*, ortaya atılan bütün düşünceleri red ederek bunun bir atelektazi olduğunu bildirdi. Kısa bir zaman zarfında *Fleischner, Débrê, Alexander* (çocukla-

rın tüberküloz adenopati trakeobronşikleri seyrinde akciğerde vantilasyon bozuklukları nazarı dikkate alınarak) hususiyle *Redecker* (1940) in çalışmasiyle bu düşünce inkişaf etti. Yapılan bronkoskopik tetkiklerde bronşlarda tagayyürler bulundu.

Bu suretle *Neuland Eliasberg*'in epitüberküloz veya *Gransber*'nin splenopnömonisi klinik olarak tamamiyle hususiyet gösteren akut bir hastalık olarak kabul edildi. Şu halde epitüberküloz deyince; kendi kendine iyi olabilen akut veya kronik, faal veya gizli, akciğerin konjestiv pnömonik hâdisesi anlaşılmalıdır. Primer enfeksiyonla beraber veya primer enfeksiyonu takip eden seneler zarfında vukua gelir. İkinci çocukluk devresinin hastalığıdır. Meme çocuklarında nadir, kâhillerde ise enderdir.

Etyoloji : İki nokta mühimdir. Tüberkülozun ilk devrelerinde görülür. Bu sebeple ikinci çocukluk devresini tercih ettiğinden tezahürleri tamamiyle özel bir karakter gösterir. Primer veya sekonder olarak meydana gelir.

Primer epitübeküloz : Primer kompleksle beraberdir. Esasen primer kompleks olmaksızın bulunması pek nadirdir. Başlangıçta tüberkülin testi pek hafif müsbettir. Bu menfilik birkaç gün nadir olarak birkaç hafta (*Débrê* nin bir vakasında üç ay) gecikerek müsbet olur.

Sekonder epitüberküloz : Primer enfeksiyondan ortalama 3 - 8 ay sonra hususle gelmektedir. Hastada primer enfeksiyon hiç belli olmaksızın geçmiş olabilir veyahut iyileşmiş safhasındadır. Fakat buna rağmen, menfi olan deri reaksiyonu uzun zamandanberi müsbettir ve o zamana kadar normal, olan akciğer sahasında veyahut parankimaya ait bir gölge yanında oldukça eski gangliyoner bir gölge görülür. Epitüberküloz 3 - 10 yaşlar arasındaki çocukları hasta etmektedir. Kızlarda daha fazladır (*Redecker*).

Radyolojik olarak : Epitüberkülozlar primer olsun, sekonder olsun aynı klinik tabloyu gösterirler. İkinci çocukluk devresinin iyi olan gangliyon akciğer tüberkülozu ile kısmen karıştırılırlar. Sekonder olan epitüberkülozlar yalnız hakiki klinik bir otonomi gösterirler.

Epitüberkülozda klinik arazların gizli seyretmesi, anatomik materyelin nadir olması sebebiyle bu hastalığın esaslı bir şekilde tavsifi daha ziyade radyolojik olmaktadır. Röntgende, umumi olarak akciğerler, kesif, homojen bir opasite gösterir. Bu kesafet, plöral eksüda kesafetinden daha hafiftir ve kaburgaların görülmesine müsaade eder. Ne alâkadar olduğu sahada reaksiyon, ne de mücavir organların devamlı retraksiyonu görülmez. Bazı vakalarda radyoskopide (*Holzknecht - Jacobson*) arazı yani mediyastinumun enspiratuvar olarak hasta tarafa doğru çekilmesi görülür. Bu sebeple bu araz aranılmalıdır. Opasite sahasının genişliği ve lokalizasyonu çok değişiktir. *Brun, Dufourt* radyolojik olarak beş şekil yazmışlardır :

1. Mahdut mihraklı epitüberküloz : Parankimanın primer lezyonu çevresinde inkişaf eden az yayğın bir gölgedir. Akciğerin her hangi bir yerinde, daha ziyade sağda yarı alt sahada görülür. Bir ceviz veya mandalina büyüklüğündedir. Yuvarlak veya oval olur. Bir sissür iltihabı varsa kenarlarından biri üzerine doğru düzlük gösterir. Adeta yassılmış gibidir. Çok defa mediyastinum ve hilüs lenfa bezlerinden bir veya birkaçının büyümesi beraber bulunur. İmtisasa uğrayarak merkezinde fibro - crétacé tüberkülün oldukça kesif bir gölgesini bırakır.

2. Jüksta veya parahiler epitüberküloz : Hilüsü kapatan az veya çok geniş bir gölge şeklindedir. İçeriden mediyastinum ile bir kitle teşkil eder. Dış kısmı yuvarlak bulanık bir manzara gösterir.

3. Sissüral epitüberküloz : Muhtelif manzarada gölgeler verir. Hudutlarından biri daima net olarak sissüral bir seyir takip eder, diğer hudutları ise bulanıktır. Genişlemesine uzamış bir şerit, üç köşeli (zirvesi dışarıda veya içeride) gölge gösterirler. Gaga şeklinde veya eperon tarzında değişik gölgeler mevcut olabilir.

4. Lop epitüberkülozu : *Eliasberg* ve *Neuland*'ın ilk tariflerine ve Fransız müelliflerinin splenopnömonisine uyar. Alt lobun epitüberkülozu akciğer sahasının alt yarı sahasını işgal eden bir plöreziyi andırır. Fakat çok defa sinüs kostodiafrağmatik az gölgelidir ve üst sınırı bulanıktır. Orta lobun epitüberkülozu sağ kaideye doğru bir opasite gösterir. Küçük sissüre tevafuk ettiğinden üst sınırı nettir. Halbuki alt sınırı bulanıktır. Kostodiafrağmatik (*culde-sac*) serbesttir. *Fleischner*'in lordotik vaziyetinde, gölgenin şekli değişir ve üç köşeli olur. Üst lobun epitüberkülozu zirveye kadar üst kısmı işgal eder. Sağda alt sınırı nettir. Düz veya hafif münhanidir. Solda opasite daha aşağılara iner. Tedrici bir surette gölge sahası artar.

5. Massiv veya hemitoraksın epitüberkülozu : Bir akciğer sahasını işgal eden kesafet gösterir. Yandan çekilen flimlerde bir akciğer lobunu tamamiyle işgal eden gölgelerin çok nadir olduğu, daha ziyade bu kesafetlerin segmentlerin kondansasyonundan ibaret olduğu görülür. Çocuklarda hilüs sahasındaki kesafetlerin bir çoğunda hakikatte parankima ve gangliyon elemanlariyle beraber meydana geldiği görülmektedir. Tomografik tetkikler bunun kâhilde de böyle olduğunu gösterir. Profil flimlerde sissüral epitüberkülozun üst lobun aksiller ve vantral segmentlerinde lokalize olduklarını görmek mümkündür. Gaga veya eperon şeklindeki bir kısım gölgeler bilhassa orta lobun segmentlerine aittir. Fakat ekseriya bunlar kuvvetle retraktil kondansasyon haline geçerler ve epitüberküloz kadrosundan çıkarlar. Epitüberkülozun lokalizasyonu en ziyade üst loblarda olur. Bundan sonra orta lob ve en az alt loblarda görülür.

Umumi olarak epitüberkülozlar iki grupa ayrılırlar. 1) Topografik olarak sistematize olan epitüberküloz şekilleri (lober, segmenter gibi), 2) Perifokal sistematize olmamış gölgelerdir. Bunları akciğerin segment strüktürüne bağlamak imkânı olmaz. Bunlar üç manzara gösterirler (Çevresi bulanık mihraklar, parankimanın tamamiyle içinde yuvarlak şekiller, aşikâr bir surette hudut göstermeksizin jüksta sissüral kesafetlerdir).

Klinik arazlar : Çok değişiktir. 1) Diskret şekiller; en sık görülen şeklidir. Bazen başlangıçta ateşli bir devre gösterir. Ateşin birdenbire yükselmesi ve düşmesi, hafif öksürük ve yan ağrısı vardır. Teneffüs siflan, psödoastma şeklinde (Wheezing) vasfında olursa mühim bir arazdır. Nadir olmakla beraber kısmi bir bronş stenozu telâkki edilir. Fizik muayenede kesafet sahasında sübmatite, nadir ince raller duyulur. Çok defa hiç araz alınmaz. Tüberkülin deri testi müsbettir. Çocuk ne kadar küçük ise testin kıymeti o kadar fazladır. Hemen başlangıçta radyolojik olarak parankimaya ait gölge görülür. Birkaç gün veya iki hafta zarfında ateş lizis ile düşer. Çocuk sağlam gibi görünürse de radyolojik gölge uzun müddet kalır.

Hastalık daha hafif bir şekilde başlayabilir. Yalnız hafif bir ateş, solukluk, tedrici zayıflama nazarı dikkati çeker. Nezle hali vardır. Basit bir nezle telâkki edilir. Tüberkülin testi ve radyolojik olarak teşhis konur. Kısa zamanda hasta iyileşir.

Akut epitüberkülozlar : Oldukça nadirdirler. Hastalık birdenbire yüksek ateş, kuru öksürük, nefes darlığı ve yan ağrısı ile başlar. Üst lobların epitüberkülozu pnömoniyi andırır. Kaidelerin epitüberkülozu ise tipik *Grancher* splenopnömonisidir. Perküsyonla koltuk altına kadar bir matite alınır. Bu matite ön kısımda kaybolur. Teneffüsle toraksın açılması azalır. Oskültasyonda veziküler teneffüs işidilmez. Bazen sufl duyulabilir. Derin teneffüsle nadir ince yaş raller alınır. Organlar yerlerini dğiştirmez, solda olursa *Traube* mesafesi sonoritesini muhafaza eder. Plevraya ponksiyon yapılırsa eksüda alınmaz. Radyolojik muayenede kesafet sahası görülür.

Birkaç hafta müddetle 39 - 40 derece ateş olur. Herpes yoktur. Dil temizdir, pnömoni hali görülür. Bazen fizik arazlarla (yaş raller) öksürük ve balgam bulunur; ateş düşdükten sonra radyolojik arazlar uzun bir zaman devam eder.

Hastalığın seyri : Bermutat hastalık iyileşir ve radyolojik kesafet yavaş yavaş kaybolur. Fakat aylarca bu kesafet devam eder. Kesafetin silinmesi klasik olarak, radyolojik gölgenin periferinden başlar ve merkezinde sona erer, eğer hilüs sahası hasta ise imtisas hilüste sona erer. Hakikatte ise gayrimuntazam olur. İmtisas esnasında gölgenin ortasında berrak bir saha teşekkül ederek bir kavern manzarası alır (*Simon*). Bu şkilde santral bir

temizlenme veya bir anfizem bülü manzarası görülebilir. Epitüberküloz enfiltrasyonun tam imtisası için bermutat 6 - 18 ay lâzımdır. Bununla beraber daha kısa sürebilir. Yaygın enfiltrasyonlarda daha uzun olur. Nadir olmakla beraber bazen yeniden bir nüküsle gerilemekte olan radyolojik manzara yeniden büyür, klinik arazlar da artabilir.

İhtilât ve sekeller : Hastalık seyrinin her hangi bir ihtilâtla değişmesi nadirdir. Ateşli akut şeklin başlangıcında kan tükürme olabilir. Fakat nadirdir. Bir genç kızda spontan pnömotoraks yazılmıştır. Epitüberkülozun teessüsü esnasında husule gelen adenopatiden bronşa açılma vukua gelebilir.

Epitüberkülozun imtisasından sonra lokal nodüler bir iz kalabilir. Epitüberkülozun kazeifikasyona doğru evolüsyonu nadir, hattâ istisnaidir (*Redecker* ve *Kleinschmid*'in kazeöz epitüberküloz iltihabı). Alman müellifleri bu şekil evolüsyonu mükerrer ekzojen sürenfeksiyonlara atfetmektedirler. Primer mihrakın erimesi veya kazeöz lenfa bezinin delinmesi sebp olabilir. Daha çok nadir olmak üzere epitüberkülozun seyri esnasında ve imtisastan bir zaman sonra granüli veya menenjit görülebilir. *Dufourt, Brun*,e göre granüli % 3, *Birk* ve *Hager* 50 vakada üç ölüm, *Redecker* 26 vakada ikisi menenjit olmak üzere üç ölüm kaydetmişlerdir.

Sekeller; radyolojik olarak parankima ve lenfa bezlerinde kireçleşmiş mihrakların devamlı kalması, sissüral bir iz bulunması sık görülür. Yaygın epitüberkülozlardan sonra plevra senfizleri ve sinüsler (kaburga - diyafram) dolgun olabilir. Epitüberkülozun husule geldiği sahada bronşektazinin inkişaf ettiği yazılmıştır (*Sergent*). Bu bronşektaziler silendrik şekildedirler, zamanla enfekte olabilirler. Başlangıçta epitüberküloz karakterde olan bir kondansasyonun retraktil şekle geçtiği görülebilir. Bronkoskopi ve bronkografi ile bronş stenozu veya ehemmiyetli bir bronşektazi bulunup bulunmadığı meydana çıkarılır. Lober retraktil kondansasyonlar bilhassa jüksta trakealdirler. Retraksiyon bazen o kadar kuvvetli olur ki retraksiyona uğrayan segment veya lob pek ziyade ufalır ve bronkoğrafide bir çizgi halinde (*tractus linéaire*) bunu tanımak mümkün olur (*Potton, Jeune, Berthenod*).

Bronkoskopi : Prensip olarak, akciğerin devamlı kalan lober veya segmenter kesafetlerinde bronkoskopi yapılmalıdır. Ancak yüksek ateşli vakalarda nadir olarak yapılmaz. İlk çocukluk devresinde ihtiyatlı olmalıdır. Primer enfeksiyonda bronkoskopide bronş lezyonları yüksek nisbette gösterilmektedir. Epitüberkülozda ise kaide olarak vardır (*Mounier - Kuhn* ve *Jeune*). Epitüberkülozda inkişaf eden lezyonların natür ve önemi çok değişiktir. Ana bronş veya lob bronşu iltihaplı, kırmızı ödemli görülür. Trakea eperonunun genişlemesi, segment veya lobların eperonlarının enfiltrasyonu çok sık görülen manzaralardandır. Adenopati ile bronşların basılması nadir olarak görülür. Vakaların 1/3 ünde bronş fistülü kaydedilmiştir. Çok defa bir ödem veya

iltihaplı bir lenfa bezi ile maske edildiğinden bronş fistülü düşünülmez (*Mounier, Kuhn*). Bronş kalibrasının daralması neticesi stenoz olur. Mukozanın şişmesi münhasıran iltihabidir. Lokal adrenalin tatbikinden sonra geçer. Bronş yolu az veya bol ifrazat ile doludur. Nadir olarak bu ifrazat irin vasfında olur. Müküs, bronş höcreleri, makrofaj ve polinükleerleri ihtiva eder.

Yaşa göre klinik şekiller : Meme çocuklarında nadirdir. Hastalığın bu yaşta seyri, ikinci çocukluk devresinde görülen klinik şeklin aynıdır.

Gençlerde ve kâhillerde : Daha güç iyileşirler, epitüberkülozla beraber tüberküloz bronkopnömonilerin mevcudiyeti, keza anfizem büllerinin teşekkülü yazılmıştır.

Primer enfeksiyon mihrakı ile müterafık erken teşekkül eden bazı plöreziler (hakiki plevra epitüberkülozları)olarak düşünülmüştür. Bu şekil daha ziyade gençlerde ve kâhilde görülmektedir.

Akciğerdeki lezyonlara benzer şekilde Almanyada, folliküllerden fakir ve hususiyle iltihabi dokudan teşekkül etmiş trakeobronşik adenopatilere gangliyoner epitüberküloz veyahut epitüberküloz adenit ismi verilmiştir. Regreessiv seyirli ve az kesif olmalariyle radyolojik olarak kazeöz adenitlerden tefrik edilirler.

Miliyer epitüberküloz (bazen erken mikronodüler mihrakların görünmesi) münakaşalıdır. Tifobasilloz, eritema nodosum, fliktenüler konjonktivitisin seyri esnasında akciğerlerin radyolojik tetkiki ile, akciğerlerde epitüberküloza sık rastlanılmaktadır. İyileşen ve likorda hiçbir değişiklik yapmaksızın seyreden menenjitleri; epitüberküloz tezahür olarak kabul eden müellifler vardır (*Kuhn*).

Prognoz : Bermutat iyileşir, kâhilde de seyri müsaittir.

Teşhis : Şematik olarak, 1) Akciğerde homojen gölge, bazen lenfa bezinin büyümesi ile müterafıktır. 2) Tüberkülin testi müsbettir. 3) Yeni bir enfeksiyon yani bulaşmadır. Bulaşma ekseriya aile dışıdır. Direkt olarak balgamda basilin bulunması nadirdir. Mide suyunda basil aranması, kültür, kobaya inokülasyon daha katî bir teşhis imkânını verir. Ateşli hastalarda kan çökmesi yüksektir. Kan formülünde sola inhiraf olur.

Teşhis tefriki : Primer enfeksiyon, ateşli vakalarda akut pnömopatiler, pnömoni, bronkopnömoni, atipik pnömoniler, grip pnömonileri ile karıştırılabilir. Atelektazi ile ayırt edilmesi oldukça mühimdir.

Stenozlu bir bronşa tevafuk eden akciğer sahası retrakte olmayan bir opasite gösterebilir ve her şekilde bir pnömoni hepatizasyonuna benzeyebilir. Bu şekli aydınlatmak maksadiyle bunlara (*Atelectasie humide*) veyahut

(*Engouemant atelectasique*) terimleri kullanılmaktadır. Bununla beraber, 1) Bütün retrakte opasiteler bir bronş stenozuna ait değildir. 2) Bronş stenozu ile müterafık birçok kondansasyonlar retrakte değildirler. 3) Primer enfeksiyon tüberkülozu her iki manzaranın menşei olabilir. Bu vakalarda evvelâ mevcut gölgenin tüberküloz natürde olup olmadığını tâyin ondan sonra bronş lezyonunun önemini tesbit etmek lâzımdır.

Patolojik anatomi : Epitüberküloz iyi olan bir hastalık olması sebebiyle anatomik ve patolojik tetkikler pek az yapılmıştır. Bir lezyon veya ihtilât sebebiyle ölüm olan vakalarda daha ziyade tetkikler mümkün olmuştur. Yeni bir splenopnömoni mihrakı (*Armand délille*), esaslı bir spesifik değişiklik olmaksızın, alveol bölmelerinde bir tagayyür bulunmadan, birkaç yuvarlak höcreli, ödematöz alveolit lezyonlardır.

Eski mihraklarda alveol bölmeleri kalınlaşır ve alveoller daha fazla miktarda yuvarlak höcre ihtiva ederler. Lezyonu teşkil eden mihrakta birkaç münferit spesifik eleman (dev höcreler, mikroskopik nekrotik mihraklar) bulunur (*Gally*). Bazı vakalarda alveol kollapsüsü, hâkim olan lezyon olarak bulunur. *Pagel, Fish* lenfa bezi fistüllerini ön plâna koymuşlardır.

Patolojik anatomi bakımdan epitüberküloz; merkezi iyi hudutlandırılmış bir mihrak teşkil eden münteşir bir lezyondur. Ekseriya ankapsüledir. Umumi olarak fibröz bir organizasyon yolundadır. Kazeöz bir merkez gösterir. Bazı vakalarda spesifik teşekküller olmaksızın hepatizasyon lezyonları bulunur. Basit bir «alveolite oedemateuse» dir. Küçük yuvarlak höcreler ve fibrinöz reaksiyonludur. Bazı fibrinli nekrotik adacıkların bulunmasına rağmen basil bulunabilir. Bir kısım vakalarda bilâkis spesifik elemanlarla bir epitelyal pnömonik lezyon bulunur. Birkaç dev höcre, nadir olarak tüberküloz nodülü vardır. Hattâ basili bulmak mümkündür. *Galy*'ye göre, epitüberküloz, epitelyal ve konjestif karışık bir pnömoniden teşekkül eder. Muhtelif natürde, alveolde eksüdasyonla müterafıktır. Umumi olarak üç mühim karakteri bulunur. 1. İyi olur, 2. Erken gözükürler. 3. Spesifik elemanlardan çok fakirdirler.

Patojeni : Epitüberkülozu ilk mütalâa edenler iltihabi lezyonun daha hâkim olduğunu spesifik tüberküloz lezyonun ise nadir olduğunu bildirdiler. Bu meydana epitüberküloz, perifokal reaksiyon olsun, iyi olabilen tüberküloz pnömonileri olsun imtisasa uğrayabilmesi meselesi, zeminin, basil ve toksinlerinin, allerjinin rolleri münakaşa edildi. Daha sonraları büyümüş lenfa bezlerinin tazyikiyle atelektazi ve epitüberküloz arasındaki münasebet tetkik edildi. Daha yeni olarak bronşların ve bunlara refakat eden vaskülonervö pedikülün proçese aktif olarak hissedar olmasının önemi araştırıldı.

1. *Eliasberg* ve *Neuland*'ın epitüberkülozu, tüberküloz zemin üzerinde spesifik olmayan bir enfiltrasyon (epifenomen) olarak telâkki etmişlerdir.

Hattâ bu sebepten hastalığa epitüberküloz demişlerdir. Tüberküloz enfeksiyonunun başlangıcında görülmesi ve ikinci çocukluk devresini tercih etmesine göre tüberküloz zeminin bir rolü vardır.

2. Epitüberküloz allerjik bir reaksiyondur (*Tendeloo, Kleinschmid*), Epitüberküloz enfiltrasyonu, lenfa bezleri veya parankimada tüberküloz bir mihrak etrafında inkişaf eden bir perifokal reaksiyon olarak düşünmektedirler. Hassas bir zemin üzerinde basil toksinleriyle husule gelir. Bundan başka *Redecker,* erken ekzojen sürenfeksiyonlarla organizme giren basillerin dezentegrasyonunun meydana getirdiği toksik mahsullere büyük bir kıymet vermektedir. Vakaların % 70 inden fazlasında böyledir. Bu suretle *Tendeloo* epitüberkülozu hassas bir organizmde toksin ifrazatından, bir mihrak etrafında akciğer dokusunun allerjik reaksiyonu olarak kabul etmektedir. Hakikaten epitüberküloz, primer enfeksiyonu takip eden tüberkülin hipersansibilitesi devresinde gözükür. Nitekim basit bir deri veya deri içi tüberkülin testi ile epitüberküloz mihrakların meydana geldiğini görmek mümkündür. Epitüberküloz lezyonlarda basilin çok nadir olması veya bulunmamasını bu düşünce ile izah etmektedirler.

3. Epitüberküloz iyileşebilen bir tüberküloz alveolittir. Direkt muayene ile nadir olarak basili bulmak imkânı varsada akciğerdeki mihrak hizasından olsun, ifrazattan olsun kültür ve inokülasyonla basil müsbet vakalar oldukça fazla görülmektedir. Parça alınarak biopside (*Rubinstein*), akciğere ponksiyon yapılarak çekilen kanda (*Dufourt, Brun*) basilleri boyayarak bulmak imkânı olmuştur.

Fransız müelliflerinin bir çoğu, tüberkülozun başlangıç safhasında iyileşebilen akciğer kondansasyonlarını, iyileşmiş pnömonik mihraklar olarak kabul etmişlerdir (Sellüler veya ödematöz alveolit). Eğer bu iyileşebilen alveolit mıntakası yaygın olursa primer epitüberkülozu meydana (Reaction epituberculeuse de *Ribardeau - Dumas*) getirir. *Sifferlen, Troisier* tecrübi olarak anestezi altında hayvanları hava yolu ile enfekte ederek *Armand - Delille* akciğere transparyetal basil şırınga ederek genç hayvanlarda mihrak halinde veyahut yaygın alveolit lezyonlarla bilhassa teşekkül eden yaygın kondansasyon mihrakların husule geldiğini görmüşlerdir.

4. Epitüberküloz, lenfa bezlerinin tazyikı neticesi bir atelektazidir. *Rössle* (1936) başlangıç tüberkülozunun iyileşen kondansasyonlarının tamamiyle mekanik olduğunu ve epitüberkülozun bir adenopati sebebiyle basılan bir bronşun alâkadar olduğu akciğer sahasının atelektazisinden başka bir şey olmadığını bildirmiştir. Kısa bir zaman sonra *Rössle*'nin düşüncesini birçok müellifler kabul ettiler. Epitüberküloz vakalarında sistematik olarak bronkoskopi yapılacak olursa, bronkostenoz ve bronşların lenfa bezleri tarafın-

dan tazyika uğradığı görülmekle beraber bronşlardaki ödemin husule gelmesinde allerjik hâdiselerin de rolü olduğu kabul edilmektedir. Epitüberkülozda, 1) Mekanik, 2) Allerjik, 3) Enfeksiyon olmak üzere üç elemanın tesiri bulunmaktadır. En ziyade bronş tıkanması müessirdir. Epitüberkülozda bronkoskopik olarak lenfa bezleri hizasında (bronş mükozasının konjesyon ve ödemi, bronş fistülü) görülür. *Hutchion*, bronş cidarının epitüberkülozun husule gelmesinde bir rolü olmadığını, lenfa bezinin bizzat bronşu tazyik ederek hastalığın meydana geldiğini iddia etmektedir. Bir kısım müellifler epitüberkülozun meydana gelmesinde esas lezyon bronş fistülü veyahut bir granülom veya kazeum ile bronşun mekanik tıkanması müessirdir. Veyahut da lokalize bronkojen disseminasyon neticesidir.

Redecker, perifokal allerjik proçese bronşların katılması ile havanın girmesine mâni olabilecek şekilde fazla ifrazata ve ödeme sebep olabileceğini düşünmektedir. Kronik epitüberküloz az veya geniş mikyasta akciğerin havalanamaması neticesidir.

Jeune, Mounier, Kuhn'a göre, yukarı bronş lezyonları allerjik değildirler nitekim bronş lezyonlarının yeri ile akciğer kondansasyonlarının yeri arasında bir aykırılık bulunmaktadır.

Epitüberkülozda bronş lezyonlarının bulunduğu inkâr edilemez. Bununla beraber bronkoskopik olarak bronş lezyonu olduğu halde epitüberküloz kesafetlerin bulunmadığı da vâkıdır. Allerji, perifokal reaksiyonların tek sebebi değildir. Tüberkülozun diğer tezahürlerinda da mühim rol oynar.

Epitüberkülozda akciğer parankiması ve bronş yegâne sebep değildir. Plevra ve plevra altı doku da etyolojide alâkadardır. Bu sebeple değişik radyolojik manzaralar görmekteyiz. Diğer taraftan akciğerde vantilasyon ve ifrazatın boşalması göz önünde tutulacak olursa, 1) Vasomotris reaksiyonların rolü, 2) Kan stazı, 3) Lenfatikleri de düşünmek lâzımdır. Bu çeşitli faktörlerin ayrı ayrı birer hissesi olabilir. Hülâsa, kazeöze ancak nadir olarak uğrayabilen ve bu şekilde imtisasa duçar olan tüberküloz enfiltrasyonunu (epitüberküloz) olarak tanımaktayız. Bermutat primer tüberküloz mihrakla alâkadardır. Basilli bir küçük mihrak jelâtinöz enfiltrasyon veyahut toksik ödemli bir geniş saha ile çevrildiği zaman perifokal bir enfiltrasyon görülür. Bu, tüberkülinoproteine karşı veyahut fokal sahadan akciğerin muhitine doğru nüfuz ederek yayılan ölü veya az miktarda canlı basillere karşı dokunun hipersansibilite reaksiyonuna aittir. Tüberküloz pnömoni peynirleşmeye istidat göstermeden vukua gelebilir. Bundan dolayı imtisas eder. Allerjik tavşanlarda ölü veya virülan olmayan tüberküloz basillerinin trakea içine şırınga edilmesiyle hastalık husule getirilebilir. Epitüberküloz enfiltrasyon yanında tüberküloz basili ve peynirleşme olmadan mütaaddit dev höcreleriyle granülom bulunabilir. Kaide olarak epitüberküloz, tüberkülin verildikten sonra artar.

Tedavi : Bu hastalar mükerrer enfeksiyonlardan korunulmalıdır. Muntazam olarak klinik ve radyolojik kontrollerle hijiyenodiyetetik tedavi tatbik edilmeli ve hastada akciğer gölgeleri kayboluncaya kadar bu kontroller ihmal edilmemelidir. Eğer ateş varsa düşünceye kadar yatakta istirahat lâzımdır. Prevantroyumda (orta yükseklikte 1000 - 1500) irtifada iklim tedavisi (2 - 4 ay) tavsiye edilir. Kollaps tedavisinin yeri yoktur. Çünkü spontan iyileşme her zaman mümkündür. Tüberkülin tedavisi yapılmamalıdır. Yüksek ateşli akut vakalarda ancak streptomycine yapılabilir (ikinci çocukluk devresinde). PAS, INH daha şümullü olarak tatbik edilebilir, ateşin erken düşmesine imkân verir. Bronkoskopi bazen hastalığın seyrini daha müsait şekle sokar ifrazatın aspirasyonu, adrenalin tatbiki, bir granülom varsa alınır. Radyoterapi yapılan vakalarda iyi neticeler alınmıştır. Zararlı bir tedavi değildir.

AKCİĞER TÜBERKÜLOZUNDA ATELEKTAZİ

Atelektazi deyince; (Yunan lisanında **ateliz** : Tamam olmayan. **Ektazi** : Açılma, genişleme yani tamamen açılmayan mânasında olarak akciğer dokusunun tam olarak havalanmamasıdır, akciğer alveollerinin çökmesi ve apnömatozudur. Bunun en iyi misalini çocuklarda doğmadan önceki akciğerlerin fötal durumu teşkil eder. Fötal atelektazi, rahim içi hayatın sonuna doğru akciğerin kesif haline denir. Akciğer alveollerinde havanın kaybolması, alveollerin boşalması ile kapillerlerde sirkülasyonun devamını ve plazmatik bir eksüdanın zuhuruna sebep olur. Bu alveoler ödem (**Drowned lung** veya **Jackson**'ın boğulmuş akciğer; **Poumon noyé. Fleischner**'in **Anschoppung** - atelektazi) ismi ile tanınmıştır.

Jost, Policard boğularak öldürülen gebe kobayların üterüslerinde yaptıkları tecrübelerle; normal olarak fötal akciğer dokusu bir mayile işba halindedir. Bronşlar, trakea ve ağız boşluğuna kadar bu, (amnios mayi) vasıl olmaktadır. Doğumla beraber bu mayi selinin cereyanının hızlanması ve yardımıyla akciğerlerde açılma olur. Fötal atelektazi dediğimiz bu hal, mayi selinin regülasyonunun temini ile ortadan kalkar.

Fötal atelektazi evvelâ *Billard* tarafından 1828 de (Trait, des enfants nouveau nés) kitabında (teneffüsün tam olmayarak meydana gelmesi) şeklinde yazılmıştır. 1832 de *E. Jeorge* atelektaziden bahsetmiştir. 1844 de *Bailly, Legendre,* çocuklarda bronşit esnasında. Kispî olarak atelektazi vukua gelebileceğini, 1855 de *Chon* alveol kollapsını yazmışlardır. 1920 de *Elliasberg* ve *Neuland* epitüberkülozu klinik ve radyolojik olarak tarif ettiler. Bunun anatomik sübstratı olarak 1936 da *Rössle.* 1952 de *R. W. Müller* birçok vakalarda (rezorbsiyon atelektazisinin) mevzuubahis olduğunu ileri sürdüler. 1935 de *Catal,* patolojik anatomik olarak (jelatinöz bir eksüda, prodüktiv kazeöz pnömonik ve endüratif proçesleri) atelektazik mıntakaların yanında görmek mümkün olacağını bildirdi. Radyolojik olarak homojen bir kondansasyon gösteren epitüberkülozların, primer mihrak etrafında spesifik bir natür gösterdikleri ve bunların atelektazi ile münasebetleri anlaşıldı. Bir lobu veya segmenti işgal eden ve epitüberküloz telâkki edilen atelektazi ile beraber, bant şeklinde veya dilim dilim bronş segmentlerine tekabül etmeyen akciğer kondansasyonlarına (1929 *Coryllos*) apnömatoz tâbiri de kullanılmıştır. *Birnbaum,* apnömatoz terimine itiraz etmektedir. Zira bu terim daha evvel 1887 de *Ernest Ziegler* tarafından, patolojik anatomi kitabında, fötal atelektaziler için kullanılmıştır. Apnömatoz, fötal atelektazi ve kisbi alveol kollapsının umumi ve müşterek alametidir. Her iki şeklin ayırt edilmesine yardım etmez. *Fletscher,* alveoler kollapsı, (detelektaz) olarak isimlendirmektedir. Bu sebeple de apnömatozun bir delâleti olamaz. Eğer bilhassa hakiki olarak (kisbi atelektazi)

düşüncesi ile tavsif edilmek istenirse (alveoler kollaps) olarak kullanmak daha doğru olur.

Klinikte nomankülatür bakımından güçlüklere mâruz kalınılmaktadır. Akciğer tüberkülozunun kollaps tedavisinde, basit bir akciğer kollapsını, bir atelektaziden ayırt etmek lâzımdır. Tedavi pnömotoraksında görüldüğü gibi, bu basit kollapsda alveollerin ihtiva ettiği havada ehemmiyetsiz bir miktarda azalma vardır. Ataelektazide ise tam havasız bir durum bulunmaktadır. Bu bakımdan iki ayrı durumu bir (kollaps) terimi ile yekdiğerine bağlamak doğru değildir.

Atelektazinin uzun zamandanberi patolojik bir proçes olduğu bilinmektedir. 1846 da **Traube,** tecrübi olarak gom arabikle bir bronş mekanik olarak tıkanacak olursa akciğerin bir lobu veya loblarının kollapsının mümkün olabileceğini bildirmiştir. Keza difteri enfeksiyonu esnasında diyafram paralizisi neticesi bu şekilde mütaaddit vakalar yazılmıştır. 1925 de **Jakson,** bir difteri vakasında zarlarla tıkanmış olan bronşun aspirasyonu ile bir atelektaziyi tedavi etmiştir. **Haight,** post operatif bir bronkopnömonide etyolojik bir faktör olarak atelektazinin delâletini gösterdi. Son harb yıllarında da bu mesele birçok müellifler tarafından tetkik edildi. Poliomiyelitte atelektazinin bir ihtilât olarak vukua geldiği bildirildi.

Fizyopatoloji : Atelektazinin akciğer lob veya segmentlerinde inkişafı için :

1. Bazı mekanik sebeplerle tıkanma bulunması lâzımdır.

2. Tıkanmada distal havanın imtisasına müsait olacak kâfi bir deveranın bulunması icabeder.

3. Tıkanmış olan akciğer sahasının distali içine havanın girmesi lâzım değildir. Normal olarak, vücut atelektazinin vukua gelmemesi için birçok fizyolojik mekanizmalarla mukabele eder. Bu faktörlerden her hangi birinin bozulması atelektazinin husule gelmesini intaç eder. Veyahut husule gelen atelektazi arazlarının daha aşikâr olarak çıkmasına sebep olur. Bu faktörler :

1) Bir normal bronş mükozasında silier faaliyetin yeter derecede tesiri.
2) Bronş mükozasında normal bir eksüda.
3) Kollateral teneffüsün tesiri.
4) İfrazatın farenkse bir defa geldikten sonra dışarı atılması.
5) Müessir bir öksürük mekanizması.
6) Trakea - bronş yolunda bir enfeksiyonun bulunmaması.

Normal olarak ifrazat devamlı silier faaliyetle beraber bronşial ekspirasyon ve enspirasyonun kuvvetli tesiriyle ortadan kaldırılır. Silier faaliyet bronşioli raspiratorilerde başlar. Fakat allerji mevcut olduğu zaman veyahut müzmin teharrüş, müzmin enfeksiyon, astma bulunursa silier epitelde bir me-

taplazi olur; bu suretle normal silier faaliyet ortadan kalkar. Silier faaliyetin yeter derecede olmaması, ifrazatın lüzuciyeti üzerinde tesir gösterir. Bronş guddeleri müsin v seröz ifrazda bulunurlar. *Bubrmester,* ifrazatın lüziciyetiyle müsin muhtevası arasında direkt ve sıkı bir münasebet bulunduğunu göstermiştir. Müzmin teharrüşler, iltihap veya allerji bulunduğu takdirde müsin ifrazında bir artma olur. keza dehitratasyonda balgamda müsin ifrazı artar. Bazı intanlarda (pnömonide) balgam çok lüzici olur.

Kollateral teneffüsün tesiriyle bilhassa segmenter veya sübsegmenter atelektazi daha fazla vuku bulmaktadır.

1930 da **Allen** atelektazide kollateral teneffüsün mevcudiyetini bildirmiştir. Artifisiyel olarak bronş yolları direkt tıkanacak olsa dahi tıkanmanın altında havalanan segmentlerin endirekt ve periferik yoldan hava mübadelesine devam ettikleri görülür. Eğer büyük bronşlardan birinin tıkanması vukua gelirse bütün bir loba hava giremediği için böyle bir kollateral vantilasyon vukua gelemez. Halbuki ufak bronşlarda veya bronşiollerde tıkanma olursa diğer segmentlere hava girer ve kollateral teneffüs husule gelir. Kollateral teneffüs, kollateral sirkülasyona tabi değildir.

Öksürük mekanizması da birçok faktörlere tâbidir. Bunlar: a) Teneffüs adalelerinin çalışmalarındaki kabiliyet, b) Akciğer dokusunda hava bulunması, c) Glotişin açılma ve kapanmasında kabiliyet. d) Öksürük merkezinin normal çalışmasıdır. Teneffüs esnasında bronşlar kalibralarını değiştirirler. Bu değişiklik nefes alma esnasında fazla, nefes verme de ise daha küçüktür.

Di Rienzo, Heinbecker (1927), bu mütalâalardan çıkan neticelere göre, öksürük, bronş mükozasının dinamik bir hareketidir. Bu keyfiyet küçük bronş cidarında başlayan ve gırtlakta sona eren çok süratli peristaltik haraketle ifrazat veya havanın atılması ile olur. Anormal akciğer şartları (enfeksiyon veya bronşektazi) bronşların bu dinamik tesirine müdahale ederek ifraztın fazla miktarda bronşlarda toplanmasına sebep olur. Atelektazinin patojenisini inceleyebilmek ve mahiyetini kolayca anlayabilmek için akciğerin bünye teşekkülünün hususiyetlerinden kısaca bahsetmek lâzımdır.

Akciğerin bünye teşekkülü; bronş dallarının iskeleti, düz adele lifleri sistemi, kollajen retiküler ve bilhassa elâstik lifler sistemi ile özel bir karakter gösterir. Loblar ve segmentlere patolojik bir hususiyet veren teneffüs ve kan dolaşımı üniteleriyle karakterize sahalar bulunmaktadır. Segmentler konik şekilde az çok muntazam ve muhtelif ebattadırlar. Zirveleri hilüse müteveccih ve yüzlerinden biri akciğerin sathı ile alâkadardır. Hilüse doğru teveccüh eden zirveden her segmente mahsus bronş şubeleri girer. Segmentler arası konjonktiv bölmeler arasında bulunan bütün mesafeleri bu bronş şubelerinin arborizasyonu işgal eder. Akciğerin sağda üç, solda iki lobu vardır. Her bir lobun 1) Lob nüvesi, 2) Lob mahfazasından ibaret olan iki kısmı vardır. Lobun hilüs yakınındaki kısımlarında teneffüs dokusu azdır. Burası lobun bronş ve damarları, lenfa damar ve bezleri, sinirlerin köküdür.

Perifere doğru artmak üzere muntazam ve büyüyen lakünlaerden lob teşekkül eder. Loblar bağ dokusundan bölmelerle aynı şekilde lobüllere ayrılır. 9 - 21 mm. genişlik, 15 - 27 mm. uzunluk gösterir. Lobun üst sathı düzdür. Süpplöral lenfa damarlarında kömür pigmanları gözükür. Her bir lobül bir bronş, arter ve vena ile alâkadardır.

Bronş sisteminin şubeler vererek taksime uğraması akciğer yapısına ait ünitelerin teşekkülünde mühim rol oynar. **Kramer** ve **Glass** (1932) akciğerin bronkovasküler ihtiyacını temin eden saha için bronşlar ve şubelerinin isimlerine göre segment tâbirini (geostrometrique olarak sektör kelimesi ele alındığından) kullanılmasını tavsiye etmişlerdir. 1947 de (soc. fr. de pathologie respiratoire), bronkopülmoner topografi nomanküla-türünün birleştirilmesini ve kullanılan (zone) kelimesinin terkedilerek segment tabirini kabul etti aynı zamanda vantral dal yerine anteriör dal, dorsal dal yerine posteriör dal, aksiler dal yerine lateral (ekstern) denildi. Halen milletlerarası kabul edilen **Jackson-Huber** terminolojisi her memlekette standart olarak kullanılmaktadır.

Her iki akciğerdeki lezyonların vüsatine göre tasnif belirtilmelidir. Hattâ lezyonların genişliği ve lokalizasyonu bronkopülmoner segmentlere göre gösterilebilr. Akciğerin beş lobundan başka ambriyon zamanında devamlı olarak kalan ve esas loblarla beraber neşvünema bulan loblar bulunabilir. Bunlar : 1) Lobus azygos. 2) Lobus cardiacus. 3) Lobus posterior. 4) Sol aksesuvar orta lobdur.

Akciğer segmentleri : Büyük bronşların (dalları) tarafından havalandırılan akciğer kısımlarına akciğer segmenti denir. Sağ ana bronştan ayrılan sağ üst lob bronşu başlıca üç dal verir bunlar apikal, anteriör ve posteriyör segmentlere giderler. Bazı müellifler sağ üst lobda lateral veya aksiler dördüncü bir segmentin ve bronşunun (parabronche externe) bulunduğunu kabul etmektedirler. Sağ orta lobda iki segment vardır. Mediyal ve lateral. Orta loba giden bronş ikiye ayrılmadan evvel oldukça uzun olarak tek bir dal halinde seyreder bu bakımdan bu bronşun hastalığı veya tıkanması ekseriya her iki segmenti alâkadar eder. Alt lobda beş segment vardır : Apikal, bazal posteriör, bazal lateral, bazal anteriör ve bazal mediyal (kardiyal) segmentlerdir. Solda, sol üst lob bronşu sağdaki üst ve orta loblara muadil bir sahayı havalandırır. Sol üst lobun: 1 - üst dalı anteriör ve apikoposteriör segmentlerine dallar verir. 2 - Lingula iki segmente ayrılır (üst ve alt). Lingula, sağ taraftaki orta loba tekabül eder. Sol alt lobun segmentleri sağ alt lobun segmentleri gibidir, yalnız sağda kardiyal sefment fazla olarak bulunur.

Segmentler, plevranın lifi bir uzanışı ile ayrılırlar, hava ile şişirildiği zaman veya içerilerine hususi boyalı maddeler şırınga edilirse hudutları daha iyi belli olur. Akciğer tüberkülozunda lezyonlar ekseriya segmentleri işgal ederler. Hastalığın ilerlemiş safhalarında lezyon çok yaygın bir hal aldığından segment sahalarının tâyini güçleşir. Primer enfeksiyon bir segmente giden bir bronş yolu ile akciğerlere gelen ve yerleşn basillerle husule gelen ve lezyon bir segmenti veya segmentin bir kısmını işgal eder. Üst lobun posteriör segmentinin sübapikal kısmında, alt lobun apikal segmentinde, orta lobda, lingulada bulunan lezyonlar diğer segmentlere nazaran daha kolay farkedilir. Radyografilerde segment şeklinde (lezyon) daha sık olarak bronş tüberkülozunda görülür. Ana bronşlardaki lezyonlar nadiren tam tıkanma yaparlar segment bronşlarındaki lezyonlar ise tam tıkanma veya supap tarzında kısmî tıkanma yaparlar. Supaplı tıkanmalarda bronş nefes verme esnasında tamamen tıkanır, nefes alma zamanında açık kalır. Tam tıkanma bronşun ait olduğu segmentte kesafet (atelektazi) husule getirir. Kısmi veya supaplı tıkanmada, tıkanma anfizemine ait fazla havalı ve aydınlık sahalar meydana getirir veya segmentte bir kavern varsa bunun balone olmasını mucip olur. Tıkanma veya tansiyon anfizeminin teşhisinde nefes alma ve nefes verme sonlarında çekilen radyografilerin büyük kıymeti vardır. Bazı vakalarda tomografi bronşun daralan veya tıkanan kısmını gösterebilir. Bronkografi ise daha iyi tâyin eder.

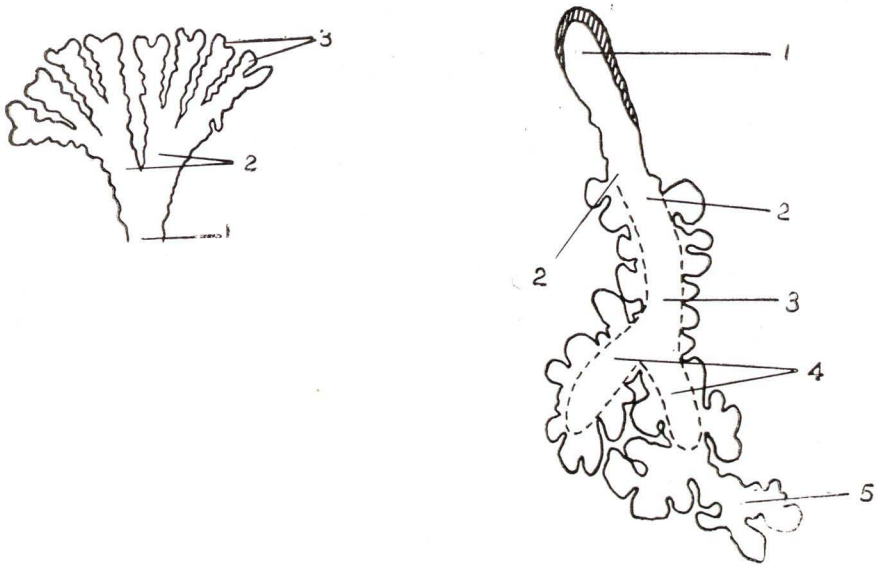

Şekil 34

A

1. Bronchus alveolaris terminalis
2. Ductus alveolaris
3. Sacculi alveolaris (Engel'e göre)

B

Terminal bir asinus. 1. Bronchulus verus terminalis. 2. Birinci derece alveol. 3. Terminal alveoller. 4. Ductus alveolaris. 5. Sacculi alveolaris.

Ana bronşlar sağda üç solda iki lob bronşuna ayrılır. Lob bronşları da loblar arası olarak gittikçe küçülen kalibralarda ikiye ayrılmak suretiyle (dikotomik) 6 - 13 defa küçülür. Bu zaman kalibraları takriben (1. mm.) olur. Tipik bir strüktür gösterirler, yani devamlı bir titrek tüylü epitel, guddeler, gudruf halkaları bulunan kısımlardan sonra gudrufsuz, guddesiz fakat aynı epiteli ihtiva eden bronşiyoller neş'et eder.

Bunlar da üç dört defa ikiye bölünmek suretiyle taksime uğrayarak 0.4 mm. kutrunda olan (bronchiolie - terminalis) e ayrılırlar ve her biri iki (bronchiolie alveolaris respiratorii) yi meydana getirir. Bunların epitelinin evvelkilerin epiteli ile bir münasebeti yoktur, perifere doğru gittikçe epitel hücreleri adacıklar halinde gözükür. Her bronchiolie alveolaris respiratorii'den iki ilâ dokuz adet ductus alveolaris neş'et eder.

Ductus alveolaris ve buna bağlı olan alveoller yekdiğerine o kadar yakındırlar ki aralarında çok ince bir septa intra alveolaris bulunur. Bu septumlar alveolün giriş yerinde elâstik liflerden ibaret bir halka ile kuvvetlendirilmiştir Kapiller şebeke, elâstik lifler arasındadır ve alveollerin üzerini sarar, bu hizada alveol epitel hücreleri bulunur.

V. Hayek'in hayvanlar üzerindeki tecrübeleri ile alveol epitel hücrelerinin muayyen tenbihler ile şekillerini değiştirebildiklerini görmüştür. Meselâ adrenalin tesiri altında veya hipoksemi neticesinde küre şeklinde bir değişiklik görüldüğü gibi atropin tenbihi ile istitaleler çıkaracak şekilde bir reaksiyon vermektedir. İnsanlarda da alveol epitel hücreleri fonksiyonel olarak şekil değiştirme kabiliyetini haizdirler, gazların mübadelesi tesiri altında görülmektedir.

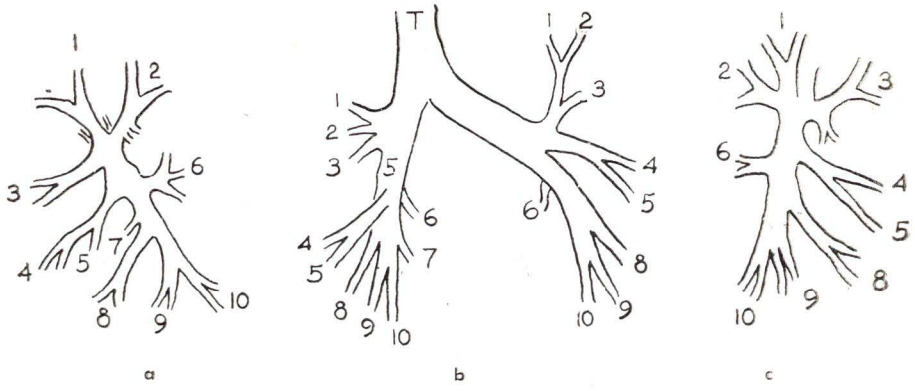

Şekil 35

Bronş dallarının ön ve yanlardan isimlendirilmesi (a — sağ, b — önden, c — sol akciğer bronşları).

a) 1. Apikal, 2. posteriör, 3. anteriör, 4. orta lobun lateral, 5. medial segment bronşları, 6. alt lobun apikal, 7. kardial, 8. basal anteriör, 9. basal lateral, 10. basal pasteriör segment bronşları.

c) 1 ve 2 apikal ve posteriör segment bronşları, 3. anteriör, 4 ve 5 lingulanın üst ve alt segment bronşları, 6. alt lobun apikal, 7. basal anteriör, 9. basal lateral, 10 basal posteriör segment bronşları.

Bronkopülmoner Segmentler

Sağ akciğer :

Loblar	Segmentler	
Üst	Apical	1
	Posteriör	2
	Anteriör	3
Orta	Lateral	4
	Medial	5
Alt	Superiör (Apical)	6
	Medial Basal	7
	Anteriör Basal	8
	Lateral Basal	9
	Posteriör Basal	10

Sol akciğer :

Loblar		Segmentler :	
Üst	Üst divizyon	Apical-Posteriör	1+2
		Anteriör	3
	Alt (lingula) Divizyon	Superiör	4
		Enteriör	5
Alt		Superiör (Apical)	6
		Anteriör-Medial-Basal	7+8
		Lateral Basal	9
		Posteriör Basal	10

V. Hayek, alveol (por) ları vasıtasiyle havanın bir aleveolden diğerine hattâ bir lobülden diğerine geçtiğini göstermiş ve **Van Allen**'in kollateral vantilasyonunu ispat etmiştir. Kollateral havalanma, **Brasma** ve arkadaşları tarafından insanlarda bir segment bronşunun tıkanmasiyle tesbit edilmiştir. Akciğerin düz adaleleri (1921) **Baltisberger**'in çalışmalariyle iyi bir şekilde izah edilmiştir. Bronşioli terminalisin düz adale lifleri makasla kesilmiş gibi, sıralanmış spiral seyreden adale lifleridir (1941-**Gehlen**). Ductus alveolarisde cüzi miktarda adale lifleri, elâstik lifler ve kollajen fibriller iki sistem halinde bulunurlar. Biri dairevidir, buna **Orson**'un diaframı denir. İkincisi alveol ağzını, giriş yerini çevreler iç halkadır. Bir çıkmaz olan alveol keseleri, alveol düktüslerinden bu adeli halka ile ayrılır. Bundan başka **Baltisberger,** bir entersitisiyel akciğer müskülatürü yazmıştır.

Bu adale liflerinin alveol giriş kısmı üzerine tesirleri konstriktiftir. Genişletici değildir (**V. Hayek** 1950). Eğer mütaaddit ductus alveolaris kontraksiyona uğrarsa, alveoller ileri derecede daralır ve bu sahada (apnömatoz) husule gelir. Bu kontraksiyon büyük bir akciğer parçasında husule gelirse kontraksiyon atelektazisi teşekkül eder (**V. Hayek**). Aynı hâdise sağlam hayvanlarda tecrübi olarak husule getirilmiş ve buna (réserve atelectasie) ismi verilmiştir (**Seeman, Verza** 1938). Şu halde bütün bronş sistemindeki (düz adale liflerinin kontraksiyonu : 1. Hava yollarının genişlemesinin tanzimi ve bu suretle hava akımının temin edilmesini, 2. Umumi elâstik sistemdeki mukavemetin tanzimi, 3. Alveollerdeki satıh gerginliğinin tanziminde müessirdir.

Akciğerler içinde çok geniş bir surette dağılmış olan bu (akciğer içi düz adale lifleri sistemi) vejetatif sinir sisteminin tesiri altındadır. Bugüne kadar tesbit edilmiş olan ameliyat neticeleri, hayvan tecrübeleri ve farmakolojk esaslara dayanarak akciğerin sinirlenmesi vejetatif sistemin iki şubesiyle alâkalıdır. 1) Süpraspinal segmentler sistemdir. Vagusün bülber menşeli nüvelerinden ve sempatik zincirin üst kısımlarından neş'et eder. Hilüsten akciğer içersine girerek bronş dallarını takip ederek akciğer içersine yayılır. 2) Spinal metamer sistemdir. Medulla spinalisin torakal kısmının vagus sempatik merkezinden çıkan liflerdir. Bilhassa 2 - 7 kaburgalar arası sinirler, rami plöralislerle akciğerlere gelir.

Wilde, Langley akciğerlerde bir (nervöz terminal retikülum) un bulunduğunu bildirmişlerdir. Sükunet halinde bir damar sahasında adrenalin vazokonstriktör (sempatikotrop), faaliyet halinde ise vazodilatatör (vagotrop) tesir icra ettiği kanaatiyle bu düşüncelerin kliniğe tatbikinde : a) Bronşların total tıkanmaları (obstruction - tıkanma apnömatozu). Birinci ve ikinci derecede bir mesiri yabancı bir cisim veya mükozanın iltihaplı bir şişmesi neticesi tamamiyle tıkanırsa distal kısımdaki hava imtisas ederek teşekkül eder. Kompressiv apnömatoz ise bronşun dışardan bir tazyika mâruz kalması veya bronşun bir dirsek teşkil etmesi ile total olarak tıkanmasından husule gelir (tümörler, vantil spontan pnömotoraks gibi akciğer volümünü daraltan faktörlerle). Burada mühim olan nokta; PNO tatbikinden sonra veya ampiyemlerde husule gelen kompresyon neticesi akciğerlerin volümünün azalması hâdiselerinde bir kompresyon atelektazisi husule gelmez, bir akciğer kollapsı vukua gelir. Bronş cidarının anatomik bünyesindeki tagayyürlerin kompresyon atelektazisinin husule gelmesinde büyük önemi vardır. b) Bronşların parsiyel tıkanmalarında, Kazeifiye bir kitle ile (tüberküloz lenfa bezlerinin bronşa açılmasından sonra görüldüğü gibi) veya mükozanın kataral bir konjesyonu neticesi parsiyel tıkanmaların (yalnız mekanik sebebe bağlı olarak kabul edilen atelektazinin patojenizinde) atelektazinin husulünü izaha kâfi değildir. Zira burada havasızlık yerine o sahanın şişerek tıkanması da mevzuubahistir. Diğer faktörler olmadan bronş lümiyerinin daralması bir vantil mekanizma tevlit edebilir. Zira enspirium kuvveti, ekspirium kuvvetinden fazladır. **R. W. Müller**'e göre; tam olmayan vantil tıkanmalar, muvakkat olarak total tıkanmalara ınkilâp edebilir ve bu suretle vantil fenomeni, geçici atelektaziler ile seyredebilir. Fakat bu şekilde atelektazi o kadar sık değildir. Ekseriya tam olmayan bronş tıkanmalarında (viscero - visceral reflaksler) ile atelektazi meydana gelir. Bu refleksler (mekanik veya iltihabi olarak tahrişe uğrayn mükozadan) bronş cidarından kalkarlar, perifer bronş sahasındaki (bronşiol - alveol müskülatürünün) kontraksiyonunu husule getirirler bu suretle nervöz menşeli bir (apnömatoz) meydana gelir. Bronş mükozasında cereyan eden ve lümiyeri daraltan proçes, kontraksiyon apnömatozunu mucip olan veya olabilen bir sıra vejetatif hâdiseler silsilesinin yalnız bir hareket noktasında teşekkül etmektedir (primum movens). Bu sebeple bu gurupa bronkojen kontraksiyon apnömatozu ismi verilmektedir. Bronş mükozası tagayyürleri, muhakkak apnömatoz yapacak bir maksimal reaksiyon derecesi göstermezler.

Bronkostenozların vukua gelmeleri nisbetlerine göre, apnömatozların teşekkülü oldukça azdır. —

Klinik olarak primer enfiltrasyon gösteren çocuklarda sistematik bronkoskopinin tatbikindekindenberi, peynirleşmiş lenfa bezlerinin bronşlara açılması, veya bronş cidarında enfiltratif tüberküloz proçeslerinin bulunmasının nadir bir hâdise olmadığı, tüberküloz telâkki edilen homojen kondansasyonların ekseriya (apnömatoz) proçesinden ibaret olduğunu veya beraber bulunduğunu sık görmekteyiz.

Atelektazi şekilleri ve bunların patojenisi : Akciğerde atelektazi basit olarak dört şekilde tarif edilmiştir.

1. Fötal atelektazi. Rahim içi hayatın sonuna doğru akciğerin kesafetidir.

2. Viladi atelektazi. Akciğer alveol sahalarının doğum sonu havalanamamasıdır. Prematürelerin ölümünde görülür. Hipovantilasyondan ileri gelir. Viladi oldukları münakaşalı olmakla beraber paravertebal bölgenin lokal atelektazisi sık görülür. Lokal atelektazilerden bronşektaziler husule gelir.

3. Fizyolojik atelektazi. İstirahat halinde normal şahıslarda teneffüs ihtiyacı normalin dunundadır. Münavebe ile bir nevi dinlenme ve ihtiyat teneffüs zamanları husule gelmektedir.

4. Kisbi atelektaziler. Fizyopatolojik bir hale delâlet eder. Anatomik olarak parankima volümünün azalması, alveollerin çökmesi ve hava muhteviyatının kaybolması, damarların nüfuzunun azalması görülür. Fizyolojik olarak havalanma fonksiyonu ortadan kalkar. Deveran muhafaza edilir. Klinik olarak, kesafet, büzülme, bronş topografilerinde hareketsizlik vardır. Atelektazi umumi olarak, pnömotoraks, plörezi gibi dış tesirlerle meydana gelen akciğer alveollerinin çökmesinden (kollaps) tamamiyle ayrıdır. Kollapsda fizyolojik olarak fonksiyonel durum muhafaza olunur. Patojenisinde başlıca üç şekil gösterir :

1. Hipovantilasyon neticesi atelektazi (difteri ve ameliyat sonu atelektazilerde teneffüs adalelerinin tesiriyle meydana gelen hipovantilasyon).

2. Bronşların tıkanması neticesi atelektazidir. Bronşların mekanik tesir veya tahrişi sebebiyle olur (bronş stenozu, bronş kompresyonu).

3. Nörojen veya refleks atelektazileridir. Bronkoskopik ve nekroskopik muayenelerde bir şey bulunmaz (bronş dilatatörlerinin paralizisi neticesi, bronkospazm ve akciğer kontraksiyonunun tenebbühü veya beraberce bronş tıkanması).

Akciğerin kollapsı deyince. Akciğerin veya bir parçasının volümünde azalma anlaşılır. Kollapsın iki esas şekli vardır. 1) Basit kollaps. 2) Kitle halinde veyahut atelektazik kollapsdır. Birincisinde kollapsa duçar olan akciğer kısmında cüzî miktarda hava azalmıştır. Tamamiyle hava kaybı yoktur. Bu durum akciğerin bir hipovantilasyonudur. Yani giren hava miktarında bir

azalma neticesi meydana gelir (meselâ bir ana bronşun tam olmayarak kapanmasında olduğu gibi). Radyolojik olarak, tamamiyle homojen olmayan, akciğer sahasının az veya çok nisbette örtülü olması, damar gölgelerinin artması görülür. İkincisinde ise kesif kitle halinde bir gölge vardır (atelektazik kollaps) ismi altında muayyen bir histolojik tagayyür bulunur. Alveoller az harap olmuş veya hiç harap olmamış bir vaziyette ödemli bir sıvı ile doludurlar bundan dolayı (anschoppung atelektasie) denir. Bu atelektaziler başlıca a) akciğerin kompresyonu. b) Bronşun tıkanması neticesi olur. Kompresyon atelektazileri (toraks içinde tümörler, aort anevrizmaları, plevra eksüdaları gibi) akciğer üzerine endirekt tesir ederek tazyikla akciğerde hava kaybına sebep olurlar. Akciğere dışarıdan tazyikla havanın dışarı doğru çıkmasına teneffüs hareketlerinin güçleşmesi sebebiyle tazyik ile alveol havasının imtisasına sebebiyet verebilir. *Staehlin*'e göre; bu mekanizma hava mübadelesinin bozukluğuna, tesir eder. Akciğer kapillerlerinin vena kanı ile alveol muhteviyatı arasında kısmî tazyikın bir müvazenesi teessüs eder. Bu mekanizmada alveollerin cidarındaki elastik sistem şiddetle kontraksiyona duçar olur. Alveol içindeki gaz tazyikı sabit kalır. Böylece alveol havasının tam imtisasını ve alveollerin tam yıkılmasını mucip olur. Atelektazik kollaps meydana gelir. Şu halde atelektazik kollaps, akciğer dokusunun gittikçe artan hava kaybında elâstik kudretinin faaliyetinde azalma, olduğu zaman meydana gelmektedir.

Toraks içi mesafeyi tahdit ederek meydana gelen kompresyon atelektazisi akciğer dokusu üzerine mevzii olarak bilvasıta tazyik tesiriyle meydana gelir. Bundan dolayı kompresyon atelektazileri çok defa akciğer periferilerinin ufak satıhları üzerinde takdit edilmiş olarak ve basit kollaps atelektaziler sebebiyle meydana gelen rezorpsiyon atelektazilerinin aksi bir histolojik tablo gösterirler. Kompresyon atelektazilerinin sebebi çok defa pnömotorakstir. Akciğer spontan olarak (suni pnömotoraksta olduğu gibi) basit bir kollaps gösterir. Yüksek tazyiklı pnömotorakslarda atelektazik kollaps nadirdir. Akciğer tüberkülozunda bir lobun atelektazisi ufak hava miktarlarının tesiri altında basit bir kompresyon tesiriyle husule gelemez. Zira entraplöral tazyik akciğerin bütün satıhları üzerine aynı surette olmaktadır. Kisbi atelektaziler patojenik olarak iki şekilde ayırdedilirler.

1) Tıkanma atelektazisi, 2) Kompresyon atelektazisi.

Obstrüksiyon atelektazisi; tecrübi olarak 1849 da **Mendelshon** tarafından bronşların tıkanmasiyle yapılmıştır. 1875 de **Lichtheim** hayvanlarda aynı tecrübeyi yaparak bronşların tıkanmasından sonra kapillerlerde cereyan eden kan tarafından alveol havasının imtisasi neticesi (alveol kollapsı) husule geldiği ve alveol içindeki gazların (oksijen, karbondioksit, azot) kaybolduğu gösterilmiştir.

Kompresyon atelektazisi; akciğer dokusuna bir kompresyon tesiriyle olmaktan ziyade tazyik ile akciğerin enspiriumda hava ile dolmasında bir güçleşmeden mütevellittir (1876 **Rosenbach**). Nitekim **Westenhöfer**, kompresyon atelektazisi yerine (**Amygischen**

atelektasie) enspirium havasının imtisasının kaybolması veya gecikmesi neticesi atelektazi olarak isimlendirmiştir. **Catel**, dışardan toraks içi mesafesini daraltarak vukua gelen kompresyonlar meyanında bilhassa bronşların tazyikı neticesi husule gelen (hasta lenfa bezleri ile) obstrüksiyon atelektazilerinin meydana gelebileceğinin bildirmiştir.

Kompresyon atelektazilerinin her iki şeklinde de (bronşların basılması ve toraks mesafesinin lokal daralması) akciğer dokusunun enspiratuvar havasında gecikme neticesi alveol havası kapillerler kan ile imtisas edilir ve (alveoler kollaps) husule gelir. Alveollerden havanın dışarı doğru bir aktif adeli tazyikı neticesi husule gelen bu alveoler kollaps bir (kontraksiyon atelektazisi) dir. Buna rezorbsiyon atelektazisi denemez.

Ricker ve E. Reinhardt (1934) ın akciğer nöromüsküler sahasındaki çalışmaları atelektazi patojenisinde büyük bir önem kazanmıştır. **A. Sturm** kontraksiyon atelektazisinin patojenisinde santral bir rol bulunduğunu bildirmiştir. Akciğer parankimasının sinirleri orta boyunda pleksüsle alâkalıdır. **Fortaine, Herman** ganglion etoilé'nin (Vieusens halkasının) kesilerek çıkarılması veyahut orta boyun hizasında vazosempatigin rezeksiyonundan sonra massiv atelektazi görmüşlerdir. Aşikâr bir sebebi belli olmayan atelektazilerde nervöz bir mekanizma düşünülmelidir.

Rezorbsiyon atelektazileri: Total veya lober atelektazilerdir. Ana veya lob bronşunun tam olarak tıkanması, alâkadar olduğu akciğer kısmının atelektazisini mucip olur. Bu tıkanmadan başka atelektazinin teşekkülü akciğerin bu sahasında kan deveranının mükemmel olmasına tâbidir. Zira bronş tıkanmalarında alveol havasının imtisası damar sistemi yoliyle olur (**Lichtheim**). Şu halde histolojik tabloda rezorbsiyon atelektazileri tıkanma tesiri haricinde atelektazik dokuda hafif sekonder tagayyürler gösterirler.

Parsiyel lob atelektazisi: **Van Allen**'in hayvan tecrübelerine göre; bir ana bronşun tıkanması ile meydana getirilen bir lob parçasının atelektazisinde kollateral teneffüste muhakkak bir teşevvüş bulunmaktadır. İkinci sıra bir bronşun çıktığı hizada bir distal lob bronşu bağlanacak olursa atelektazi meydana gelir, bu zaman lobun hava cereyanı kesilmiş olan kısmında bir kısım alveoller arasında anastomoz yolu ile, (çok muhtemel **Cohn**'ın porları ile) hava ihtiva eden bağlanmamış ana bronşlar arasından hava cereyanı vukua gelir. Eğer lobların irtibatı kesilmemiş kısmında iltihabi tagayyür var ise ancak bir lob atelektazisi tekevvün eder. Zira bu iltihabi tagayyürle kollateral teneffüs inkıtaa uğrar.

Hayvanlardaki bu tecrübelere daynarak insanda; lob atelektazisinin çok defa teşekkülü bronş yolu hava cereyanının inkitaa uğraması dışında olarak iltihabi veyahut endüratif tagayyürlerle kollateral teneffüsün bozulması suretiyle husule gelir. İkinci ve üçüncü kategorideki bronşların tıkanması neticesi bu şekilde küçük atelektaziler ekseriya iltihabi akciğer tagayyürleri ile müştereken bulunmaktadır. **Westermark** akciğer tüberkülozunda bilhassa bunu göstermiştir. Bu küçük atelektaziler ana veya lob bronşlarının tıkanması ile husule gelen atelektazilerin radyolojik klinik arazlarına benzer arazlar verirler. Parsiyel atelektazilere en iyi misal olarak bir bronş sahası ile ilgili kaybolan ve sonradan yeniden husule gelen segment atelektazileri (bronş tüberkülozundan, kan tükürmelerden sonra olan) bulunmaktadır (**Schubert**).

Atelektazinin husule gelmesi için bronş yolunun tam olarak kapanması lâzımdır. Bronş yolu tamamiyle kapanmazsa ya basit kollaps olur veyahut ekspiratuvar bir vantil stenoz teşekkül eder, her ikisi de çok defa yabancı cisim ile teessüs eder ve obstrüktif anfizem görülür. Bronş yolunun kapanmasının natürü çok değişiktir, klinik olarak ya akut veya kronik husule gelir.

Anatomik tabiatta olarak bronş tıkanması : 1) İhtiva ettiği kitle ile bronş mesirinin tıkanması (kan pıhtısı, ifrazat, irin veya yabancı cisimler). 2) Bronş cidarının tagayyüre uğraması ile tıkanma (mükozanın şişmesi, yara, tümör, tüberküloz). 3) Bronş dışından tazyikten mütevellit tıkanma (Kompresyon, dirsek teşekkül ederek bükülme) :

a) Lenfa bezlerinin şişmesi, b) Plevra tagayyürleri, c) Bronş ekstrabronşiyal mesafenin tazyike uğramasından (anevrizma gibi) veya bunların birkaçı bir araya gelerek tıkanmaya sebep olabilirler.

Fonksiyonel faktörlerin tesiri : Umumi narkoz ve afyonlu maddelerin verilmesinden, ameliyatlardan sonra meydana gelen atelektaziler santral teneffüs regülasyonunun teşevvüşe uğratması ile husule gelir, aynı zamanda burada yuvarlak çizgili adalelerin tonüsünün ortadan kakması da müessir olmaktadır. Diyaframın yükselmesi akciğer volümünün azalması hipovantilasyona sebep olur.

Rezorbsiyon atelektazisinin seconder tagayyürleri : Rezorbsiyon atelektazileri birkaç gün sebat eder sonra, bronş kapanmasını mütaakıp hiç bir iz bırakmadan kaybolurlar.

Uzun zaman devam edenlerde umumi kaide olarak bir enfeksiyondan menşeini aldığı düşünülmelidir. Atelektazik doku, çok defa mihrak şeklinde pnömonik enfiltrat meydana getirir. Eğer bu enfiltrasyon büyük bir sahada vukubulursa (atelektazik pnömoni) tablosu husule gelir. Nadir vakalarda abse veya gangren yapar. Uzun zaman devam edenlerde daha sık olarak entrestisiyel pnömoni görülmektedir. Bu zaman alveol epitelinin deskuamasyonu ile alveol harabiyeti ve enterstisiyel bağ dokusunun artmasını mucip olur. Kabili tamir olan atelektazi bu suretle gayri kabili tamir bir hale girer (kollaps endürasyon). Bağ dokusunun büzülmesi neticesi bronş cidarlarında genişleme (bronşektazi) husule gelir. Eğer bronş tıkanmasının sebebi tüberküloz tagayyür ise bronş yolu ile (tüberküloz enfeksiyon atelektazisi) vuku bulur. Bu zaman ekseriya dissemine tüberkül veya yaygın peynirleşme tablosu ile beraberdir (**Roessle**).

Massiv atelektaziler (1929 da ilk defa **Juluis Wilson** bildirmiştir). Taze eksüdatif tüberkülozda ve kan tükürmelerden sonra bilhassa gençlerde görülür. Gürültülü ârazlarla meydana çıkar. Frenisektomi, basit plöroskopi, bridektomi, torakoplasti hatta pnömotoraks ve plevra lavajları ile bronkografiden sonra da görülebilir.

Haudek, Laurell, Hulter akciğerin akut iltihabi hastalıklarında (plâtten veya streifenatelektase) şerit şeklinde atelektazileri görmüşler ve **Fleischner**'in bu sahada çalışmalariyle büyük münakaşalar yapılmıştır. Bilhassa nervöz şartlar altında ve refleks yolu ile atelektazilerin husule gelmesi tetkik edilmiştir. Bu şekil atelektaziyi **Fleischner**, ilk önce, karnın yukarı kısım hastalıklarında teneffüs üzerine müessir olan akut enfeksiyonlarda (kontüzyon, kifoskolyoz, kroner tromboz, akciğerle alâkadar enfeksiyonlarda) Rontgende görmüş ve bunları anatomik olarak teyit etmiştir. **Feyster** ise, basal şerit halinde kesafetlerin atelektazi olduğunu histolojik olarak isbat etmiştir.

Atelektazi sahasında alveoller kısmen kollabe ve bilhassa ödemli kısmen de kanlı bir sıvı ile doludur. Atelektazi sahasını çevreleyen akciğer dokusu şiddetle anfizemlidir. Bu vakalarda asla bronş tıkanması görülmemiştir. Fakat bir irinli bronş iltihabi veya bronşiolitis bulunduğu, her zaman tesbit edilmiştir. **Fleischner** bu şekil atelektaziyi (rezorbsiyon atelektazisi) olarak kabul etmektedir. Bu vakalarda çok defa diyafram yükselir. Karının yukarı kısımlarından ameliyatlardan sonra görülen atelektaziler alt lobun post operatif pnömonileri ve refleks suretiyle deveran bozukluğu ile izah edilmekte ise de şerit şeklindeki atelektazilerin refleks suretiyle meydana gelişi izah edilemeyeceği kanaatı, vardır. Diyafram fonksiyonunun bozulmasını intaç eden haller ve bazal bronşit, bronşiolitis gibi faktörlerin müşterek tesirleri olduğu bildirilmiştir.

Atelektazinin histo patolojisi : Patolojik anatomi - Makroskopik muayenede atelektazi sahası büzülmüş gibi görünür. Koyu mavimtrak yeşile meyyal renkte ve et manzarasındadır. Krepitasyon yapmaz ve suyun dibine batar. Parsiyel atelektaziler ve akut akciğer hastalıklarında bilhassa çocuk bronkopnömonisinde rastlanır. Alveoller yassılaşır ve kübik epitelle örtülü mahdut plâk halinde şekiller gösterir. Esasen bu lezyonların fötal manzara göstermesi dolayısiyle atelektazi ismi verilmiştir. Akut massiv atelektaziler, alveollerin çöküntüsü ve bazen kapillerlerin ileri derecede genişlemeleriyle karakterizedir. Alveol boşluklarında kırmızı yuvarcıklar, muhacir höcreler ve bazen ödem gösterirler.

Kaide olarak atelektazilerin histolojik tekâmülü, bazı Alman patoloğlarına göre alveol cidarlarının semfizile birlikte akciğer dokusunun tam bir dejeneressansına müncer olur, bronşektaziler teşekkül eder. Bunlar iki faktörün tesiri altındadır. a) Atelektazinin devamı ve sebatı. Hakikaten bu zaman bir konjonktiv enfiltrasyonu mucip olur. b) İltihabi proçesin bulunması. Atelektazinin teşekkülünü süratlandirir.

Histolojik tekâmül dört safhada şematize edilmiştir :

1. Hafif konjonktiv irtişah : Alveollerin biri diğerine doğru sıkışır. Alveol cidarları konjonktiv bir proliferasyonla kalınlaşır. Bu devrede fonksiyonel durum avdet edebilir.

2. Kollaps endürasyon : Konjonktiv proçes adacıklar halinde parankimayı işgal eder. Alveoller arasındaki bölmeler kalınlaşır, bronşlar genisler peribronşite duçar olurlar.

3. Karnifikasyon : Bu proçes fonksiyonel durumun avdetini imkânsız kılar. Damarlı bir granülasyon doku septum ve alveolleri istilâ eder. Birkaç çökük alveol sağlam kalabilir.

4. Skleroz ve endürasyon : Konjonktiv istilâ karşısında epitelyal elemanlar kaybolur. Fibröz kitleler aralarında birleşirler ve arduvaze endürasyon teneddübün nihai safhasını teşkil eder.

Basit atelektaziler kolaylıkla kaybolurlar ve alveol epitelinde bir tagayyüre sebep olmazlar. *Berblinger*, alveol epitelinin kübik höcreler haline geçmesini atelektazi neticesi olarak kabul etmektedir. Hava ihtiva eden alveollerde bu höcrelerin görülmesi daha evvelden bir atelektazinin husule geldiğini gösterir.

Fakat basit atelektazide bu görülmez. Şu halde kübik epitel höcrelerinin bulunması, daima alveol cidarlarının tagayyürleriyle beraberdir. Normal olarak alveolde kübik epitel bulunabilir. Fakat bunlar loblar arası septumlardadır. Bütün bunlara rağmen kübik epitel vukua gelmeksizin de havalı alveoller atelektazik hale gelebilirler. Segment ve sübsegment bronşlarının tıkanması ile husule gelen atelektazilerde kollateral respirasyon kolay husule gelir.

Atelektazili dokuda (nonspesifik) endürasyonu *Wurm* üç şekil olarak ayırdetmektedir : 1) Elâstik siroz ile atelektazik endürasyon beraber olur. ileri derecede elâstik lif yuvalarının küme halinde kalınlaşması görülür. 2) Karnifikasyon ile müterafık endürasyondur. Birinci tipe nazaran alveol elâstik lifleri kümelerinde ileri derecede tegayyür yoktur. Yalnız alveol istikametleri bağ dokusu ile ekseriya yuvarlak höcreli enfiltrasyon gösterir. 3) Enterstisiyel pnömonik fibroz ile müterafık endürasyon atelektazidir. Yuvarlak höcre enfiltrasyonu ve histiositlerin neşvüneması suretiyle alveol cidarlarında sellüler kalınlaşma, elâstik liflerde tegayyür, kolon şeklinde kübik epitel höcreleri görülür. Zamanla az höcreli bir fibrozis olur. Fibrini az, lökositer pnömonik enfiltrasyonlar ve fena bir rezorbsiyon ile meydana gelen enterstisiyel iltihabi proçesler de görülür.

Atelektazili akciğer dokusunda tüberküloz tegayyürler : Çok eskidenberi (**Brauer, Forlanini**) artifsiyel pnömotoraks esnasında kollaps tedavisinin tesisiyle akciğer dokusunda tüberküloz tegayyürlerin teşekkülü hematojen olduğu gibi bronkojen de olabileceği bilinen bir keyfiyettir. Akciğer dokusunda atelektazik kollaps şartları altında eksüdatif tegayyürler husule gelir, mihraklar keskin kenarlı bir hale geçer ve süratle ankapsüle olurlar. Perifokal tüberküloz iltihaplı saha, nonspesifik iltihaplı atelektazik endürasyonun üç şeklinden tefrik edilemez. Atelektazi teessüs ettikten sonra hangi tüberküloz mihrak evvel vukua gelmiştir şüphesiz bunu tâyin etmek mümkün değildir. Yalnız, atelektazik akciğer dokusunda taze peynirleşmiş pnömonik mihrak bulmak mümkün olmamıştır. Keza eski pnömonik kazeöz mihraklarda elâstik iskeletin strüktürü de bulunmamıştır. Atelektazili akciğerin tüberkülozu, atelektazi ile beraber aynı zamanda vukua gelebilir. Meselâ lenfa bezlerinin eriyerek bronşlara açılması ile tıkanma atelektazisinde olduğu gibi. Ekseriya peynirleşen küçük bir tüberkülden de ileri gelebilir, bunun yanında müteaddit sübmiliyer ve enteralveoler epiteloit höcre granülomu, keza çok defa birkaç Langhans dev höcreler bulunduğu gibi arka safhada histolojik olarak nonspesifik enterstisiyel enfiltrasyon vardır.

Keza enterstisiyel fibrozise istidat bulunur. Tüberküloz atelektazi tablosunun seröz höcreli alveolitis şeklinde bir başlangıç eksüdatif safha ile alâkadar olarak inkişaf edip etmediğine hüküm vermek zordur. Buna mukabil atelektazi sahasında bir kazeöz pnömoniye inkişaf veya intikal olabilir. Daha mühim olarak atelektazili akciğer dokusunda bir seröz höcreli alveolitis (serözzellige alveolitis - **Puhl**'in deskuamativ katarı) ile eksüda tazyiki altında alveoller kollabe olur ve açılmazlar. Spindelförmig bir saha teessüs eder. Bu saha kollabe olmuş alveollere tekabül eder.

Histolojik kriterlere daynarak; atelektazi için evvelâ eksüda rezorbsiyonu esnasında alveolde havalanmanın kaybolması veya vantilasyonun bir bronkojen bozukluğu sebebiyle ortadan kalkması lâzımdır. Buna ilâve olarak her zaman olmamakla beraber bronş iltihabı bulunur.

Primer akciğer tüberkülozu ve atelektazi : Primer tüberküloz mihrak ya bronş sistemiyle açık olarak münasebette kalır veyahut primer mihrak ankapsüle olur kapandıktan sonra yeniden açılır. Primer mihraktaki küçük bronşların bir kazeöz bronş iltihabı meydana gelirse muhakkak bir atelektaziyi intaç etmez. Akciğerin ufak kazeöz tıkanması halinde teneffüs inkıtaa uğrarsa bu

sahanın ihtiyacı olduğu hava kollateral teneffüsle idame edilebilir. Fakat primer mihrak geniş bir sahada olur ve büyük bronşlarda bronşit yaparsa aynı zamanda mükozanın hiperplastik tüberküloz tegayyürleri meydana gelirse vantilasyon aşikâr olarak bozulur. Bu zaman atelektazi vukua gelir.

Atelektazi primer enfeksiyon esnasında : 1) Trakea bronş lenfa bezlerinin bronşlara açılmaları. 2) Veyahut peynirleşmiş büyümüş lenfa bezlerinin dışardan bronş üzerine tazyiki neticesi. 3) Daha nadir olarak bizzat akciğerdeki primer mihrakla münasebettar olarak teşekkül etmektedir. Bununla beraber; bronşların tazyik ve lenfa bezlerinin delinmesi neticesi husule gelen atelektaziler, aspirasyon enfiltratına nazaran daha sık vukua gelmektedir. *Rössle,* atelektazileri sâf ve sâf olmayan şekiller olarak ikiye ayırmıştır. Sâf olanlara daha ziyade bronş kompresyonu ile, sâf olmayanlarda bronş delinmeleriyle olanları ve akciğer dokusunun atelektatik tüberküloz enfeksiyonu sokmuştur. Sâf veyahut yalnız hafif tüberküloz tegayyür gösteren atelektaziler oldukça nadirdir. Buna benzer bulguları *Ueblinger,* geç primer enfeksiyonda lenfa bezlerinin delinmelerinde göstermiştir. Bronş delinmeleri yalnız kitlevi bir tıkanma meydana getirmez, aynı zamanda hasta bronş cidarından bir refleks suretiyle bronşiol ve alveol sahasının düz adalelerinin kontraksiyonu ile bir atelektaziyi mucip olmaktadır (*Catel*). Bronş mükozasının mesirinin daralması neticesi husule gelen proçes de, vejetatif yoldan bir kontraksiyon atelektazisi yapabileceği bildirilmiştir (*Kvasmin*).

Jacobeus, bronkografiden sonra bronş mükozasının tahrişi, tüberküloz tegayyür neticesi statik fibroelastik cidar harabiyeti ve bronş kontraksiyonu sebebiyle bir (kontraksiyon atelektazisi) vakası neşretmiştir. Bronş lenfa bezlerinin delinmesinde bir (refleks atelektazisi) vejetatif sinir sisteminin tesirinde vejetatif distoninin bulunmasiyle olur (*Catel, Alexander*). Bronkojen kontraksiyon atelektazilerinde tam bir bronş tıkanması yoktur. Yalnız stenoz bulunur. Bronkoskopik olarak stneoz göstermeyen, kaybolan ve yeniden meydana çıkan atelektaziler ancak bir refleks suretiyle tenbih neticesi husule gelir. Bu mekanizme itiraz edilmemiştir.

Primer enfeksiyon tüberkülozunda lober ve segmenter kondansasyonlar: Bu gölgeler tüberküloz basili veya toksinleri veyahut tüberkülozun primosekonder devresindeki hipersansibilite sebebiyle husule gelirler (*Dumas* ve arkadaşları). Profilden yapılan radyografilerde görüldüğü üzere perifokal denilen bu gölgeler lober veya segmenter sistematik bir topografi gösteren bir epitüberkülozdurlar. Trakea bronş adenopatilerinin atelektazileri meydana getirdiği son senelerde kabul edilmiştir. Epitüberküloz, atelektaziden daha geniş bir gölge verir.

L. Perrin, atelektazi ve epitüberküloz sendromu çerçevesi içine sokmak ve allerik ve fokal menşei olan lober veya segmenter epitüberkülozlara daha geniş bir kıymet vermek istemiştir.

Lober veya segmenter kesafetler gösteren başlangıç tüberküloz vakalarında sistematik olarak bronkoskopi yapılmaktadır. 2 - 15 yaşlarında 360 çocuktan 135 inde primer veya sekonder olarak lober veya segmenter kesafet bulunmuştur (*L. Perrin*). Epitüberküloz tipte lober homojen kesafet gösteren 42 tüberküloz çocukta bronkoskopide ana bronşlardan her hangi birinde vakaların hepsinde konjesyon ve enfiltrasyon şeklinde lezyon tesbit edilmiştir. Bronkoskopide enziyade ana bronşların lezyonu görülmektedir. Aynı nisbette olarak eperon enfiltrasyonları birinci derecede sağ üst lobda, ikinci derecede sol üst lobda görülür. Ana bronşun konjesyonu 94 vakadan 86 sında bulunmuştur.

Vakaların % 40 ında ana bronşun stenozlu iltihabı görülmüş ve bunlarda radyolojik olarak bir araz tesbit edilmemiştir. Stenozun oturuş yerine göre, üst lobun deliğindeki tegayyürlerle beraber aşağı ve orta lobları alâkadar eden yaygın vantilasyon bozukluklarına rastlanır. Ana bronşun konjestif hali uzun zaman devamlı kalır. Bronş lezyonları, gangliyon menşeli olmakla beraber allerjik veya perifokal epitüberkülozdan mütevellit olabilir. Bu suretle bir bronş stenozu ile segmenter veya lober kesafetler meydana gelir.

Kesafetlerin mevkii her zaman primer mihraka tâbi değildir. Nitekim bir kısım vakalarda primer mihrak homojen kesafet gösteren lobun veya segmentin dışında görülmektedir. Andobronşik lezyonlar ise, kesafet mıntakasının bronş deliği hizasındadır. Lenfa bezlerinin hastalığı sebebiyle husule gelen lober veya segmenter kesafetler üst ve orta lobları tercih etmektedirlr. *Rich, Fagel*. homojen kesafetlerin gangliyon menşeli olduğunu, epitüberküloz gölgelerin bronkojen mihraklar etrafında teşekkül ettiğini kabul etmektedirler. Akciğerin bütün kesafetlerini bronkojen yayılmaya bağlamamak lâzımdır. Vakaların büyük bir ekseriyetinde homojen gölgeler direkt olarak primer enfeksiyonu teşkil eden hilüs çevresi tüberkülozu ile meydana gelir peribronşit ve bronş stenozu ile beraber bulunur.

Kesafet sahası yakınında hiperklarte hali, kondansasyonun retraktil devreye girmesiyle geç olarak (gecikmiş anfizem) meydana gelir. Bununla beraber bazen retrakatil olmayan bir kondansasyon sahası civarında erken olarak anfizem olabilir. veyahut kondansasyon anfizemi takip edebilir veya bunun aksi olabilir. Tam olmayan, müterakki bir bronş stenozunun retraksiyon olmaksızın atelektazi husule getirebileceği **Fleischner** zamanındanberi bilinmektedir. Hava yavaş yavaş imtisas ederken alveol boşluğunda bir ödem husule gelir. Bu ödem havalanmayan parankimayı şişirir fakat normal morfolojik manzarayı değiştirmez. Kesafetlerin husule gelmesinde tıkanmış bronş sahasının damar ve sinirleri üzerine peribronşitik lezyonların husule getirdiği tesiri de nazarı itibara almak lâzımdır. Nitekim bronkojen menşeli kazeöz andobronşit neticesi panbronşit atelektazilerin husule gelmesine müessirdir. Şerit şeklindeki atelektazi gölgelerinin menşei andobronşit olmayıp peribronşit tesirdir. Hilüs civarında bazı peribronşit gölgelerin sıklığı bronş boyunca bir kazeum akmasının bulunduğunu düşündürür. **L. Perrin**, tam olmayan bir bronkostenoz ile husule gelen anguumanın gelişiminin retraktil kesafetlerden başka olduğunu, bunların atelektaziye bağlı bulunduğunu iddia etmektedir. Anguumanlar hiçbir zaman retraksiyonla neticelenmezler.

Kesafetlerin evolüsyonu çok değişiktir, birkaç haftada kaybolabilirler. Çabuk kaybolma atelektazinin bir vasfıdır. Epitüberküloz ise uzun sürer. Retraktil kesafetler çabuk kaybolmazlar, ancak anguuman vasfında olanlar süratle silinirler. Bazı vakalarda retraksiyon erken başlar, fakat yeni bir anguuman pussesi araya girer ve nihai retraktil proçesi geciktirir. Br defa retraksyon teessüs etti mi gelişimi iki istikamette olur, ya gölgenin tamamiyle kaybolması veya kronik hale geçiş olur. Retraksiyon teessüs ettikten sonra yavaş yavaş yerleşir. Retraktil olan kesafet bir daha düzelmez. Ekseriya sağ üst lobun total kesafetinde bu evolüsyon görülmektedir. Eğer iltisaklar mâni olmazsa retreksiyon mediyastinuma blok halinde kayar ve trakeanın sağ yanında opasite verir. Adeta bir lenfadenopatiyi düşündürür. Sol üst lobun posteroapikal segmentinin oldukça sık olan kesafeti, geniş satıhlı olarak gözükür. Bazı vakalarda iltisaklar mediyastinum ve hilüse doğru olan retraksiyona mâni olurlar. Tıkanma şeklinde sâf atelektazilerin kaybolabileceleri gösterilmiştir (**P. Galy, A. Duprez**).

Kronik atelektazilerin evolüsyonunda bronşektaziler görülmektedir. Anguuman hali 2 - 4 ay uzarsa temizlenme şansı azalır.

Modern antitüberküloz ilâçlar primer tüberküloz atelektazik gölgelerin gelişimi üzerine kati bir tesir husule getirmezler. PAS hiçbir zaman çabuk bir temizlenme yapmaz veya kronik hale geçişe mâni olamaz. Streptomycine, ateş ve genel durum üzerine müessir olmakta isede gölgeler üzerine en ufak bir tesiri yoktur. Bronkoskopinin tesiri vardır. Bronkostenozda bronkoskopla ifrazat ve kazeumların aspirasyonu, bir granülomun parçalanması ile iyi bir duruma sokulabilir. Nörovejetatif bir taharrüşle husule gelen peribronşik iltihap adrenalin, novokain tatbikiyle daha iyi bir şekle sokulabilir. Bu tedavi neticeleri, primer tüberküloz enfeksiyonunun seyri esnasında bronkoskopinin pratik kıymetini göstermektedir. Bu vakalarda bronkoskopi hem bir araştırma hem de tedavi metodudır. Bilhassa bronş fistüllerinin meydana çıkarılmasını sağlar. *M. Loroys,* primer enfeksiyon atelektazik kesafetlerinde radyoterapi tavsiye etmektedir. Daha ziyade gangliyon menşeli lober veya segmenter atelektazik gölgelerde radyoterapi lenfa bezinin tazyikıyle husule gelen bronş stenozunu ortadan kaldırabilir, peribronşit iltihaba tesir eder. Radyoterapinin tam tesirini elde etmek için erken kullanılmalıdır. Fakat erken tatbik edildiği takdirde, hematojen bir yayılma ve fistül teşekkülü mümkündür. Atelektazi daha entra lobüler skleroz devrinde değilse radyoterapiden istifade edilebilir.

Netice : Çocuklarda primer tüberküloz esnasında husule gelen lober veya segmenter atelektazik kesafetlerin bronkoskopik tetkikinde, üst lob bronşlarında lezyonların sabit kaldığı (ana bronşun konjesyon ve enfiltrasyonu, bronş mükozasında çentiklerin kalınlaşması, dışardan tazyik arazları, lenfa bezi fistülleri) görülmüştür. Bu lezyonlar daha ziyade lenfadenopati neticesidir. Lober veya segmenter kesafetler böylece gangliyon menşeli atelektazik anguumanlardır. Bunların teşekkülünde (bronş stenozu sebebiyle apnömatoz hali ve peri bronşik lezyonlar neticesi damar ve sinirde değişiklikler) müessir olmaktadır. Daha nadir olarak homojen lober ve segmenter kesafetler,

âni retraksiyonlar olabilir, bunlar ekseriya devamlı retraktil kesafete doğru seyrederler.

Normal olarak bir bronkojen hipovantilasyon sebebiyle tenefüs hareketlerinin yeter derecede olmamasından mütevellit atelektazi olabilmektedir. Buna hipovantilasyon atelektazisi denir. Kaybolan ve yeniden çıkan bu şekil atlektazinin büyük bir önemi vardır. Burada refleks mekanizminin ve civar segmentlerin vantilasyonunun bir tesiri kabul edilmemektedir. Hipovantilasyon atelektazisi, 1) Mükozada şişlik gibi değişiklik, 2) Bronş cidarındaki adale tonüsünde tagayyür, 3) Teneffüs şiddetinde değişiklik ile olabilir.

Kâhilde bir primer kompleksin seyri esnasında eski mihrak faaliyete geçerek bronş delinmeleri ile atelektaziler olabilmektedir. Fakat çocuklara nazaran bu mekanizmle atelektazi nadir husule gelmektedir. Kâhilde bronşlar esasen çocuklara nazaran daha geniştir. Orta lobun bronşu daha dar ve etrafında lenfa bezleri fazla olduğundan orta lob sendromu teessüs eder. Orta lob sendromu yalnız tüberküloz lenfa bezlerinin büyüyerek tazyikıyla teşekkül etmez aynı zamanda lenfa bezlerinin nonspesifik iltihabı neticesi tazyik ile de meydana gelebilir.

Bronş delinmeleri, bronş kompresyonlarında olduğu gibi, hemen aynı tarzda, bizzat bronş tüberkülozu ile segment ve lober inkişaf eden atelektazileri mucip olabilmektedir.

GANGLİYON FİSTÜLÜ VE BRONŞ STENOZU İLE TIKANMA NETİCESİ ATELEKTAZİ SENDROMU

Eleosser, lenfa bezlerinin tazyikı neticesi bronş stenozlarını, üç şekilde ayırmıştır. 1) Entramüral stenoz, lenfa bezi kazeumunun bronş cidarına girmesiyle bronş boşluğunun daralması ve ifrazın kalınlaşması neticesi, 2) Müral veya cidar stenozu, kazeöz andobronşit, bronş cidarının ödemi, bir fistülün etrafında tüberküloz dejenerasyon, geç teşekkül eden fibröz nedbelerle olur. 3) Ekstra müral, cidar dışı stenoz. Lenfa bezinin tazyikı, stenozan peribronşial lezyonlar ile olur. Bunlar tek başına veya her üç faktör bir araya gelerek bronş sahasında total bir apnömatozun zuhuruna sebep olurlar.

Bronş stenozu : a) Akciğerin muayyen bir parçasında (tam bir apnömatoz - stop valve) husule getirir. Volüm ufalmasiyle hakiki bir atelektazi yapar ve bütün atelektazi arazlarını verir, toraks organları yer değiştirir.

b) Teneffüsün her iki zamanında aynı miktarda azalmış havanın geçmesiyle müterafık tam olmayan bronş stenozu ile (by paso valve basit atelektazi) olur. İyi havalanmayan akciğer sahasında konjestif hâdiseler husule gelir, kapiller genişlemeleri, alveoller içinde az miktarda eksüdasyon bulunur, civar organlarda çekilme yoktur.

c) Teneffüsün her iki zamanında müsavi miktarda olmayarak natamam hava geçmesi (check - valve) dir. Enspirasyonda hava kolay girer, ekspirasyonda güçlüğe mâruz kalır. Stenoz olan kısımda bir valvül mekanizması husule gelir bu kısımdaki akciğer alveolleri genişler eğer valvül büyük bronşta ise hemitoraksda yaygın anfizem sendromu meydana gelir. Eğer mânia bir loba veya segmente münhasır kalırsa lober, segmenter anfizem olur. nihayet 3 - 4 inci derecede bronşlarda ise mahdut hacımda basit anfizem bülleri görülür. Burada ikinci şekil brinciye nazaran fazla nisbette olmakla beraber birinci şekil üçüncü şekle nazaran daha sıktır. *Ameuille* atelektaziye (retraktil kesafet ve daralma) demektedir. Atelektazi gölgelerinin oldukça fazla kaviter imajlar ihtiva ettiğini bildirmektedir. Bu kaviteler her zaman akciğer parankimasının hakiki erimesiyle müterafık değildirler. Bunların bir kısmı, bronş stenozunun bulunduğu gölgeli bloktaki primer kavernlerdir (epitüberküloz kazeoenflamatuvar - Epituberctlos caseoinflamatoire). Bir kısmı da bir bronşiole tekabül eden kısımdaki havalanma bozukluğuna aittirler (Obstructive bir anfizem bülü). Anfizem bülleri birkaç tane olurlar diametreleri 3 - 4 sm. kadar değişiktir. Çevreleri gayri muntazam ve belirsizdir (psödokavern). Bu kavernler birkaç günde kaybolur veya haftalarca kalabilirler. Hakiki kavernden tefrik için balgamda basilin bulunması mühimdir. Akciğerde homojen gölgelerin husule gelmesinde allerjik konjesyonların olabileceği gibi, kompresyonla husule gelen stenozlar bilhassa bronş içi tıkanmalar en mühimlerini teşkil etmektedir. *Westmark*, atelektazide tıkanma anfizemi ve hemen sonra basit tıkanmaların biribirini takip ettiğini bildirmiştir.

Mekanik manialar yanında nörojen vasomotör hâdiseler ve damarlar, bronkopülmoner adale sistemi refleksinin hiç şüphesiz tesirleri bulunmaktadır. Lenfa bezlerinin kompresyonu olan vakalarda gölgeler radyolojik olarak dikkatle takip edilecek olursa evvelâ pek belli olmayan bir gölgenin daha sonra tamamiyle net bir hale geçerek homojen ve bronş topoğrafisini takip eden bir karakter aldığı görülür. Eğer apnömatoz tam olursa gölge daha koyulaşır ve akciğerin volümü azalır, bu esnada civar kısımların çekilmesine ait hâdiseler zuhur eder. Basit bir konjesyonun parankima retraksiyonuna kadar gidebilen bir hipovantilasyon husule getirebileceğini görmek mümkündür (*Westmark*). Bu gölgeler en az 2 - 3 ay olmak üzere 6 - 12 ay devam edebilir. Bu müddetten sonra kaybolmaya başlar. Atelektazi proçesinin ihtilâtı olarak skleroz teşekkül eder. Skleroz muhtelif şiddette olur, ekseriya radyolojik tramit olarak ifade edilen mûtat şekilde kalır bazen (retraktil kesafet) şekline geçer. Silendrik tipte bronşektaziler meydana gelir. Bronşektazilerin birçoğunda Koch basilini tesbit etmek mümkün olamaz.

Hayvanlarda tecrübi olarak husule getirilen ve süratle teşekkül eden atelektazilerde yapılan tetkiklerde, histolojik reaksiyonların sonradan teessüs ettiği görülmüştür. İnsanlarda patolojik olarak bronşların tazyiki neticesi husu-

le gelen akciğer lob atelektazilerinin ekserisinde elde edilen parçaların tetkikinde, alveol boşluklarının kollaps hali, septum hücreleri çoğalarak cidarın kalınlaştığı görülür. *Bezanjon, Delarue*'nin (retiküler hipertrofik pnömonisi) vardır. Atelektazi teşekkülü ile beraber seyrini iki şekilde gösterir. Bir kısım vakalarda alveoll cidarları gittikçe artmak üzere kalınlaşır ve alveol boşlukları kübik hücrelerle çevrilir. Bu şekil (perilobüler) ve kesif bronkovasküler bir skleroza duçar olur. Parankima atrofik bir vaziyettedir. Aynı zamanda şurada burada kavitelerin kübik epitelyum ile döşendiği görülür. Diğer bir kısım vakalarda alveol boşluklarının kaybolduğu ve kesif bir sklerozdan başka bir şey kalmadığı görülür. Bu kesafet içinde yer yer lenfoplazmositer adacıklar bulunur. Bu değişikliklerin artıp artmamasına göre atelektazi az veya çok vüsatte olur. Atelektazi ne kadar fazla skleroz gösterirse ve normal parankima ne kadar fazla kaybolursa lezyonun gerilemesi o nisbette imkânsız olur. Lenfa bezlerinin tazyikına bağlı kesafetlerde apnömatoz bazen tam ve devamlı, bazen nispî ve geçici olmaktadır. Radyolojik gölgelerin kaybolması, anatomik lezyonların yeni ve şiddet derecesine tâbidir. Bu suretle bronş lezyonları atelektazinin muhtelif şekillerinin husule gelmesinde müessir olmakla beraber bronş stenozunda iltihabi bir elemanı nazarı itibara almak lâzımdır.

Lenfa bezlerinin delinmesinden sonra bronş tüberkülozu yalnız delinme yerinden per continuitaten neşet etmez, aynı zamanda lenfojen veyahut entrakanaliküler mükoza enfeksiyonundan husule gelebilir. Bunların her ikisi bilhassa bronş tüberkülozunun en belli ve mühim teşekkül şekilleridir. Burada konstitüsyonel ve dispozisyon faktörlerinin jenezde tesirleri vardır. Bronş tüberkülozunda bilhassa iltihabın deliklerde (Amerikan literatüründe ostiale) mükozanın iltihabî şişliği sebebiyle dahi hasta olmayan bifürgasyon bronşlarını küçültebileceği ve daraltabileceği imkân dahilindedir. Deliklerde olmayan (orifisiyel) lokalizasyon yalnız ait olduğu segment ve sübsegment üzerine tesir eder.

Hematojen teşekkül eden bronş tüberkülozu atelektazide pratik olarak ancak pek ufak bir rol onyar. Eğer lezyon büyük bronşlarda ise müstakillen bir delâleti vardır. Sübsegmenter bronş dallarındaki küçük bronşlardaki endobronchitis caseosa daha ziyade hematojen natürdedir. Bunlar bâriz atelektazilere sebep olurlar. Küçük bronşların kalibralarına göre kollateral teneffüs teessüs eder.

Nedbe stenozları : Lenfa bezlerinin geniş olarak delinmeleri, bronş cidarının bir ülserli veyahut hiperplastik - sklerotik iltihabının son safhası olarak devamlı kalan nedbe stenozları husule gelir. Kaide olarak, yalnız derin cidar tegayyürleri stenoz yapan nedbeleri mucip olmaktadır (*Gammarota*). Bronşların taksim olundukları noktadaki tüberküloz tagayyürlerin stenoz yapan nedbeleri bilhassa teşkil ettikleri (*ostial stenosis*) görülmüştür. Eğer bronş

cidarındaki proçes bir endürasyon yapar sâf olmayan atelektaziye sebebiyet vermezse o zaman gittikçe artan stenoz sebebiyle hipovantilasyon atelektazisi vukubulur.

Tüberküloz akciğer kaverni ve atelektazi : Kaverinize olan tüberküloz enfiltratın atelektazide hiç bir rolü yoktur. Kavern, peynirleşme, erime ve sulanmış materiyelin bronştan dışarı atılmasiyle teşekkül eder. Çevresinde pnömonik enfiltrasyon husule gelir ve bir konjonktiv doku ilâvesi olmaksızın dahi sert bir kavern cidarı olarak akciğer dokusuna tesir eder. Bu safhada kavernin havalanmasına mâni olan drenaj bronşunun vantilasyonunda bir engel, ekspiratuvar tesiriyle prekavernöz atelektazinin meydana gelmesine sebep olur. Atelektazinin husule gelmesi ve yeniden havalanması kavernin küçülmesine yardım eder.

Kaide olarak perikavernöz pnömonik enfiltratın imtisası uzun zaman sürer, enfiltre sahada organik ve entrestisiyel pnömonik tegayyürler inkişaf eder, peynirleşmiş mıntakada epiteloit granülasyon dokusu hakimdir. Bundan başka dış kısmında bir atelektazi meydana gelir kısmen natamam bir rezorbsiyon pnömonik eksüda sahasında kısmen akciğer dokusunda olur, başlangıçta iltihabi tegayyür bulunmaz. Bu atelektazide sebep (kavern cidarının devamlı kalan enfiltrasyonu) dır. Perikavernöz kontraksiyon atelektazisi dediğimiz bu şekilde, kavern büyür. Taze hattâ atelektatik kavernin (selektiv kollaps) da açık kalması (*Dumarest, Jacobeus*), bir perikavernöz (akciğer krampı) olarak izah edilmiştir. Bu gibi vakalarda tüberküloz tegayyür veya drenaj bronşlarının ostial stenozu, kollaps tedavisi altında bir hipovantilasyon atelektazisi meydana getirebilir. Mediyastinum veya plevra yapışıklıkları, atelektazik lob veya lob parçasının yukarı, orta mediyastinum istikametinde yelpaze gibi veya hilüsten blok halinde retraksiyonla büzülmesini mucip olur. Vantilasyon bozukluğu yapan bir nevi bronkomotör refleksden perikavernöz atelektazi tekevvün edebilir. Kavern çevresinde spesifik ve nonspesifik natürde iltihabi tegayyürlerin husule gelmesi neticesi çevresindeki küçük bronşlar tıkanmıştırlar. Bu atelektazi halkası (kavern cidarından perifokal iltihaplı mıntakaya kadar), bir entersitisiyel iltihaplı atelektazi endürasyonundan ibarettir. Kavern cidarının sertliğini arttırır.

Akciğerin zirve tüberkülozunda : Atelektazik zirve nedbeleri, 1) Yalnız sübplöral, akciğer dokusunda tahdit edilmemiş ve derinliğe nüfuz etmiş olarak bulunur. *Simon* veya *Puhl - Aschoff* mihrakları, eski tüberküloz mihraklar veya sübapikal sahasının eski sirotik proçesleri bu atelektazik nedbe izleridir. Bunların patojenisi apikal veya sübapikal sahada bronş dallarının stenozlu tüberkülozu ile izah edilmektedir. Segment veya daha ziyade sübsegment atelektaziler sekonder iltihaplı endürasyonu mucip olurlar.

Atelektazi ve miliyer akciğer tüberkülozu : Atelektazili akciğer kısımlarında basile mâruz kaldıktan sonra normal havalanan kısımlara nazaran da-

ha az tüberküller neşvünema bulmaktadır. Teorik olarak bu hâdisenin husule gelmesinde iki ihtimal ortaya atılmıştır. 1) Basılmış akciğer kısımlarına basil daha az nüfuz eder. 2) Atelektazili akciğer dokusu tüberküloz basilinin neşvünemasına elverişli değildir. Teneffüs eden akciğer dokusunda kan akımı, atelektazili dokuya nazaran daha süratli olur bu sebeple havalanan akciğer kısımlarına daha fazla basil gelir. Buna ilâve olarak atelektazili dokunun fonksiyonel istirahat hali ve tüberküloza gayri müsait tesiri olan venöz hiperemi şeklindeki lokal deveran değişikliği de müessir olmaktadır (*K. Brass*).

Bütün akciğerin atelektazisi : Bütün akciğer sahasında homojen bir gölge verir. Atelektazik kollaps evvelâ normal tazyikın düşmesinden dolayı plevra mesafesine tesir eder. Hafif negatif kıymetler (—5, —3 baskı olduğu gibi), (—20, —40 baskı) da olabilir. Mediyastinum atelektazik akciğere doğru çekilir. Eğer geniş yapışıklıklar veya bir tümöral kitle mediyastinumun hareketini ortadan kaldırırsa *Lenk*'in (Dissoziirten verlagerung der mediastinalen organ) dediği (kalb ile aort, mediyastinumu takip eder, bu esnada özöfagus ve trakea orta sahada tesbit edilmiş olarak kalır) durumu meydana gelir diyafram yükselmiş olarak kalır ve teneffüsle aynı zamanda harekiyeti azalır. Atelektaziye uğramış yarı toraks düzleşir, kaburga aralıkları daralır, teneffüs hareketleri tahdide uğrar.

Bir lobun atelektazisi : Aynı akciğerin diğer loblarının kompansasyonel büyümesiyle yani az çok anfizemiyle müterafıktır. Bu sebeple kesafet muntazam değildir. Ekseriya mediyastinumun yalnız bir kısmı çekilmiş yani yer değiştirmiştir. Atelektazili lobun enspiratuvar olarak büyümesinin imkânı olmadığından nefes alındığı zaman mediyastinum enspiratuvar olarak bir çekilme gösterir. Hızlı ve derin teneffüsle bu araz daha aşikâr görülür. Bundan dolayı (**Schnupversuch** - aksırtma tecrübesi) yapılır. *Jakobson - Holzknecht* tarafından, orta sahanın pandül hareketi tecrübesinin atelektaziyi tâyin için hiçbir mâna ve delâleti yoktur. Çünkü bu tecrübe daha birçok hallerde de görülebilir. Atelektazili akciğer parçasının sınırı ekseriya konkavdır. Mihveri hilüsten geçen bir hat üzerindeki bir sahada akciğerde hareket görülür. Atelektazi sahasının büyüklük ve şekil değişiklikleri sajital radyografilrde daha nettir.

Segment atelektazisi : Kama şeklinde bir gölge verir. Kaidesi lobun üst sathında zirvesi hilüstedir. Lob atelektazisine benzer. Segment atelektazilerinin mühim bir kısmı röntgende kabili teşhisdir. Profil flimlerde daha iyi görülür. Üst ve alt lobların atelektazilerinde sissürler boyunca hudutlanmış görülürler. Kompansasyon anfizemi ve atelektazik parçanın küçülmesi sebebiyle lobun bâki kalan kısmı düzleşir.

Lobüler ve asinöz atelektazi : Akciğerin küçük parçalarının atelektazisi, küçük bronşların tıkanmasiyle olur. Müteaddit şekilde tıkanma gösteren bu

atelektazilerde homojen gölge husule gelmez. Böylece karakteristik bir gölge göstermezler. Bu gölgeler ekseriya yumuşak ve yuvarlaktır. Eksüdatif karakterde iltihaplı mihrakların gölgelerinden ayırt etmek çok güçtür. Eğer mihrak evolüsyonu bakımından süratle ve tamamiyle gerilerse tefrik mümkün olur. *Jacobeus* torakoskopide bu şekilde atelektazinin akciğerin üst kısmında, mavimtrak renkte olarak plevra altında tanımanın mümkün olacağını bildirmiştir.

Plattenförmig atelektazi: Küçük akciğer parçalarındaki atelektazilerden ibarettir. Özel bir şekil gösterir. Şerit şeklinde ekseriya tek ve bir taraflıdır. Sajital ve yan filimlerde daha iyi görülür.

Klinik semptomatoloji: Bir akciğerin tamamının veya bir lobun atelektazisi ekseriya lokal arazlar verir. Hasta hemitoraks içeri doğru çekiktir, nefesle olduğu gibi kalır. Matite vardır. Birçok vakalarda bu hizada teneffüs hafif, diğer kısımlarda ise kuvvetlidir.

Bir kısım vakalarda hafif ve sathi teneffüs duyulur. Sathi teneffüs, trakeadan teneffüsün atelektazik sahaya intikalindendir. Kuru raller duyulur. Genel arazlar daha ziyade çok yaygın akut teessüs eden vakalarda husule gelir. Nefes darlığı, gıcık, siyanoz, sternum arkasında kalb hizasında ağrı olur.

Rezorbsiyon atelektazisi, radyolojik arazlar ve akciğer volümünün ufalmasiyle konur. Atelektazi ve akciğer endürasyonu, plevra kesafetleri, tümörler gibi akciğerde kesafet yapan hastalıklardan ayırt edilmelidir.

Tüberküloz atelektazileri, atelektazinin muhtelif etyolojisi arasında ayrı bir hususiyet göstermektedir.

1. Trakea bronş adenopatilerinde görülen atelektazi.
2. Primer tüberküloz enfeksiyonda görülen gölgeler.
3. Atelektazinin epitüberkülozla münasebeti.
4. Primer ve sekonder devrede görülen atelektaziler.
5. Tersiyer devrenin atelektazileri.

Tüberküloz ile ilgili şekillerdir.

Atelektazi, akciğer alveollerinde havanın gaybolması, alveollerin boşalması ile kapillerlerde sirkülasyonun devamını ve plâzmatik bir eksüdanın zuhuruna evvelâ sebep olur. Bu (alveoler ödem - atelektase anschoppung-*Fleischner*) dir. Eğer akciğer hastalanmamış, bronşlar enfekte olmamış ve atelektazi muvakkat ise restitio ad integrum akciğer eski halini alır. Aksi halde ödem devresi er veya geç iltihablı pnömoni devresine (ikinci devre) girer. Bu devre *Fleischner*'in (pnömonik atelektazisi) veya *Beitzke*'nin (kollaps pnömonisi) dir. İkinci safhadan sonra atelektazi kronik devreye geçtiği takdirde tedricen skleroza doğru gider, bu sebeple (irreversible) bir karakter alan endürasyon hali husule gelir. Bu zaman sâf atelektazi ortadan kalkar, sklerozla karışık bir şekil meydana gelir. Alman müelliflerinin (post atelektazik skleroz ve kollaps endürasyon) dedikleri tablo husule gelir. Atelektazik kollapsın anatomik seyri aynı tempoyu takip etmez.

Akciğer tüberkülozunda akut atelektazi : Nadirdir. Ana veya lob bronş mesirinin bir kitle ile tıkanma veya daralmasiyle meydana gelir. Öksürükle bu kitle çıkarsa atelektazi derhal kaybolur. Bu sebeple daha ziyade evolüsyonu ile tanınır. İlk defa *Kyln* (1929) tarafından yazılan bu gibi vakalarda tıkanma, irinli koyu bronş ifrazı, kazeöz kitle, kan pıhtısı ile olur. Kanama gösteren tüberküloz hastalarda teşhis kolaydır. Kanamalardan sonra daha ziyade küçük atelektaziler sık görülmektedir. Büyük yaygın atelektaziler ise oldukça nadirdir.

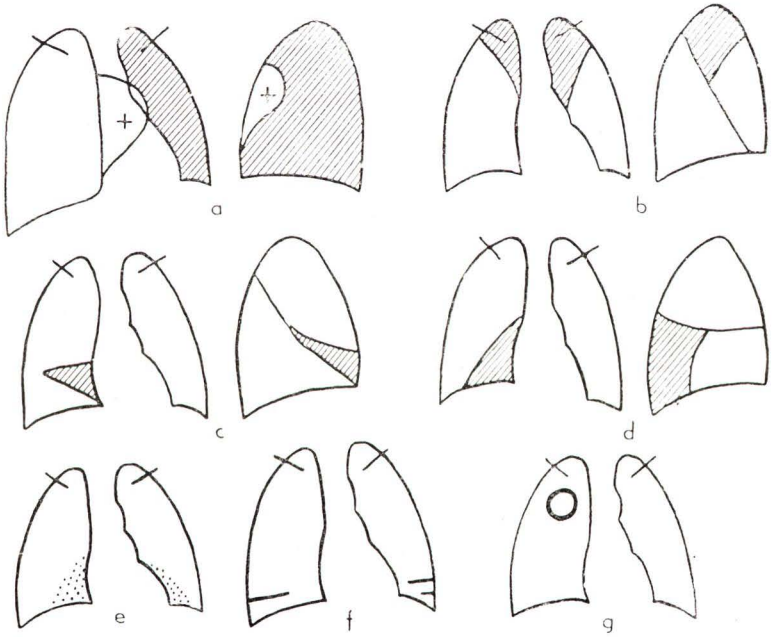

(Şekil 36 — Muhtelif atelektazi şekillerinin şeması : Profil ve önden olarak. a) Akciğerin tam atelektazisi (Massiv atelektazi). b) Üst lobların atelektazisi. c) Orta lobun. (d) Alt lobların. e) lobüler ve asinöz atelektazi. f) Düz şerit şeklinde atalektazi. g) Bir kaverni çevreleyen mahfaza atelektazi. (H. R. Schinz'den)).

Akciğer tüberkülozunda akut atelektazilerin seyri ve semptomatolojisi oldukça karakteristiktir. Bir akciğer veya bir lobda birdenbire husule gelen atelektazide (ameliyatlardan sonra olan atelektazilerde olduğu gibi) şiddetli nefes darlığı, siyanoz, sternum arkasında ağrı duyulur. Fizik arazlar olarak, teneffüs sesleri hafif, atelektazi istikametinde matite, bronşial teneffüs duyulur. Ateş normal veya yüksektir. Taşıkardi bulunabilir. Öksürükle bronşu tıkayan madde çıkarılırsa atelektazi derhal kaybolur. Radyolojik olarak buzlu cam (Milchglass) şeklinde atelektazi sahasının kesafeti görülür. Bununla beraber mediyastinumun yer değiştirmesi, diyaframın yükselmesi, akciğer volümünün ufalması, radyoskopide enspiratuvar olarak mediyastinum ve di-

yaframın hasta tarafa çekilmesi görülür, bu bulgu kimogramda tesbit edilebilir. Bir akciğerde atelektazik akut gölge ile beraber aynı akciğerin alt kısmında veya başka bir sahada şerit şeklinde diğer bir atelektazi gölgesi görülebilir.

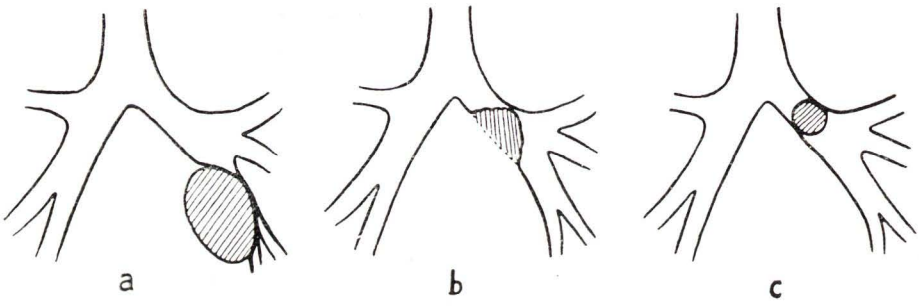

(Şekil 37 — Bronş yolunun tıkanmasının şematik izahı : a) Dışardan basılma. b) Bronş cidarında patolojik değişiklik. c) Yabancı cisimle tıkanma).

Akut tüberküloz atelektazilerinin teşhisi oldukça güçtür. Arazlarına göre bir atelektazi düşünülebilir. Toraks içi tazyikın ölçülmesi radyolojik arazları kıymetlendirir. Ponksiyon teşhise yardım eder. Bilhassa kanamalardan sonra husule gelen gölgelerde, bronkopnömoni mihrakları ve lobüler atelektazileri tefrik etmek güçtür.

Korunma ve tedavi : Korunma, kanamalarda ve kanamalardan sonra mevzu bahis olabilir. Afyonlu maddelerden bilhassa kuvvetli ekspektoranlardan çekinmek lâzımdır. Tedavi arazîdir. Yarı yüksek oturmak ve istirahat şarttır. Nefes darlığı, taşikardi, retrosternal ağrı gibi arazlar, mediyastinumun çekilmesi sebebiyle endirekt meydana geldiğinden pnömotoraks tatbik edilerek süratle ortadan kaldırılabilir. Ameliyattan sonraki atelektazilerde karbon dioksit inhalasyonu tavsiye edilmektedir. Bronkoskopla bronş ifrazının bertaraf edilmesi (*Tucker*), eğer kanama varsa yapılmamalıdır.

Akciğer tüberkülozunda kronik atelektazi (atlektatisch tuberkulose) : Akut şekle nazaran daha sık görülür. Bunlar kaybolabilirler (*Packard* 1928). Birçok vakalarda patojenisi izah edilememektedir. Akut şekiller kronik hale geçebilir. Refleks suretiyle tekevvünleri düşünülebilirse de kronik hale geçmsi için ayrı bir izah tarzı yapılamamıştır. Frenisektomiden sonra husule gelen atelektazileı çok defa kronik hale geçerler. Bronşun bir dirsek teşkil etmesi düşünülebilr. Freniküsün kesilmesi hem mekanik hem de sempatik bir tesir yapmaktadır. Sinirde vazomotris ve çok muhtemel bronkomotris lifler bulunmaktadır. Her yaşta tesadüf edilir. Daha ziyade genç kâhiller ve kadınlarda sol tarafta görülür. Mutat olarak akciğerin zirve lezyonlarında veya 1/3 üst kısmında bulunmaktadır. Atelektazi evvelce mevcut bir kaver-

nin büyümesine yardım edebilir. Vakaların ekserisinde yavaş yavaş ve hissedilmeden vukua gelir. Bir kısım vakalarda ise süratle teessüs ederler. Aylar ve senelerce kalırlar. Akciğer tüberkülozunda kronik atelektaziler tıkanma sebebine göre iki şekilde olmaktadır :

1. Tek stenozlu şekildir. Yalnız büyük bir bronşun tıkanması ile olur. Kaide olarak bir ana veya lob bronşu tıkanmıştır ve bronş cidarında akciğer tüberkülozundan meydana gelen (ülserli peynirleşmiş bronş iltihabı ve peribronşit) vardır. Bronş cidarındaki tüberküloz proçes tam olmayan bir stenozu mucip olur. Bu da sekonder olarak ifrazat ve kazeumun ve mükozanın şişmesi sebebiyle bronşu tıkama ve bu kısımdaki akciğer parçasında atelektaziyi yapar. Tüberküloz bronş iltihabı ileri safhasında tıkanma yapan fibröz bronş iltihabı ve peribronşit husule getirir, çevresindeki konjonktiv doku sebebiyle bir ana bronşu tamamiyle tıkayarak atelektazi yapar. Diğer bir sebep de kâhil tüberkülozunda daha az rastlanan lenfadenopatilerin bronş cidarına tazyıkıdır.

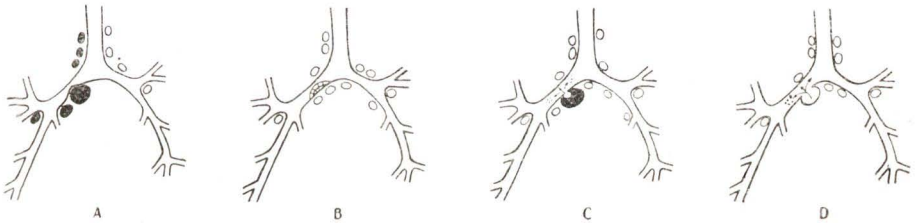

Şekil 38 — Trakeabronş lenfa bezleri tüberkülozu ile bronşların münasebeti : a) Trakea - bronş tüberküloz lenfa bezlerinin tazyiki neticesi ana bronşlardan birinin stenozu. b) Bronş mükozası tüberkülomu neticesi bronş stenozu. c) Tüberküloz bir lenfa bezinin bir ana bronşa fistül ile delinmesi d) Bir tüberküloz lenfa bezinin ana bronşlardan birine boşalarak hilüs çevresinde lenfa bezi kavitesinin teşekkülü).

2. Polistenozik şekildir. *Westmark*'ın otopsi müşahedelerinde gösterdiği veçhile, akciğer tüberkülozunda ana ve lob bronşlarından ziyade 2 - 3 üncü sıra bronşların tıkanmasiyle daha sık olarak vukua gelmektedir.

Histolojik olarak muayenede, kısmen bronş mesirinin ifrazat, irin, nekrotik granülasyon dokusu, kısmen peribronşit ve tüberküloz bronş iltihabiyle meydana geldiği görülmektedir. Birçok küçük bronşların tıkanmalariyle yaygın atelektaziler teessüs ettiği gibi bu gibi tıkanmaların sık olduğu kaydedilmektedir. Bir kısım vakalarda, küçük bronşların beraberce tıkanması, adeta ana ve lob bronşunun tıkanması şeklinde lober veya bir akciğere ait gölge teşekkülüne sebep olmaktadır (*Alexander - Hesselbach*). Polistenozik tekevvün eden yaygın atelektaziler, ortalarında hava ihtiva eden kavernin kalmasından dolayı berraklık gösterirler, balgamda basil müsbettir. Bu müşahedeye göre, lob bronşunun tam tıkanması atelektazinin sebebi olacağı düşüncesiyle

kabili telif değildir (*Westmark*). Mütaaddit küçük bronşların tıkanmaları ve kavernin serbest olan drenaj bronşundan basil çıktığını kabul etmek lâzımdır.

Cardis, Pelissier, akciğer loblarının bir adeli kontraksiyonu neticesi atelektazilerin meydana geldiğini ve bu suretle alveollerden hava dışarı doğru tazyik edilerek bir reaksiyon immobilizasyon hali husule gelmesi suretinde patojeniyi izah etmişlerdir. Bir veya mütaaddit stenozlu atelektazileri tefrik etmek için bronkoğrafi yapılırsa da taze vakalarda kontrendikedir. Bronşun bir tümörle basılarak, bronşta yabancı bir cisimle tıkanarak meydana gelen atelektazilerde olduğu gibi bir akciğer tüberkülozunun seyri esnasında vukubulunan atelektazilerde sekonder iltihabi tegayyürler bulunur. Bunlar, nonspesifik pnömonik iltihap olduğu gibi, kazeöz tüberküloz pnömoni veyahut prodüktif nodüler mihraklarda vukubulur. Sekonder iltihabi tegayyürlerden, tüberküloz tegayyürleri radyolojik olarak ayırt etmek çok güçtür.

Akciğer tüberkülozunda kronik atelektazinin radyolojik levhası spesifik ve non spesifik iltihabi tegayyürlerle keza, sekonder endürasyon mekanizmasiyle beraber bulunmaktadır. Bu sebeple klinisiyenler ve radyologların bunu bir (komponent) olarak ayırmaları mümkün değildir. Bu hususiyet göz önünde tutularak akciğer tüberkülozunda kronik atelektazi için (*Atelektatische tuberkulose*) atelektazili tüberküloz ismi verilmiştir.

Klinik semptomatoloji : Semiyoloji daha ziyade üç unsurun birleşmesiyle radyolojiktir. Statik olarak; 1) Retraksiyon, 2) Kondansasyon, 3) Dinamik ve fonksiyonel olarak hasta sahanın hareketsizliğidir. Ekseriya opasite ve retraksiyon hallerinde bir muvazene vardır. Eski bir atelektazi, çok retrakte ve hafif bir kesafet gösterir. Retraksiyon toraksın, 1) Fonksiyonel, 2) Statik muvazenesini bozar. Toraksın bütün elemanlarının hilüse doğru çekilmeleri, kalb, trekea ve mediyastinumun yer değiştirmesi, diyaframın yükselmesi, fonksiyonel olarak sağlam akciğer kısmının kompansatuvar genişlemesidir. Massiv atelektazide bu arazlar fazladır.

Sübjektif olarak, atelektazinin hem yaygın olmasına hem de inkişafındaki sürate tâbi olarak arazlar alınır. Plevranın taharrüşüne ve mediyastinumun yer değiştirmesine ait arazlar bilhassa aşikârdır. Yarı toraksta nevralji şeklinde ağrılar, nefes darlığı, kalb hizasında ve sternum arkasında ağrılar vardır. Pnömotoraks tatbikiyle bu arazlar süratle kaybolur.

Fizik arazlar, atelektazinin genişliğine ve atelektazi sahasındaki akciğer parçasında tüberküloz tegayyürün vüsatine göre değişir. Bronş tıkanmasının şekli (mono veya polistenozik), fizik arazlarda rol oynar. Atelektazi sahasında matite, teneffüs azlığı, ekspiriumun bronşial karakter göstermesi, deri sürtünme sesi duyulur. Atelektazik olmayan mücavir akciğer dokusunda ekseriya teneffüs hafiftir (Kompansatuvar anfizem).

Genel arazlar : Ateş, lökositoz, sedimantasyonun yükselmesi ekseriya tüberküloza aittir. Atelektaziyle alâkadar değildir. Bir kısım vakalarda ateş yükselmesi sebebiyle bir pnömoniyi düşündürebilir.

Hemitoraks atelektazileri daha ziyade büyük çocuklarda veya genç kâhillerde diğer şekil atelektaziler ise küçük çocuklarda ve bilhassa süt çocuklarında müşahede edilir. Vakaların büyük bir kısmında hemi toraksdaki homojen büyük gölgeler ilerleyici bir tekâmül gösterirler ve arazlar verirler. Tıkanma ve lenfa bezlerinin tesiriyle meydana gelen atelektazilerde (*Wheezing-stretor bronchique expiratoire*) sık görülür. Atelektazili hemitoraksda çok defa ral duyulmaz fakat bronş darlığı varsa bilhassa ince kuru raller işidilir. Bundan başka hilüs cıvarında bazen nefes verme esnasında kuru raller duyulur. Evvelce hemitoraks atelektazilerine (hemitoraks epitüberkülozu) denilmişti. Vakaların bir çoğunda hemitoraks atelektazileri muhtelif lob bronşlarının stenozu ile alâkadardır. Lob bronşlarının stenozu ana bronşa nazaran daha sık vukubulur.

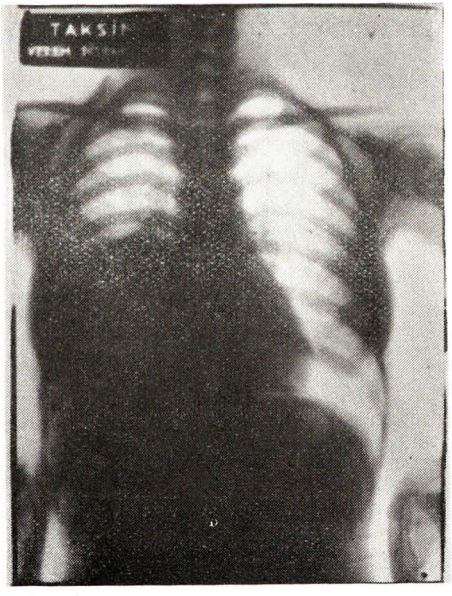

Şekil 39 — Alt lobun atelektazisi

Sağ üst lobun atelektazisinde normal olarak lob yerindedir. Aşağıdan küçük sissürün horizontal çizgisiyle tahdit edilmiştir. Atelektazide eğer akciğer, toraks cidarına yapışmış ise, lobun az çok üst mediyastinuma doğru çekildiği görülür. Bu zaman zirvesi hilüste kaidesi apeksde bir üçgen husule gelir. Küçük sissür hilüs mihver olmak üzere yukarı doğru döner. Buna (üst lobun yelpaze şeklinde kapanması) denir. Bunun aksine olarak eğer sissür dı-

şarıya aksiller cidara yapışmış ise ortasında bir bükülme yapar. Üst lobun ön segmenti homojen gölgelerin sık görüldüğü sahadır. Dorsal segment de ise nadirdir. Homojen gölgeler ekseriya üst lobun yalnız 1 veya 2 segmentini alâkadar eder. Apikal segment koyu, kesif görülürse sağ paratrakeal lenfa bezlerinin büyüyerek apikal bronşa tesirini gösterir. Sağ orta lobun bronşu, lenfa bezleriyle sıkı temas halindedir. Orta lob atelektaziye iştirak ederse, küçük sissüre uygun net bir üst hududu diyaframa kadar iner fakat kostodiaframatik sinüs üstünde daima açık berrak bir üçgen sahası bırakır. Bu şeffaf üçgen, oblik anteriör vaziyetinde daha vazıh görülür. Orta lobun bu üçgeninin kaidesi önde zirvesi gittikçe incelerek hafif bükülmüş olarak iki sissür arasında bir noktada nihayet bulur. Sol üst lobda lingula, lezyon bakımından müstakil bir rol oynar. Yalnız lingulaya ait atelektazi olabildiği gibi, sol üst lobun diğer sahalarının atelektazisine iştirak etmez. Esasen sol üst lobun heyeti umumiyesine ait atelektaziye sık tesadüf edilmez. Alt lobların atelektazileri, akciğerin bütün kaidesini kaplar ve topografik durumuna göre gölge verir. Segment parçasına tevafuk eden parseller atelektaziler de görülür.

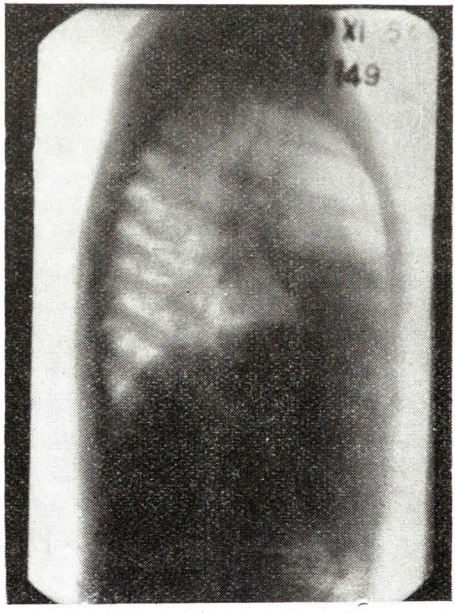

Şekil 40 — Orta lobun atelektazisi

Epitüberkülozda ve basit daralmalarda hiçbir zaman köşe şeklinde gölge görülmez, çünkü lob retrakte olmaz (*Dufourt*). Sol üst lobda lingula, lezyon bakımından önemlidir. Atelektazili akciğer tüberkülozunda lob kesafetinin ve volümlerinin ufalması tüberküloz tegayyürlerin yaygın olmasına tâbidir.

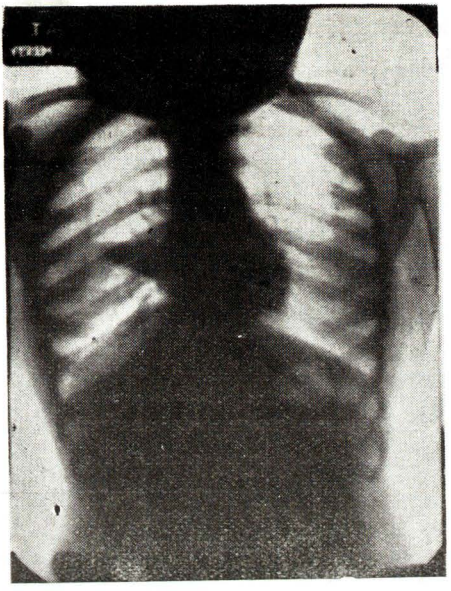

Şekil 41 — Lordotik vaziyette orta lobun atelektazisi

Radyolojik arazlar : Atelektazili akciğer sahasının kesif gölgesi ile beraber akciğer volümünün değişikliği radyolojik olarak tanınır.

Kesafet, hiperhemi ve bronşun tıkanmasındandır. Kesafet homojen ve yaygındır. *Van Allen*'in (Ground glass schadow - buzlu cam) homojen gölgesidir. Akciğerin mutat basit iltihablarına ait kesafetten farklıdır. Akciğerin iltihablı kesafeti benekli konflüe gölgelerdir. Plevra kesafeti, tümörler, enfarktüs, kazeöz pnömoni de homojen kesafet verirler. Bu sebeple homojen gölge atelektazi için özel bir araz değildir. Homojen gölgenin iç kısmında iltihabi enfiltrasyon ve endürasyon sebebiyle teessüs eden kesafet umumi olarak tahdit edilemez. Bronşlar genişlemiş ve uzun müddet tıkanmış olarak ifrazat ve nekroz kitlesiyle dolmuş olduğundan bu kesafetin iç kısmı tanınamaz. Atelektazik dokunun sekonder tegayyürleri ekseriya radyolojik olarak tanınmaz olur ve ortadan kalkar. Atelektazi dokusunun imtisası nisbetine göre kesafet değişir. Bir kısım atelektaziler radyolojik olarak kısa bir zamanda kaybolurlar bunlarda bronş tıkanması kısa bir zaman devam etmektedir.

Teşhis ve teşhis tefriki : Akut şekil atelektazilerde olduğu gibi. 1) Plevra içi tazyikın ölçülmesi, 2) Pnömotoraks yapılarak selektiv kollapsın görülmesi tavsiye edilmekte ise de pratik değildir.

Atelektazide manometrik sendrom : Nefes alma esnasında plevrada tazyik, bâriz bir surette menfileşir (—10, —20, —40 gibi). Akciğerin bütün retraksiyonlarında bu araz görüldüğünden yalnız tüberküloz atelektazilere mahsus patognomonik değildir. Etyolojik teşhisin de büyük bir kıymeti vardır. Bronş içinde yabancı cisimlerle atelektazi, ameliyattan sonra atelektazi, hemoptezilerden sonra atelektaziler ve bronş, mediyastinum tümörleri neticesi atelektazi, nihayet tüberküloz atelektazi gibi.

Teşhis tefriki için, evvelâ akciğer tüberkülozuna benzeyen ve mediyastinumun yer değiştirmesine sebep olan proçesler düşünülür. Akciğerin büzülmesine sebep olan tüberküloz (plöreziden sonra tüberküloz), uzun zaman pnömotoraks tedavisinden sonra vukubulan bir taraflı akciğer kesafetleri çok defa karnifikasyona giden kronik atelektazi gösterebilmektedir. Pnömotoraks eksüdaları, oleotoraks, kazeöz pnömoni keza aynı tabloyu verebilir.

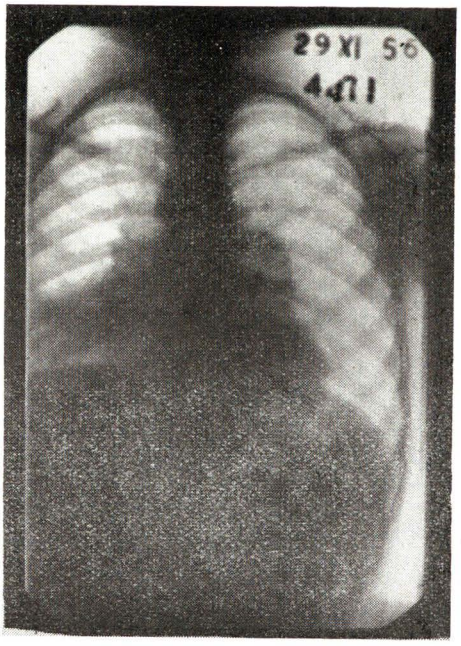

Şekil 42 — Orta lobun atelektasizi
yandan radyografi

Klinik teşhis radyolojik olarak kati bir surette temin edilir (radyoskopi, radyografi ve tomografi, yan ve oblik radyografiler). Bronkografide kontrast madde, atelektazili kısma nüfuz edemez. Kıymetli bir arazdır. Teşhis tefrikide, 1) Akciğer dışı kesafetler (mediyastinum tümörleri, orta lobun sissüral

plörezisi, dolu kavernler, plörezi, paşiplöritis neticesi fibrotoraks ve nihayet plörezi ile atelektazi) beraberce bulunabilirler. 2) Akciğer kesafetleri (homojen olmayan retraksiyon kesafetleri, lober skleroz, yaygın skleroz neticesi fibrotoraks) ile retraksiyon göstermeyen homojen kesafetler (pnömoniler, tümör ve abseler) den ayırt etmek lâzımdır.

Kronik atelektazinin akciğer tüberkülozu üzerine tesiri : Literatürde çeşitli tefsirlere uğramıştır. 1) Tübeküloz iltihap üzerine, hastalığın seyri esnasında husule gelen tıkanma atelektazisi iyileşmeyi davet ederek müsait tesir yapar. Tecrübi olarak *Kowabate* tüberküloz kobaylarda hematojen akciğer tüberkülozunda tıkanma atelektazisinin aşikâr iyileştirici tesirini göstermiştir. *Coryllos, Adams* ve diğer bir kısım müellifler ise insanlarda akciğer tüberkülozunda, kronik atelektazinin müsait tesirini tesbit etmişlerdir. Fakat atelektaziden sonra kati iyileşme yazılmamıştır. *Roth,* atelektazi (entrakanaliküler tüberküloz yayımını durdurarak iyi tesir etmektedir) demiştir. Atelektazili akciğerde kan deveranının azalmasına göre bir taraftan toksin imtisası azalır neticede tüberküloz iltihabın umumi tesiri hafifler diğer taraftan bağ dokusu artarak müsait tesirini yapar. Keza atelektazik dokuların oksijen ihtiyacının fenalaşması neticesi tüberküloz basilinin neşvünemasında zorluk olur.

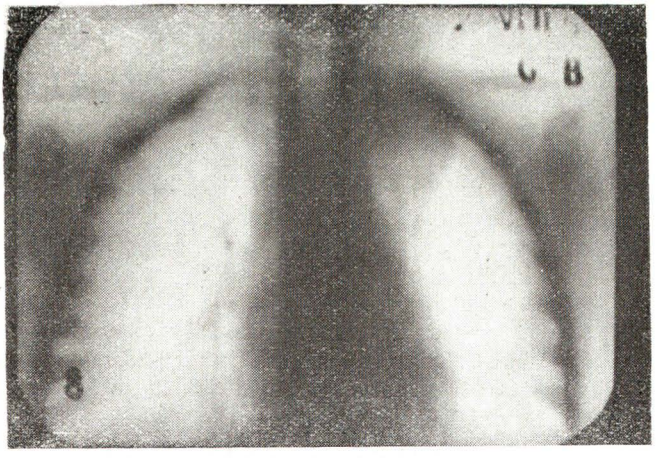

Şekil 43 — Sol üst lobda segmenter atelektazi

Tüberküloz kavern üzerine atelektazinin tesiri : Atelektazi tüberküloz kavernlerin büyümesine yardım eder. Buna mukabil, atlektazili saha basillerin çoğalmasına karşı bir mukavemet gösterir. Atelektazi, bilhassa bronşektazi ve sklerozla beraber olursa zararlıdır. Buna mukabil bu fikirlere aykırı olarak bilhassa amerikan müellifleri (*Coryllos*), atelektazi mevcut lezyonları immobilize ederek Koch basillerinin yaşamaları için lâzım olan oksijenden mahrum

bırakarak kavernlerin drenaj bronşunu çökertir ve kapayarak akciğer tüberkülozunun terakki ve tekâmülünü önler. *Singer* ve *Adams*'ın tüberküloz hayvanlarda bronşlara ligatür koyarak yaptıkları tecrübeler bu fikirleri teyit etmektedir. Bu şartlarda atelektazili loblardaki tüberküloz lezyonları normal teneffüs eden lobların tüberkülozuna nazaran daha çabuk iyileşmesi lâzımdır. **Massiv** atelektazilerin çoğunda kavernlerin devamı ve büyümeye meyyal olması bu kavernlerdeki drenaj bronşlarının açık olmasını izaheder.

Atelektazik kollaps, atelektaziye nazaran daha iyi bir prognoz gösterir. Akciğerin cidardan ayrılması kavernler üzerine tehlikeli çekilmeler yapmadan akciğer elâstikiyetine bir tesir icra eder. Akciğer büzülür ve kavernlerin volümü küçülür. Atelektazi uzun bir zaman devam etse bile skleroz ileri bir derecede olmaz. Atelektazik kollaps, yalnız alveol havasının azalmasını mucip olmaz aynı zamanda kan deveranının azalmasına da tesir eder. Bu kollapsda alveoler ödem ve buna bağlı pnömoni yoktur. Normal olarak skleroz, ancak tüberküloz lezyonların bulunduğu yerde olur. Kollaps kaybolunca akciğer mutat şekilde genişler ve burada hafif bir skleroz kalır veya sklerozdan eser kalmaz.

Tüberküloz akciğerde vukubulan rezorbsiyon atelektazisinin tesiri : Kavernin büyüklüğü ve iyileşme istidadı her şeyden önce kavernin ihtiva ettiği tazyikın değişmesine yani kavernin iyileşmesi fizik şartlara tâbidir. Akciğerdeki tüberküloz mihrakın erimesiyle beraber bu hizada vukubulan histolojik tegayyürlerin seyrine tâbi olarak bilhassa mekanik faktörlerin tesiriyle kavern teşekkül eder ve büyür. Mekanik faktörler bilhassa elâstik kavernler için mühimdir.

Erime sahasında kavernin teşekkülü ile elâstik lifler sistemi parankimada kopmuş olur, bu suretle kavern cidarı üzerinde bir çekilme tesiri icra eder. Bu sebeple otopsiye nazaran yaşayanlarda kavern daha büyük görülür.

Kavernin büyümesine tesir eden bir diğer faktör de (kavern içindeki gaz tazyiki) dır. **Monaldi** emme drenajında hastalarda bu tesir aşikâr bir şekilde görülür.

Kavern içi tazyik akciğerin elâstik kuvvetinin tesiriyle alâkadardır. Akciğerin elâstik retraksiyon kudretinde artma plevra mesafesindeki menfi tazyikta yükselme yapar. Kavernin büyüklüğü üzerine drenaj bronşunun açık olması da tesir eder. Emme drenajı esnasında drenaj bronşu kapalı ise kavern süratle kapanmaktadır. Köpeklerde tüberküloz kavernler tecrübi olarak, drenaj bronşları üzerine ilâçlarla tesir edilerek kapatıldığı zaman kavernin iyileştiği görülmüştür (**Adams**). Bu problem insanda kavernlerin lokal tedavisinde tatbik edildiği zaman, tamamiyle iyi bir netice alınmamıştır. Çünkü kavernin iyileşme mekanizması yalnız basit bir mekanik problem değildir. Aynı zamanda ilk plânda biyolojik bir meseledir. Rezorbsiyon atelektazisinin tüberküloz kavern üzerine tesirinde mekanik bakımdan üç ihtimal ileri sürülmektedir :

1) Rezorbsiyon atelektazisi, havernli akciğer parçasının dışında bulunur. Bu zaman yalnız direkt olarak kavern üzerine, kavern içi menfi baskıyı yüksek negatif baskıya yükselterek tesir eder. Bu suretle kavernin büyümesine yardım eder. **Glenn** ve **Naveau, Jacobaeus**'ün alt lobların atelektazisinde üst lob tüberküloz kavernlerin fazla büyüdüğünü müşahede ve patojeniyi bu şekilde izah etmişlerdir.

2) Drenaj bronşu açıktır. Polistenozik atelektazi vardır. Kavern içi baskı ile kavern büyür. Atelektazi sahası içinde bir (dev kavern) inkişaf eder (**Roth**).

3) Atelektazi drenaj bronşunun kapanmasına sebebiyet vermiş ve bronşial sistemden kavern tecrit edilmiştir. Bu hal monostenozik broş tıkanmalarında yani ana bronşun tıkanmasında olur. Drenaj bronşu kapalı olan polistenozik bronş tıkanmalarında da olabilirsede nadirdir. Bu zaman kavern kapanır. Atelektazinin kavern üzerine müsait tesirin-

de, kavern cidarının fibröz karakteri, akciğerdeki mevkii, plevra yapışıklıkları da tesir etmektedir. Şu halde atelektazi tüberküloz kavern üzerine tesir etmekle beraber (kavern içi tazyikın düşmesi - Wirksame druckgefaelle) bunun yanında mekanik ve biolojik faktörler de vardır.

Atelektazi ve kollaps tedavisi : Kollaps tedavisi, atelektaziyi iki bakımdan alâkadar eder. Bir taraftan basılan akciğer tamamiyle veya kısmen sükunette kalır. Akciğerin hava ile boşalıp dolmasını ortadan kaldırır. Rezorbsiyon atelektazisinin teessüsüne müsait tesir yapar. Diger taraftan atelektazinin tedavisi için en müessir çare ve ilâçtır. Kollaps tedavi metotları arasında pnömotoraks başlıca mühim mevkii işgal etmektedir. Pnömotoraksla akciğer toraks cidarından uzaklaşır, küçülerek hasta akciğer parçası ve kavern üzerine tesir eder.

Atelektazi ve pnömotoraks : Artifisiyel pnömotoraksda verilen hava miktarı ve kullanılan (tedavi tazyik kıymetleri) dahilinde (kompresyon atelektazisi) görülmez, ancak az veya basit bir kollaps husule gelir. Bu zaman radyolojik olarak, damar gölgelerinin artması ve şeffafiyetin hafif bir şekilde ortadan kalkması ile tanınır.

Pnömotorakslı akciğerde atelektazinin husule gelmesi : Pnömotoraks yapıldıktan sonra veya pnömotoraks tedavisinin seyri esnasında yavaş yavaş inkişaf eden bir lobda veya bir segmentte massiv bir kesafetin meydana geldiği görülür. Buna (selektiv kollaps) veya (elektiv pnömotoraks tesir) denir. Vakaların bir çoğunda tüberküloz üst loblarda olur. Ekseriya bir kavern ihtiva eder. Bundan başka taze yaygın mihrak veyahut şerit şeklinde artmış bir gölge bulunur. Bu şekil lober kesafetler süratle teşekkül etmeleri, homojen vasıfta olması ve kuvvetle küçülmeleri sebebiyle atelektazi olarak nazarı itibara alınmaktadırlar (*Alexander, Fleischner*). Bunun patojenisi *Fleischner*'e göre, mükozanın şişmesi, küçük bronşların ifrazatla tıkanması (polistenozik atelektazi) veya bronşların dirsek teşkili *(Stivelman)* dir. Kobaylarda yapılan tecrübelere nazaran, patojenide (pnömotoraks sebebiyle akciğerin gerginlikten kurtulması) kabul edilmektedir.

Selektiv kollabe olan akciğer lobunun içindeki kavern ekseriya küçülür. Fakat nadir olarak kapanır. Kesafet peyda etmiş akciğer sahasında kavern şeffaf olarak görülür. Drenaj bronşu daralmış ise hilüsten itibaren berrak ince bir boru halinde göze çarpar. Kavernin devamlı kalması bize atelektazinin, lob bronşunun tıkanmasiyle olmayıp polistenozik tıkanma ile meydana geldiğine delildir. Bazı vakalarda bronş sistemiyle devamlı irtibatını muhafaza etmesine rağmen kavernin büyümesi lâzım gelirken bilâkis kavernin küçüldüğü görülür. Bu hâdise, pnömotoraks tedavisi esnasında ihtilât olarak teşekkül eden atelektazilerin iç kısmındaki kavernlerde görülmektedir. Kavernin şekil değiştirmesi burada bir rol oynamaktadır. Selektiv kollaps akciğer tüberkülozunun seyri üzerine müsait bir tesir yapmamaktadır. Drenaj bronşunun dirsek teşkili veya ifrazla tıkanma bilhassa bronş cidarı ve peribronşial dokunun gittikçe artan fibrozisi sebebiyle tıkanmadan meydana gelen atelektazinin müsait tesiri uzun zamandan beri bilinmektedir. Pnö-

motoraksı terkettikten sonra evvelce husule gelen lob atelektazisi tekrar kaybolur. Atelektazi yavaş yavaş açılır. Nadir olarak devamlı kalmaktadır. Bu zaman diğer lobların kompansasyon anfizemiyle teneffüs sahası telâfi edilir.

Az bilinen bir hâdise de, pnömotoraks tesiri altında husule gelen, ekseriya bir lobun kenar kısımlarında (marjinal) atelektazik mihraklardır. Bunlara (lob kenarı atelektazileri-Lappen rand atelektazen) denir. Enfiltrasyonlara benzer, yalnız enfiltrasyonlar geçicidir süratle kaybolurlar. Lob kenarı atelektazileri, loblar arası yapışıklıklar ve buna benzer mekanizmler neticesinde lobların marjinal kısımlarında bronşların dirsek teşekkülü ile tekevvün ederler.

Rezorbsiyon atelektazisi üzerine pnömotoraksın tesiri : Akut veya kronik atelektazilerde pnömotoraks, plevra boşluğundaki tazyik düşüklüğünü bertaraf eder. Mediyastinum yerine gelir. Umumi arazlar kaybolur. Akut atelektazilerde bu düzelme süratle olur. Kronik atelektaziler pnömotoraksa bazen mukavemet ederler.

Şu halde gerek akut gerekse kronik atelektazilerde pnömotoraks tavsiye edilebilir.

Pnömotoraks tedavisinin ihtilâtı olarak atelektazi nadirdir. Pratikte bir kıymeti yoktur. Pnömotoraks esnasında siyanoz ile müterafık teneffüs yetmezliği, nefes darlığı, taşikardi ile kendini gösterir.

Perikavernöz atelektazi : Tüberküloz kavernlerin çevresinde halka şeklindeki gölgelerin sübstratında atelektaziler ileri derecede hissedardır. Perikavernöz atelektaziler kavern içi tazyikla alâkadardır. Kavern boşluğuna hava dolması sebebiyle akciğer dokusunun kompresyon mekanizması patojenisinde rol oynar.

Kavern çevresindeki akciğer parçasında hava mübadelesinin azalmasının müessir faktör olduğu, bu hizada biraz küçük bronşların tıkandığı (por) ların akciğer dokusundaki iltihap neticesi kesafet ve kalınlaşması sebebiyle meydana geldiği düşünülmektedir. *Monaldi* patojenide müessir olan daha başka faktörler ortaya atmıştır. Bunlar : 1) Statik bir fenomen olarak kavern sahasında akciğerin elâstik tesanüdünün bozulması. 2) Toraks cidarında bulunan dokularla kavern arasında hava temininde güçlük (enspiratuvar fenomen-drenaj bronşu serbest). 3) Drenaj bronşunun natamam stenozu sebebiyle kompresyon arazları bulunur. Nefes verme esnasında kavern içi tazyik müsbet kıymet alır. Bu faktörler de patojenide bir rol almaktadır. Perikavernöz atelektazi sebebiyle çok defa kavern çevresindeki gölge aşikar olarak tefrik edilemez. Kavern içi tazyik yüksek olanlar (tansiyon kavite) da teşhis güçtür. Kronik seyirli olanlarda kavern cidarında fibrozis vardır. Tedavide mühimdir.

HİLÜS LENFA BEZLERİ TÜBERKÜLOZUNDA ATELEKTAZİ

Bilhassa çocuklarda sık görülür. Çocuklarda bronşların anatomik olarak buna istidadı vardır. Kâhillerde daha nadirdir. *Publ, Fleischner*'in yazdığı vakalarda antrakozlu lenfa bezlerinin yumuşayarak erimesi ve bunların bronşlara delinerek açılması ve bronşları tıkaması, veya delinmelerden sonra teşekkül eden nedbelerin bronşlarda daralma sebep gösterilmiştir. Bu suretle

bronşun tam veya natamam tıkanmasiyle nadir olarak saf atelektazi, daha sık olarak atelektazik pnömoni meydana gelir bu da karnifikasyonla neticelenir. Bu şekilde hastalık tablosu bronş kanserine çok benzer. *Fleischner,* buna bronkostenoz ismini vermiştir. Tüberküloza bağlı ayrı bir hastalık tablosu olarak ele alınmıştır.

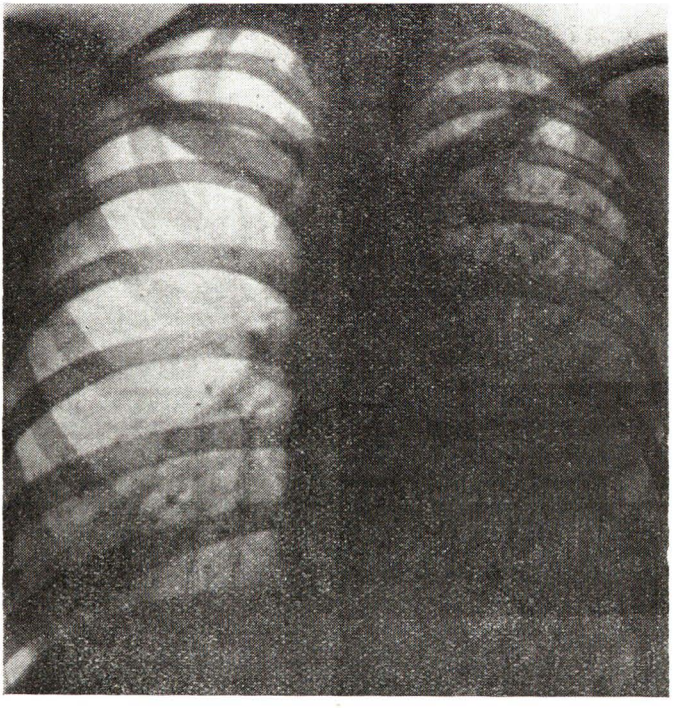

(Şekil 44 — Tüberküloz lenfa bezi sebebiyle sol akciğerde atelektazi ve bronşa delinmeden mütevellit nodüler yayım).

Patojeni . Çocuklarda hilüs lenfa bezlerinin tüberkülozunun seyri esnasında rezorbsiyon atelektazilerinin vukua geldiğini (1926) ilk defa *Walgreen* bildirmiştir (Atelektatischen anschoppung). Bilhassa bronkoskopun kliniğe girmesiyle bu gölgelerin mekanizmi iyice anlaşılmıştır. Hilüs lenfa bezleri tüberkülozunda bilhassa saf ve saf olmayan atelektaziler husule gelmektedir. (*Rössle*). Saf olanlar bir bronş hizasındaki büyümüş tüberküloz lenfa bezlerinin kompresyonu ile olur. Bilhassa ana bronşda vukua gelir. Primer kompleks lenfa bezinin kazeifikasyonu ile nadir olarak primer mihrak veya şişmiş lenfa bezlerinin bronşları tazyik neticesi olur.

Basılan bronşun tam olarak kapanması süratle atelektaziyi mucip olur. Çocuklarda bronş cidarının yumuşak olması sebebiyle kolaylıkla basılarak da-

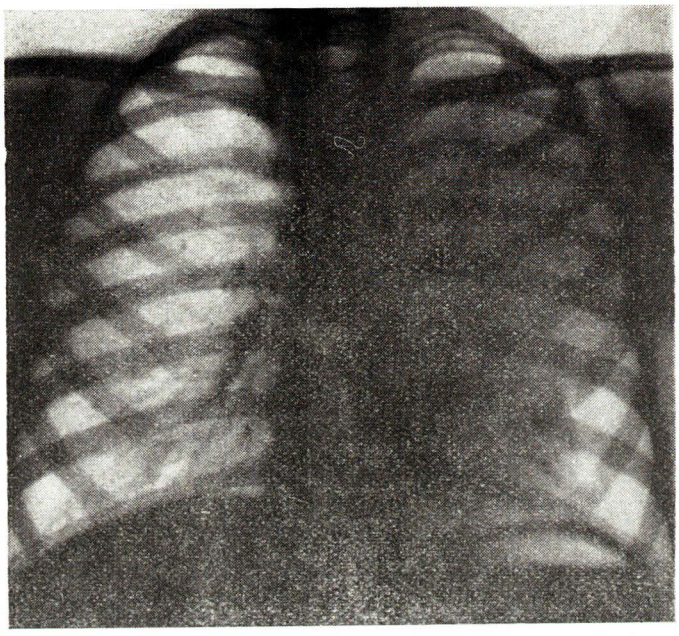

(Şekil 45 — Lenfa bezleri tüberkülozu sebebiyle sol üst lobda atelektazi).

ralır bu sebeple çocuklarda daha sıktır. Bronş içinde ifrazatın toplanması ve mükozanın şişmesi de bir rol oynar. Saf atelektaziler, tazyik tesiri ortadan kaktıktan sonra hatta az çok endürasyon olsa bile silinirler. Saf olmayan atelektaziler, peynirleşmiş bir lenfa bezinin bronş içine açılarak kazeöz kitle ile bronş mesirinin kapanmasından meydana gelir (bronşun içinden kompresyon). Nadir olarak küçük bronşlar tıkanır ve tüberküloz bronş iltihabı olur. Bronşun tıkanma yerindeki tüberküloz bronş iltihabı entrakanaliküler basil yayımı neticesi olabilir.

Atelektazi ve enfiltrasyon : Vakaların bir çoğunda akciğerdeki kesafetler hilüs lenfa bezlerinin tüberkülozunun evolüsyonu esnasında husule gelmektedir (*Rössle*). Diğer taraftan epitüberküloz ve enfiltrasyon olarak isimlendirilen kesafetler de atelektazi sübstratıdır. *Redecker*'e göre, atelektazi bir perifokal iltihabın takip ettiği neticedir. Bu sebeple kompresyon atelektazisi ile müterafık hilüs lenfa bezleri tübrkülozu ismini vermek doğru olur.

Çocuklarda bilhassa 1 - 13 yaşlarında daha ziyade 5 - 9 yaş arasında olur. Genel arazlardan ziyade lokal arazlar vardır. Ateş lenfa bezlerinin hasta olmasındandır. Lenfa bezlerinin bronşlara açılması sebebiyle yaygın tüberküloz arazları bulunur. Radyolojik olarak hilüste tümöral kitlenin çevreleri ekseriya düz, nadir olarak yapışıktır. Profil radyografi, tomografi teşhisi kolay-

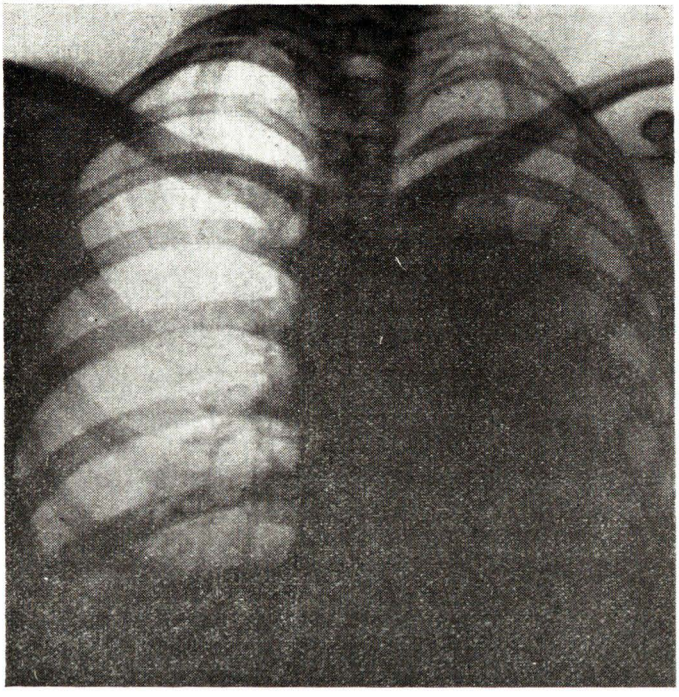

(Şekil 46 — Tüberküloz lenfa bezlerinin ana bronşunun kompresyonu neticesi sol akciğerin tamamiyle atelektazisi).

laştırır. Sağda sola nazaran daha fazladır. Alt loblara nazaran atelektazi orta ve üst lobda fazla görülür. Lob veya segment gölgelerinde hafif yer değiştirme vardır, mediyastinumda çekilme olur. Atelektazinin tamamiyle kaybolmasından sonra gösterdiği kollaps endürasyon, enfiltrasyondan sonra bakiye kalan endürasyon sahasından farklı değildir. Bu şekil atelektaziler birkaç gün veya ay sürer. Alt loblarda husule gelen atelektazilerden sonra bronşektaziler sık görülür. Bir kısım müellifler bronş tıkanmasından sonra bronşektaziyi kabul etmemektedirler. Atelektazi ile enfiltrasyonu ayırt etmek için akciğer volümünün azalması bilhassa sajital filimlerde mühim bir arazdır. Lobların kenarlarındaki küçük atelektazileri loblar arası eksüdalardan tefrik etmek güçtür. Röntgende izole, loblar arası, ankiste eksüdalar (spindelform) bikonveks hududtlanma gösterirler. Buna mukabil atelektazi ve diğer gölgeler meselâ pnömonik akciğer gölgesi az çok dar, zirvesi hilüsde üç köşeli olarak görünürler. Bu üçgenin kaidesi diyafram veyahut toraks kemiklerine mütevecciihtir. Düz veya hafif bükük hatlarla seyreder.

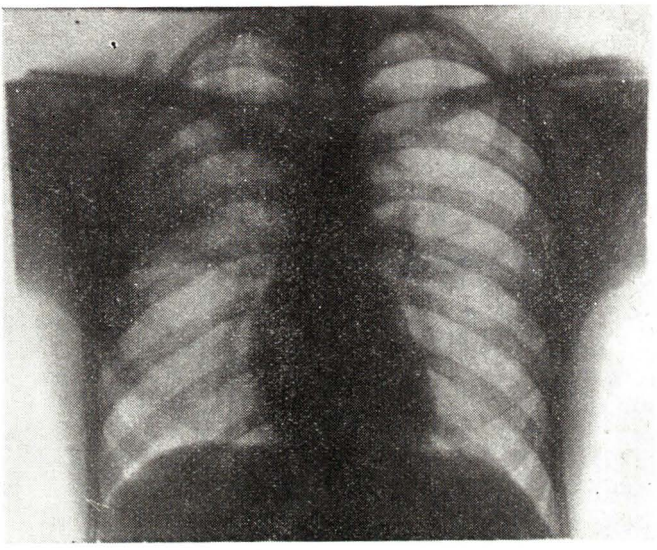

Şekil 47 — Sağ akciğer üst lobunda atelektazi (lolut)

Atelektazilerin umumi olarak tedavisi : 1) Muhafazakâr tedavi. 2) Kollaps tedavi (pnömotoraks). Pnömotoraks bütün şikâyetleri ortadan kaldırır. Atelektazi husule geldikten sonra radyolojik olarak görülmeyen kavernler ve

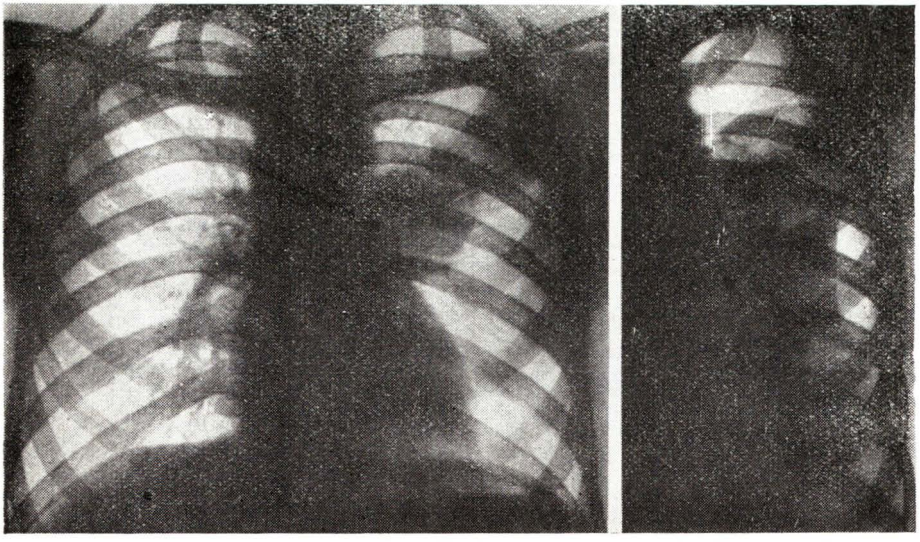

Şekil 48 — Sol akciğer üst lobunda klâsik primer kompleks ve PNO. tatbikinden sonra atelektazi

balgamda basil de kaybolursa kavernin kapandığını düşünmek lâzımdır. Bu zaman atelektazi arazları da kalmaz. Atelektaziden sonra kavern açık kalır veyahut büyümeye istidat gösterirse pnömotoraks için tereddüt edilmemelidir. Plevra boşluğuna hava doldurduktan sonra müessir tazyik düşüklüğü bertaraf edilmiş olur ve kavern küçülür.

Non spesifik atelektaziler spontan iyileşebilir veyahut derin teneffüs eksersizleri, yüksek konsantrasyonda CO_2 enhalasyonu, damardan iyot şırıngaları, sülfamidler verilir. Bronşu tıkayan sebebi ortadan kaldırmak, yeter derecede kollateral teneffüsü temin etmek, her hangi bir sekonder enfeksiyon varsa tedavi etmek düşünülmelidir. Bronkoskopla aspirasyon, aerosol ile anti tüberküloz ilâçlar ve antispazmodikler (1/100 epinephrine, 1/100 ephedrine anzymler (streptokinaz, streptodornaz), tryptar enstilasyonu (20 bin ünite streptokinaz ve 10 bin ünite streptodornaz, 5 sm^3. su içinde) Trypcine ile aerosol (*Roettig*) şeklinde tatbik edilir. Tripsinin in vitro mükolitik bir tesiri vardır. Teneffüs yoluna zararı yoktur. Non spesifik atelektazilerin tedavisinde yer alan bu şeçitli tedavinin şekillerinin tüberküloz atelektazilerde büyük önemi yoktur. Tüberküloz atelektazilerde tedavi akciğer tüberkülozunun tedavi şeması dahilindedir.

TORAKS İÇİ LENFA BEZLERİ TÜBERKÜLOZU

İnsanların birçoğu çocukluk veya gençlikte belli başlı bir hastalık arazı olmaksızın tüberküloz enfeksiyonuna tehammül ederler. Tüberküloz hastalığı ve enfeksiyonu arasında değişen yani sabit olmayan bir hudut vardır. Tüberküloz enfeksiyonunda kaide olarak, basilin akciğerde primer mihrakı husule getirmesinden sonra volümleri küçük veya büyük çeşitli gölgeler teşekkül eder. Primer mihrakın bu gölgesine, akciğerin lenfa yolları üzerinde ve toraks içindeki rejiyoner lenfa bezleri (primer kompleks) de hastalanarak iştirak eder. Bu devre hastada tüberküloz enfeksiyonunun mukadderatını tayin ve halledecek safhadır. Nitekim hasta lenfa bezlerinin bronşlara delinerek açılması ile lenfohematojen pusselerle proçes akciğerde yayılarak genişler ve tüberküloz aktif olarak teessüs eder.

Laennec, toraks içi tüberküloz lenfa bezlerinin bronşlara delinmesinin mümkün olduğunu yazmıştır. **Gédéson leblonde** (1824) [Çocukların özel bir tüberküloz şekli] adındaki tezinde, lenfa bezlerinin delinmelerine ait üç vaka yazmıştır. 1884 : 1891 **Rilliet** ve **Barthez** bronş içine lenfa bezlerinin delinmelerini gösteren 27 vakanın otopsisinde anatomik lezyonları ve fistülleri tarif etmişlerdir. Tüberkülozun patojeni ve inkişafı hususunda literatüre bakılacak olursa :

1. Morfolojik tetkik devri (**Laennec, Bayle, Virchow, Langhans, Grancher**).

2. Etyolojik araştırma devri (**Villemin, Conheim, R. Koch**).

3. Patolojik devre (**Parrot, Küss, Weigert, Baumgarten, V. Pirquet, Römer, Gohn, Behring**).

4. Sentez devresi bulunmaktadır. Bir buçuk asırdanberi toraks içi lenfa bezlerinin tüberkülozu ve teneffüs yollarına bunların delinmesi her ne kadar yazılmış ise de trakea-bronş sisteminin lenfadenojen tegayyürlerinin hususi delâlet ve neticeleri ancak son senelerde ele alınmıştır.

Shick (1910) ilk defa hilüs lenfa bezi tüberkülozunun karakteristik hastalık tablosunu ve bilhassa tipik teneffüs bozukluklariyle müterafık bulunduğunu yazmıştır. **Gohn** (1912), bronş sistemi lenfa bezlerinin delinerek bronşlara açılmasına ait 30 vaka yazmıştır. **Nobel** (1922), **Walgreen** (1926), toraks içi lenfa bezleri tüberkülozunun, bronşların tıkanma hadisesiyle alâkadar olduğunu, **Simon** (1924) **Wiese** (1925) tüberküloz lenfa bezlerinin akciğer tüberkülozunun yayılma ve inkişafında mühim bir rolü bulunduğunu ortaya atmışlardır. Daha sonraları 1930 a kadar tüberküloz bronş stenozunun arazları ve lenfa bezleri tüberkülozunun, bronş stenozunun ve akciğer tüberkülozunun patojenisindeki delaleti münakaşa edildi. Bu esnada hilüs tüberkülozunun radyolojik tetkiki yapıldı. 1948 de klinik arazlar vermeyen fakat radyolojik olarak büyümüş lenfa bezlerinde akciğerde vantilasyon teşevvüşleri bulunduğu tesbit edildi. **Ornstein**, bronş sistemi içine lenfa bezinin delinmesi ve yaşlılarda bu sebeple akciğer tüberkülozunun yayılma ve inkişafı olabileceğini bildirdi. **Fleischner** (1955) birçok vakalarda lenfadeno - bronkojen aspirasyonun bronkojen ftiziye menşe teşkil edebileceğini yazdı.

Rössle (1936) otopsi müşahedelerine daynarak, epitüberküloz ve sâf atelektaziyi ayırt ederek tüberküloz lenfa bezlerinin bronşa açılmalariyle husule gelen sâf olmayan atelektazilerle bunlardan bronkojen yayılmaların neşet edebileceğini ve bu gibi vakalarda prognozun gayri müsait olduğunu bildirdi. Son on beş yıl içinde tüberküloz lenfa bezlerinin delinmeleri ve meydana getirdikleri hastalık tablosu üzerinde birçok araştırmalar yapıldı. Nihayet radyolojik (tomografi, bronkoğrafi), bronkoskopik tetkiklerle (**Toraks içi lenfa bezi tüberkülozu**) bir klinik sendrom olarak ele alındı. Bu esnada **A. Dufourt, Galy** hastalığın klinik olarak tarifini yaptı. 1948 de **Ph. Schwartz,** akciğer tüberkülozunun primer devresinin başlangıcında toraks içi tüberküloz lenfa bezlerinin delinmesi ve bunların akciğer tüberkülozunda oynadıkları role ait bulguları neşretti. 1935 de hayvanlarda tecrübi olarak **Bieling** ve **Ph. Schwartz,** tüberküloz enfeksiyonunun seyrinde geniş ve yaygın enfiltratların vukua gelebileceğini, bunların tamamiyle kaybolabileceğini, aynı zamanda tüberküloz enfiltrasyonların lenfa bezlerinin delinmesi neticesi meydana gelebileceğini bildirmişlerdir. **Ph. Schwartz,** tüberküloz hastalarda bu şekil delinmeleri % 20 - 30 olarak göstermiş, faal akciğer tüberkülozundan ölen hastalarda ise % 85 - 90 nisbetinde lenfa bezleri tüberkülozu kaydetmiştir.

Toraks içi lenfa bezleri tüberkülozu, primer akciğer tüberkülozunun hastalık tablosuna aittir. Çocuklarda akciğer tüberkülozunun bütün tiplerinde toraks içi lenfa bezleri hastadır. Şu halde toraks içi tüberküloz lenfadenopatiler, *Ranke*'nin primer kompleksinin iki kutbundan birinin tüberkülozudur ve müstakil bir hastalık olarak ele alınmalıdır. Bu hastalık tablosunda :

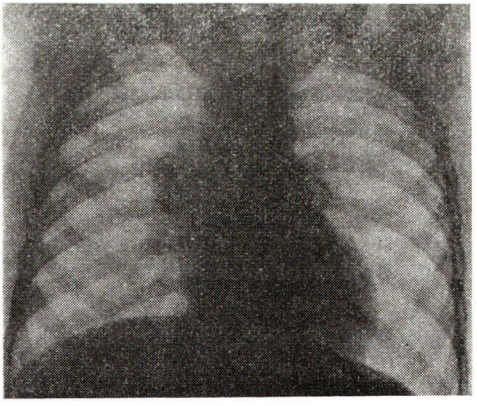

(Şekil 49 — Hilüsde massiv adenopati).

1.) Primer mihrak ekseriya çok küçüktür. Klinik olarak hiçbir araz vermez hatta bazen röntgende de görülmez. Bu zaman hastalık lenfadenopatinin mevcudiyetiyle anlaşılır. Radyolojik muayenelerin % 75 inde lenfadenopatiler görülebilir.. Primer mihrak ise ancak % 15 nisbetinde gözükür. Primer tüberkülozun bu şekilinde yüksek ateş genel durumda ileri derecede bozukluk, deri tegayyürleri ve lenfa bezlerinde şişlik bulunur.

2. Toraks içi lenfa bezlerinin faaliyete geçmesi ekseriya bronş delinmelerini mucip olmaktadır.

3. Bronşlara açılma lenfadenopatinin faaliyeti olmaksızın da olabilir. Şiddetle peynirleşen lenfa bezleri nekrotik muhteviyatını delinerek bronş içine boşaltır. Delinme, lenfa bezindeki enfeksiyonun her hangi bir safhasında olarak husule gelir.

4. Şahsın tüberküloz enfeksiyonuna mukavemetinin az olmasına göre, bilhassa çocuklarda bülûğ ftizisi (*Aschoff*) ve kâhil zencilerde toraks içi lenfa bezleri kuvvetle tegayyüre uğrayarak bazı kâhil tipi şekiller (apikokodal ilerleme ile kavern teşekkülü) vukua gelir.

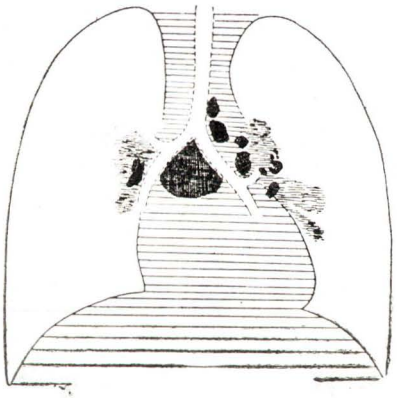

(Şekil 50 — Radyolojik kesiti)

Klinik : Genel ve lokal arazlar bulunur.

Genel arazlar : Ateş, iştahsızlık, halsizlik, solukluk her vakada vardır. Bronş stenozu yoksa öksürük karakteristik değildir.

Lokal arazlar : Toraks cidarında kollateral sirkülasyon, kostosternal gudruflara basmakla ağrı bulunabilir. Bronş stenoz arazları varsa bronş içine delinme var demektir. İki tonlu (bitonal) tahriş öksürüğü, astma tarzında nefes darlığı ile öksürük, sternumun üst kısmında suflan teneffüs veyahut ekspiriumda havlayıcı öksürük vardır. Bronş içine delinme olmayan vakalarda yalnız kuru öksürük mevcuttur. Lenfa bezlerinin şiddetli büyümelerine rağmen hiç öksürük olmayan vakalar da bulunur. Skapulalar ile vertebra arasındaki mesafede hilüs cıvarında ilâve sesleri duyulur. Boyunda zincir şeklinde büyümüş lenfa bezleri ele gelebilir. Lokal olarak oskültasyon ve perküsyonla alınan arazlar pratikte mühim bir rol ifade etmez. Mediyastinumun ön ve arka kısımlarındaki lenfa bezlerinin hastalığı sternumun iki yanında veya omuz kemikleri arasında arkada sübmatite verir. Radyolojik teşhis perküsyon ve oskültasyonu esaslı olarak kıymetlendirir. Tüberkülin testi ve radyolojik muayene teşhis için esasdır. Radyolojik muayene çok defa etyolojik bir teş-

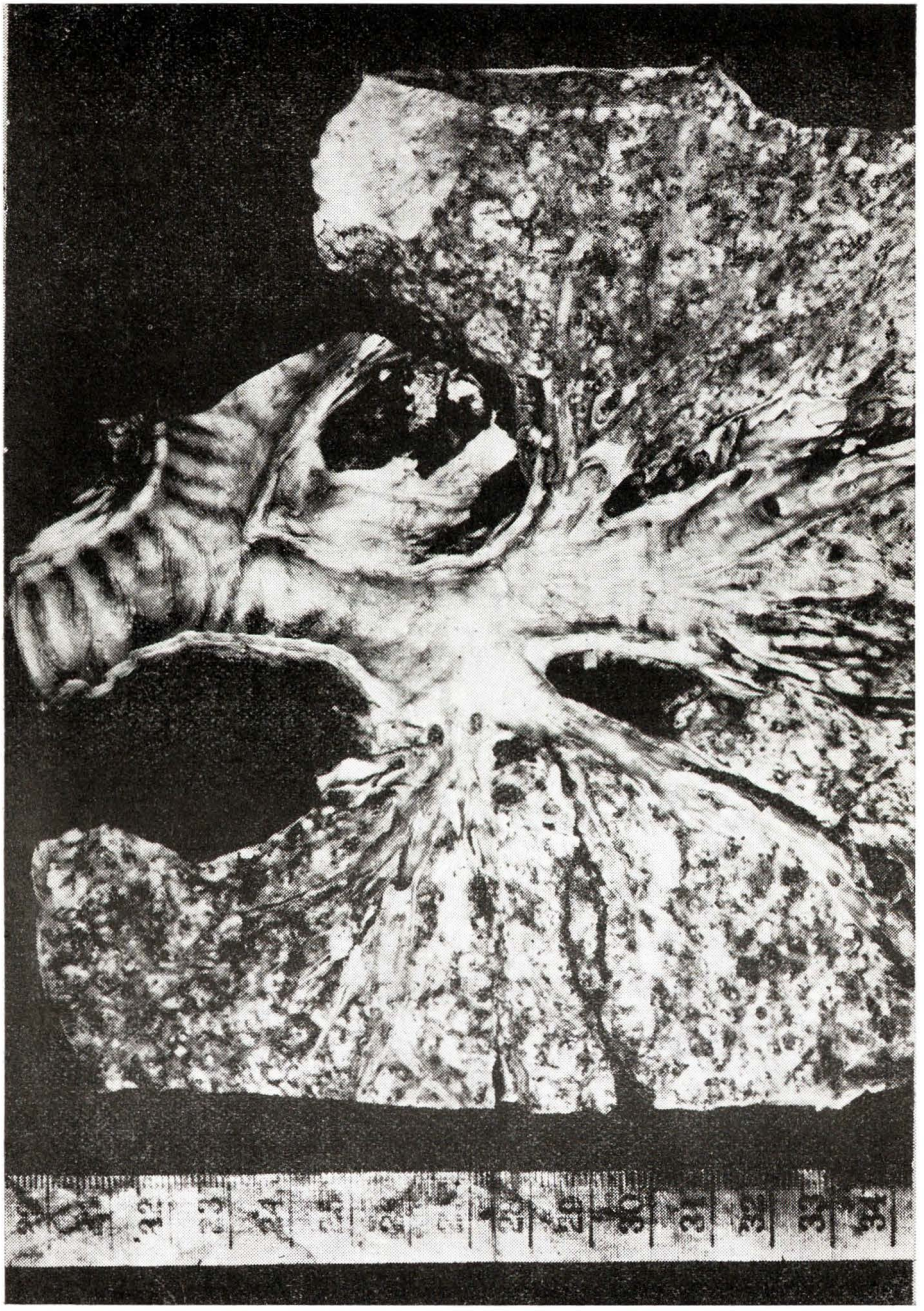

Şekil 51 — Lenfa denopati ve bronşlara açılma

his değildir. Görülen lenfadenopati her zaman tübrküloza ait olamaz. *Engel* (1932) ve *Schall* toraks içi lenfa bezlerini klinik olarak; 1 - Tümoral şekil, 2 - İltihaplı şekil, 3 - Hilitis, 4 - Gizli seyreden şekiller olarak bir taksim yaptılar. Bugün ise toraks içi lenfa bezlerinin, 1) Direkt tegayyürleri, 2) Endirekt tegayyürleri olmak üzere lenfadenopatiler iki gurupa ayrılarak mütalâa edilmektedir. Bu guruplar da, 1) Direkt tegayyürler : a - Tümör şekli, b - Hilüs gölgesinin artması, c - Gizli seyreden şekiller. 2) Endireüt tegayyürler . a - Mahdut plevra tegayyürleri, b - Bronş içine delinmeler; c - Bronş stenozu, d - Epitüberküloz, e - Diyafram paralizisi bulunmaktadır.

Direkt tegayyürler: 1) Hilüs, bronkopülmoner olarak ve ilerlemiş halinde ise keskin kenarlı homojen olarak büyür. Lenfa bezleri şişer fakat henüz peynirleşmeden rezorbsiyon ile iyi olabilir. Bu zaman radyolojik olarak o kadar kesif değildir. Eğer total bir peyirleşme olursa ekseriya daha küçük ve kesiftirler. Paratrakeal ve trakeobronşik lenfa bezlerinin büyümesi röntgende çok defa kolay görülmektedir.

2) Hilüs gölgesi normalden daha fazla olarak artar, hilüs lenfa bezlerindeki hiperheminin şiddetine göre gölge verir. Hiperhemi basit bir staz ile meydana gelir. Spesifik olmayan bronş iltihabı neticesi de hilüs gölgesi artabilir. *Engel*'in hilüsün her iki yanında kanat şeklinde gölgelerle kelebeğe benzeyen (*Schmetterlingfigur*) gölge görülür. Hilüs sahası spesifik olmayan tegayyürlerle (pnömoni, boğmaca, ihtiyarlık neticesi bronşların kronik iltihabı...) gölgeli görülebileceği gibi, spesifik tegayyürlerle de olabilir. Teşhis için frontal filim ve tomografilerin büyük yardımı olur.

3) Gizli seyreden şekilde ne klinik ne de radyolojik araz olmaksızın lenfa bezlerinin tüberkülozu bulunmaktadır. Sağlam görünen, enfekte olmuş bütün çocuklar bu gurupa girerler. Tüberkülin testi müsbettir fakat aktif bir tüberküloz proçes için klinik ve radyolojik araz bulunmaz. Bu vakalar bazen menenjitle ihtilât eder (Röntgen negatif) denilen bu şekil lenfadenopatilerde sonradan röntgen ile kabili tâyin gölgeler husule gelmektedir. Menenjitle ihtilât ederek ölen vakalarda lenfa bezlerinin tegayyürü tesbit edilir.

Toraks içi lenfa bezlerinin endirekt tegayyürleri : 1) Mahdut plevra iltihabı - akciğer ve mediyastinumun toraks içi lenfa bezlerinin primer mihraklarının plevraya atlamasiyle olur. Tüberkülozda olduğu gibi pnömonide de husule geldiğinden daima spesifik değildirler. Tüberkülin testi müsbet olan çocukların anamnezinde spesifik olmayan bir proçes yoksa (mahdut plevra iltihabı) spesifik natürdedir demektir. Mahdut plevra tegayyürleri yalnız radyolojik olarak meydana çıkarılabilir, klinik araz vermez. Lenfadenopatide bu lezyonların teşhisinin bir kıymeti vardır. Akciğer tüberkülozunda görülen kostoplöral tegayyürler mühimdir. Bunlar; 1) Mahdut zirve plevra iltihabı, 2) Mahdut cidar plevra iltihabı, 3) Loblar arası sahada horizontal olarak başlangıç halinde mahdut cidar plevra iltihabı, 4) Kaburga diyafram sinüsü plevra

iltihabı, 5) Zirveden cidara kadar bütün pariyetal plöritislerdir. Bu mahdut ve lokal plevra iltihabları altında primer mihrak bulunabilir. Meselâ zirvenin primer mihrak sahasında bir zirve plevra iltihabı husule gelebilir veyahut bir plörezi (primer mihrak yerinde) bakiyesi de olabilir. Eksüda teşekkülünün başlangıç ve sonunda eğer pek az miktarda kalırsa bir şerit halinde gölge gösterir. Şerit halindeki gölge (en bande), *Fleischner*'in (Lamellare pleuritis) idir. Loblar arası plöritisler toraks içi lenfa bezlerinin tüberkülozunda çok mühim rol oynarlar. Çizgi halinde (Haarlinie) dediğimiz loblar arası sissüritlere sık tesadüf edilir. Loblar arası mesafenin eğer yalnız yarı alt kısmında tegayyür görülürse loblar arası plevra iltihabı düşünülebilir. Mediyastinal plöritis lerde iltihabi proçes, mediyastinal plevra yaprağı ile akciğer yüzü plevrasında olur.

BRONŞ DELİNMELERİ

Akciğer lenfatikleri ve enfeksiyon : Lenfa bezleri bilhassa mevkileri sebebiyle akciğer dışı tüberkülozu çevresinde bulunmaktadır. Bununla beraber tüberküloz enfeksiyonu için bir menba sahası ve basil kademesi olduğuna göre bir filtrasyon organı olarak çalışmaktadır. Tüberküloz basilleri enfeksiyon yerinden birinci derecede lenfa yoluyla yayılırlar. Bronşial ve arteriyel lenfatiklerde akım akciğer içine doğrudur. Fakat ductus alveolarislerden sonra lenfatik bulunmaz (*Snow Miller*) ve atria, sacculi alveolarislerin cidarlarında hiç lenfatik yoktur. Plevranın hemen altında ortalama 2 - 3 mm. kalınlığında dar bir sahada lenfatikler plevradan çıkarak sekonder lobüllerin hududunu çizer ve septalar içinde seyrederler. Bunlarda plevraya doğru açılan supaplar bulunur. Sathi (*Plöral*) lenfatiklerle derin (*Pülmoner*) lenfatikler arasında yegâne iştirak bu sahanın orta kısımlarındadır. Fakat plevraya doğru açılan valvüllerin mevcudiyeti plöral lenfatiklerin akciğerlere akmasına mâni olur. Plöral lenfatikler nihayetlerinde esas dalları meydana getirmek üzere birleşirler. Bunlar da akciğer içinden vena pulmonalislerle beraber gelen lenfatiklerle birleşerek trakeobronşial lenfa bezlerine açılırlar. Primer enfeksiyon ve plörezilerin arasındaki münasebet bu şekilde izah edilir.

Eğer aerojen enfeksiyon ductus alveolarislerin ilerisindeki terminal alveollere (alveolaris terminalis) kadar vasıl olursa lenfatiklerin plevraya doğru drene oldukları bu bölgede yerleşir, aynı zamanda hipersansibilite teşekkül ederse basiller dışarı doğru akan lenfa yollariyle hassas bir halde olan plevraya geldikleri zaman akut seröz bir reaksiyon husule gelebilir. Bundan sonra enfeksiyon plevra lenfatikleri vasıtasiyle akciğerin iç lenfa yollariyle birleşen esas şubelerine ve buradan da trakea bronş lenfa bezlerine intikal eder.

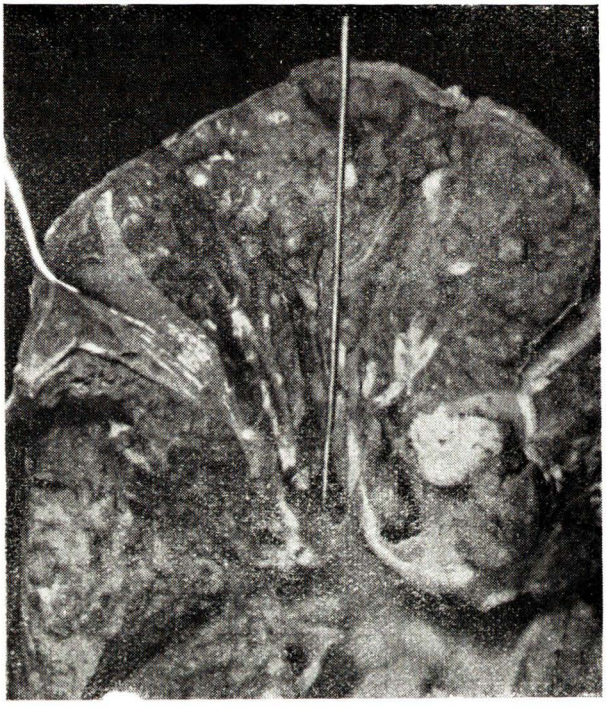

(Şekil 52 — Sol akciğer zirvesinde ekisektorial enfiltrat ile her iki akciğerde muhtelif mihraklı senkron reaksiyon pussesi. (Sonda : Lenfoglandüler bronş delinmesini göstermektedir.)

Şu halde, plevra eksüdalarının primer enfeksiyonla bir alâkası olması mümkündür. Plevra eksüdaları aynı zamanda, postprimer enfeksiyonun hematojen veya bronkojen yolla terminal alveollere yayılması ile de meydana gelebilir. Bu zaman sübplöral dokuda tüberküller teşekkül eder ve plevranın hastalanması direkt veya plevra lenfatikleri yolu ile de olabilir. Bu meyanda lenfadenopati olmaksızın deri, göz, eklem sahalarında arazlar veren ve çok defa tüberküloz olduğu şüpheli kalan, daha ziyade bir toksemi ve paucibacillaire metastazlar sebebiyle meydana çıkan vakalar vardır. *J. Brun,* bunlara parangangliyoner tüberküloz ismini vermiştir.

Lenfadenopatide anatomik vaziyete göre : Bronkotrakeal ve akciğerler arasındaki lenfa bezleri, trakea, ana bronşlar, veyahut vertikal apikal seyreden bronşlar içine delinerek açılırlar. Bifürkasyon lenfa bezleri, trakea veyahut yandan ana bronşlara nüfuz ederler. Sağda loblararası (A. Pulmonaris'in üst kısmında olan) lenfa bezleri üst lobun bronşlarını tehdit eder. Veyahut sağ ana bronşun yan cidarını seçerek hasta eder. Sağda loblar arası yan yukarı kısmın enfraarteriyel lenfa bezleri orta lobun bronşları içine delinir ve hasta eder. Sağda orta lob ile alt lob arasında yan mesafede bulunn lenfa bezleri orta lobun bronşlarını hasta eder veyahut alt lobun bu hizadaki bronşuna açılır. Solda

akciğerin loblararası lateral lenfa bezleri lingula bronşlarına delinir ve alt lobun ana bronşunun başlangıç kısmına açılır veyahut büyük bronşlardan birini hasta eder. Loblararası lenfa bezleri, ana bronşların median cidarında yer almış olanlar alt lobun üst kısmını ve apikal sektörünü hasta eder. Tüberküloz lenfa bezlerinin sebebiyet verdikleri bronş tegayyürler arasında (entrapülmoner) mesafeler ve dallar arasındaki (açılarda) lokalize olanlar andoskopik olarak görülemezler.

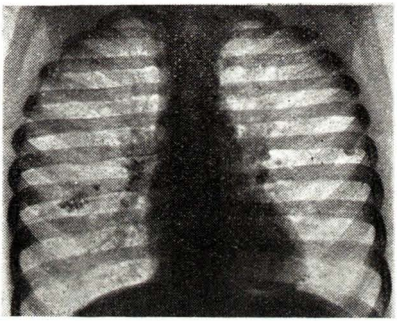

(Şekil 53 — Sağda hilüs lenfa bezleri tüberkülozu)

Bronş lenfa bezleri pratik olarak iki gurupta mütalâa edilmektedir : 1) Ekstrabronşial lenfa bezleri gurupu : özofagus, trakea, büyük damarlar, perikart ve bilhassa trakea bronş köşesi çevresindeki lenfa bezleridir. Para özofajal lenfa bezleri yemek borusuna delinirler, fistül ve yaralara sebep olurlar. Bazen de divertikül hizasında teşekkül eder. Perikart ve mücavirindeki lenfa bezleri aynı şekilde delinerek perikart iltihabı yapar. Paratrakeal lenfa bezlerinden sübklavia arteri altındaki gurupun hususi bir ehemmiyeti vardır. Bu gurup sağ veya sol akciğere ait lezyonlarda mevki tâyin etmeksizin bermutat faal tüberkülozun meydana gelmesinde hissedardır.

2) Parabronşial lenfa bezleri; a) Akciğer dışı gurup, bifürkasyon lenfa bezleri tüberkülozun kronik bir hastalık halinde inkişafında rolü vardır. Bunlar ana bronşlara delinerek akciğerde enfiltrasyonlara sebep olurlar. Özofagus içine delinirlerse bronş - özofagus fistülü teşekkül eder. Dışarı açılırsa yaygın tüberküloz, mediastinitis ve tüberküloz abseler teşkil ederler. b) Akciğer içi lenfa bezleri, bronş cidarları uzunluğunca, bronş bifürkasyon dallarında, loblararası sissürlerde bulunurlar. Lenfa bezleri veya bu sistemin lenfoit dokusu bronşların en ince dallarına kadar, yalnız hilüs nahiyesinde değil aynı zamanda bronş sisteminin en periferik kısımları hizasında dahi delinme olur. Paratrakeal lenfa bezleri, paraaortal lenfa bezlerinde lenfa cereyanı soldan sağ yukarı doğru cereyan eder. Miliyer ve menenjit tüberkülozun seyrinde hematojen olarak vuku bulan yaygın mihraklarda primer kompleks lenfa bezleri komponentinde paratrakeal ve paraaortal ile vena açıları lenfa bezlerinin hastalığa iştirakleri gerek patolojik anatomi gerekse radyolojik olarak görülmektedir. Lenfadenopati sebebiyle miliyer tüberküloz ve menenjit husule gelir. Primer kompleks lenfa bezleri yoluyla kan yoluna ve çok defa akciğer venalarına böylece sol kalb ve büyük deverana basiller girer. **Engel** tüberküloz menenjit ve miliyer tüberkülozdan ölen 68 hastada paratrakeal lenfa bezlerinin tüberkülozunu % 78 olarak bulmuştur. **Sloof** keza aynı nisbeti kaydetmiştir. Yaşa göre bir dispozisyon kabul edilmektedir. Enfeksiyonun süpraklaviküler lenfa bezlerine kadar çıkması meme çocuklarında enderdir. Vena açıları lenfa bezlerinden yayılma, vena cava superior, sağ

kalb ve akciğere gelerek olur. Meme çocuklarında paratrakeal lenfa bezlerin hastalığı ile müterafık akciğer tüberkülozu tablosunda miliyer tüberküloz ve menenjit görülmemiştir. (**H. Schmidt**). Sebebi aydınlatılamamıştır. Hilüs lenfa bezlerinin peynirleşmesi tüberkülozun yayılması için tek sebep olamaz. Paratrakeal ve paraortal lenfa bezleri hastalığa iştirak ederse yayılma sık görülür. Miliyer tüberkülozun patojenisinde (**H. Schmidt, Huebschmann**) vena açılarındaki veya paratrakeal lenfa bezlerinden bir hematojen basilloz kabul etmek uygun görülmektedir. **Uehlinger**, bu vakalarda miliyerden ziyade erken menenjitten bahsetmektedir. Nitekim menenjiti müteakıp erken miliyer çok sık görülmektedir. Lenfa bezinden yayılma olmaksızın husule gelen hemobasillozda yalnız menenjit vardır. Bu vakalarda mikroskopik, fazla basilli akciğer venalarının yırtılması ile sol kalb ve büyük deveran yolu ile münferit olarak menenjit husule gelmektedir. Lenfa bezlerinde kireç oturması katî bir iyileşme değildir. Kâhil akciğer tüberkülozunun tekevvününde andojen reenfeksiyonda lenfadenopati mühim bir problem teşkil etmektedir.

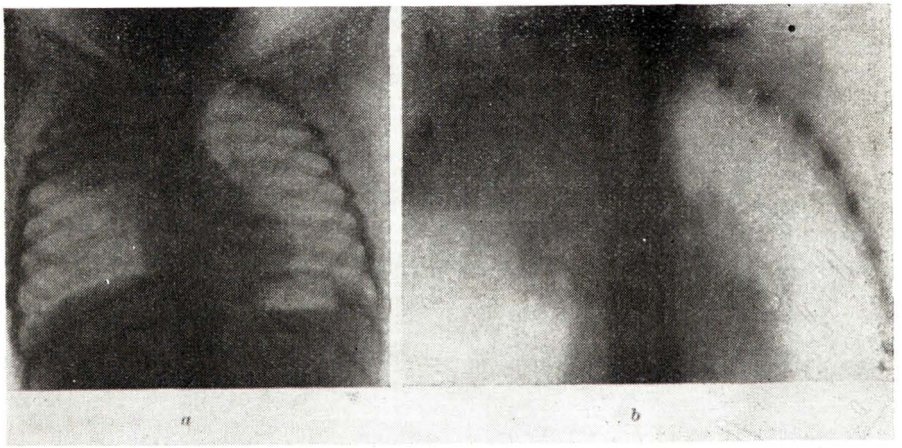

(Şekil 54 — a, b, Üç yaşında bir çocukta sag ana bronşa tüberküloz lenfa bezinin delinmesiyle beraber aynı bronşun stenozu ve sağ üst lobda epitüberküloz.)

Çocuklarda trakea bronş tüberküloz adenopatileri oldukça sık vukua gelir. **Calmette'e** göre, adenopati olmaksızın çocuk tüberkülozu olmaz. Klinik hiç araz vermeyen ve ölümden sonra otopside meydana çıkarılan adenopatiler vardır. **Prospert,** muhtelif hastalıklardan ölen 85 çocuğun otopsisinde (klinik olarak tüberküloz arazları görülmeyen ve aşikâr tüberküloz lezyon radyolojik dahi bulunmayan üç vakada) trakea bronş gangliyon tüberkülozu ve basil görmüştür. Teşhis için bu sebeple klinik arazlardan ziyade radyolojik buigular önemlidir.

Hilüs lenfa bezleri tüberkülozunda mühim olan jükstatrakeal lenfa bezleri öndedirler. Tomografide dorsal planda 8 sm. de görünürler. Sağ taraftakilerin tüberkülozuna daha sık tesadüf edilir ve ekseriya sola nazaran daha büyükdürler. Arkada trakea ve dışda mediastinal plevra zarı arasındadırlar. Aşağıda trakea bronş köşesi, sağ pülmoner arterle tahdit edilmişlerdir. Trakeanın sol tarafındaki lenfa bezleri sağa nazaran daha aşağıda ve akciğere daha yakın bulunurlar, aort kavsini iç kısımdan iterler.

Mediyastinal lenfa bezleri veyahut entertrakeobronşik lenfa bezleri büyük damarlar ve vertebra korpüsleri arasındadırlar. Bunlar bronşlardan ziyade arterler hizasındadırlar (**Rist, Levosque**)

Hilüs lenfa bezleri veya bronşlar arası lenfa bezleri, büyük bronşların çıktığı yerde, soldakiler sağa nazaran daha yukarıda bulunurlar. Bir de akciğerin esas parankimasında bulunan küçük lenfoit teşekkülleri de nazarı itibare almak lâzımdır.

Bunlar hemitoraksın orta kısmında hatta dış kısmına doğru bazan radyografide görülen yuvarlak kireçlenmelerle alâkadardırlar.

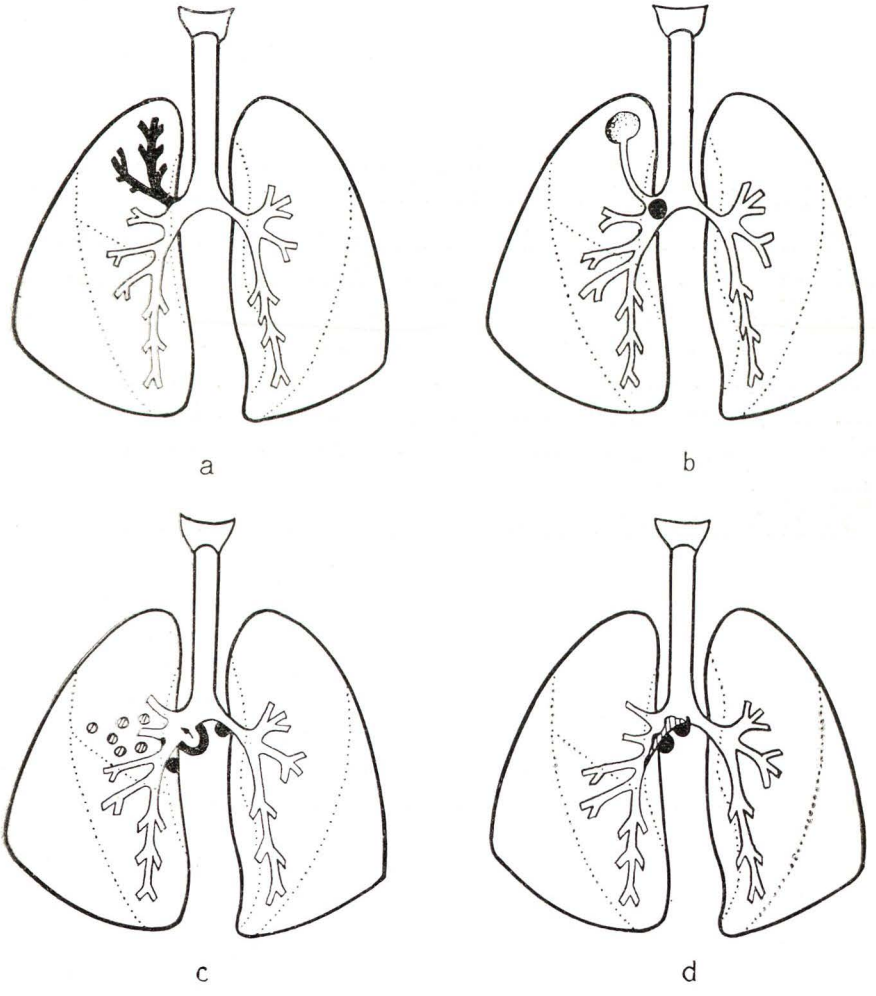

Şekil 55

Bronş Tüberkülozunun Patojenisi : a) Hematojen enfeksiyon (Casaeous endobronchitis). b) Bir kavernin drenaj sahasında bronkojen hilipetal enfeksiyon. c) Bir tüberküloz lenfa bezinin bronş cidarına delinmesiyle enfeksiyon. d) Tüberküloz bir lenfa bezinden lenfojen enfeksiyon.
(Uehlingere göre H. R. Schintz'den).

Hülâsa; toraks içi lenfa sistemi, şu şekilde formüle edilebilir :

1) Bütün bu gangılyonlar hakiki bir (lenfatik kalb-Coeur lymphatique) teşkil ederler. Aort kavsinin vuruşu (*Calmette*) ve akciğer hareketlerinin tesiri altında genişler ve kontrakte olurlar.

2) Sağ jukstatrakeal zencir, direkt veya endirekt olarak her iki akciğerin lenfatiklerini alır. Yalnız sol akciğerin ön ve iç kısmı bundan müstesnadır.

3) Biri daha büyük ve daha sık olarak (*Rouvière*) trakeanın arka kenarı üzerinde, azygos kavsinin kaidesi ile temasta olan, diğeri jükstaaortik (*Engel* ve *Hovaleque*), yukarda aort kavsi, aşağıda pülmoner arterin bilfürkasyonu arasında iki gangliyon bulunmaktadır.

4) Mediyastinum adenopatileri boyun lenfa düğümlerine, reküran sinirine refakat eden lenfa zinciriyle bağlıdır. Bunlar klavikül altı arterin satellit lenfa bezleri vasıtasiyle sübklavia lenfa düğümleriyle irtibattadırlar.

Tüberküloz enfeksiyonunda bilhassa paratrakeal ve paraaortal lenfa bezleri en mühim rolü oynamaktadır (*St. Engel*). Tüberkülozdan ölen çocukların otopsilerinde veya açılarındaki lenfa bezlerinin hastalığa iştiraki % 89 olarak gösterilmiştir. Miliyer türberkülozda ve primer tüberkülozun seyrinde hematojen olarak vukubulan yaygın mihraklarda pirmer kompleksin lenfa bezleri komponentinde paratrakeal ve paraaortal lenfa bezlerinin hastalığa iştirakleri gerek patolojik anatomi gerekse radyolojik olarak görülmüş ve tesbit edilmiştir.

Lenfa bezlerinden, hilüs kan akımı, özofagus venaları vasıtasiyle yayılma mümkündür. Arteria pulmonalis içine bir lenfa bezinin yırtılması çok enderdir (*Huebschmann*). Direkt olarak lenfa bezlerinin kan yoluna açılması, makroskopik olarak görülebilir. Paratrakeal ve paraaortal lenfa bezlerinden ve vena açılarındaki lenfa bezlerinden lenfohematojen yayılma olur. Heidelberg Üniversitesi çocuk kliniğinde yapılan 1153 otopside çok defa primer tüberkülozdan hiç yayılma olmadığı halde paratrakeal ve paraaortal lenfa bezlerinin hastalığa beraberce iştiraki görülmüştür. 23 otopsiden beşinde makroskopik olarak paratrakeal ve paraaortal lenfa bezlerinde tegayyür bulunduğu halde radyolojik olarak tesbit edilmemiştir. Akciğerde taze primer enfeksiyon gösteren 624 çocuktan 143 ünde bu lenfa bezlerinin büyümesi % 22,9 olarak röntgen ile tesbiti mümkün olabilmiştir. Primer enfeksiyonda lenfoadenopati süt çocuklarında % 50, küçük çocuklarda % 20, mektep çocuklarında % 12 gösterilmiştir. Küçük çocuklarda ve mektep çocuklarında süpraklaviküler lenfa bezlerine kadar enfeksiyonun uzak sahalara intikali sık görüldüğü halde meme çocuklarında nadirdir. 37 meme çocuğundan sekizinde süpraklaviküler lenfa bezlerinin hastalığı paratrakeal ve paraaortal lenfa bezlerinin hastalığı ile beraber bulunmuştur. Bunlardan üçünde süpraklaviküler lenfa bezleri tümoral bir kitle göstermiştir. Süpraklaviküler lenfa bezlerinin tüberküloz enfeksiyonun

hematojen teşekkülünü *Kleinschmidt* Kabul etmemektedir. Çene kemiği köşesindeki lenfa bezlerinden desandan olarak süpra klaviküler lenfa bezlerinin enfeksiyonu mümküdür. Bu müellifin bir vakasında, sol süpra klaviküler lenfa bezleri, çene köşesi lenfa bezlerinden dessandan olarak, sağ süpraklaviküler lenfa bezleri de assandan olarak paratrakeal lenfa bezlerinden hastalandığını göstermiştir. Bu vakada lenfa bezleri enfeksiyon yolu 12 sene sonra radyolojik olarak kireçlenmiş zincir şeklinde gölgelerden tâyin edilmiştir.

Pratik olarak, her bir tüberküloz enfeksiyonunda kan yoluna basil girer ve mikroskopik olarak görülebilen mihraklar meydana getirir, klinik olarak tanınmazlar ve umumi olarak tehlikesiz kalırlar. Vena açıları lenfa bezleri üzerinden lenfohematojen yayılma vena cava superior, sağ kalb ve akciğerde tezahürler yapar. Bununla beraber direkt olarak akciğer venalarında bir damar tegayyürü husule geldiği takdirde sol kalbten büyük deveran ve akciğerde hastalık yapar. Paratrakeal lenfa bezlerinin iştiraki olmaksızın birçok miliyer tüberküloz vakaları bulunmaktadır. Hatta paratrakeal lenfa bezlerinin enfeksiyonu ve miliyer tüberküloz olmaksızın yalnız menenjit tüberküloz gösteren çocuklar büyük bir yekûn teşkil etmektedir. Kaide olarak, primer enfksiyonda miliyer tüberküloz ve menenjitin enfeksiyondan 3 - 6 ay sonra meydana çıktığına ait düşünce, paratrakeal ve paraaortal lenfa bezlerinin tüberkülozunda muteber değildir.

Hulâsa : Lenfa yolları üzerinde paratrakeal ve paraaortal lenfa bezlerinin tüberküloz proçese iştiraki vena açılarındaki lenfa bezleri yolundan bir hematojen yayılmanın teessüsünü tehdit eder. Bilhassa süt çocuklarında bu lenfa bezlerinin iştirakiyle yayılmaya istidat fazladır. Bununla beraber paratrakeal lenfa bezleri üzerinden devamlı olarak lenfa yolunun istilâya uğraması küçük deverandan bilhassa akciğerlere yayılma yapar. Miliyer tüberküloz olmaksızın yalnız başına tüberküloz menenjitte, hilüs ve mediyastinum lenfa bezleri tüberkülozu sık görülmektedir. Paratrakeal ve paraaortal lenfa bezlerinin iştirakini radyolojik olarak görmek hematojen yayılma için pratik bir arazdır.

Kâhillerin primer tüberkülozunda, çocuklarda olduğu gibi hilüs lenfa bezleri hizasındaki bronşların cidarında mükoza ödemi ve iltihabı, spesifik primer enfiltrasyon ve delinmeler görülebilir. Fakat kâhilde bronş cidarları daha geniş ve mukavim olduğu için bu lezyonlara daha az rastlanır. Çocukların primer tüberkülozunda hasta lenfa bezlerinin bronşlara tazyiki ve neticeleri kâhile nazaran daha sık görülmektedir. Bronş mükozasının lenfojen enfeksiyonu daha ziyade kronik bir tüberkülozun seyri esnasında görülmektedir. Primer kompleksten sonra bronş delinmeleri senelerce sonra vukua gelmektedir. Delinmelerden sonra görülen değişiklikler : 1. Klâsik atelektaziler-Nadirdir (*Sutter*).

2. Enfiltratif pnömonik proçesler (Üçken şeklinde erken irtişahlar ve bunların en geniş şekli olan lobitler).

3. Tipik bronkojen yayılmalar.

Hilüs lenfa bezleri andojen reenfeksiyonların mühim bir menbaıdır. *Ph. Schwartz*'a göre, delinme neticesinde hastalığın allerjik muafiyet durumuna tâbi olmak üzere husule gelebilecek lezyonlar şunlardır :

1. Massif reenfeksiyon enfiltrasyonları (lober enfiltrasyonlar şekline girebilir, hiçbir iz bırakmadan imtisas ederler veya peynirleşme olur).

2. Reenfeksiyon kavernleri.

3. Plörezi, mediyastinum iltihabı ve perikardit.

4. Erken irtişahlar.

5. Bronş cidarında nedbeler, tıkanma, bronşektazi, epitel metaplazi, tümörler (tüberküloma) dır. *Ph. Schwartz*, bronşlara delinen lenfa bezlerinden akciğerde geriye doğru yayım için (otomatik lenfadenobronkojen akciğer enfeksiyonu) terimini kullanmıştır. Fransızlar ise buna (tüberküloz bronş ambolisi) demektedirler. *Ph. Schwartz*, yedi yüz otopsi üzerinde tetkiklerine dayanarak (trakea - bronş sisteminde lenfadenojen tegayyürler akciğer tüberkülozunun patojenisinde hâkim olan faktördür) demektedir.

Trakea bronş sistemine, lenfa bezinin delinmesi için mekanik bir şarta ihtiyaç yoktur. Nisbeten yavaş fakat gittikçe artan bir penetrasyon proçesi neticesiyle delinme vukua gelebilr. Bronş cidarına nüfuz, lenfa bezinin daha tamamiyle nekroza uğramasından ve lenfa bezinin kapsülünün tegayyüründen önce husule gelir. Tüberküloz enfiltrasyon lenfa yolu boyunca peribronşial doku ile mükoza epitelini alâkadar eder. Büyük çocuklarda sübepitelyal siyah pigmanlı lekeler halinde veya küçük defekt olarak tüberkülozun ilk tegayyürleri görülür. Fistül yerinde bronş cidarının defekti ile lenfa kitlesi köstebek yuvası şeklinde, sert lenfa bezleri sekesterleri husule gelir. Delinen lenfa bezi süratle boşalır. Delinmenin büyüklüğüne göre lenfa bezi değişiklikler gösterir. Boşalan lenfa bezinde bir kavern teessüs edebilir. Bronş cidarındaki nedbe proçesi bermutat çok süratle teşkkül eder. Bronkoskopik olarak nedbeleşmenin görülmesi için delinmeden sonra dört hafta geçmesi kâfidir (*Iselin - Sutter*). Nedbe bazen siyah piğmanlı olur. Nedbe, bir mercimek büyüklüğünde, yıldız huni şeklinde veya düz, gayrimuntazam hudutlanmış veya tekne şeklindedir. Birçok vakalarda nedbe bronş stenozunu meydana getirir. Zamanla nedbe kaybolabilir. Nedbelerin en küçüklerinde bile, sedef manzarasında parlaklık, bronş epitelinin metaplazisi görülür.

Lenfadenobronkojen aspirasyon enfiltrasyonu, sellüler enteralveoler enfiltrattır. Aylarca devam eden kronik pnömoniler şeklindedir. Hiçbir iz bırakmadan kaybolabilirler.

Çocukluktaki primer tüberküloz enfeksiyonu senelerce sonra daima yeni lenfadenobronkojen pusselerle hastalık yapabilir. Tüberküloz hastalarda hilüs lenfa bezleri sisteminde hemen daima tüberküloz lezyon görülmektedir. Bunlar kâhilde sekonder olarak akciğerlerdeki tüberküloz mihraklardan husule gelmezler. Daha ziyade primer enfeksiyonun bakıyesidirler.

Gangliyon delinmelerinde klinik arazlar : Bronş içine delinmeler çok defa hiç araz vermez. Delinmeden önce bronş tazyikına ait kent şeklinde öksürük, çocuklarda astmaya benzeyen nefes darlığı bulunur. Delinmeden evvel keza 39 derece ateş, kan tükürmek ve balgam vardır. Muhtelif klinik şekiller yazılmıştır :

a) Akut asfeksi tablosu ile difteriye benzer. Ani olarak zuhur eder. Bronş veya trakea kazeum ile dolarak boğulma neticesi ölüm olabilir. Trakea ve bronşlar tamamiyle tıkanmazsa ve hasta öksürükle kazeumu atarsa veyahut vaktinde trakeotomi yapılarak aspirasyonla kazeum çıkarılırsa hasta kurtulabilir.

b) Akut psödolober tüberküloz bronkopnömoni şeklinde görülebilir. Akciğerin üst lob ve dış segmentlerinde bilhassa husule gelir. Bir veya müteaddit lenfa bezinin delinmesinden olur. Tekâmülü fenadır.

c) Tek taraflı yaygın mihraklı bronkopnömonik şekil gösterir. Ateşlidir. Bronşit arazı vardır. Kavern teşekkül eder. Mukabil akciğerde yayılmalar yapar. Kronik akciğer tübekülozu teessüs eder. Radyolojik olarak bir akciğerde bulanık manzarada hududu vazih olmayan, volümleri değişik, umumiyetle akciğerin iç kısmında ve kaidede toplanmış nodüller serpilmiş olarak bulunur.

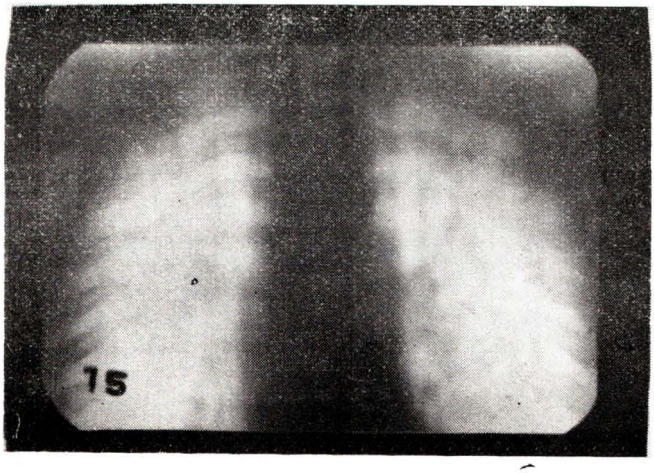

Şekil 56 — Sol hilüs lenfa bezinden sol üst lob ana bronşuna delinme (Tomo. 6 Sm.)

d) Lokalize bronkopnömonik mihrak, basilden zengin bazı lenfa parçaları bir lobdan ziyade bir segmentde mahdut bir bronkopnömoni mihrakını husule getirir. Diğer akciğer sahaları normal manzaradadır. Tedavi göremezse kavern teşekkül eder. Kâhil ve çocuklarda gördüğümüz bu şekiller bütün bronkopnömoniler gibi kolaylıkla miliyer veya menenjitten ölürler.

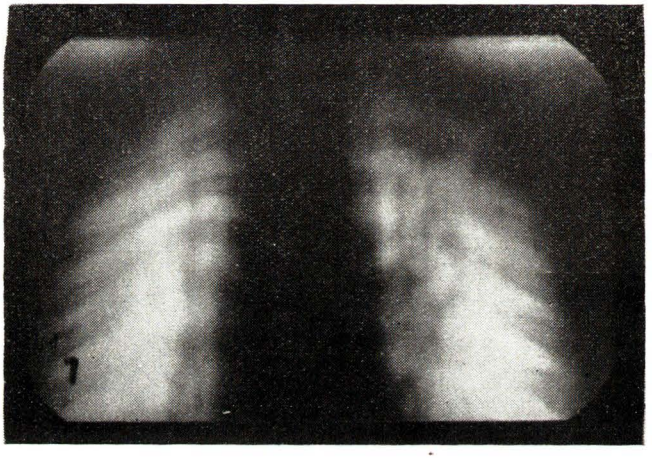

Şekil 57 — Sol hilüs elnfa bezinden sol üst lob ana bronşuna delinme (Tomo. 7 Sm.)

e) Gangliyon menşeli atelektazi, bronş tıkanması ve tıkanma anfizemi; bu atelektaziler uzun zaman devam eder. İfrazat yavaş yavaş boşalır. Gangliyon kompresyonu bronş cidarının ödemi ile müterafıktır. Bu ödemin akciğerde husule gelen atelektazi ve tıkanma mekanizmasında rolü vardır. Gangliyon kompresyonu ile husule gelen daralma veya atelektazi tipinde gölgeler *Eliasberg* ve *Neuland*'ın epitüberkülozlarının mühim bir kısmını teşkil ederler Bunların % 50 sinde fistül bulunur. Proğnoz müsaittir.

f) Gangliyoner menşeli benekli manzarada sekonder enfiltrat; darı danesinden mercimek büyüklüğüne kadar nadir olarak daha büyük az veya çok kesif nodüler lezyonlar husule gelir. Anatomik olarak bunlar bronşların dallariyle alâkadar ve yekdiğerileri etrafında toplanmış, dağınık, küçük (bronko pnömoni alveolit) tüberküloz mihraklardır. Delinmeden sonra irinin bronş sahasına yayılmasından husule gelir. Delinmelerin % 20 si bu şekil gösterir. Lenfa bezleri sebebiyle sekonder enfiltrasyonlar, klinik bakımdan ve tekâmüllerinin selim bir şekilde olmasına veya ağır bir karakter göstermesine göre iki gurupa ayrılırlar. 1) Küçük delinmelerden sonra husule gelen sekonder enfiltrasyonlar. 2) Erken irtişah manzarasında olanlardır.

Lenfa bezlerinin bronşlara delinmeleri çocuklarda sık görülür. Muhtelif müellifler değişik istatistikler bildirmişlerdir. **Huebschmann**'a göre ise nadirdir.



Şekil 58 — Sol hilüs lenfa bezinden sol üst lob ana bronşuna delinme. (Tomo. 8 Sm.)

Cohn otopsilerin % 17.1, **De Valesko** % 18.7, **Görgenyi - Göttche** % 11.3 'ünde delinme kaydetmişlerdir. Fakat bu rakamlar hiç bir zaman hakiki nisbetleri göstermez. Çünkü patoloğların ellerine geçen vakalar umumiyetle bronş delinmeleri vuku bulduktan sonra tetkik edilmektedir. Keza evvelce husule gelmiş olan bir delinmeye ait izi bulmak müşküldür. Diğer taraftan otopsi tetkikinin de önemi vardır. Birçok memleketlerde yapıldığı gibi akciğerler tesbit edildikten sonra kesitleri tetkik edilecek olursa delinmeler veya bunların nedbeleri gözden kaçabilir. Halbuki bronşlar bütün imtidadınca açılıp tetkik edilecek olursa bu hadisenin daha sık vukua geldiği görülür. Akciğeri bu şekilde tetkik eden **Görgenyi - Göttche** ve **Kallo**, tüberkülozdan ölen 17 çocuktan sekizinde (% 41,7) lenfa bezlerinin bronşa delindiğini görmüşlerdir. Patolojik anatomik tetkikler delinmenin çokluğuna dair nisbeti kati olarak ifade edemez, zira hayatta kalan vakalarda bronş delinmeleri vukua gelip gelmediğini, vâkı olmuş ise bunun bakiye bırakmayacak bir şifa bulup bulmadığını, bu tetkiklerle meydana çıkarmak her zaman kabil değildir. Bununla beraber andoskopik muayeneler dahi çocuklarda delinmelerin hakikaten fazla nisbette olduğunu göstermektedir. Bronş içine lenfa bezleri delinmeleri çok defa arazsız seyreder. **Boucher**, orduda primer tüberküloz neticesi 100 vakada 30 nisbetinde delinme bulmuştur. **Hutchinson, Graham** bronkoskopi ile 28 primer enfeksiyonda 17 bronş - gangliyon fistülü tesbit etmiştir. Bu bulgular primer tüberkülozda lenfa bezi - bronş fistüllerinin sık görüldüğünü, nadir vakalarda ciddi ihtilâtlara ve ölüme sebep olduğunu, çok defa basit bir hâdise gibi geçtiğini göstermektedir. Aynı şekilde **Uehlinger**, İsviçrede primer tüberküloz gösteren 72 askerin otopsisinde 13 delinme bulmuştur. 118 geç primer tüberküloz enfeksiyonu otopsisinde ise 17 delinme tesbit etmiştir. **A. Brickenghaus** (Essen) patoloji enstitüsünde muayene edilen 171 akciğer lezyonundan 124 ünde akciğer ve lenfa bezi tüberkülozu bulunmuştur.

Akciğer tüberkülozunun seyri esnasında; 1) Primer tüberkülozda delinme, 2) Kâhil reenfeksiyon akciğer tüberkülozunda delinme ve delinme şüphesi bulguları, 3) Akciğerlerde hiç tüberküloz tegayyür olmaksızın bronş cidar nedbeleri (iyileşmiş primer kompleks müstesna) tetkik edilmiş neticede nedbelerin (tüberküloz lenfadenojen teşekkülü) münakaşalı kalmıştır.

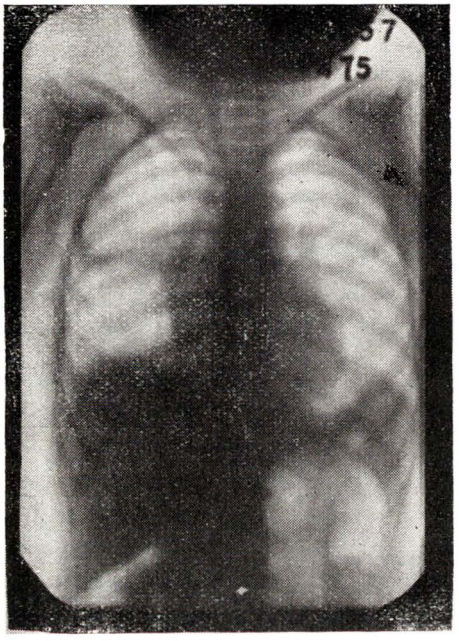

Şekil 59 — Lenfadenopati sebebiyle sağ üst lobun kaidesinde sissüral atelektazi

Delinmeler çok defa büyük bronşlara olmaktadır. Buradan tali bronşlar hastalanır. Delinme yeri ekseriya bir toplu iğne başından büyük değildir. Çok defa bronşun ön kısmını işgal ederler. Açık ağızlarında kazeöz nekroz görülebilir. Bronş mükozasının tüberkülozu veya şişmiş primer tüberkülozu nadirdir. Delinme neticesi kazeöz nekroz kısmın dışarı atılması kısa ve devamlıdır. Nisbeten az arazlıdır. Delinme yerinde süratle ve lenfa bezinin derinliğinde iyileşme mekanizması husule gelir. Nonspesifik granülasyon dokusu tedricen artar.

Kâhillerde lenfa bezi - bronş delinmeleri son senelerde bilhassa ele alınmıştır. 1) Çocuklarda olduğu gibi kâhillerde de bronşlara gangliyon delinmelerinin vukua gelip gelmediği, 2) Tüberküloz patojenisinde bir rolü olup olmadığı meselesi tetkik edilmiştir. **Ph. Schwartz**, gerek çocuklarda gerekse kâhillerde lenfa bezlerinin bronşlara delinmesi neticesi andojen reenfeksiyonların vukua geldiğini bu suretle yaygın enfiltrasyonların, erime mihraklarının ve nedbe deformasyonlarının husule geldiğini kabul etmektedir. 539 tüberküloz hastanın otopsisinde 59 delinme bildirmiştir. Amerikan neşriyatı hemen hemen aynı nisbettedir. 1952 Alman tüberküloz kongresinde bu neticeleri bildiren **Ph. Schwartz**'ın tebliğine **Wurm, Kuhn, Uehlinger** itiraz etmişler ve (bronş cidarlarında tüberküloza bağlı lenfadenojen harabiyete) **Ph. Schwartz**'ın Türkiye ve Amerikada rastladığı nisbette görmediklerini bildirmişlerdir. Hatta orta Avrupada nadir olduğunu ileri sürmüşlerdir. **Steiner** 80 vakada beş, **Arnstein** 138 vakada otopside sekiz delinme müşahade ettiklerini bildirmişlerdir. **Iselin, Sutter** (1951) 192 kâhil tüberkülozunda bronkoskopi ile 12 muhakkak 9 muhtemel lenfa bezi delinmesi (% 6 dan yukarı) görmüşler aynı zamanda post primer

tüberkülozda lenfa bezi delinmelerinin nadir bir hâdise olmadığını, akciğer tüberkülozu bulunan 537 kâhilde bronkoskopide 21 delinme tesbit etmişlerdir. **Levi - Valensi, Zaffran** ve **Molina** 150 kâhil akciğer tüberkülozunda bronkoskopik olarak 110 unda bronş tüberkülozu ve % 7,6 bronş fistülü bulmuşlardır. Bu müellifler yalnız kâhil ve yaşlı şahıslarda yaptıkları bronkoskopi neticelerini bildirmektedirler. Muayene ettikleri hastaların hepsi Cezayirli müslümandır. Bu hastalarda delinmelerin fazla nisbette olması ve şimal Afrikalılara mahsus bir tüberküloz patolojisinden mi ileri gelmektedir. **Ph. Schwartz**'ın Türkiyede keza yüksek nisbette lenfa bezleri delinmeleri göstermesi memlektimiz için de böyle bir suali hatıra getirmektedir. Fakat Amerikada, Hamburg ve Zührich de aynı neticeler alındığından böyle bir düşünce varit olamaz.

Bronş-lenfa bezi fistüllerinin arazları ve neticeleri : Primer ve post primer tüberkülozun seyri esnasında mühim rol oynayan lenfa bezlerinin arazları : Çocuklarda delinmeler büyük bronşların tıkanmasını veya kazeöz materyelin bronş yolu ile akciğerin diğer kısımlarına enfeksiyonun götürülmesini mucip olmadığı takdirde arazsız seyreder.

Delinme neticesi husule gelebilecek arızalar deliğin büyüklüğüne, açılma neticesi bronşda husule gelen darlığın derecesine, bronş içine dökülen materyelin miktarına ve hastaların allerji ve muafiyet durumlarına tâbidir. Bronşta darlık fazla olursa basilli ifrazat drene olamaz ve geriye aspirasyon vukua gelir. Bunlar çok küçük çocuklarda esasen dar olan bronşları tıkar ve atelektazi, vantil stenozu mucip olur. Kâhillerde ise bronşlar daha geniş olduğundan bu ihtimal azdır. Büyümüş lenfa bezlerinin peynirleşmiş kısımları bronşlara atılacak olursa, bunlar öksürükle kolay dışarı atılamaz, hava yollarının her hangi bir yerinde kalır ve ani tıkanma ile ölüme sebebiyet verebilir. Eğer delinme büyük ise daha büyük kitleler bronşlara atılır, bronşlar tıkanır, bu sahalarda atelektaziler olur. Aynı hâdise bronşların tazyikıyle dahi husule gelir. Bronş içine giren maddeler bir müddet için tıkanma ile sâf atelektaziler yaptığı gibi eğer tıkanma tam olmazsa basit bronş stenozu husule gelir. Bronşlar yalnız ekspirasyon esnasında tıkanırlarsa vantil stenoz teşekkül eder.

Delinme neticesi bronşa vasıl olan ifrazat, retrograd aspire edilirlerse, ifrazatın vasıl olduğu akciğer kısımlarında çeşitli tüberküloz tegayyürler görülür. Hafif vakalarda tabloya atelektazi hâkim olur ve yer yer tüberküller görülür. Daha fazla adette tüberküloz basili aspire edilecek olursa organizmin allerji ve muafiyet durumuna göre tüberküloza ait değişiklikler görülür (*Görgenyi - Göttche*). Bağ dokusu artmakla beraber sayısız tüberküller veya kazeöz pnömoni ön plânda bulunur. Fakat bu pnömoni iyileşebilir, tamamiyle kireçlenmiş lenfa bezleri de sekester halinde bronş yolundan dışarı atılabilmektedir. *Fleischner, Beitzke*'ye göre klinik bakımdan bronş delinmelerini şüphe ettirecek arazlar her zaman bulunmaktadır. Bilhassa çocuklarda, delinme esnasında muhtelif şekillerde öksürük boğmaca tarzında veya metalik veya bitonal öksürük vardır ve delinmenin bermutat başlangıcında bulunur. Bu vakalarda bronş stenozu beraberdir. Delinme zamanı yaklaştıkça öksürüğün metalik karakteri artar nihayet ağrılı ve bitonal şekle geçer.

Teneffüs şekli karakteristiktir. Delinme ani olarak vukua gelir ve büyük bronşlar birdenbire tıkanacak olursa (*hava açlığı*) meydana çıkar. Bu araz hemen hemen daima bulunur ve çocuklar bu esnada dakikalarca havasız kalırlar, astmaya benzeyen nöbetler görülür. Fakat delinme ile bronşa dökülen kitlelerin öksürükle dışarı atılması neticesi bu araz hafifler, ekspirasyonda ıslık sesi ve hırıltı büyüklerde görülen kıymetli bir arazdır (*Jackson*'un 1918 - *Astmatoid wheeze*) idir. Ağız açık iken derin enspirasyon yapılırsa çok iyi işidilir. hatta hasta bunu kendi tarif eder ve yerini gösterir. Ekspirasyonda duyulan hırıltı, adi bronşitlerde dahi rastlanan bir araz olmakla beraber devamlı ve stenoz belirtileriyle müterafık olması bronş delinmelerine delâlet eder. Klinik arazlarda ateşin bulunması mühimdir. Delinmeden önce, delinme esnasında ve delinmeden sonra ateş değişiklik gösterir. Bu suretle üç tip bronş delinmeleri tarif edilmektedir. 1) Başlangıçta ateş vardır, kan sedimantasyonu yüksektir. Lenfa bezlerinde faal bir tüberküloz bulunur. Erime mihraklarında basil mebzul olduğundan yayılmalar bu tip delinmelerde görülür. 2) Ateş yoktur, sedimantasyon normaldir. Kazeöz kitleler atıldıktan sonra her hangi bir ihtilât olmaz. 3) Ateş, sedimantasyonun yükselmesi delinmeden sonra olur. Kazeöz kitleler bronşları tıkayarak iltihabî değişiklikler yapar veyahut bronkojen bir yayılma olur. Bu klinik arazlardan başka delinmelere delâlet eden bazı radyolojik arazlar da bulunmaktadır. Hatta bazı delinmeler röntgen bulgulariyle anlaşılabilir. Fakat radyolojik olarak, delinmeden ziyade delinmenin bir neticesini teşkil eden stenoz teşhis edilir. Burada bilhassa çocuklarda radyolojik olarak teşhis edilebilecek iki araz vardır. Birincisi (*Holzknecht - Jakobson*) hâdisesidir. Derin enspirasyonla mediyastinum organlarının bronş stenozunun bulunduğu tarafa doğru gitmesidir. Bu araz yalnız tüberküloza ait bronş stenozlarında değil, tümör, yabancı cisim... gibi hallerde de görülür. Eğer ana bronşların tıkanmasına ait bu arazlar görülürse müdahale yapılarak tıkanmaya sebep olan bu kitleler çıkarılır.

İkincisi vantil stenoz arazıdır (*Obstructiva pulmonary emphysema*). Bronşların birinde enspirasyonda hava girebilecek şekilde fakat ekspirasyonda dışarı çıkamayacak tarzda bir tıkanma vardır. Bu suretle akciğerdeki havanın miktarı gittikçe artar ve bir anfizem husule gelir, kaburgalararası mesafeler genişler. Stenoz tarafındaki diyafram kubbesi basık bir hal alır, ekspirasyonda kalb ve mediyastinum organları sağlam tarafa doğru çekilir (*Ansberger* 1904, *Ziegler* 1913).

Bu iki araz hemen hemen çocuklarda her delinme vakasında görülür ve ana bronşlardan birinin tıkanmasına delâlet eder. Metalik tahriş öksürüğü, teneffüs zorluğu ve ekspirasyonda duyulan ıslık sesi, hırıltı, astma şeklinde sesli teneffüs büyüklerde sık görülen arazlardandır. Lenfa bezleri delinmelerinin akıbeti çok değişik olarak tarif edilmiştir.

Delinmeler, otopsi bulgulariyle tesbit edilen ani ölüm yapabildiği gibi hiçbir araz vermeden seyreden ve muayyen ihtilâtlar yapan şekiller ile neticelenirler. *Kassay, Görgenyi - Göttche* çocuklarda hilüsden perifere doğru seyreden yaygın gölgelerin enfiltrasyon veya atelektaziye ait olup olmadığını tâyin için bronşların en ufak dallarını gösteren tomografiler yapmışlar aynı zamanda bronkoskopi ile muakyese etmişlerdir. Bu şekilde (hilüsden perifere doğru gölgeler gösteren vakalarda) 29 vakadan 22 sinde bronşlarda ileri derecede daralma veya tıkanma bulmuşlardır. Bu vakaların 18 inde bronş delinmesi, üçünde açılmak üzere kabarmış bir lenfa bezi bulmuşlardır. Otopside yapılan tetkiklere göre, bronş delinmeleri patofizyolojik bir hadisedir. Primer tüberkülozun bilhassa mutat neticelerindendir. Toraks içi lenfa bezleri bronşlara delinerek kazeöz muhteviyatını boşaltır (boyun lenfa bezlerinin boşalması gibi).

Patolojik anatomi : Otopside lenfa bezlerinin delinmesinin görülmesi lezyonların en ağır ve en yaygın şeklini düşündürmelidir. Trakeanın bifürkasyon hizası ve büyük bronşların heyeti umumiyesi; peynirleşmiş ve yumuşamış, volümleri artmış lenfa bezleri arasında gömülmüş olarak görülür. Lenfa bezleri (periadenit) sebebiyle aralarında ve civar organlara (özofagus, perikart) yapışırlar (*eski müelliflerin gangliyon ftizisi*). Bu suretle perikart, özofagus, mediyastinum ve büyük damarlara delinerek açılırlar. Bir kısım vakalarda bilhassa kâhillerde delinme neticesi akciğer enfekte edildikten sonra ve edilmeden bronş yoluyla ifrazat dışarı atılır. Bazen ise ifrazat kümesi bir sekester olarak kalır. 3, 6, 12 ay ve daha fazla bir zaman sonra şiddetli bir öksürükle veya tedrici olarak çıkarılır. İfraz topluluğu şeklindeki sekester bir fındık veya bezleye kadar olabilir. Boşalan lenfa bezinde bir boşluk (gangliyon kaverni) kalır. Bazen lenfa bezi kavernini akciğer hilüs hizasındaki kavernlerden ayırdetmek güç olur. Nadir olarak lenfa bezi akciğer kaverni içine de delinerek açılabilir.

Histolojik bakımdan; lenfa bezi bronşa delinmeden evvel bir periadenit proçesi husule gelir. Bu sebeple lenfa bezi bronş cidarına sıkı bir surette yapışır ve bronş derinliğine enfiltrasyonla nüfuz eder. Bronşun muhtelif tabakalarında tedrici bir harabiyet husule gelerek delinme olur (*Steiner*). Delikten kazeum boşalır. Delik etrafında bir granülasyon dokusu görülebilir. Mükoza ve sübmükozanın ödemiyle müterafik bir çıkıntı yapar. Küçük delinmeler bir iz bırakmaksızın kolayca nedbeleşirler. Lenfa bezi ve sübmükozanın iltihabı sebebiyle bronşlar daralmıştır. Bir mükozit vardır. Lezyonlar ne kadar eski ise fistüller o kadar fazladır.

Delinme yerleri : 1. Trakeada nadirdir. Daha ziyade alt kısımlarında bulunur. 2. Primer kompleksin sağda fazla olması sebebiyle sağ taraf bronşlarına delinme fazladır. Üst bronşlar ve bunların bilhassa eperonlarında (trakeanın ikiye ayrıldığı yerde ana bronşlarda) fazla olur. Delinmeler 2 - 4 mm.

kadardır. Nadir olarak bir santim olabilir. a) Büyük delinmeler birdenbire husule gelirler veyahut aynı lenfa bezinden neşet eden muhtelif fistüllerin bir araya gelmesiyle meydana gelirler. Büyük delinmeler daima ciddî bir tehlike teşkil etmezler. Bu vakalarda iyileşme çok yavaş olur. Halbuki (gangliyon kavernleri) husule getirirler. b) Adi fistüllerdir. c) Küçük toplu iğne başı kadar olan fistüllerdir.

Delinmeler; antrakoz ve kireçlenmiş sekester yoksa çok defa kendiliğinden kapanırlar. 12 - 18 ay irinleşme gösteren fistüller vardır.

Sıklık nisbeti : Vakaların hemen hemen 1/3 inde delinme yeri görülmez. *Nelson* bronşu, orta lob, üst ve alt lob bronşlarının taksim yerinde bulunan fistüller bronkoskopide kolaylıkla tefrik edilemezler. Ekseriya irinin bu bronşların birinden aşağıya indiği veya yukarı çıktığı görülür. Aynı zamanda buna tevafuk eden akciğer segmentinde atelektazi bulunur. Çocuklarda primer tüberküloz enfeksiyonunda bronkoskopi ile % 30 nisbetinde delinme fistülü bulunur (*Lemoine* 65/14 vakada *Mounier - Kuhn* % 21). Fakat tüberküloza az mukavim ırklarda (sarı bilhassa siyah ırklarda) lenfa bezi bronş delinmeleri daha fazla görülmektedir. Anatomik deliller, lenfa bezleri delinmelerinin yalnız primer tüberküloz enfeksiyonda değil, her yaştaki şahıslarda olabileceğini göstermektedir. Altı haftalık bir çocukta bile görülmüştür. Lenfa bezleri tüberkülozunda üçüncü aydan itibaren delinmelere rastlanmaktadır. Delik kapandıktan sonra nüksedebilir. Ekseriya delinme yeri yani fistül tektir. Müteaddit olabilir.

Teşhis: Bronş delinmelerinin meydana çıkarılması iki şekilde olur. 1) Anatomik olarak; tüberküloz bir hastada süratle asfeksi ile veyahut tüberküloz bronkopnömoni neticesi ölümden sonra yapılan otopsi bulgularıdır. 2) Bronkoskopi ile klinikte teşhis edilen vakalardır. Toraks içi lenfadenopati spontan veya antitüberküloz ilâçlarla iyileşebilecekleri gibi lenfa bezi heyeti umumiyesiyle ramolismana uğrayarak periadenit teşekkül eder. Boyun adenitlerinin deriye açılmalarında olduğu gibi teneffüs organlarına bilhassa bronşlara, nadir olarak trakea ve özofagusa açılabilirler. Bu delinmelerin klinik arazları sessiz veya gürültülü olur.

Otopsi : Katî olarak bronş delinmelerini meydana çıkarır. Gerek ameliyatla rezeke edilen parçalarda gerekse otopside akciğerler tesbit edildikten sonra bronşlar ince dallariyle fistül ve nedbeleriyle güzel görülür. *Virchow* usulüyle akciğerin dorsal zirvesinden uzunlamasına bir ensizyon ile alt lob bronşu hizasından bronş sistemine girilmesi ve arkada bütün bronş sisteminin açılması lâzımdır. Bu şekilde akciğer bir kitabın sahife yaprakları gibi ayrılır. Bronş sistemiyle parankima ve lenfa bezleri arzu edilen bir şekilde tetkik edilebilir.

Radyografi, Tomografi : Hayatta bronş delinmelerini tesbit etmek güçtür. 1/3 sm. hattâ sık aralıkla yapılan tomografilerde bronş lümenini takip etmek mümkündür. Bronşlarda darlık görülmesi katî olmamakla beraber şüpheli bir teşhis imkânını verir.

Bronkografi : Fistüllere kontrast maddenin girmesi neticesi daha iyi bir fikir elde edilebilir. Bilhassa lenfa bezleri kavernlerinin teşhisi mümkündür. Enfekte bir muhitte çalışmak sebebiyle kontrast maddenin sağlam kısımlara enfeksiyonu götürmesi düşüncesiyle sık sık yapılmaması tavsiye edilmektedir.

Bronkoskopi : Zararsız ve hemen hemen ihtilâtı olmayan bir metottur. Bronkoskopi ile direkt olarak trakea, ana bronşlar ve segment bronşlarının başlangıç kısımlarını tetkik etmek mümkündür. Tekniği basit, hasta için zor değildir. Bronş delinmelerinin bronkoskopide görünüş manzaraları çok değişiktir. Eğer delinmeden uzun bir zaman geçmiş ise oval veya ince bir yarık halinde etrafı ödemsiz ve hiperhemisiz bir delik şeklindedir. Eğer delinme yeni ise deliğin etrafında ödem ve hiperhemi görülür. Bronş mükozası bu hizada kolaylıkla kanar. Bronkoskopla tazyikle veya kendiliğinden fistül deliğinden bir ifrazın geldiği görülür. Daha yeni vakalarda fistül deliği etrafında mükozada tüberküloz yarası bulunur. Bu yaraların bir araya gelmesiyle antraks manzarası hâsıl olur. *Steiner*, bronkoskopik görünüşe göre üç tip delinme ayırt etmiştir. 1) Lenfa bezinin yumuşamasından ileri gelen ve tıpkı abse gibi teşekkül eden delinmelerdir. Andoskopik olarak bir sivilce manzarasındadırlar. Birkaç fistül bulunursa antraks şeklindedirler. 2) Antrakozik veya kireçlenmiş bir lenfa bezinin sekestre olmasından ileri gelen delinmelerdir. Dışarı atılan lenfa bezi parçasının yerinde geniş defektler ve gangliyon kaverni teşekkül eder. Kronik şekilde devamlı olarak lenfa bezi parçaları çıkar. Son iki şekilde, bronkoskopide delikler siyahımtıraktırlar ve bronş mükozası ödemli, konjestiv değildir.

Radyolojik olarak : Trakea bronş lenfa bezleri normal durumda röntgende, ufak volümde, orta derecede kesafet gösterir ve derin olarak görünürler. Patolojik hallerde ise büyüyen lenfa bezlerinin daima tüberküloza ait olduğunu röntgen göstermez. Keza lenfa bezlerinin ciddî bir tegayyürüne delâlet eden peynirleşme halini ve tamamiyle kabili tedavi basit bir enfiltrasyonu da katî olarak ayırt edemez. Röntgen bize, lenfa bezine ait kesafetin homojen olmasını, oldukça kesif olan çevresinin muntazam olmasını, yuvarlak veya oval şeklini gösterir. Orta derecedeki lezyonların teşhisi için radyoskopi kâfi değildir. Önden çekilen radyografiler gizli şekilleri meydana çıkarmaz. Hilüs adenopatileri için profil filim zaruridir. Adenopati iki taraflı, bronşlararası olursa tomografi çok kıymetlidir. Röntgende, parankimadaki mihraklar umumi olarak posteriör durumdadır. Arka plândan 3 - 4 santimde bulunurlar. Halbuki adenopatiler 7 - 10 sm. de görülürler. En öndekiler jükstatrakeal lenfa

bezlerine tevafuk ederler. Sağ taraftaki adenopatiler sola nazaran daha iyi gözükür. Mediyastinal lenfa bezleri transvers pozisyonda görünürler. Yalnız, istisnai olarak lenfa bezi kireçlenmesinde ve oldukça koyu çekilen önden filimlerde gözükebilirler. Sağ jükstatrakeal adenopatiler, trakeanın sağ kenarı üzerinde çok büyük olmadıkları takdirde opak dört köşeli bir band şeklinde (vena cava superior) gölgesi dışında bir genişleme gösterir (Ombres en cheminée). Hem lenfa bezini hem de damarları ihtiva eder. Trakeanın mukabil tarafa itilmesi veyahut trakea mesirinin daralmasına sık tesadüf edilir. (Hatta böyle bir vakada lenfa bezine ait olan bu gölgede damar atımı görülmesi sebebiyle aortun anomalisi düşünülmüştür). Sağ hilüs adenopatisinde, normal berraklığa ait şerit silinir veya azalır (kalb gölgesinin dış kenarını, pülmoner arterin iç kenarından ayıran şerit). Enterpülmoner adenopatiler, radyografide çok kesif ve iyice tahdit edilmiş, hilüsten az veya çok uzak mesafede olarak bulunan küçük lekeler halinde görünürler. *En lunette* image dediğimiz damar gölgeleri, bronşun seyir gölgelerine yapışık değildir. Nokta şeklindeki bu mihraklar hattâ hilüsden uzak olanlar (enterpülmoner adenopatiler) dir (*Lestocquoy*). Bunlar parankimanın lezyonel küçük mihrakları veya peribronşik tüberküller değildir. Mediyastinal adenopatiler, yeni bir primer enfeksiyon ve primer yaranın müteradifi olarak hemen daima sekonderdirler. Lenfa bezi fistülleriyle beraber bulunan akciğer gölgelerinin mahiyetini kati bir şekilde tesbit etmek güçtür. Yalnız, röntgende aksiller bir plevra kesafetinin görülmesi bu esnada tam ve kısmi bir plevra senfizinin teşekkülünü gösterir. Radyografide benekli küçük bir darı tanesinden mercimek büyüklüğüne kadar değişik volümde olan, bir segment veya bir lobu nadir olarak bütün akciğeri alâkadar edecek şekilde muayyen bir bronş topografisini işgal eden gölgeler bulunur. Bunlar aynı zamanda volümleri aşikâr artmış bir veya müteaddit lenfa bezleriyle beraber bulunursa bir bronş delinmesi düşünülebilir. Buna mukabil homojen bir gölgeyi tefsir etmek çok güçtür. Homojen gölge delinme neticesi kazeumun bronşa boşalması ve bronşun tıkanması neticesi olabilir. Aynı hâdise lenfa bezinin bronşu tazyik etmesi veya allerjik bir epitüberkülozdan husule gelebilen bir bronş stenozundan da olabilir.

Hilüs lenfa bezlerine gelince, hilüste lenfa yolları normal olarak röntgende görülmez. Ancak lenfa bezinde kireçlenme mihrakları varsa muntazam olmayan kesif hudutlariyle göze çarparlar. Hilüs lenfa bezleri, ana bronşların köşesi, damarlar ve trakea boyunca sıralanmış olarak hilüsten 3 sm. uzaktadırlar. Mühim olarak sol hilüsde aort ve arteria pulmonalis üzerinde (*Motche*) nin lenfa bezleri zinciri bulunur. Arteria pulmonalis ve aort kavsi zaviyesinde (Ligamentum Botello) sahasındadır. Bunlara (*Botello lenfa bezleri*) de denir. Bu iki gurup ekseriya aynı zamanda kireçlenmektedir. Lenfa bezleri dorso - vantral resimlerde tamamiyle görünürler. Yalnız bilfürkasyon hizasında olanlar görülmezler. Bu sebeple yandan ve oblik filimler alınmalıdır.

Akciğer lenfa sistemi, bronşlar, arter ve venalar etrafında bir şebeke teşkil etmektedir. Bu şebeke yekdiğeriyle ve plevra altı lenfa şebekesi ile anastomozdadırlar. Santral lenfa şebekesi, bronş ve damar boyunca, perifer olanlar akciğerin üst sathında seyrederek hilüs lenfasına boşalırlar. Radyolojik olarak bu şbeke görülmez.

Proğnoz ve ihtilâtlar : Avrupa memleketlerinde lenfadenopati ve bronşlara delinmeler umumi olarak selim seyretmektedir. Fakat sarı ve siyah ırklarda ağır ve ciddi durumlar meydana getirmektedir. 4 - 15 yaşlar arasında proğnoz iyidir. Kâhillerde yaş hastalığın seyri için müsait bir sebep olamaz.

Bronkoskopi ile tesbit edilen lenfa bezi delinmelerinin % 77 sinin hiç bir ihtilât yapmaksızın iyileştiği yazılmıştır (*Görgenyi - Göttche*). Delinmelerden sonra husule gelen lezyonların erken irtişahın menşeini teşkil ettiğini (*Pb. Schwartz*) yazmıştır. Erken irtişahın patojenisi hakkında ortaya atılan fikirlere tamamiyle aykırı görülen bu düşünceye itiraz edilmektedir. Delinmelerden sonra vakaların bir çoğunda fistüllü bronş hizasındaki akciğer parankimasında iltihabi konsolidasyon görülür. Eğer ana bronşlardan biri hasta ise bu hizadaki müteaddit segmentlerde lezyon olur. Bununla beraber bronş sistemi için tüberküloz lenfa bezinin delinmesi her zaman akciğerin hastalığını mucip olmaz. Fakat ileri derecede parankima lezyonu yanında çok ufak bir bronş delinmesi görülebilir. Delinmelerden sonra akciğer parankimasında lezyonun inkişafı yalnız enfeksiyonun mukadderatına tâbi değildir. Aynı zamanda bronş içine boşalan toksik materiyel ve hastanın rezistansına, akciğer dokusunun o zamanki hassasiyetine bağlıdır. Birçok vakalarda delinmeler bir veya iki akciğerde bronş sisteminin muhtelif kısımlarında süratle ve simültane olarak vukua gelmektedir (*Syncbronous multifocal lympho - adeno ractivation*).

Tüberküloz lenfadenojen bronş delinmelerinin ihtilâtları . 1) Ani olarak kan tükürmeler olur. Bu kanamalar nadir olmakla beraber öldürücü de olabilir. Bronş içine delinmelerle beraber plevra senfizi ve eksüdalı plörezilerpnömotoraks, soğuk abseler ihtilât olarak görülmüştür. % 9 nisbetinde ihtilât olarak miliyer tüberküloz yazılmıştır. 2) Sekonder olarak bronşektaziler olur.

Bronşektaziler delinmenin olduğu bronşun segmenti ile alâkadardır. Sağda üst lobun anteriör segmentinde, orta lobda ön kısımda sık tesadüf edilir. Solda daha ziyade lingulayı seçer. Bronşektaziler silendrik tiptedirler.

3) Geç ve uzak ihtilâtlar, kronik kanaliküler bronş tüberkülozu, lokalize tüberküller, devamlı kalan atelektaziler ve skleroz husule gelir. Eski lenfa bezi delinme sahasında neoplazm yazılmıştır. Fistüllü hastalarda bazen bir sero fibrinöz plörzi veya sekonder devrenin diğer metastazları husule gelebilir. Selim şekillerde nadir, ciddî şekillerde sık olarak menenjit görülür. Hasta lenfa bezleri bronşlara olduğu gibi toraks içi diğer organlara da delinerek açılabilir.

Özafagusa tesir ve delinmeler : Bazı vakalarda lenfa bezleri delinmeksizin özofagusu tazyik eder. Hastada yutkunmada zorluk (dizfaji) olur beslenemez. Bir kısım vakalarda özofagusa yapışık olan tüberküloz lenfa bezleri tedricen küçülür ve özofagusu kendisine doğru çeker (çekme divertikülleri) husule gelir (*Zenker*). Sonradan bu lenfa bezleri tekrar hastalandıkları zaman bu divertiküllere delinerek açılırlar. Tesbit edilen vakaların bir çoğunda özofagus delinmelerinde aynı zamanda trakea ve bronşlara delinme görülmüştür. Gıda maddeleri sık olarak (çekme divertiküllerine) girerler. Divertiküller bilhassa inici bir istikamette olursa gıda maddelerinin içinde birikmesini mucip olurlar. Bir kısım vakalarda mediyastinumun abse veya gangrenine kadar ilerileyebilen karışık irinli adenitler husule gelir. Lenfa bezini hava yoluna birleştiren bir fistül mevcut ise irinli bronşit, bronkopnömoni, akciğer absesi hatta akciğer gangreni ile müterafık bronşektaziye kadar giden ihtilâtların tekâmülünü mucip olurlar.

Fistüller, trakea, ana bronşlar, alt bronşların taksim yerleri gibi muhtelif yerlerde hava yollarına açılırlar. Teşhisleri güçtür. Baryum içirilerek yapılan radyografilerde çok defa görmek mümkündür. Prognoz ağırdır.

Büyük damarlara delinmeler : 1830 da ilk defa olarak *Berton* tarafından çocuklarda yazılmıştır. Halbuki yaşlılarda daha sık görülür. Ekseriya tüberküloz lenfa bezleri büyük damarlardan birine yapışık olarak kalır. Damarlar tromboze olur, damar içine delinme daha ziyade akut bir proçes tarafından husule gelmektedir. Anî ve kuvvetli hemoptezi yapar.

Plevra ve perikart içine delinmeler nadirdir. Eksüda ile müterafık plörezi, irinli pnömotoraks, perikardit görülür. Lenfadenopati ile beraberdir.

Mediyastinum höcre dokusuna delinme olabilir. Mediyastinum lenfa bezlerindeki (gangliyon kaverni) bronş veya özofagusa fistül teşkil ettikten sonra mediyastinum höcre dokusunda hastalık yapar, irinleşerek soğuk abse husule gelir. Anaerobiler, sekonder mihrakların iştirakiyle sıcak abse veya gangrenli bir proçesin olup olmamasına göre değişen bir tekâmül gösterir. Mediyastinum soğuk absesi nadirdir. Klavikül altı çıkıntı yapan bu irin, husule gelen fistüllerden boşaltılır. İrinde *Koch* basili bulunur. Tamamiyle iyileşmeden önce bu fistüller birçok defa açılır ve kapanırlar.

Toraks içi lenfa bezlerinin bronşlara delinmesi neticesi husule gelen ihtilâtlardan başka lenfa bezlerinin tazyikına ait arazlar da meydana gelebilir. Bunların en mühimleri bronş stenozudur. Lenfa bezleri bronşları sıkıştıracak derecede büyüdüğü zaman husule gelen; 1) Entramüral stenoz (lenfa bezi kazeumunun bronş cidarını daraltması), 2) Müral stenoz (kazeöz andobronşit, bronş cidarının ödemi, bir fistülün etrafında tüberküloz vejetasyon, geç olarak teşekkül eden lifi nedbelerle), 3) Cidar dışı stnoz veya ekstramüral stenozdur. Büyümüş lenfa bezlerinin tazyiki, stenozlu peribronşial lezyonlarla olur.

Tedavi : Tüberkülostatik ilâçlarla lenfa bezlerinden hastalığın yayılmasına mâni olunacağı kanaati vardır. Teorik bir profilâksı mümkün olsa dahi kabili tatbik değildir. Çünkü senelerce tedavi lâzım gelir. Lenfa bezleri çevresi bu ilâçların tesirine çok mukavimdir. Tehlike, uzun bir zaman tedavi neticesinde lenfa bezlerinde tabii iyileşme mekanizmasını (kapsül teşekkülü, endürasyon, nedbeleşme) bozar.

Tübrküloz antikorların teşekkülünde lenfa bezlerinin esaslı bir rolü vardır. Birçok müellifler ihtilât etmemiş primer kompleks gösteren lenfa bezleri tüberkülozunda hattâ tüberkülostatiklerin kullanılmasını reddetmektedirler. Fakat süt çocukları, 2 - 3 yaşındaki çocuklar bundan müstesnadır. Toraks içi lenfa bezlerinin tümöral şekilde olmayan gizli klinik arazlarla seyreden şekilleri radyolojik olarak görülemezler, bu vakalarda tüberkülin testi müsbettir. Bunlara tüberkülin müsbet vakalar denir (*G. Hensel*). Tüberkülozun umumi tedavi şemasında bu vakalar göz önünde tutulmalıdır.

AKCİĞER TÜBERKÜLOZUNUN AKUT ŞEKİLLERİ

Bir kısım hastalarda akciğer tüberkülozu şiddetli fonksiyonel ve genel arazlarla seyretmek üzere başlar. Akut bir klinik tablo gösteren bu şekiller, her zaman kronik tüberkülozdan katî olarak tefrik edilemezler. Zira kronik tüberkülozun evolüsyonu esnasında görülen sübakut pusseler gibi akut ve kronik şekiller arasında intikal şekilleri bulunmaktadır. Antitüberküloz ilâçların bulunmasından sonra bu akut şekillerde, evvelce olduğu gibi sık sık ölüm görülmez. Hattâ bu ilaçların tesiriyle süratle klinik iyilik teessüs eder veya sübakut ve kronik şekle geçerler. Akciğer tüberkülozunun akut şekilleri 1) Tüberküloz pnömoni, 2) Tüberküloz bronkopnömoni, 3) Miliyer tüberkülozdur.

Tüberküloz pnömoni (kazeöz pnömoni) ve bronkopnömoni (kazeöz bronkopnömoni)

Tarihçe: **Laennec** (L'infiltration de matiére tuberculeuse) ismi altında belli başlı bir hastalık olarak bu şekli tarif etmiş ve eski tüberküloz lezyonlarla kavernlerin çevresinde olabileceğini, sağlam akciğerde miliyer tüberkül görülmeksizin teşekkül edebileceğini bildirmiştir. **Laennec**' in esmer enfiltrasyon ve jelatinli enfiltrasyonu ile her ikisinin intikal ettikleri sarı enfiltrasyondan ibaret olan bu enfiltrasyon şekilleri bugün pnömoni ve bronkopnömoni tüberküloz olarak mütalâa edilmektedir. Bu hastalıkda pnömokok pnömonisinin hastalığa iştirak ettiği anlaşılmamalıdır. Tüberküloz basili hatta zehirleri, hiçbir ajanın müdahalesi olmaksızın pnömoni ve bronkopnömoni lezyonları husule getirmektedir.

Patolojik anatomik olarak: Akciğerin tüberküloz lezyonlarının mühim bir kısmı bronkoalveolit (pnömonik) tiptedirler. Bu sebeple bir lob veyahut bir lobun büyük bir kısmının alveolleri fibrin ve lökositli bir eksüda ile dolar peynirleşmeye doğru seyreder. Lezyonların sathi veya derinlerde olmasına, şahsın yaşına, hastalığın faaliyet göstermesine ve tedavinin tesirine göre anatomik değişiklikler ve klinik şekiller gösterir. **Letulle**, kazeöz pnömonik ve bronkopnömonik proçeslerde makroskopik olarak üç tip ayırmıştır.

1 — Bronkopnömonik tüberkülozdur. Yaygın nodüler mihraklardır. Eski müelliflerin galopan ftizisidir. Akciğerin ufak bir kısmında veya her iki akciğerin büyük bir sahasını kaplayan müteaddit opak kitleler bulunur. Bunlar soluk sarı renkte kıvamları mukavim fakat kolaylıkla kopabilir. Çevrelerindeki parankimanın hududu az bellidir. Bu kazeöz kitleler bazan kavite teşekkülü ile müterafıkdırlar. Kavitenin içi irinle doludur. Eski lezyonlar etrafında (kavernli veya kavernsiz) develope olabilir.

2 — Kazeöz lobüler bronkopnömoni'dir. Küme halinde toplu mihraklardan (conglomeré) teşekkül eder. **Laennec**'in esmer enfiltrasyonuna tekabül eder. Hasta saha esmer renk te kesif bir sahadan ibarettir. Konglomere adacıklarla kazeöz lobüler bronkonömonidir. Hasta akciğer parçası kesilecek olursa kesilen satıh düzdür. Alveoller tefrik edilemez. Loblar arası bölmeler göze çarpar. Kavern görülebilir.

3 — Lober veya yaygın kazeözpnömonidir. Bu şekil çok defa üst lobda lokalize olur. Bazan her iki akciğerin üst kısımlarını veyahut bütün bir akciğeri hasta eder. Tüber-

külozun bu akut şekillerinde plevra serbesttir. Kesildiği zaman kesitinde akciğer sarımtrak lekeler gösterir, kıvamı serttir. Yeşil ve siyah çizgiler gösterir. Rokfor peynirini andırır. Hudutları iyi tahdit edilmemiş kaviteler bulunur. Kazeöz blok etrafında konjesyon ve ödem vardır. **Laennec'in** jelatinli enfiltrasyonuna tekabül eder. Akciğer dokusu renksiz, hafif hemorrajik bir serozite ile dolmuştur.

Mikroskopik olarak da, 1) Basiler bronkopnömoni, 2) Basiler fibrinöz pnömoni, 3) Splenizasyon vardır. Bu üç tipin histolojik tetkikinde **(Letulle)**:

a) Basiler bronkopnömonik lezyonların kesitleri (basilli akut bronkoalveolit mihraklar) kesif olarak görülür. Eğer lezyon yeni ise mikroskopik olarak her kesafetin merkezinde bir alveol kavitesi veya bronşiol boşluğu görülür. Bu boşluklar hücre bakiyesi ve kazeum ile gergin bir haldedir. Orcein ile boyandığı zaman, elastik liflerin yer yer kısmen kaybolmakla beraber mevcudiyeti, damarların kazeöz nodül içinde boğulmuş bir halde bulunduğu görülür. Lobül ve loblar arasındaki bölmelerde hastalığın evolüsyonu ilerledikçe skleroz traveleri teşekkül eder bu hizada şiddetli iltihabi reaksiyon meydana gelir. Bronkopnömonik proçesin evolüsyonunu tahdit etmek üzere skleroz reaksiyonları vukua gelir.

b) Fibrinöz akut tüberküloz pnömonide, alveolde fibrin teşekkül eder. Hücre elemanları daha azdır ve kazeöz değişiklik hemen husule gelmez. Elastik liflerin süratle tegayyürü (caseification en nappe) husule gelir. Evolüsyonu esnasında pnömonik mihrak likefiye olur, polinükleerleri davet ederek irinleşebilir. Bu tip lezyon (pnömoni arduvaze) iyileşebilir.

c) Basilli akciğer splenizasyonu muhtelif şekilde alveolit lezyonlarla (alveolit makrofajik, alveolit serofibrinöz, alveolit lenfositer) karakterizedir.

Bütün bu tiplerdeki alveolitler, beraberce şurada burada muhtelif nisbette akciğerde bulunurlar. Splenizasyon bir alveolit kazeöz proçesle peynirleşmeye duçar olarak seyredebileceği gibi jelatinli enfiltrasyona da uğrayabilir. Alveoller serozite ile dolarak gerilir, basil ve kömür zerrelerini ihtiva eden makrofajlar ölür, jelatin kıvamında yumuşak bir madde husule gelir. Alveol cidarı inhilâl eder. elâstik lifler ve damarını kaybeder, kazeöz bir blok haline geçer. Splenizasyon iyileşmeye müsaittir.

Bu üç tip lezyonlarda az veya çok miktarda basil bulunur. Basillere bilhassa makrofajlar içinde bazan diğer lökositlerde rastlanır.

Bronkopnömonik mihrakda hastalığın evolüsyonu esnasında konjonktiv bir mania teşekkül ederek tahdide uğrar. İhtilat olarak 1) Dev hücreler ve tüberküloz foliküller ve peynirleşme ile nedbeleşme olmayabilir. 2) Kitle halinde kazeöz saha içine polinükleerlerin girmesiyle ramolisman ve kazeiform likefaksiyon husule gelir. Bol basilli kavern meydana gelir **(Letulle)**.

Bazı vakalarda muhtelif lezyonlar (konjesyon, ödem, anfizem) husule geldiği görülür. Nekrotik proçes ekseriya kısa bir zamanda teessüs eder. Kazeöz kitle frajildir, parmakla kolaylıkla ezilir ve yırtılma yeri olabilir. Daha sonra cidarı tamamiyle aşikâr olmayan basit bir surette dokunun itrahi neticesi ve likefaksiyon ile kavern teşekkül eder. Eozinle boyandığı zaman histolojik olarak, ince granülöz pembe renkte homojen nekrotik bir tabaka meydana çıkar, alveolün merkezinde bu hâdise başlar bilâhara bütün hava boşlukları kazeöz madde ile dolar, daha sonra alveol bölmeleri bizzat nekroza duçar olur. Akciğer elastik şebekesi tamamiyle yer değiştirir, yalnız yer yer birkaç parankim elemanları, yekdiğerinden ayrılmış elastik lifler alveol veya bronş kaviteleri bulunur.

Damarlarda andovaskülarit obliterant vardır. Lenfatiklerde trombolenfanjit akut olarak ve peynirleşmiş bir şekilde teşekkül eder. Diğer organlarda organizmin toksienfeksiöz hali görülür. Karaciğerde yağlı dejneressans, böbreklerde konjesyon ve muhtelif organlarda birkaç granülasyon bulunur.

Kazeözpnömoni bir akciğer veya yalnız bir lobda tahdit edilmiştir. Vakaların bir çoğunda küçük nodüler mihraklar halindedir. Pnömonik saha poliedrik bir kitle teşkil eder. Hududu gayet nettir. Bu devrede akciğerin kesiti kırmızı sincabi esmer renkte ve sathı düzdür. Alveoller lüzuci kıvamda iltihaplı bir ödemle dolar, alveoller içinde fibrin ve müteaddit makrofajlar bulunur. Bu devreyi hepatizasyon safhası takip eder. Bu zaman akciğerin kesiti kurudur. Aynı pnömonide olduğu gibi granülöz karakterdedir, fakat rengi daha az belli olur. Mikroskopik olarak alveoller fibrinle ve yuvarlak hücrelerle doludur (alveolit makrofajik). Bunların arasında yağ damlacıkları ve lipoitlerle birkaç polinükleer hücreler ve hemasiler inzimam eder. Bu suretle akciğerin kesiti sarımtırak bir manzara alır. Basiller ekseriya entrasellülerdir. Alveol bölmeleri kalınlaşmış, plevra afetzededir. Peynirleşmeye doğru seyrini yapar. Bu zaman hasta saha sertleşir, kesafet peyda eder havanın nüfuzuna mâni olur.

KAZEÖZ PNÖMONİ

Etyoloji : Akciğer tüberkülozunun diğer klinik şekillerine nazaran daha nadir görülür. Çocuklar, gençler ve genç kâhillerde (gebelik, diabet, doğum, gıdasızlık, bakımsızlık...) gibi organizmde mukavemeti azaltan faktörlerin tesiriyle bilhassa husule gelmektedir. Bu zaman bir primer enfeksiyon şeklinde başlar. Hiç tüberküloz sirayetine mâruz kalmamış kimselerde birdenbire kitle halinde kazeifikasyon ve akciğer parankimasında nekroz ile müterafık bir lezyon görülür. Veyahut hafif veya sinsi seyreden bir tüberküloz hastada (eklem, kemik, lenfa bezleri tüberkülozu) muafiyetin ortadan kalkması veya mukavemetin kaybolması sebebiyle bir reenfeksiyon lezyonu olarak husule gelir. Çok defa sebep andojen massiv bir reenfeksiyondur. Reenfeksiyon kan, lenfa veya hava yoliyle olabilir. Kazeöz pnömoninin meydana gelişinde kan tükürme, karışık intan, bir kavern veya kazeöz lenfa bezinin bronşlara açılması ve bronş tıkanması mühim rol oynar.

Klinik : Akciğerde başlangıç tüberküloz lezyonlar pnömonik (bronkoalveolit) lezyonlardır. Bu proçes az veya çok vüsatte olur. Bronkoalveolit proçes. 1) Kazeöz erime, 2) Rezolüsyona doğru seyrederek evolüsyonunu yapar. 3) Veyahut her ikisi beraber bulunur, vakaya göre kazeifiye mıntaka ve rezolüsyon mıntakası arasında nisbet değişir. Bu suretle klinik tablo çokarazlı veya ciddî, veyahut hafif olur. Kazeöz pnömoninin en tipik şekli gençlerde görülür. Çok defa birdenbire yüksek ateş (39°), titreme, baş ağrısı, kuru öksürük, çarpıntı, yan ağrısı ile başlar. Hastalık 1 - 2 günde süratle duraklama devresine girer. Ateşin seyri pnömokok pnömonisinde olduğu gibi karakteristik değildir, sabah akşam farkları çoktur.

Balgamda basilin bulunması hastalığın kazeöz erime safhasına geçtiğini gösterir. Bu zaman balgam koyu, kalın yeşilimtrak renktedir.

Bazı vakalarda bir müddet hafif ve sessiz olarak başladıktan sonra yüksek ateş görülür. Yüz soluk, gözler parlaktır. Dudaklarda siyanoz, bol ter vardır. Başlangıçta kuru olan öksürük sonra pas renginde, kanlı balgam ile beraberdir. Fonksiyonel ve genel arazlarla beraber fizik olarak akciğerde pnömonik hepatizasyon arazları (matite, vibrasyonun artması, teneffüsün duyulmaması krepitan raller, tuber sufl) bulunur. Fizik arazlar atipik bir karakter gösterebilir ve akciğerin zirve veya kaidelerinden birinde alınırlar. Bazen çok hafif olur buna mukabil genel durum fena olarak devam eder. İkinci hafta sonunda balgam miktarı artar ve irinli bir karakter alır. Başlangıçta ancak homojenizasyonla ve nadir olarak bulunan basil kolaylıkla meydana çıkar. Kan tükürmeler olabilir.

Antitüberküloz ilâçlar tatbik edilmediği takdirde hastanın genel durumu tedrici bir surette bozulur. Yüksek ateş siyanoz, nefes darlığı artar, balgam irinli bir karakter alır, yaygın ince yaş raller ve kavern arazları duyulur. Kısa bir zamanda ölüm olur. Tedavi maksadiyle yapılan pnömotoraks, akciğerin heyeti umumiyesinde bu zaman kollaps yapabilirse de kesafet sahasının büzülmesini mümkün kılamaz, derhal eksüda teşekkül eder (irrectractilité du lobe condensé) .

İyileşen pnömonik mihrakların (*Hanot, Branun, Bezançon*) evolüsyonu yekdiğerini takip eden üç devre gösterir. 1) İltihaplı safha, pnömoni kazeöz tablosudur. 2) Kazeifikasyon safhasıdır. Balgamda basil meydana çıkar, fizik arazlar vardır. Tedrici olarak ateş düşer. Umumi ahval düzelir. 3) Regresyon safhasıdır. Ateş tamamiyle düşer, hattâ bazen pnömonik mihrak kaybolur Kati ve tam iyilik teessüs eder. Bazen ise iyilik olmakla beraber basil devam eder ve kavernli bir şekil olur.

Radyolojik olarak akciğerde homojen bir opasite görülür. Bir lobu işgal eder. Alt hududu nettir ve bir sissüre tevafuk eder. Çok defa üst lobda olur. Akciğer kaidesinde bulunduğu gibi nadir olarak yarı toraksı da işgal edebilir. Radyografide kesafetin gayrimuntazam bir manzara göstermesi tüberküloz pnömonisinin lehine bir arazdır.

Klinik şekiller : Bir pnömonik safhadan sonra ateşsiz bir devre, sonra yeniden bir faaliyetle ölümle biten bir pusse gösterebilir. Kalb za'fı, miyokardit veya granüli ve plöral arazlar veren şekiller görülebilir.

Süt çocuklarında ve ufak çocuklarda kazeöz pnömoni : Yaşlılara nazaran daha sık görülür. Evvelâ seyri yavaştır. Genel arazlar azdır. İkinci haftadan sonra arazlar artar. Fonksiyonel ve genel arazlar şiddetlenir. ishal, kusma, konvülsiyonlar meydana çıkar. Hastalık ikinci çocukluk devresinde daha nadirdir. Bu çocuklarda hastalığın başlangıcı sinsi ve gizlidir. Primer enfeksiyondan aylar geçtikten sonra ve daha sık olarak tüberküloz bir ananın çocuğunda görülür. İlk arazlar çocuğun zayıflamasıdır. Tedrici olarak zafiyet artar, sübfebril ateş, iştahsızlık bulunur. Muayene edildiği zaman ise fizik arazlarla akciğerde enfiltrasyon ve adenopati görülür. 4 - 6 haftada ölüm olur. İkinci çocukluk devresinde şu halde kazeöz pnömoni, akut olmakla beraber daha ziyade selim seyir gösterir. Bunlar bilhassa perifokal konjestif pusseler yani iyi olabilen tüberküloz natürde akciğer konjesyonlarıdır.

Zencilerde kazeöz pnömoni ağır bir klinik tablo gösterir. 1 - 2 ayda kaşeksi veya granüli ile ölüm olur. 1914 - 1918 Birinci dünya harbinde ve son ikinci dünya harbinde bakir sahalardan avrupaya getirilen zenci askerlerde bilhassa görülmüştür. Pnömonik arazlar zuhur etmeden önce lenfa bezlerinin arazları vardır (lenfadenopati). Zencilerde görülen kazeöz pnömoni

uzun zaman tüberküloz enfeksiyonuna mâruz kalmamış şahısların bir primer enfeksiyonu olarak düşünülmüştür.

Patojeni : Sebep tüberküloz basilidir. Fakat böyle bir proçesin meydana gelmesi için; 1) Genel olarak ve dokuda kuvvetli bir hassasiyet, 2) Virülan patojen amilin mükerrer ve kitle halinde organizme girmesi lâzımdır. Bu sebeple daha ziyade çocuklarda ve genç kâhillerde görülür. Çünkü kâhillerde allerji hali daha az şiddettedir. Reenfeksiyonlar ekseriya gizli ve sinsi seyreder. Bilhassa reenfeksiyon tüberkülozunun seyri esnasında hemen daima tahdit edici bir skleroz reaksiyonu bulunur.

Teşhis : Topografisi lober mahiyette olan akciğerin akut bir proçesinin teşhisinde balgamda basilin bulunması teşhisde esas rol oynar. Radyolojik muayene ile hastanın anamnezi yeni bir bulaşmaya sebep olabilecek şahısların ailede bulunması teşhise yardım eder.

Teşhisi tefriki : Başlangıçta pnömokok pnömonisi ile karıştırılabilir. Çünkü klinik arazlar hemen hemen aynıdır. Radyolojik arazlar da pek farklı değildir.

Grip pnömonisi, kazeöz pnömoni arazlariyle hattâ bazen hemoptezilerle müterafıkdır. Grip epidemisinin hüküm sürmesi teşhisde mühimdir.

Akciğer konjesyonları, seyri uzun süren akciğer kaide bronkopnömonileriyle karıştırılabilir. Balgamın sık ve mükerrer muayeneleri yapılmalıdır.

Akciğer abseleri, çok defa akut bir akciğer enfksiyonudur. Radyolojik olarak oldukça fena hudutlandırılmış, nisbeten az devam eden ekseriya hidroaerik seviye gösteren gayrimuntazam ve kesif cidarlı kaviteler gösterir. Hastalığın evolüsyonu çok süratlidir.

Anaerobik enfeksiyonlar, gangren, nefesde süratle fena kokulu, bol balgamla müterafıktır. İleri derecede toksienfeksiyon hali vardır. İhtilâtlı vakalarda teşhis güçtür.

Akciğerin akut enfeksiyonlariyle kazeöz pnömoni arasında teşhis bazen o kadar zor olur ki sülfamitler, penicilline, terramycine, streptomycine... gibi ilâçların tesiri göz önünde tutularak tedavi şekli ile teşhis mümkün olabilir. Kazeöz pnömonide anemi, lökositlerde ve bilhassa nötrofil polinükleerlerde hafif artma vardır.

Atipik virüs pnömonileri nadir olarak ağır bir tablo verirler, lökositlerde artma yoktur. Radyolojik olarak görülen kesafet çok koyudur. Hilüsde reaksiyon, parankimada psödokaviter manzara gösterebilir. Teşhisi tefrikide güçlük olabilir. Plörezi, muhtelif şekilleri ve lokalizasyonu ile teşhisi güçleştirir. Plöropülmoner kanser için her hangi bir münakaşa mevzuu bahis olamaz.

Hafif evolütif seyir gösteren tüberküloz bir hastada birdenbire akut akciğer arazları görülürse teşhisde zorluk olabilir. Tübeküloz bir hastada diğer pnömonilerin de husule gelebileceği düşünülmelidir. Bu zaman herpez mevcudiyeti, paslı balgam, hastalık seyrinin süratli olması, antibiotiklerin tesiri göz önünde tutulmalıdır. Evolüsyonu süüratli olan tüberküloz bronkopnömosinin karakteri, yaygın tüberküloz pnömonisi ile tamamiyle zıt bir durum gösterir. Tüberküloz bronkopnömoni tipinde lezyonlar daha geniş mihraklar halinde ve müteaddittir. Stetoskopik arazlar çok değişiktir. Radyolojik olarak lezyonların nodüler karakteri ve yaygın olması teşhis için mühimdir. Bilhassa süt çocuklarında tesadüf edilen psödolober şekilde bronkopnömoni ile ayırt etmek çok zordur.

Bronkopülmoner şekilde granülide fonksiyonel arazlar pnömoni kazeöze çok benzer. Fakat fizik arazlar tamamiyle değişiktir. Lezyonun yaygın olması, radyografide granit manzarası, nefes darlığı, siyanoz başlıca teşhis elemanlarıdır.

Bir de kronik akciğer tüberkülozu seyrinde şiddetli bir ateşli pusse husule gelebilir. Fakat ne olursa olsun bu vakalarda bir lober kazeöz lezyonun radyolojik ve fizik arazlar müşahede edilmez.

Proğnoz : Çok vahimdir; antitüberküloz ilâçlar tatbik edilmezse 5 - 6 haftada ölüm vukua gelir.

Tedavi : Tüberkülozun tedavisi maksadiyle kullanılan ilâçların ve tedavi metotlarının (*Str. PAS,INH*) kazeöz pnömonide tesiri aşikârdır. Bir taraflı lezyonlarda pnömotoraks tatbik edilebilir. Fakat endürasyonun genişliği ve kesafeti akciğerin retraksiyonunu imkânsız kılar. Neticede pnömotoraksın tesiri olmaz veyahut muvakkat ve natamam bir tesir yapar. Böyle vakalarda pnömotoraks ağır ihtilâtlar yapar (plörezi, ampiyem, akciğer ve plevrada delinmeler). Hastalara istirahat tavsiye edilir; tercihan bu istirahat bir sanatoryumda olmalıdır. İhtilat etmiş vakalarda bilhassa kalb zafında kalbi takviye eden ilâçlar verilir.

Akut lober ve massiv peynirleşmeye doğru seyreden ve daima ölümle sona eren şekiller arasında bir lobun mahdut kısmını hasta eden ve süratle başladıktan sonra geriliyerek anatomo - klinik bakımdan hakiki bir iyilşme gösteren vakalar vardır. Bunlar bazen müterakki bir şekilde seyrederek kronik akciğer tüberkülozuna intikal edebilirler. Bu vakalara (Episodes pneumoniques tuberculeux-tali tüberküloz pnömonileri) denilmektedir.

KAZEÖZ BRONKOPNÖMONİ

(Tuberküloz bronkopnömoni)

Çok çabuk yaygın bir şekil alması ve evolüsyonunun müterakki olmasiyle karakterizedir. Daha ziyade çocuk ve genç kâhilleri ve henüz tüberküloz enfeksiyonuna mâruz kalmamış bakir bünyelerde olur (köylüler, zenciler).

Etyoloji : Akciğer tüberkülozunun diğer şekillerine nazaran tüberküloz bronkopnömoninin meydana gelişinde bir takım faktörlerin rolü bulunmaktadır. Bir primer enfeksiyon neticesi veyahut bilhassa şahsın rezistansının noksanlığı tesir eder. Son dünya harbi esnasında konsantrasyon kamplarında bulunan ve büyük mahrumiyetler içinde yaşayan şahıslarda tüberküloz bronkopnömonisinden geniş ölçüde tahribat görülmüştür. Çocuklarda tüberküloz bronkopnömoni daha ziyade postprimer devrede görülür. Organizmde bulunan, sinsi seyreden tüberküloz mihrak (kemik, eklem, lenfa bezi, böbrek tüberkülozu) her hangi bir sebeple vücutta mukavemet azaldığı zaman tüberküloz bronkopnömoniyi meydana getirebilir.

Klinik : Bazen başlangıcı sinsidir. Grip gibi başlar. Bazen ise ani olarak birdenbire öksürük, yüksek ateş, yan ağrısı ile meydana çıkar. Hastalık başladıktan sonra 38 - 39 ateş, bol ter, solukluk, nefes darlığı asteni hali ile bir müddet devam eder. Bazı vakalarda kuvvetli göğüs ağrısı vardır. Balgam az veya bol miktarda irinli vasıftadır. Basil ihtiva eder. Boğaz ve gırtlakta ağrı ile ihtilât bulunabilir. Toraksta fizik arazlar yaygın olarak her iki akciğerde duyulur. Radyolojik olarak her iki akciğerde münteşir, çevreleri iyi tahdit edilmemiş gölgeler bulunur. Karakteristik olarak müteaddit, az veya çok kesif ve çeşitli büyüklükte yuvarlak enfiltralar bulunur. Bunlar *A. Dufourt*'un (infiltrats nebuleux) dumanlı enfiltraları tipindedirler. Bu gölgeler radyolojik olarak çok değişiktir.

1) *Assman* enfiltrasına benzeyen yuvarlak enfiltralar.

2) *Simon* mihraklarına tekabül eden zirvenin küçük kireçlenmiş nodülleri bulunur.

3) Bilhassa ince nodüler elemanlar ve miliyer granülasyonlar sık olarak bulunurlar.

4) Bazı enfiltraların yerinde kavern teşekkül eder.

5) Bu enfiltralar birleşerek homojen ve oldukça geniş bir sahayı işgal ederler. Bu suretle pnömonik şekiller ile bronkopnömonik şekiller arasında intikal eden manzaralar verirler. Röntgende akciğerler heyeti umumiyesiyle karakteristik olarak ekmek içi manzarasındadır.

Evolüsyon : Bir kısım vakalarda kazeöz bronkopnömoni nodüllü safhada kalır. Birkaç miliyer eleman buna katılır. Kazeöz erime bulunmaz. Fakat hastalık tablosu ağırdır. *A. Dufourt* hastalığın başlangıç şeklini (tuberculose infiltrative diffuse hematogéne) olarak tarif etmiştir. Bu şekil vakalarda antitüberküloz ilâçlar miliyer tüberkülozda olduğu gibi iyi tesir ederler. Bu nodüler mihraklar temizlenirler. Veyahut tedaviden sonra taze mihraklar tamamiyle kaybolur evvelce mevcut olan eski mihraklar ise devamlı kalabilir.

Bir kısım vakalarda miliyer elemanlarla iştirak eder. Boğaz, gırtlak tüberkülozu, menenjlerde lokalizasyon, nadir olarak (tubercules choroidiens) görülür. Tüberkülin testi ekseriya menfidir. Streptomycine iyi tesir eder.

Hastalığın ileri safhasında nodüller süratle kazeöz erimeye duçar olurlar. Kaviteler teşekkül eder. Birdenbire çok sayıda ve ekseriya büyük olarak teessüs ederler. Az olan balgam artar. Mebzul basil ihtiva eder. Kan tükürmeler olur. Klâsik galopan ftizi teessüs eder. Kaşeksi ile ölüm olur. Kazeöz kitlelerin erimesine kadar tedavisiz bırakılan hastalarda prognoz fenadır. Antitüberküloz ilâçlarla nodüler ve miliyer şekiller, menenjitle ihtilât eden vakalar hattâ kavern dahi olsa tedavi edilebilirler.

Klinik şekiller : Esas olarak üç klinik şekil tarif edilmiştir. 1) Psödolober şekil. Süt ve ufak çocuklardaki tüberküloz pnömonisine banzer. Lenfadenopatili bir çocukta birdenbire ishal, bulantı, iştahsızlık ve ateşle hastalık evolütif hale geçer. Radyolojik olarak lober bir opasite ve lenfadenopati görülür. Kesafet sahasında kavite teşekkülü ile bazen granüli inzımam eder. Birkaç haftada ölüm olur. 2) İkinci çocukluk devresinde primer tüberkülozun sinsi seyri esnasında meydana çıkar. Bronkopnömoniye ait klinik ve radyolojik arazlarla 5 - -8 haftada ölüm olur. Hilüsde lenfa bezleri büyüktür. 3) Kâhillerin galopan ftizisi. Kâhillerde olduğu gibi ikinci çocukluk devresinde ve bülûğ devresinde kızlarda olur. Nodüller daha sık olarak zirvelerdedir. Süratle müteaddit kavern teşekkül eder. Bol ter vardır. Toksik arazlar, asfeksi ve kaşeksi ile ölüm olur. Bir de arazlarına göre klinik şekiller tarif edilmiştir : a) Sık sık ve bol miktarda kanamalarla müterafık şekiller olur, kavite husule gelir. Prognoz çok fenadır. b) Plörezili şekil. c) Ateşsiz şekildir. Nadirdir. (*Leobardy*'nin soğuk granüli şekli). Bunlara (La tuberculose nodulaire disseminée apretique) denir. d) Akut şekilde kronik tüberküloza intikal eden şekillerdir.

Tüberküloz bronkopnömoni bir kısım vakalarda primer enfeksiyondan uzun bir zaman sonra umumiyetle müşahede edilmektedir. Primer enfeksiyon sinsi seyredebildiği gibi bazen mediyastinum adnopatileriyle bir müddet seyrettikten sonra akciğere ait arazlar meydana çıkar. Bu esnada gangliyon bronş fistülü de bulunur. Birdenbire evolütif bir durum husule gelerek bronko pnömoni meydana gelebilir.

Başlangıçta radyoloik arazlar gayet aşikâr olduğu halde, klinik arazlar o kadar vazih değildir. Bu gibi vakalarda derhal tedaviye başlamak lâzımdır.

Süt çocuklarında; tüberküloz bronkopnömoni ekseriya mediyastinumda büyük bir lenfadenopati ile müterafıktır. Çok defa psödolober lokalizasyon gösterir. En sık alt loblarda olur. Bronş delinmeleri bulunur. İkinci çocukluk devresinde tezahürlerini daha geç yapar. Diğer enfeksiyon bronkopnömonilerine çok benzer. Her iki akciğerde yaygın mihraklar halinde arazlar verir. Tedrici olarak kaşeksi ile sona erer. Mükerrer ekzojen sürenfeksiyonlar mühim rol oynar. Kâhillerde lenfa bezlerine ait reaksiyon yoktur.

İkinci çocukluk devresinde kazeöz bronkopnömoni : Bilhassa bulûğ devresinde ağır seyreden bu şekil, ikinci çocukluk devresi ve genç kâhillerde çok görülür. Başlangıç yüksek ateş 39° derece, zafiyet, iştahsızlıkla olur. Nefes darlığı, hafif siyanoz bronşit arazları vardır. Öksürük ve balgamla hastalık şiddetlenir balgamda basil müsbettir. Mutat bronkopnömoni arazları meydana çıkar. Klinik arazlarla fonksiyonel arazlar yekdiğerine uymaz. Solukluk, çarpıntı, siyanoz bol ter hastalığın vehametini gösterir. Nadir olarak hemoptezi görülür. Kaviteler teşekkül eder. Antitüberküloz ilâçlar tatbik edilmezse 1,5-2 ayda ölüm olur. Radyolojik olarak hastalığın daha başlangıç safhasında teşhis konabilir. Akciğerlerde kenarları bulanık lekeler ve şeffaf sahalar ile bir veya müteaddit kavern görülür. Hastalığın, muhtelif safhalarında zaman zaman alınan radyografilerde, bir lobdan diğer loba, hattâ bir akciğerden diğer akciğere yayıldığı müşahede edilir. Balgamda basil görülmekle teşhis katî olarak konur. Balgam çıkarmayan çocuklarda mide lavajı ile mide suyunda veya kusmukta basil aranır. Kız çocuklarda daha ağır seyreder.

Teşhis : Diğer intanlara ait bronkopnömoniler bilhassa grip, akciğer absesi, septisemi esnasında bronkopülmoner lokalizasyonlardan ayırt edilmelidir. Radyoterapiden sonra tüberküloz bronkopnömonisine benzer şekilde arazlar görülür.

Tedavi : Antitüberküloz ilâçlar kullanılır, ilerlemiş vakalarda hiç olmazsa genel durum düzelir. Bu ilâçlarla (Günde 1 gr. Str. 400 - 500 mlg. INH veya PAS 14 - 20 gr.) verilmek suretiyle radyolojik arazlar silininceye kadar kombine tedavi yapılır.

Lobitler ve segmenter lezyonlar : 1923 de *L. Bernard, Bethoux* akciğer tüberkülozunun evolüsyonunda hususi bir tip olarak sağ üst lobun tüberküloz iltihabını (lobite sperieur droite) yazdılar. Lobitlerde, bir lobun tamamı veya bir lobun mühim bir kısmı tahdit edilmiş olarak hastadır. Bilhassa gençlerde primer enfeksiyondan senelerce sonra görülebilir. Süratle veya yavaş yavaş başlar. Anatomik olarak 1) Süratle ülserasyon, 2) Skleroz reaksiyona istidat bulunur. Başlangıç safhasında pnömotoraks tedavisi için iyi bir endikasyon teşkil eder. Tüberküloz pnömoni, splenopnömöni veya epitüberküloz ve bronkopnömoniden evolüsyonundaki anatomik vasıflariyle ayırt edilir.

Klinik : Kadında erkeğe nazaran 2/5 nisbetinde fazladır. Vakaların 1/4 inde pnömoniyi andırır. 1/5 nisbetinde hemoptezi ile başlar. Hastalığın başlamasından sonra bir duraklama devresi gösterir. Bol ter, devamlı ateş, zayıflama vardır. Tercihan koltuk altında matite ile bu hizada ince yaş raller duyulur.

Radyolojik olarak, başlangıçda hilüsden muhite doğru uzanan bir opasite görülür. Lobun alt hududu nettir. Yukarı kısmı ise hudutsuzdur. Zirvenin en üst kısmı sağlam görülür. Lobit bu manzarası ile, 1) Ülserasyon (kavern), 2) Skleroz reaksiyonla değişikliğe uğrar. Kesif manzaranın ortasında şeffaf bir saha (kavern) bulunur. Bu zaman balgamda bol miktarda basil vardır. Aynı süratle bir (fibröz reaksiyon) husule gelir ve lobitin kesafeti artar. Bir kaç ay sonra büzülme (Lobite retractile) teessüs eder. Yelpaze şeklinde zirveye doğru lob büzülerek küçülür. (*Janneret* - Rétraction en évantaille). Merkezinde kavernle müterafık lob sklerozu teşekkül eder.

Klinik olarak seyri esnasında lobitler ; 1) Stabilize olmaya doğru gider, lezyon devamlı kalır. Senelerce değişmeksizin evolüsyonunu yapar. 2) Daha ziyade alt loba daha sonra mukabil tarafa doğru olmak üzere yayılmaya istidat gösterir. 3) Retraksiyonla müterafık lifileşme yapar. Seyri uzun sürer. Devamlı nefes darlığı, bol balgam olur. Zirveye çekilmiş lifi blokun içinde bronşektaziler teessüs eder. Sağ üst lobun lobiti hakiki bir lobit değildir. Çünkü üst lobun bazı segmentleri çok defa normal halini muhafaza eder. (*L. Bernard*). Üst lobun segmentit ve lobit şeklinde lokalizasyonundan başka (*Sergent, Oury*) hemitoraksın üst ve alt kısmında, orta lobun (lobiti) bütün lobu işgal eder. Profil radyografide gayet net gözükür. Sağ alt lobda lokalizasyona göre radyolojik değişik manzaralar verir. En kararteristik olanı (Pneumonie de Fowler) denilen sağ akciğer sahasının genişlemesine teşekkül eden gölgesidir. Sol üst lobun lobiti, sağa nazaran daha az nisbettedir. Sol alt lobda ise lobit çok nadirdir.

HEMATOJEN AKCİĞER TÜBERKÜLOZU

Primer kompleksin ilk teşekkül anından, izole ftizinin son safhalarına kadar hematojen yayım mevcut olabilir veyahut da bütün tablonun ön plânını işgal edebilir. Müstakil bir seyir veya şekil arzeden hematojen yayımların patolojik anatomisinde iki gurup ayırmak mümkündür (*Pagel*) : 1. Jeneralizasyonun kısmî veya esas belirtisini teşkil eden hematojen tüberküloz şekli. 2. İzole bir organ ftizisinin esasını teşkil eden homatojen tüberküloz şeklidir. Burada prensip, organizmde yayılma istidadı gösteren şekillerle, sadece bir uzvu âfetzede eden şekilleri ayırmaktır. Bu şekilde bir ayırma, *Ranke* ile başlamıştır.

Ranke'ye göre tüberkülozun yayılış şekli ile mevcut mihrak şekilleri arasında bir ahenk bulunmaktadır. Umumileşen tüberküloz şekillerinde mümferit mihraklarda bir labilite ve perifokal iltihaba temayül göze çarpar. İltihabî ve nonspesifik reaksiyon civara ve uzaklara yayıldığı halde, bizzat mihrak gerileyebilir. Diğer taraftan perifokal iltihap, dejeneratif mihrak kısmının alevlenmesine, yumuşama ve yayılmasına sebebiyet verebilir. Bu suretle *Ranke*'nin sekonder safhası, gerek yumuşama gösteren ve kazeöz mihrakların ağır ve habis bir şekildeki yayımı ve gerekse selim tabiattaki gelişme şekilleri dahil olmak üzere jeneralizasyonu ifade eder. Burada ani taharrüş belirtileri husule gelebilirse de, mihraklar veya mevziî genişlemeler şeklindeki proçesler geriler. *Ranke*'nin tersiyer safhasında ise direkt olarak mihrak müstakillen mevzuubahistir. Teşekkül ve akıbetinde muayyen bir stabilite temayülü gösterir. Kronik akciğer ftizisinin tipik tablosu budur.

Ranke diğer bir gelişme şekline daha temas etmiştir. Bu tabloda hastalık primer kompleksten başlayarak tekmil organizme yayılır ve gene bir organ üzerinde lokalize olur. Yani organizm basile karşı muayyen bir «hassasiyet noksanlığı» veya «azlığı» ile cevap verir. Primer kompleksin nihai safhasında bulunan bir organizm, tüberküloz basiline karşı allerjik bir durumdadır. Basille yeniden bir karşılaşmaya artık başka şekilde cevap verir. Primer kompleks yalnız bir defa vukua gelebilir. Bunun tesiriyle organizm basile karşı artan veya azalan bir hassasiyetle cevap verebilir. Birinci şekil jeneralizasyona, ikinci şekil ise izole ftiziye tekabül eder.

Ranke'nin bu nazariyesinden gün geçtikçe iki yol ayrılmaya başlamıştır. Bunun biri mihrakların karakterini ve pusselerini nazarı itibara almak suretiyle daima allerji münasebetlerinin ileri sürülmesidir.

Burada sekonder lâbilite ile tersiyer stabilizasyon arasında yani bir taraftan enfiltrasyon, eksüdasyon, rezorbsiyon, kazeifikasyon ve yumuşama ile diğer taraftan konjonktif kapsül teşekkülü ve kireçleşme arasında devamlı bir değişme mevcuttur. Bugün bu

safhalar tebarüz ettirilirken **Rankee**'nin iptidai devre mefhumu gittikçe terkedilmektedir. **Redeker** daha ziyade lokal hassasiyete, mihrakların lokal olarak alevlenmesini nazrı itibare almaktadır.

Buna sebep, **Ranke**'nin devreleri ile mihrak şekillerinin ekseriyetle biribirine hiç uymamasıdır. Bunun için ikinci yola müracaat edilmiş ve burada münferit mihrakın ve mihrak pusselerinin şekillendirilmesinden vazgeçilmiştir. Şu veya bu mihrak şeklinin, gerek umumi tüberkülozun, gerekse izole organ ftizisinin kısmî bir belirtisi olacağı ileri sürülmüştşür. Tekmil vücut nazarı itibara alındığı zaman zaten sadece bu yayılma şekli mevzuubahis olur. Bundan başka devrelerin tebarüz ettirilmesi için de, jeneralizasyonla izole ftizi arasında bir aykırılık nisbeti kabul edilmiştir. Bunlar intikal şekilleri olarak değil, biribirinden tamamiyle ayrı esas tipler olarak kabul edilmekte idiler. Birinin mevcut olduğu yerde diğeri tamamiyle arka plânda kalıyordu. İzole organ ftizisine tekaddüm eden bir jeneralizasyon tıpkı izole fitizinin seyri esnasındaki ve sonundaki kan yolu yayımı gibi abortif bir karakter taşımakta idi. Aksine olarak jeneralizasyon esnasında organların bilhassa akciğerin mevziî bir şekilde âfetzede olması, izole ftizidekine nazaran başka şekiller gösteriyordu. Mümkün olan bütün devre ve safhalar geçtikten sonra ancak hayatın sonuna doğru esas şeklin nev'i hakkında bir kanaate varılabiliyor ve bu da klinisyenden ziyade anatomun işine yarıyordu. Esas şekillerin daha kati bir surette ayrılmasına yardım eden ikinci şekli, kısmen **Schürmann**, bilhassa **Pagel** intihap etmişlerdir.

Ranke öğretiminin böylece ikiye ayrılması, eski **Ranke** mefhumunun tatbikinde karışıklıklara sebebiyet vermiştir. Bu karışıklık allerji mefhumu ile kendisini göstermektedir. Yani; ilk defa enfeksiyona mâruz kalan kimsenin reaksiyon durumundaki değişikliktir (Primer ile postprimer, normerjik ile allerjik arasındaki fark gibi). Fakat bundan başka allerji mefhumu, primer devrenin tipik seyrini (mihraklarda kapsül teşekkülü kireçlenme, skleroz) karakterize etmek için ve diğer taraftan da tüberküloz hastalığının jeneralizasyon ve izole organ ftizisi gibi esas yayılma şekillerini ve nihayet münferit mihrak tiplerinin, yani nodüler ankapsüle veya diffüz kazeöz - pnömonik mihrakların, konjonktif doku teşekkülüne ve yumuşamaya meyyal şekillerin ve sair hususların tâyini için kullanılmıştşır.

I, II, ve III numara ile gösterilen allerji durumları bir mihrakın isimlendirilmesi için kullanılan «pozitif» ve «negatif» allerji gibi tâbirler nihayet bir mihrakın labil veya stabil karakterde olduğunu ifade eden tâbirlerden başka birşey değildir (**Pagel**).

Sekonder ve tersiyer tâbirler kullanıldığı zaman vaziyet daha müphem bir şekil almaktadır. Sekonder ve tersiyer mihrak tâbirleri, başka başka noktainazarlardan değişik mânalar ifade eder. Sekonder mihrak denince jeneralizasyona, tersiyer denince izole ftiziye ait bir mihrak anlaşılabileceği gibi skonder denince iki türlü gelişme temayülü gösteren her nevi lâbil proçesi ve tersiyer denince de stasyoner bir hale gelmiş olan stabil bir mihrakı düşündürür. **Redeker**'in **Pagel**'e itirazı da bu suretle izah edilebilir. **Pagel** 1928 de kronik akciğer ftizisinin başlangıç mihrakı olan Frühinfiltratı'ı sekonder karakterde eksüdatif bir mihrak diye tarif etmiştir. 1930 da ise tipik tersiyer bir mihrak olduğunu söylemiştir.

BAKTERİYEMİ VE HEMATOJEN YAYILMALARDA TÜBERKÜLOZ MİHRAKLARIN DOKU YAPISI

Primer âfetin teşekkülü için basilin kan yolu ile dokuya gelmesi icabetmez. *Ghon* mihraklarının doğrudan doğruya teneffüs yolları ile akciğere gelen basillerle husule geldiği (*Baumgarten*), primer mihrakların lenfa ve kan yolu ile meydana geldiği ispat edilmiştir. Bademciklerden, üst teneffüs yolları, ve hazım kanalından menşeini alan, (oral, nazal ve konjonktival yollarla) husule gelen akciğer tüberkülozuna ait araştırmalar lenfa bezi gurupları arasında bir yayılma ve nihayet hematojen veya izole akciğer hastalığı husule geldiği gösterilmiştir.

Basillerin adedine ve virülanslarının farklı oluşuna göre mihrak şeklinin de değişmesi, hariçten gelen basillerin doğrudan doğruya tesir ettiğine delildir.

Primer mihrak teşekkül etmeden önce bir erken bakteriyeminin husule gelip gelmiyeceği oldukça mühim bir meseledir. Hayvan tecrübeleri, insanda da primer olarak dokulara giren basillerin süratle kan yoluna geçtiklerini (bir kısmının) ve itlâf edilmedikleri takdirde tekrar ilk mihrakın teşekkül ettiği yerde tesbit olunduklarını göstermektedir. Bütün bunlara göre hastalığa primer olarak duçar olan uzuv sadece ilk mihrakın teşekkül ettiği yer olmakla kalmaz, umumiyetle basilin giriş kapısı olarak da telâkki edilmesi lâzım gelir. Lenfoit latans vakıa muhtemel olabilir, fakat ilk enfeksiyonun teşekkülünde hemen hemen hiçbir rol oynamaz. *Liebermeister* kazeöz dokudan basillerin kana geçtiğini hemen daima tespit etmiştir. Pek çüzi miktarda dağılmış olan basiller için bunların önceden bir primer mihrak husule gelmeden doğrudan doğruya kana geçtiklerini kabul etmektedir.

Görünüşe göre basiller deveran eden kanda çoğalmamaktadırlar, fakat kan tıkaçarında bu çoğalma vukua gelebilmektedir. Bu tıkaçlar sonradan kazeifiye olurlar. Bu suretle basillerin kan yoluna boşalışları, tıkaçların kazeifikasyon ve yumuşamasına bağlıdır. *Weigert* mihrakı da bir trombüse muadildir. Basillerin kan yoluna karışması, hassasiyet durumunu değiştirebilir.

Hematojen yayımlardaki tüberküloz mihrakların doku bünyelerinin esasları (*Pagel*) e göre şu şekilde hülâsa edilmektedir :

1. Tüberküloz basiline karşı önce bir ilk reaksiyon, sonra bir tenbihe karşı cevapta bulunur. İlk reaksiyonda değişik miktarda lökosit methaldardır. Bu suretle eksüdatif bir yabancı cisim reaksiyonu husule gelir. Tenbihe cevabı ise mezanşim höcreleri ve retiküloandotel höcreleri verir bir höcre üremesi vardır. Daha sonraki safhalarda bu ekseriya nodüler bir manzara arz eder.

2. Her höcre üremesinden önce bir eksüdasyon veya kazeifikasyonun vukua gelmesi şart değildir. Bir ilk enfeksiyonda başlangıçtan itibaren de yerli höcrelerin müstakil bir şekilde üredikleri görülebilir. Böyle mihraklar yalnız karaciğer ve dalak gibi sıkı dokularda değil alveoller gibi gevşek olanlarında da bulunur. Böyle mihraklarda kazeifikasyon nadirdir, eğer vukua gelirse çok küçük mıntakalara münhasır kalır.

3. Tüberkülozda höcre üremesi ile müterafik olan tenbih cevabının spesifitesini kabul etmek lâzımdır.

4. Tüberkülozun epiteloit höcre tüberkülü, spesifik bir antijen reaksiyonunun ifadesidir.

5. Tüberkülozda nadir olmamak üzere allerjik reaksiyonlar, bizzat basil mevcut olmadan ve her hangi bir kazeifikasyon vukua gelmeden de görülebilir.

6. Tüberkülozda sekonder doku reaksiyonlarının spesifik hassasiyetle bir münasebeti vardır : Meselâ kazeifikasyon ve bilhassa yumuşama, kalsifikasyon ve konjonktiv doku teşekkülü gibi.

TÜBERKÜLOZ JENERALİZASYONUNUN PRİMER, POSTPRİMER, AKUT VE ATİPİK ŞEKİLLERİ

Tüberküloz basilleri vücuda girdikten kısa bir müddet sonra bunların bir kısmının kana karışması olmayacak bir hâdise değildir. Fakat primer mihraksız hematojen yayım mihraklarına pek rastlanmamaktadır. Buna rağmen bazı vakalarda mevcut olmasını, primer mihrakın tespitindeki güçlüğe atfetmek lâzımdır.

Buna mukabil primer mihrakın teşekkülü esnasında şüphesiz hematojen yayım vukua gelebilir. *Ghon* mihrakının yakınındaki küçük tüberküller lenfa cereyanı ile basillerin nakline bağlanabilirse de böyle tüberküllere muhitte, plevra civarında da rastgelinmektedir. 20 - 38 kireç mihrakının görüldüğü vakalar tarif edilmiştir. Bunların bir lenfa uktesi ile münasebeti meydana çıkarılamadığı takdirde, dağınık bir şekilde olan bu mihrakların primer kompleksin teşekkülünden sonra husule gelen hematojen mihraklar olarak kabul edilmeleri icabeder.

Böyle mihraklarla *Simon* mihrakı arasında intikal şekilleri mevcuttur. *Simon* mihrakı, akciğer zirvesinin küçük, mahdut kireçli bir mihrakıdır. Bunun teşekkül şekli : Zirvenin hususiyeti dolayısiyle, diğer kısımlarda vukua gelen yayımlarda basil, allerjik dokunun bunları itlâf etme kabiliyeti dolayısiyle imha edildiği halde, bu kısımda faaliyetini gösterebilmektedir. Fakat çok defa

bu tek bir mihrak halinde kalmaz, akciğerin zirve kısmını alâkadar eden az veya çok geniş bir mihraklar topluluğu halini alır. Bu suretle klinikte (miliaris discreta ve fibrosa densa) isimlerini alan abortif miliyer yayımlar husule gelmektedir. Akciğer zirvelerinin çekilmesiyle müterafık mahdut nedbeleşmeler ve bu kısma ait kaviteler de bu gurupa dahildir. Bunlar latant ve selim yayım şekilleridir, fakat taze alevlenmelere menşe teşkil edebilirler (*Pagel*).

Simon mihrakı ve benzerleri, tüberkülozun erken bir postprimer safhasına ithal edilmektedir. Histolojik olarak bunlar primer mihraktan pek ayrılamazlar. Yalnız bunlar daha fazla olmak üzere konjonktif bir şekilde kalınlaşmış bulunan akciğer dokusu içinde bulunurlar. Lenfa bezlerinin hastalığa iştiraki yoktur (Primer mihraktan farkları). Kireç tavazzuatı bunlarda aşikârdır. Kemik teşekkülü görülmemiştir (*Pagel*).

Erken ve vasi yayımlara ekseriya genç yaşlarda görülen primer komplekslerde tesadüf edilmektedir.

Primer enfeksiyonun erken zamanlarında husule gelen bir hematojen yayım da, sepsis tuberculosa acutissima'dır. Septik bir hastalık tablosudur. Bunun, *Landouzy*'nin tifotüberkülozu veya tifobasillozu ile aynı olduğu düşünülmüştür. Fakat *Landouzy* bununla bir fievre prégranulique kastetmiştir. Yani geçici, anatomik bulgusu hiç mevcut olmayan hararet pusseleri ve bakteriyemilerdir. Ya iyi olurlar, veya sonunda miliyer tüberkül (granüli) teşekkül eder. *Neumann* tifobasillozu miliyer tüberkülozla bir tutmuştur. Halbuki tifobasillozun ekseriya şifa bulması daha ilk nazarda buna uymamaktadır. Sepsis acutissima'ya ise şifa hiç uymaz, öldürücüdür. Makroskopik değişiklikler cüzi olup karakteristik değildir. Abse şeklinde küçük mihraklar görülebilir (her sepsiste olduğu gibi). Subseröz küçük pire ısırığı şeklinde kanamalar, bilhassa böbreklerde bulunur uzuvlarda parenkimatöz bulanıklık mevcuttur. Mikroskopik olarak sadece basillerin zenginliği mihrakın tabiatını tâyin eder. Dokularda nekroz vardır, ekseriya tüberkül höcrelerinin iştiraki yoktur, çok defa mebzul lökosit görülür. Bazı müellifler dev höcreleri ile büyük eksüda höcreleri de görmüşlerdir.

Tüberkülozun septisemik şekillerinden en ağır tabloyu sepsis tüberculosa gravissima (Acuttissima) verir. Yüksek ateş, lökopeni ile tifo veya virüs pnomonisini andırır. Hastalığın etiyolojisinde tüberkülozun rolü ancak postmortem olarak çok defa kati bir şekilde tâyin edilir. Antitüberküloz ilâçlarla tedavisi kabil olduğundan erken teşhisi mühimdir. Anatomik lezyon bakımından hastalığın 2 şekli vardır.

1. Çıplak gözle görülen leziyonlar.

2. Çıplak gözle hiç lezyon göstermiyen şekil.

Birinci şekle sık ratlanır. Karaciğer, böbrek büyür. Bir santimden daha küçük nekrotik mihraklar bulunur. Histoloji bakımından tüberküloz natürde oluşları aşikâr değildir. Fakat bu mihrakların perifer kısımlarında aside dayanıklı basiller fazla miktarda bulunur. Peynirleşme göstermiyen bir doku karabiyeti vardır.

Hastalığın ikinci şeklinde anatomik bulgular enderdir ve kokküslerin husule getirdiği septisemilere benzer. Böbrek ve dalakta şişlik ile ufak peteşiler görülür. Bu organlarda kronik şekilde soluk infarkt sahaları bulunabilir. Bu sahalar basit tromboz veya andoflebit neticesi husule gelir. Ödemli nekrotik entimada aside dayanıklı ve mebzul miktarda olarak basiller bulunur. Lezyonlar dalak ve karaciğerde daha fazla olduğu takdirde enfeksiyonun barsak yoluyla husule gelmesi çok muhtemeldir.

Kaide olarak, hattâ barsak yolu ile olan enfeksiyonlarda dahi insan tipi basil tesbit edilmiştir. Bununla beraber bovinus tipi ile enfeksiyon olabilir. Kuş tipi ile husule gelmesi şüphelidir.

Histolojik kesitlerde rastlanan aside dayanıklı basiller uzun, dallı budaklıdır. Sabit olarak bulunan lökopeni ve diğer kan tegayyürleri kemik iliğinden mikronodüler nekrozlarla alâkalıdır. Bazı vakalarda lökopeni teessüs etmeden önce bir lösemiyi andıran lokositoz safhası görülebilir.

Tüberküloz septisemisinin akut miliyer yayımdan farkı bilhassa septisemide nodüler yayımların bulunmamasıdır.

Hastalık bilhassa yaşlı kimselerde görülmektedir. Yaş, muayyen bazı tüberküloz şekillerine ve bu arada hematojen yayımlara bir zemin hazırlamaktadır. Genç yaşlarda serozaların hastalığa meyyal oluşu malûmdur. İleri yaşlarda hakiki reenfeksiyonlar ve bu suretle ikinci defa tam bir primer kompleks görülebilir. İleri yaşlarda görülen bu sepsis acutissimada spesifik hassasiyette hususi bir durum mevcuttur. Hastalığın böyle hudut tanımaz bir şekilde ilerleyebilmesi için enfeksiyon mukavemetinin çok çüzi olması lâzımdır. Önceden kazanılmış olan allerji ya yaşın ilerlemesiyle tükenmiş, veya hiç mevcut değildir. İşte bu anda ilk enfeksiyon vukua gelmiştir.

Sepsis acutissima vakalarında eski tüberküloz mihraklarının bulunuşu, uzviyetin anerjik olduğunu göstermektedir. Bu vakalar nadirdir.

Sepsis acutissima, daha sık olarak hazım yolları enfeksiyonunu takip etmektedir.

Sepsis acutissima ekseriya esas hastalık değildir, daha ziyade kan ve kan yapıcı organların hastalıklarının ölüm sebebidir. Miliyer tüberkülozdan hem mâna, hem de anatomi itibariyle kolaylıkla ayrılabilir.

Miliyer tüberkülozda da aynı şekilde kan yolu ile yayılmış, biribirine benzer mihraklar mevcuttur. Aynı şekildeki tegayyürler, aynı zamanda husule gelmiştir ve akıbetleri de hemen aynıdır. Diğer taraftan miliyer yayımların husule gelişi, mutlaka miliyer tüberkülozun ağır klinik tablosuna bağlı olması icabetmez.

Weigert miliyer tüberkülozu üç esas şekle ayırmıştır :

1. Bütün organların iştirak ettiği akut umumi şekil, 2. Organların bir kısmını afetzede etmiyen intikal şekli, 3. Kronik miliyer jeneralize tüberküloz.

Akut miliyer tüberkülozu diğer yayımlardan ayırmamız lâzımdır. Patojenisinde hususi sebepler bulunur.

Weigert'e göre : Miliyer tüberküloz bir damar mihrakından (Weigert andanjiti) kitlevî ve mükerrer basil hücumudur. Fakat bunun hakiki, akut miliyer tüberküloz vakalarına inhisar etmesi lâzımdır. Akut umumi miliyer tüberkülozla diğer miliyer tüberkülozlar arasında intikal şekilleri mevcuttur. Miliyer tüberküloz, allerjik bir uzviyette kana dökülen tüberküloz basillerine karşı dokularda husule gelen ani ve mütecanis bir reaksiyon tarzıdır. Bu reaksiyon, umumi akut miliyer tüberkülozda erken ölümü mucip olabilir. Basillerin kitlevî olarak, meselâ bir damar mihrakından, kana karışmasının bir neticesi olabilir. Fakat ölüm şart değildir. Hastalık sübakut veya kronik bir şekil dahi alabilir, ölüm ise daha sonra menenjit sebebiyle vukua gelebilir. Bazen de arazlar cüzi olur ve yayım sessizce cereyan eder. Hattâ önceden gürültülü tezahürat görülse bile miliyer yayım iyileşebilir. Böyle iyileşmelerin anatomik sübstratı hastalık mihrakının imtisasıdır. Yayım mihraklarının histolojik olarak yaşını tâyin etmek çok güçtür. Miliyer tüberkülozda gerek alveol lumeninde, gerekse ara dokuda müstakil proçesler cereyan eder. Alveollerdekiler, yapılarına göre ekseriya eksüdatif ve eksüdatif-nekrotizan karakterdedir. Burada hakiki enteralveoler tüberküller husule gelebilir. Alveoller içindeki bu tegayyürler ya kazeifiye olur, ya rezorbe olur veyahut da nedbeleşirler.

Diğer organlardaki tüberkül teşekkülü de umumiyetle akciğerdekine benzr. Fakat kaide değildir, organ yapısı ile alâkalı değişiklikler de olabilir. Keza mihrakın basil miktarının da tesiri olabilir. Proliferatif mihraklarda, eksüdatiflere nazaran daha az basil bulunur.

Hastalık proçesin müddeti ile mihrakın şekli arasında sıkı bir münasebet mevcut değildir. Meselâ prodüktif mihraklara sadece subakut ve kronik seyir şekillerinde değil, akut seyreden şekillerde de tesadüf edilmektedir.

Miliyer tüberkülozda tüberkül teşekkülü, akciğerin muayyen bir yapısına bağlı değildir. Bu daha ziyade dokuların basile karşı gösterdiği muayyen bir reaksiyon şeklidir.

Umumiyetle miliyer tüberküloz, ilerlemiş organ ftizileri ile birlikte bulunmaz. Miliyer yayım ne kadar akut ve umumi ise, kazeöz ve bir organda gelişen tüberküloz şekilleri de o kadar cüzidir. Fakat *Hübschmann*'ın iddia ettiği bu keyfiyet, pek nazarı dikkati celbedecek şekilde değildir.

Bütün bunlar hulâsa edilecek olursa :

1. Jeneralizasyonların seyri esnasında görülen akciğer tegayyürlerini, anatomik vaziyetlerine, seyirlerine ve akıbetlerine göre izole olarak akciğerde gelişen ftiziden ayırmak icabeder.

2. Primer kompleks teşekkül edip mihrak şeklinde tesbit edilmeden önce vukua gelen erken hematojen yayımlar anatomik olarak esaslı tetkik edilememiştir.

3. Akciğerde çok defa primer telâkki olunan kireç mihrakları, kalsifikasyonla müterafık hematojen yayım mihraklarının mevcudiyeti şüphesini uyandırır. Hakikaten müteaddit kalsifiye mihrakların ve subprimer lenfojen yayım mihraklarının mevcudiyeti de müşahede edilmiştir.

4. Klinik ve anatomik olarak müteaddit kireçlenmiş yayım mihrakları ile akciğerin zirvesinde görülen soliter kireç mihrakları arasında bütün intikal şekilleri mevcuttur.

5. Ekseriya yukarı yaşlarda görülen ve çok defa hazım yolu ile teşekkül eden bir primer kompleksi takip eden erken bir umumi tüberküloz şekli, sepsis tuberculosa acutissimadır. Bu hastalıkta makro - anatomik olarak da sepsis bulguları (organlarda parenakima dejenerasyonu, subseröz kanamalar, büyük yumuşak dalak) tesbit edilmiştir. Sepsis acutissimanın seyri esnasında görülen lösemik ve buna benzer kan tabloları, kemik iliği ile dalağın doğrudan doğruya tüberküloz basili ile tenbihinden ziyade, önceden mevcut bir kan hastalığı üzerine tüberküloz sepsisinin inzimamı şeklinde telâkki ve izah olunmalıdır.

6. Miliyer tüberkülozun geniş anatomik mânası, klinik ve anatomik bakımdan akut umumi şekillerle bir veya mükerrer defa husule gelen, klinik bakımdan ekseriya belirtisiz olan ve anatomik bakımdan da mahdut bulunan miliyer pusselerin ayrılmasını icabettirmektedir.

7. Akut umumi yayılmanın esası olarak tüberküloz andanjitin, haksız olarak ihmal edilmiş bulunan kazeöz ve yumuşamış mihrakların doğrudan doğruya damarlara açılması yanında büyük ehemmiyeti vardır. Damar mihrakının teşekkülü için ana şart, (entima) andotelinde spesifik hipererjik bir reaksiyonun mevcudiyetidir. Bu reaksiyon, basilin fazla miktarda olmak üzere burada tesbit edilmesine elverişlidir. Burada mekanik teşekkül şartı damarda bir açılmanın teşekkülü için de muayyen bir dispozisyonun mevcudiyetini kabul etmek lâzımdır.

8. Miliyer tüberküloz husule gelmeden tüberküloz andanjitin mevcut olabileceği de gösterilmiştir. Bu da (entima) mihrakının umumi yayıma tekaddüm ettiğini ispat etmektedir.

9. Miliyer tüberküloz, eksüdatif nekrotizan şekillerin proliferatif mihrak şekillerine intikalinden başka sâf şekilde prodüktif mihraklar da gösterir. Bunlara alveollerin lumeninde de rastlanmaktadır. Önceden mevcut epiteloit hücrelerin bir üremesi şeklinde görülür ve beraberinde dev hücreler de mevcuttur. Bu hâdise de tüberkül teşekkülünün dokunun yapısına bağlı olmadığını göstermektedir. Tüberküllerin teşekkülü muayyen bir spesifik allerjik reaksiyon tarzının mevcudiyetine delâlet eder.

10. Mihrakların histolojik yapılarına bakarak hastalık proçesinin ne kadar zamanda husule geldiğine hükmetmek ancak mahdut vakalarda mümkündür. Görünüşe göre eksüdatif nekrotizan tegayyürler uzun seyir göstermekte, prodüktif olanların ise seyirleri nisbeten akut olmaktadır. Bilhassa muhtelif organlarda mevcut olan disseminasyon mihraklarının yaşlarını tâyin etmek çok güçtür. Çok akut seyirli vakalarda karın organlarındaki lezyonlar prodüktif, akciğerdeki lezyonlar ise eksüdatif - kazeöz bir karakter taşıyabilir. Fakat bunun aksi de görülebilir. Sebebi henüz belli değildir.

11. Miliyer tüberküloz mevcut olduğu zaman müterakki kazeöz organ tüberkülozunun mevcut olmadığına dair bir delil elde edilememiştir. Böyle bir **bağışmamazlık** (Ausshliessungsverhaeltniss) miliyer ve müterakki kazeöz organ tüberkülozlarını ihtiva eden umumi tüberküloz şekilleri ile izole akciğer tüberkülozu arasında mevcuttur.

12. Kronik miliyer tüberküloz şekillerinin husule gelişi, akut şekillerin kronik şekillere ve eksüdatif - nekrotizan şekillerin prodüktif şekillere intikali, hayvan tecrübelerine ve anatomik bulgulara dayanılarak antikorların iktisap edildiğini düşündürmektedir. Bu suretle bir enfeksiyon mukavemeti, bir nevi muafiyet husule gelmektedir.

13. Atipik denen umumi tüberküloz şekilleri nadirdirler. Bunlar organlarda sistematize olmuş ve olmamış şekillere ayrılırlar. Birincisi bilhassa lenfa bezlerini, hematopoetik dokuları ve benzerlerini alâkadar eder.

Yaygın kronik hematojen tüberküloz : Anatomik bakımdan akut ve kronik yayılmalara ait lezyonlar arasında bir fark yoktur. Hastalık akut şekilde başladığı halde miliyer disseminasyonlar kronik bir seyir gösterebilir ve aylarca devam eder. Kronik yayılmalarda basiller akut şekillerde olduğu gibi kan dolaşımına bol miktarda ve sık sık mükerrer olarak girmezler. Kronik miliyer yayılmalara sebep olan basiller az miktarda olmakla beraber akciğerlere girişleri ekseriya bronş arterleri vasıtasiyledir. Bundan dolayı ancak tek tük enterstisiyel miliyer nodüller husule gelir. Buna mukabil akut miliyer tüberkülozda bol miktarda basil akciğerlere pülmoner arterle gelir ve guruplar halinde daha büyük asinönodöz mihrakların husulüne sebep olurlar.

Diğer taraftan kronik miliyer mihrakların husule gelmesinde akciğerlerin o esnadaki mukavemetinin de rolü vardır. Kronik yaygın hematojen tüberkülozda ufak münferit mihraklar ve mihrak guruplarının sınırları keskindir ve biribirleriyle ince, çıplak gözle görülebilir fibröz bağlarla bağlıdır. Histolojik bakımdan fibröz proliferasyon, kazeöz sahalardan daha çoktur. Kazeifikasyon mevcut ise ufak sahalara münhasır kalır. Nodüllerin bazıları epitel höcrelerden ve fibrozisden ibarettir. Aynı zamanda fibröz hiyalen dokulardan yapılmış şua, şeklinde nedbeler, kalınlaşmış alveol septumlarında ve loblar arası septumlarda bilhassa ufak kan damarlar civarında yerleşmiş görülür.

Kronik hematojen yaygın tüberkülozda mihrakların fibröz karakterleri, nodüller civarında ufak bronşların ve alveollerin genişlemesine sebep olur.

Miliyer mihraklar etrafında anfizem husule gelir, fibröz miliyer nodüllerin yanı başında anfizem bülleri görülür (yaygın anfizemli tüberküloz). Akut miliyer tüberkülozda keza anfizem bulunur fakat bu anfizem, solunum sahasının birdenbire miliyer disseminasyon ile kaplanmasını kompanse etmek üzere alveollerin akut bir genişlemesinden ileri gelir. Kronik yayılmada ise senelerce süren sinsi bir proçestir. Bu halde görülen anfizem tıpkı kronik akciğer fibrozisinde rastlandığı şekildedir (bronkojen tüberkülozu takip eden fibrozis de aynı proçese sebep olabilir).

Hülâsa :

1. Kronik hematojen disseminasyon şekillerinin husulü ve genişlemesinde hazırlayıcı faktörlerin, bilhassa akciğerde organ dispozisyonunun rolü vardır. Burada göze çarpan noktalar şunlardır : a) Hasta loblarda yayılmanın simetrik olması, b) Çift organlarda tek taraflı hastalanma (sağ vesicula seminalis, prostatın sağ yarısı...), c) Önceden hastalanmış olan kısımlar miliyer disseminasyonların tercih mahallerini teşkil edebilirler.

2. Organ dispozisyonunun bariz bir şekilde meydana çıkmasına rağmen, kronik umumi tüberküloz şekillerinde izole ftizi tablosu mevcut değildir. Bunlar akciğer tegayyürlerinin heyeti mecmuası dahilinde olmak üzere kendisine mahsus ve izole ftiziden ayrı bir şekil ve seyir teşkil edebilirler.

3. Jeneralize umumi tüberkülozun hususiyeti şu esaslara dayanmaktadır : a) Klinik anamnezin hususiyeti, b) Anatomik akciğer tegayyürlerinin kaba morfolojik şekli, c) Histolojik hususi tabloların mevcudiyeti, d) Tipik ölüm sebepleriyle bağışmaması (bir tarafta gırtlak ve barsak tüberkülozu, diğer tarafta menenjit tüberküloz), e) Organlara göre değişen izole ftizi ile alâkadardır.

4. Jeneralize tüberkülozda akciğer tegayyürlerinde keskin hudutlu, mütecanis bir şekilde yayılmış ve kesit satıhlarında kabarıklık teşkil eden, ince bağlarla yıldızvarî nedbeler teşkil edecek surette biribirine bağlanmış bulunan nodüller görülür. Bu nodüller akciğerin zirvelerini ve lob kenarlarını tercih ettiği takdirde diskret miliyer disseminasyon tablosu husule gelir.

Miliyer mihrakların civarındaki konjonktif sikatrizasyon ile tekemmüş ve bunu takıbeden anfizem, hematojen anfizem tüberkülozu tablosunu meydana getirir.

5. **Aschoff - Puhl** mihraklarının teşekkülü için kan yolu ile husule geliş, **Simon** mihrakının teşekkülünde olduğu nispette muhtemeldir.

Çünkü :

a) Bunlar izole ftiziden üç defa daha fazla olmak üzere jeneralize tüberkülozla beraber bulunmaktadır.

b. Tek mihrakla miliyer disseminasyonlar arasında gerek radyolojik, gerekse anatomik bütün intikal şekilleri bulunur.

c) Nadir olmamak üzere her iki mihrak sıkı bir şekilde ve yakın olarak aynı vakada bulunur.

Her iki mihrak gurupu arasındaki farkın, sadece bunları primer kompleksten ayıran zaman faktöründe aranması lâzımdır. **Simon** mihrakları, zaman bakımından **Aschoff-Puhl** mihraklarına nazaran daha erken teşekkül ederler.

6. Umumi tüberkülozun akciğer tegayyürlerindeki diğer ve çok karakteristik bir belirtisi de zımba ile delinmiş gibi görünen kavernlerdir, vakaların dörtte birinden fazlasında sâf bir şekilde bulunurlar. Bunların otopside tesbiti, jeneralize tüberküloz için çok karakteristik bir bulgudur. İlk safhalarında klinisyenlerin frükhavern'lerini teşkil ederler. Kronik izole akciğer ftizisi teşekkül edince, bunları karakterize eden morfolojik hususiyetler silinip kaybolur. Sekonder ince cidarlı şeffaf ve temiz kavernlerle (Lochkaverne) izole ftizideki tersiyer kavern arasındaki tip farkı şu halde husule geliş şeklinden değil, bunların göstereceği müteakip seyirden ileri gelmektedir. Lochkavernlerde süratle spontan şifa kabildir veya bunlar hayatın sonuna kadar iptidai temiz şekillerini muhafaza ederler.

Tersiyer kavern ise kronik bir ilerleme arz ederek izole akciğer ftizisinin nihai şekli olan kazeöz cidarlı ve fibröz çevreli kavern halini alır.

7. Tamamiyle kazeöz ve kısmî kazeöz yumuşama gösteren tegayyürler jeneralize tüberkülozda geri plânda kalır. Bunlar aşağı yukarı vakaların ancak yedide birinde mevcuttur. Buna mukabil bronşların kazeöz kanal tüberkülozu halinde hastalığa iştiraki ön plânı işgal edebilir. Aspirasyon metastazlarına ait bir menbaın mevcut olmayışı, bunların kan yolu ile husule geliş ihtimalini arttırmaktadır.

8. Geçirilmiş veya henüz mevcut eksüdatif plörezi sekelleri yanında plevranın kazeifikasyon ve kalsifikasyon gösteren hastalık şekilleri de kronik umumi tüberküloz tablosuna dahildir.

9. Gecikmiş regresyonla müterafık geçici enfiltrasyonların anatomik sübstratı olarak kazeifikasyon göstermiyen ve basilsiz tüberküloid granülomlarla müterafık bir kollaps endürasyonu tablosu tesbit edilmiştir, bu suretle bu hastalığın spesifik tüberküloz antijeninde bir reaksiyon olarak husule gelen allerjik tabiatta bir proçes olduğu meydana çıkarılmıştır.

10. Jeneralize tüberküloz vakalarının takriben % 70 i izole akciğer ftizisinden farklı ve hususi bir tablo arz etmektedir (**Pagel**).

11. Orta ve ileri yaşlarda jeneralize tüberkülozla yaş arasında hususi münasebetler mevcut değildir. Bu sebepten yaşa bakılarak kronik umumi tüberkülozun teşekkülüne dair bir hüküm yürütmek kabil değildir.

12. Jeneralize tüberküloz vakalarının büyük bir ekseriyetinde (**Sommerfelder**) makroskopik ve mikroskopik olarak tamamiyle ankapsüle sert bir primer kompleksin mevcudiyeti tesbit edilmiştir. Yavaş yavaş lenfa bezi safhalarına doğru gelişen primer komplekslere, izole ftizilere nazaran jeneralize tüberküloz şekillerinde daha az tesadüf edilmektedir.

13. Jeneralize tüberküloza nazaran izole ftizilerin anamezinde aile tüberkülozuna daha fazla rastlanmaktadır.

14. Gırtlak ve barsak tüberkülozunun çokluğu bakımından da jeneralize tüberkülozla izole ftiziler arasında bir fark vardır. Jeneralize tüberküloz şekillerinde bunlara % 20-35 nisbetinde tesadüf edilir, izole ftizilerde ise bu nisbet % 50 - 70 dir (**Pagel**).

Hematojen izole ftiziler : Münferit miliyer disseminasyonlar; akut bir proçes neticesi akciğerlerde serpilen miliyer nodüller, akciğerin her tarafında müsavi bir şekilde dağılmış bulunur. Organın bazı kısımlarında meselâ apeksler ve kaidelerde diğer kısımlara nazaran daha fazla nodüller bulunabilir. Bu kısımlarda nodüllerin bir kısmı biribirleriyle birleşmiştir. Fakat bu rejiyoner farklar pek aşikâr değildir. Kronik yaygın tüberkülozda ise, mihrakların bazı

sahalara inhisar etmesi keyfiyeti çok daha aşikârdır. Nodüllerin sayısı ve mihrak grupları, akut disseminasyondakinden çok daha azdır. Ancak pek az nodül bulunur. Bunlar apeksin veya bir lobun kenar kısmındadır (Discrete miliary dissemination). Ekseriya bu mihrak gurupları, ufak bir fibröz nedbe içersinde bulunur. Apekslerden başka plevranın hemen altındaki bölge, kronik, münferit miliyer disseminasyonların oturduğu yerlerdir. Sübplöral dokuda münferit disseminasyonların oturması tipik bir keyfiyettir (Corticopleural dissemination). Kazeöz plörezi ekseriya bu kortikoplöral disseminasyonlarla beraber bulunur. Belki de bu plörezi plevranın bu kısmını hematojen yolla gelen basillerin oturabilmeleri için müsait bir hale koymaktadır. Miliyer münferit disseminasyonlar tek taraflı olabilir, belki de evvelce hematojen yayılma ile daha çok mihraklar husule gelmiş, bunlardan pek çoğu rezorbe olmuş, ancak predispoze sahalardaki nodüller sebat etmiş ve fibrotik bir hal almışlardır.

Hematojen olarak teessüs eden izole ftizi bulguları şunlardır :

1. Eski mihraklarda alevlenmeler. a) Kireçleşmiş primer komplekslerin lenfa bezindeki proçesin alevlenmesi (en sık görülen şekil budur, ekseriya büluğ devresinin ve yaşlı kâhillerin ftizi şekillerinde görülür). b) Bizzat kireçleşmiş mihrakın alevlenmesi (nadirdir). c) Postprimer hematojen kireçli mihrakların alevlenmesi (meselâ erken sekonder zirve mihraklarından ve hemen yakınından yumuşama gösteren bir erken enfiltratın teşekkülü veya müteaddit kireçli mihrakların mevcudiyetinde erken kavernlerin teşekkülü gibi). d) Alevlenme gösteren kireçli mihraklardan bakteriyolojik bakterioskopik olarak basil mevcudiyetinin tesbiti.

Diabet, doğum ... gibi hallerin bu alevlenmeyi kolaylaştıran faktörler olduğu isbat edilmiştir.

2. Erken enfiltratların hematojen husule geldiği, hematojen jeneralize tüberkülozların seyri esnasında bunların görünmesiyle de anlaşılmaktadır. Bunlarda umumi olarak erken irtişahlar konjonktif bir stabilizasyona maruz kalırlar, ve çok defa kireçleşme teşekkül eder. Halbuki izole bir ftizi teşekkül ettiği zaman yumuşamaya temayül gösterir.

3. Müterakki tüberkülozun klavikül altı başlangıç mihraklarının teşekkülü için zirve bronşları mıntakasında bulunan radyolojik olarak görülmeyen gizli nedbe kavernlerinin ehemmiyeti vardır. Böyle kavernler, tıpkı zirve mıntakasının küçük bronşiyolektazileri gibi jeneralize tüberkülozda sık görülen bir belirtidir ve aynı şekilde hematojen menşee delâlet edebilir.

4. Frühinfiltratlardaki enfarkt şekli de bunların hematojen yolla teşekkül etmelerini ispata yardım edebilir.

5. Taze lenfa bezi kazeifikasyonu görünüşe göre bizzat frühinfiltrat tarafından tevlit edilmemektedir. Bunlar mevcut oldukları takdirde lenfa bezi kısmında bir primer kompleksin alevlenmesinden ileri gelirler.

6. İzole ftizinin sık olarak hematojen akciğer mikraklarından teşekkül ettiği kabul edildiği zaman devrelerin temadiyeti de temin edilmiş oluyor. Buna rağmen izole ftizi ile jeneralize tüberkülozun ekseriya bir arada bulunmadığını kabul etmek lâzımdır. Bunlardan biri meydana çıkınca diğeri abrotif şekilde kalır ve bunun aksi de variddir. Şu halde izole ftizi için daha önceden bilhassa kuvvetli bir enfeksiyonun mevcudiyeti tes-

pit edilemezse, abortif yayımların (hematojen) mevcudiyeti gene kan yolu ile âfetzede olan uzuvlarda bir muafiyet mevcudiyetine delâlet eder. Münferit vak'ada böyle bir muafiyetin teessüsü için endividüel - konstitüsyonel faktörlere hiçbir zarar vermeden tüberküloz disseminasyon şekillerinin şu veya bu tarzının jeneralize tüberkülozun veya izole ftizinin) zuhurunu esas itibariyle spesifik allerji durumu tayin eder. Hayvan tecrübeleri, spesifik bir allerjinin mevcudiyetini göstermektedir. Hayvanlar avirülan bir şekilde hazırlandıktan sonra virülan süperenfeksiyona maruz bırakılarak izole akciğer ftizisi meydana getirilmiştir **(Pagel).**

Hematojen tüberküloz şekilleri, insandaki tüberküloz hastalığının tezahürü ve yayılması bakımından esas unsuru teşkil etmektedir. Bunlar sadece hususi, klinik ve anatomik bakımdan aynı şekilde ehemmiyetli olan bir umumi tüberküloz gurupunu teşkil etmekle kalmazlar. İzole ftizilerde dahi doğrudan doğruya hematojen disseminasyon şekillerinin teşekkül edişini anatomik olarak ispat kabil olmuştur. (**Schmincke**), klinik bakımdan ise yeni bulgularla bu kanaat daha da kuvvetlenmektedir.

Pagel, akciğer tüberkülozunun anatomik tiplerini tetkik ederek akciğer tüberkülozunu üç tip olarak ele almıştır. Bu suretle umumi olarak, akciğer tüberkülozunun klinik şekillerini üçe ayırmış bulunmaktadır.

1. Primer akciğer tüberkülozu.
2. Akciğerin mahdut tegayyürleri (bronkojen tüberküloz buraya dehildir)
3. Basilin kana geçmesi veya organizme yayılması neticesi husule gelen hematojen akciğer tüberkülozudur.

Klinik bakımdan hematojen akciğer tüberkülozunu (**Pagel**) aşağıdaki şema çerçevesi içinde mütalâa edilmesini tavsiye etmektedir.

1. Akut hematojen yayım	a) Akut miliyer tüberküloz b) Menenjit tüberküloz c) Septik ve tifoit şekiller
2. Kronik hematojen yayım (Akciğer ve sirkülasyon sisteminden) Bilhassa akciğer sirkülasyonunun tesiriyle :	a) Akciğerin kronik miliyer tüberkülozu (akciğer dışındaki organlarda yayılma mihraklariyle beraber) b) Kronik yaygın fokal tüberküloz c) Poliserositis
3. Akciğerin hematojen menşeli lokalize lezyonları.	a) Apikal abortiv lezyonlar (fibrosa densa) b) Akciğerin kronik miliyer tüberkülozu - soğuk ganijli. c) Akciğerin yaygın fokal tüberkülozu. a) Lokal enfiltrasyon b) Yuvarlak mihraklar (Round foci).

Hematojen tüberkülozda :

1. Yayılma membaını teşkil eden ana mihrak.
2. Bundan husule gelen yayılma.
3. Bunun neticesi teşekkül eden metastaslar bulunur.

Ana mihrak : Miliyer tüberkülozun patojenezi hakkında ilk açıklamayı **Weigert** (1883) yapmış ve bütün hematojen yayılmaların doğrudan doğruya bir tüberkülün damarlara açılmasından dolayı husule geldiğini kabul etmiştir. **Naegeli** ve **Pagel** de bu düşünceye iştirak etmişlerdir.

Ana mihraklardan hematojen tüberkülozların teşekkülü için bazı spesifik ve non spesifik şartların mevcudiyeti lâzımdır; muafiyet ve allerji hali irsiyet ve muhitten gelen patolojik tesirler, uzviyetin tüberküloz intanına karşı mudafea kabiliyetinin azalması hematojen yayılmanın tekamülü için bir faktör teşkil etmektedir (**Huebschman**).

Tüberküloz yayılma: Yayılma devresi; yayılmanın tipine, müddetine ve pusselerine göre karakteristik hususiyetler gösterir.

Yayılmanın üç esas tipi vardır: a) Yüksek ateşli yayılma tipi; koküs sepsisi muadili olan yüksek ateşli ve klinik olarak basilemi tipidir. b) Afebril ateşsiz yayılma tipi; burada yayılma ateşsiz seyrettiğinden, klinik olarak tesbit edilememekle beraber ancak metastazlarının yaptığı ilerleyici tezahürler böyle bir yayılmaya delâlet eder. c) Afebril, ateşsiz yayılma; burada yine bir sessiz yayılma vardır. Metastazlara ait araz yoktur, teşhis bazen hayatta bazen de otopside ancak anatomik olarak konabilir.

Yayılma müddeti ve yayılma pusselerinin sayısı: Yayılmalar, yayılma müddetine ve pusselerinin sayısına göre:

1. Bir defaya mahsus, kısa süren hematojen erken yayılma.
2. Haftalarca, aylarca süren fasılalı yayılma.
3. Mükerrer yayılmalar.

Bir defaya mahsus erken hematojen yayılma: Umumiyetle primer enfeksiyon neticesi husule gelir ve uzun süren erken yayılmaya nazaran daha seyrek görülür. Başlıca metastaz yerleri menenjler ve akciğerlerdir. Akciğerdeki miliyer mihraklar çok seyrek olduğundan röntgenle teşhis edilemezler. Enfeksiyon ile ölüm arasında müddet en kısa olarak iki aydır.

Haftalarca ve aylarca süren yayılma: Daha sık vuku bulur. Klinik olarak gayri munta zam uzun, ateşli safhalar gösterir; fakat ateş eğrisi hiçbir zaman septik ateşlerde görülen intizamı göstermez; ateşli devrelerin müddeti muhteliftir ve aradaki fasılalarda da ateş tamamen düşmez; nadir olmayarak vaziyet bir plörezinin zuhuru ile vâzıh olarak aydınlanır. Uzun süren ateşlenmeler hemen daima seröz zarlarda, bilhassa peritonda ve tenasül organlarında metastaz teşekkülüne delâlet eder.

Mükerrer yayılmalar: Burada uzun süren yayılmanın aksine olarak ateşli devreler klinik olarak bâriz bir fasıla ile biribirinden ayrılmışlardır; bu fasıla aylarca, senelerce sürebilir (geç yayılma). Hematojen tüberküloz hematojen nükse meyyaldir. Bunun sebebi immünobiolojik şartlar ve bakteriyel faaliyetin gayrikâfi olmasıdır. Hematojen nüksler çok tehlikelidir; çünkü nereye metastaz yapacağı kestirilemez.

Miliyer tüberkülozun akciğer metastazları hususiyet arz eder. Çok defa klinik tezahürat ve akciğer fonksiyon bozuklukları meydana çıkmadan evvel röntgende miliyer tüberküloz nodülleri görülür. Akciğerde miliyer yayılmanın teşhisi nodüllerin sayısına ve büyüklüğüne tâbidir. Seyrek bir yayılma röntgenolojik olarak tesbit edilemez. Primer enfeksiyonun direkt neticesi olarak husule gelen yayılma mihrakları ileri yaşlardaki geç yayılmalara nazaran daha sık olduğundan kolay teşhis edilebilir. Akciğer miliyer tüberküloz mihraklarının röntgenle teşhis edilebilecek kadar inkişaf etmeleri için lâzım gelen zaman 8 günden 2 aya kadar değişebilir; hattâ daha uzun olabilir. Miliyer metastazlarının inkişafı histolojik olarak gayet güzel takip edilebilir. Histolojik muayenede mihraklar ekseriya rozet şeklindedir. Bunun ortasında hiyalinize olmuş bir kısım bulunur, buradan şuai şekilde, genç tüberküllerin teşkil ettiği zincirler ve tüberküllerin muhtelif tekâmül ve nedbeleşme safhaları bulunur. En yeni tüberküllerde miliyer nekrozlar bu-

lunur. Daha eskilerin ortası kazeifiye olmuş, epiteloit, dev höcreleri ihtiva eden klâsik tüberküllerdir. Daha yaşlılarda ise retiküler bir yapı ve kollajen ifrazı görülür. Tüberküllerin bu muhtelif tekâmül safhalarında bulunuşu hematojen intişarın yekdiğerini takip eden pusselerle olduğunun ve binaenaleyh vücutta bir antikor noksanı bulunduğunun morfolojik bir delilidir. Bu antikor noksanı ise, fazla organ faaliyeti, çalışma, araya giren bir enfeksiyon, meselâ epidemik hepatit ve ruhi şoklar gibi vücudun müdafa kuvvetini zayıflatan şartlar altında husule gelir ve böylece muvazene tüberküloz enfeksiyonunun lehine bozularak hematojen yayılmalar vukua gelir.

Primer mihrakın sükunet halinde bulunmayışı, yani mütemadiyen şekil değiştiren bir hilüs gölgesi şeklinde görünüşü ve müterakki olarak büyümesi bundan husule gelen metastazların da sâkin bir halde bulunmadığına, bunlarda da lenfa yoliyle bir intişar veya kazeifikasyon ve erime vukubulduğuna işarettir.

Hematojan tüberküloz metastazlarının teşekkülü ile nihayete ermiş sayılamaz. Metastazlarının sayısına, lokalizasyonuna ve tekâmül temposuna göre klinik manzara değişir. Hematojen tüberkülozun klinik tablosu kadar değişik bir hastalık yoktur.

Hematojen tüberkülozda: Miliyer tüberkülozun akut şekilleri damarların entimasındaki tüberküloz mihraktan veyahut kazeöz abselerin kan deveranına yırtılarak açılması neticesi fazla miktarda ve devamlı olarak basilin kana dökülmesiyle meydana gelmektedir. Tüberküloz menenjit başlı başına bir hastalık teşkil eder ve kâhile nazaran çocuklarda daha sık görülür. Jeneralize tüberkülozun septik ve tifoit şekillerinde akciğere ait arazlar az şiddetlidir. Fakat umumi toksemi klinik tabloya hâkimdir. Birincisinde akut abse teşekkülü bulunur ve yalnız seksiyonda veya drenajda basiller meydana çıkarılır. İkincisinde tifonun klinik tablosu hattâ lökopeni ile müterafık husule gelirse de her iki şekil nadir görülür. Jeneralize tüberkülozun akut ve kronik şekilleri tamamiyle ayrı birer klinik şekil gösterirler. Lokal miliyer oturma, kronik lifi lokal enfiltrasyonlar, klavikül altı **Assmann** mihrakları gibi küçük yuvarlak mahdut mihrak olarak lokalize miliyer tüberküloz şekiller görülebilir. **Bard**'ın tarif ettiği (fibrosa densa) apikal bir lezyondur. Bir reaksiyon ile çevrilişe güzel bir misaldir. Miliyer tüberküllerin kortikoplöral oturması plevranın hastalığa iştirakine sebep olur. İki taraflı eksüda teşekkülü, poliserositis kan yolu ile yayımı gösterir. Akciğerin hematojen lezyonları kireçleşmeye daha fazla bir istidat göstermektedir (**Simon** mihrakı gibi) Bronkojen tüberkülozun iyileşmesinde daha ziyade fibrozis hâkimdir. Miliyer veyahut sübmiliyer enterstisiyel mihraklar bronkojen tüberkülozun büyük lezyonlarından daha fazla nisbette rezorbsiyona uğrarlar.

Basilemi : Enfeksiyon hastalığı olarak tüberküloz, lokal enfeksiyon, umumi enfeksiyon ve organ tezahürleri olarak muayyen ve zaman itibariyle muntazaman biribirlerini takip eden seyir şekilleri gösterir. Tamamiyle eski şifa proçesleri neticesi mahfaza içine alınan ve kireçleşen veyahut fibröz hale geçen mihrakların çoğalmaya muktedir basilleri ihtiva etmesi keyfiyeti eski mihrakların dahi tekrar faal bir hale (exacerbation) geçebileceğine bir delildir. Tüberküloz enfeksiyonunda tamamiyle sükûnette bulunan bir mihrakın yanında yeni indifa eden bir mihrak bulunabilir. Klinik tecrübeler ve otopsi bulguları bu şekilde mihrak faaliyetinin sebeplerini (diabet, enfeksiyonlar, bülûğ...) hümoral ve lokal hâdiselerle (immünite) açıklamakta ise de esas mekanizma tamamiyle meçhuldür. Eski bir mihrakta yeniden alevlenme proçesi morfolojik olarak çok muhtemel, kapiller cidar höcrelerinden yeni

epiteloit proliferasyonların husule gelmesiyle cereyan eder. Bu epiteloit höcre mihrakları, mihrak kapsülünün içinde veya dışında meydana gelebilir. Yeni teşekkül eden höcre proliferasyonları kapsülün kollajen hiyalinize konjonktif dokusu için litik hassalara maliktir. Bu şekilde bir tesirin vukua geldiği yerde kapsül parçalanır, konsolidasyona uğramış kazeifiye mihraklar mayi haline gelir. Kireçleşmiş mihraklar eriyebilir. Birincisi iltihabi eksüdasyon neticesidir. Sonuncu ise taze bir iltihap mıntakasında hâkim asidoz esnasında meydana gelir (**Wurm**). Bu gibi hallerde eski bir tüberküloz mihrak tamamen basilsiz olursa kati olarak şifa bulmuş olarak kabul edilebilir.

Tüberküloz basili girdiği noktada son derece küçük epitel defektler meydana getirir veyahut bazı hallerde fagositoz yaparlar (*Deist*). Primer tüberkülozun akciğerlere nazaran diğer yerlerde çok nadir oluşu, basile karşı epitel müdafaasının çok daha iyi olmasındandır. Nitekim inhalasyon yoluyla tüberkülozda, basil daha önce burun mükozasında oturmamaktadır. Buna mukabil barsak mükozası epiteline bilhassa süt çocuklarında kâhile nazaran basiller nüfuz edebilmektedir (**Behring**). Akciğer strüktüründeki ehemmiyetli hususiyet primer mihrakın yayılmasına müsaittir yani yayılma, primer mihrakı bütün organa dağıtan strüktürel bir hassaya bağlıdır.

Basil lenfa, kan yolu ile bütün organizme yayılır. Organlarda yeni mihraklar teşekkül eder. Organlarda iyileşmeyen mihrak bakiyeleri kalır ve bunlar münferit organ tüberkülozunu meydana getirirler. Jeneralizasyon deyince, basillerin yalnız yayılma devresi değil aynı zamanda organizmin diğer yerlerinde tutulması anlaşılmalıdır. Enfeksiyona mâruz kalma ve enfeksiyon gibi. Mikropların damar içine yayılması enfeksiyona mâruz kalma demektir. Basillerin tutulması çoğalması ve doku reaksiyonu ise enfeksiyondır. Primer enfeksiyondan hemen sonra basillerin parçalanma mahsulleri veya basiller lenfa, kan yoluna geçebilirler. Hipererji jeneralizasyonun ilk safhasıdır (**Deist**). Buna bağlı olarak ikinci safha meydana gelir yani kan yoluyla başka bir yerde ve primer mihraktan uzakta enfeksiyon yerleşir. Mikropların mühim bir kısmı tüberküloid reaksiyon olmaksızın fakat daha ziyade doku fagosit reaksiyonlariyle parçalanır. Mikropların parçalanma mahsulleri organizmi hipererjik hale getirir. Geri kalan canlı basiller, organizmin hipererjik hale gelmiş vaziyeti muvacehesinde enfeksiyon, tüberküloz granülomu meydana getirir. Kan yolu ile akciğere gelen basiller hipererjik reaksiyona çok kabiliyetli bir dokuya rastlar ve oradan hemen tevkif edilir. Bir yayılma meydana gelmez fakat reaksiyonlar çok kuvvetli peynirleşme ve erimelerle müterafık bir seyir gösterir. Basil yayılmaları rezistansın şiddetine basilin virülansına ve bünyeye bağlı olduğu gibi mihrak yerinin anatomik yapısına, büyüklüğüne ve mevkiine de tâbidir. Basilin sekonder oturuş yerleri teorik olarak bütün organlardır. Akciğer, böbrek, kemik, lenfatikler, beyin ilk plânda gelir. Basillerin yayılma mekanizmasında takip ettiği seyir oldukça basittir. Akciğerde plevra altındaki primer mihraktan lenfa yollariyle hilüse gelen basiller burada tutulur. Sonra ductus thoracicus ile vena deveranına intikal eder. Fakat bu tutuluş noktasında muhakkak bir mihrak husule gelmez. Ancak nadir olabilir. Ayrıca amillerin peynirleşmiş sahalardan münferit olarak veya guruplar halinde (konglomerat halinde) dağıldığı vâkıdır (İnfectio minima).

Akciğerdeki mihrakı terkeden basiller ductus thoracicus yolu ile kana umumi olarak yayılmalarında yeni mihrak teşekkülü bakımından lenfa bezleri ve dalağın ilk plânda,

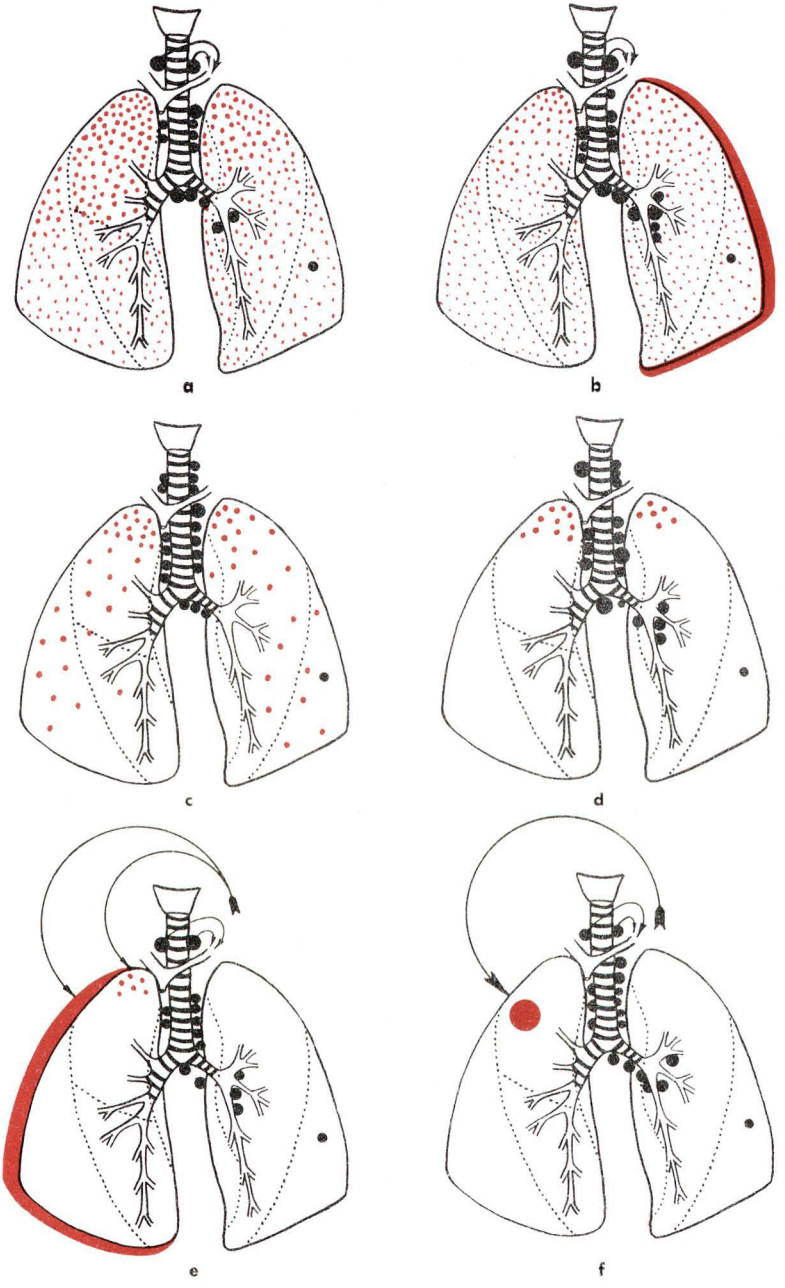

Şekil 33

a) Akut miliyer tüberküloz : yayılma menbaı primer kompleksin lemfoglandüler kısmındadır. b) Eksüdalı plevra iltihabı ile miliyer yayım. c) Münteşir büyük nodüllü yayım. d) Simon mihrakı (zirvede). e) Zirvede yayımla müterafık pleuritis exudativa. f) Münferit üst lob hematojen mihrakı veya erken irtişah. Siyah : Primer kompleks. Kırmızı : Hematojen metastaz.

akciğerin ikinci plânda gelişi tesadüfi değildir (lenfa bezleri % 100, dalak % 66,2 akciğerler %60,4, karaciğer %75, kemik iliği %86,5) (**Schuermann**). Bir mihraktan yayılma ne kadar erken ve azar azar olursa organizm enfeksiyon immünitesi bakımından o kadar daha iyi bir reaksiyona sahiptir. Kemiklerde bilhassa vücudun neşvünema zamanlarında kuvvetli vaskülarizasyon gösteren kısımlarında yeni mihrak husulüne istidat bulunur (epifizler, kısa kemikler). Spesifik olmayan osteomiyelit ile muayyen benzerlikler gösterir. Kemikteki mihraklar tekrar hematojen bir yayılmaya (akciğerde münferit tüberküloz veya miliyer tüberküloz) sebep olabilir. Böbreklerde glomerüller sağlam olduğu takdirde basillerin idrara geçmediği bildirilmiştir (**Deist**). Şu halde idrarda basil görüldüğü zaman böbrekte büyük bir harabiyet bulunduğu düşünülmelidir. Tecrübe hayvanlarında yapılan araştırmalar ise çok farklıdır. Kobaylara damar içinden basil şırıngasından (10) dakika sonra idrarda basil bulunmaktadır. Halbuki tavşanda aynı netice ancak dokuz gün sonra tüberküloz lezyonlarla müterafık görülmüştür. Kobayda basillerle beraber nefrotoksik serum şırınga edilirse böbrek tüberkülozu husule gelmektedir (**Deist**).

Tüberküloz basilinin organizmde oturuşu ve yeni mihrak teşekkülünü **Kalbfleisch**, o kısımdaki sinir sisteminin taharrüşüne bağlamıştır. Hematojen olarak saçılan basiller, terminal deveran yollarının fonksiyonuna bağlı olarak nöral tesir altında bulunduğunu düşünmektedir. Bu fikir münakaşalıdır. Postprimer bir mihrak ve jenerilazasyonun meydana gelmesinde bünyevi faktörler müessirdir. Enfeksiyon dozuna tâbi olarak teşekkül eden mihraka organizmin gösterdiği reaksiyon şüphesiz bünye ile alâkalıdır. Konstitüsyonel faktörler meyanında (iyi veya fena fagositoz, höcre proliferasyon kudreti, taharrüşiyet bakımından damar sisteminin reaksiyonu, değişik tenbihlere uygun reaksiyon kabiliyeti, sellüler ve hümoral yoldan organizmin bilûmum reaksiyon kudretleri) bulunmaktadır.

Miliyer tüberküloz primer kompleksin şifası tamamlanmadan evvel meydana gelirse (erken jeneralizasyon) dır. Bunun haricinde olanlar geç jeneralizasyondur. Geç yayılma primer kompleksin teşekkülünden aylar veya senelerce sonra vukua gelir. İki şekil arasında pratik ve teorik bir farktör yoktur. Jenerilizasyonun erken veya geç olarak ayrılmasına sebep (**Huebschmann**), erken olan mihraklarda (kaba mihraklar), geç olan da ise (gayet ufak mihraklar) teşekkül eder. Erken jenerilizasyon lenfojen yolla kuvvetle ve süratle genişleyen bir primer enfeksiyon yolla kuvvetle ve süratle genişleyen bir primer enfeksiyona takaddüm eder (**Wurm**).

Bir damar entimasında (bilhassa akciğer venalarında) meydana gelen polipöz tüberküller (**Weigert tüberkülleri**) akut jeneralize miliyer tüberkülozun menbaıdır, vakaların (% 50 - 82 sinde) bulunur.

Basilemi veya basillozun miliyer tüberkülozu meydana getirmesi şart değildir. Organizmde böyle bir hastalık şeklinin meydana gelmesi için muayyen bir durumun olması lâzımdır. Tüberküloz basilleri iyileşmiş primer kompkles veya henüz aktif bir tüberkülozda sağlam doku içinde bulunabilir (histobasilloz) ve hayvan tecrübeleriyle bunların canlı ve virülan olduklarını tesbit etmek mümkündür. Hemobasilloz ve histobasillozu miliyer tüberküloz ile müsavi tutmak doğru değildir. Kaide olarak miliyer tüberküloz bütün organlarda tüberkül yayımı meydana getirir. Mihrakların yapısı çok defa bunların aynı zamanda teşekkül etmediğini gösterir. Fakat histolojik strüktürle klinik olarak hastalığın devamına dair bir netice çıkarmak çok güçtür. Akciğerlerde kazeöz pnömoni, miliyer, alveoler proçeslerin seyri esnasında tüberküller görülebilir. Bunlar da kısmen basilllerin kapillerlerden alveollere girdiği kabul edilmektedir. Menenjlerde kazeifiye fibrinöz eksüdalar esnasında, akciğerde tam tipik tüberküller meydana gelebilir. Şu halde tüberküloz proçes yalnız immünobiyolojik şartlara dayanmamaktadır.

İmmünobiyolojik görüşlerle izahı mümkün akut miliyer tüberküloza yakın bir seyir gösteren (sepsis tuberculosa acutissima) ve miliyer hematojen yayımın kronik şekilleri bulunmaktadır. Sepsis accutissima (Landouzy'nin tifo basillozu) çok erken teessüs eden, primer mihraktan kitlevi bir basil akımı neticesi bir hastalıktır. Vakaların ekserisinde geç gözüken bir primer enfeksiyona takaddüm eder. Ekseriya hemopoietik sistem hastalıkları bilhassa lösemilerle de yakınlık gösterir. Burada sellüler bir immünite teşkiline hazır organizmin antijenle aşırı derecede ve yersiz yüklenişini kabul edersek, hastalık organizmdeki umumi biyolojik safhaların seyri sırasında yerini alır (**Deist**). Kronik miliyer tüberkülozun anatomik tablosu akut şekilden umumi olarak farklı değildir, aynı tüberküller meydana gelir ve şifa bulurlar veyahut uzun bir zaman kalır, tablo akciğerdeki karakteristik kronik disseminasyon tüberkülozu şeklini alır. Basil miktarı yanında basillerin takip ettiği yolun da ehemmiyeti vardır. Zira bronş arterleri yolu ile akciğere giriş nedbeleşme şeklinde şifa ile müterafık ufak mihraklar yapar. Buna mukabil pülmoner arter yolunu takip eden basiller daha büyük asinöz nodöz mihraklar husule getirir (**Pagel**). Kronik seyirli jeneralizasyonlar son derece değişik ve birbirine benzemeyen klinik tablolar gösterebilir. Yayılma zamanı, miktarı ve sıklığı, immünobiyolojik durum burada rol oynar. İmmünitenin yükselmesi veya dokunun immünite kudretinin kaybolması, granülasyon gösteren ve daha henüz tüberküloza benzemeyen iltihabi doku proçeslerinden peynirleşme ve erimeye kadar giden değişiklikler gösterir. Fakat umumiyetle rölatif iyi ve sabit kalan muafiyet durumu ile kronik proliferasyona giden yavaş ilerleyen proçesler hâkimdir. Bu şekillere (deri lüpüsü, iri höcreli jeneralize lenfa bezleri tüberkülozu, Boeck sarkoidi, eritema nodosum) sokulmuştur.

Tüberkülozda hastalık tablosu her vaka için ayrı ayrı ve şahsa göre mütalâa edilmelidir. Bu tabloyu meydana getiren şekil ve tarz son derecede muğlâk ve muhtelif faktörlerin tesiri altındadır :

1. Primer enfeksiyonun başlangıcından sonra muayyen her zamanda teşekkül eden muafiyet derecesi (sellüler muafiyet).
2. Jeneralizasyonla yayılan basillerin miktar ve kesafeti.
3. Primer enfeksiyondan sonra yayılma zamanı.
4. Organların fonksiyonu ve diğer hastalıklarla konstitüsyon bakımından vaziyeti.
5. İmmünobiyolojik değişiklikler :
   a) Hemen yayılmayı mütaakıp.
   b) Andojen veya ekzojen tesirler neticesi (nonspesifik hastalıklar, beslenme, iklim) gibi. Tüberküloz bir organda yerleştikten sonra diğer organların enfeksiyonuna nadir rastlanmaktadır. Bunu bir kısım müellifler hastalığın yayılmasına karşı bir nevi müdafaa teessüsü (antikorlar sayesinde) olarak kabul ederler. Enfeksiyon ilk oturduğu organdan başka bir organa yerleşirse, bunun hastalık aşikâr bir safhaya girmeden önce olması lâzımdır. Çünkü yaygın aktif bir porçes teşekkül ettiği zaman spesifik bir müdafaa da teşekkül eder (**Ranke, Huebschmana**).

MİLİYER TÜBERKÜLOZ

Tüberküloz basilinin akciğer ve diğer organlara kan yolu ile yayılmasiyle husule gelen bir tüberküloz şeklidir. İki mühim karakteri vardır. 1) Jeneralize bir hastalıktır. 2) Küçük münferit mihraklarla, organ tüberkülozuna esas teşkil eder. Hematojen olur ve hastalığın ilerlemiş safhalarında bronkojen yayımlara sebep olabilir.

Bayle (1810) granüler ftizinin karakteristik elemanı olarak (granulation grise) i yazdı. Aynı zamanda bu granüllerin kalb, böbrek, karaciğer, barsak, pertiuvan..... gibi organlarda bulunduğunu bildirdi. **Laennec** (1821) miliyer tüberkülozda mutat olarak akciğerde küçük esmer, yarı şeffaf daneciklerin bulunduğunu, bunların bazen renksiz, gudrufdan daha az sert kıvamda darı, keten tohumu danesine kadar büyüklükte olduğunu, makroskopik olarak yuvarlak ve az muntazam, yakından bakılırsa köşeli olduğunu tarif etti. **Puhl** (1857), bütün granüler yayımların damar içine kazeöz maddelerin dökülmesi neticesi sekonder olduğunu, granüli husule gelmesi için önceden bir kazeöz mihrakın bulunması lâzım geldiğini bildirdi. **Empis** (1865) granülinin klinik tarifini yaptı ve bu sebeple granüliye (**Empis hastalığı**) denildi. Fakat bunun tüberkülozla alâkası olmayan epidemik bir hastalık olduğunu yazdı. Bundan sonra **Villemin, Grancher, R. Koch'un** çalışmaları, hastalığın tamamiyle tüberküloz natürde olduğunu katileştirdi. Bu suretle miliyer tüberküloz on dokuzuncu yüz yılın sonunda her noktadan anlaşılmış ve tüberküloz basilini ihtiva eden mahsullerin bilhassa kan yolu ile yayım neticesi husule gelen bir hastalık olduğu bildirilmiştir. Son senelerde, **Letulle, Bezançon** anatomik olarak; miliyer tüberküloz ile granüli arasındaki farkı yaratan birer tip lezyon ortaya attılar. Bu müelliflere göre, (granüli) folliküler tipte granülasyonların organizmde yayılmasiyle karakterizedir. Bu yayılma organizmde kan yolu ile olur. Foliküller damarların yakınlarında ve akciğerde bilhassa enterstisiyel dokuda bulunur (Miliyer tüberküller), yalnız akciğerlerde oturur, ekseriya küçük (bronsioalveolit miraklar) şeklinde gözükürler. Jigan tosellüler elemanlar yoktur. Bu şekle aerojen bir yayılma müessir olur. Karışık şekiller veyahut miliyer tüberküllerle beraber tüberküloz granülasyonların beraber bulunması çok defa görülmektedir. Meselâ **Huebschmann, Arnold** 35 otopside (23) miliyer tüberkül (13) tüberküloz granülasyon, (19) hem miliyer tüberkül hem de tüberküloz granülasyon bulduklarını kaydetmişlerdir. Her iki tip arasında sıkı bir münasebet vardır. **Letulle, Bezançen** (prodüktif nodülün eksüdatif bir nodülden transformasyon) neticesi husule geldiğini göstermişlerdir. **Meyenburg,** basilin giriş yolunun yani menşeinin aynı olmakla beraber akciğer miliyer tüberkülozun (pnömonik veya folliküler) şekillerinde gözükmesinin sebebini hastanın allerjik durumuna tâbi olduğunu kabul etmektedir. **Huebschmann** ve **Arnold,** prodüktif nodülün, eksüdatif bir nodülden transformasyon neticesi olabileceğini teyit etmişlerdir. **Delarue** (1930), miliyer elemanların polimorfizmini göstermiştir. Tüberküller ve granülasyonlar, aynı anatomik elemanın evolüsyonunun yekdiğerini takip eden devreleridir (nodül miliyer). Kan yolu ile yayılan **Koch** basili evvelâ alveollerde bir reaksiyon husule getirir sonra sekonder olarak follikül teşekkül eder. Merkezinde kazeöz erimeyi mütaakıp **Bayle'nin** fibröz granülasyonuna müncer olan fibröz reaksiyon gösterir. Bu suretle eksüdatif bir nodül prodüktif bir nodül haline geçer. Radyolojinin inkişafı miliyer şekilleri daha iyi tanımaya hizmet etmiştir (miliyer tüberkülozun hafif şekilleri, soğuk granüli gibi). Keza radyolojik araştırmalar tüberküloz olmayan hastalıkların sey-

rinde miliyer lekelere benzeyen gölgelerin bulunduğunu (damarlarda staza ait, kanamalardan sonra yayılma, Boeck hastalığının miliyer şekilleri, silikozise bağlı granitleşme) yi meydana çıkarmıştır. Son yılların çalışmaları patojenik bakımdan akciğerde bazı miliyer mnzaraların hematojen yayılma ile inkişaf etmedikleri (bronş yolundan hattâ bir lenfa bezinden yayılma) ile de olabileceğini düşündürmektedir. Buna mukabil kan menşeli bütün tüberküloz vakalarının muhakkak miliyer tezahür meydana getirmesi lâzım gelmediği anlaşılmıştır. Ftiziyojenez bakımdan, tüberküloz enfeksiyonunun her safhasında miliyer tüberküloz görülebilir.

Postprimer tüberküloz ya jeneralize şekildedir birden fazla organ hastadır veyahut hastalık sadece akciğerlerde (bronkojen tüberküloz) bulunur. Bronkojen tüberkülozda dahi, terminal safhada hematojen yayım neticesi dalakta, karaciğerde, kemik iliğinde ufak nodüllere rastlanır. Gırtlakta veyahut barsaklarda progressif tüberküloz inkişaf eder.

Postprimer tüberkülozun hematojen ve bronkojen şekilleri her yaşta, muhtelif tip şahıslarda hattâ şifaya doğru giden veya progressif olan vakalarda rastlanabilir. Jeneralize hematojen tüberküloza sebebiyet veren bakteriyemi, primer enfeksiyonda da her zaman için mevcuttur. Tecrübi tüberkülozda deri içersine tüberküloz basillerinin şırıngasından kısa bir zaman sonra rejional lenfa bezlerinde ve kanda basillere rastlamak kabildir. Entrakütan şırıngadan 2-6 gün sonra basiller lenfa bezlerine vâsıl olurlar. Basillerin enfeksiyon yerinden dalağa ve diğer organlara gitmesi 6 - 12 günde olur. Primer mihrakın etrafında lifî bir mahfazanın husule gelmesi için 20 - 40 gün lâzımdır. Bu müddet içersinde erken olarak hematojen yayımlar vukua gelebilir. Yalnız bazı vakalarda akciğerlerin radyografisinde miliyer tezahürler aşikâr olarak görülebildiği halde primer mihrak henüz kâfi derecede kireçlenmemiş ise, görünmeye bilir. Fakat primer mihrakın teşekkül ve evolüsyonu esnasında miliyer tüberküloz meydana gelebilir ve fatal bir şekilde neticelenebilir. Primer mihrakın teşekkülü esnasında bu akut ve öldürücü miliyer tüberküloz şekillerinin meydana gelmesi o kadar sık değildir. Postprimer erken safhalarda abortif hematojen yayımlar olabilir. Bu vakalara otopside % 10 nisbetinde rastlanmıştır.

Hematojen yayımlar neticesi husule gelen abortif mihraklar, nüksetmek suretiyle progressif bronkojen tüberkülozun meydana çıkmasına sebebiyet verebilirler. Hematojen yayımlar hafif ve selim tabiatlı olabilirler diger taraftan vahim ve öldürücü bir hastalık halini de alabilirler. Çok akut gidişli şekillerle klinik bakımdan gizli seyreden nodüller arasında birçok ara şekiller bulunmaktadır. Muhtelif şiddetteki bu şekillerin husule gelme sebepleri (patojenileri) katî olarak bilinememektedir. Bu hususda basil miktarının bir rol oynadığı muhakkaktır. Akut miliyer tüberküloz gibi şekiller, tüberküloz tabiatlı bir andometrit (Endometritis)i kürete etmekle veya tüberküloz bir ekleme masaj yapmak suretiyle çok miktarda basilin birden kan dolaşımına sokulması neticesi husule gelebilir. Keza bir damarın (entima) sı altındaki kazeöz nodülün

kan dolaşımına açılması da aynı akıbete sebep olur. Akut miliyer yayılma olmayan vakalarda, kazeöz ve likefiye lezyonlar yerine entimada yalnız fibrotik mihraklara rastlanır. Basillerin virülans derecesinin bu hususta oyandığı rol mahduttur. Tüberküloz basilinin ve tipinin de rolü vardır : Kuş tipi basillerin çok akut gidişli tüberküloz septisemilerine sebebiyet verdikleri yazılmıştır. Bovin tipi basiller ise nisbeten daha hafif şekiller meydana getirirler. Bununla beraber insanlarda kuş tipi basillerle husule getirilen enfeksiyonun karakteri münakaşalıdır. İnsanda akut tüberküloz septisemi vakalarının bir çoğunun insan ve sığır tipi basillerle husule getirildiği gösterilmiştir. Nihayet sığır tipi basillerle husule getirilen menenjit miliyer yayılmalar gibi habis tüberküloz şekilleri hattâ kronik fakat öldürücü akciğer tüberkülozu vakaları bugün pek iyi bilinmektedir. Sığır tipinin insanlardaki müterakki tüberküloz şekillerinin ekserisi lokalize olmayan yaygın şekillerdir. Fakat bu hâdise, sığır tipi basilin yayılmaya karşı hususi bir istidadı olduğunu ifade etmez (*Pagel*) sadece sığır tipi tüberküloz şekillerinin ekserisinin bilhassa çocuklarda primer enfeksiyonu takip etmeleri neticesi olduğunu gösterir (*Pagel*). Erişkinlerde yayılmalar ve bronkojen akciğer tüberkülozu bermutat insan tipi verem mikroplariyle husule getirilir.

Hematojen yayımlar ve bilhassa miliyer tüberküloz ve menenjit tüberküloz, çocuklarda aile içindeki tüberküloz kaynaklarından ziyade aile dışı enfeksiyonlar neticesi daha sık vukua gelmektedir. Progressif akciğer tüberkülozu daha ziyade aile içi veya kapalı bir yerdeki enfeksiyon kaynağı ile devamlı temas neticesi husule geldiği halde tüberkülozun daha ağır şekilleri olan miliyer ve menenjit tüberkülozun aile dışı menbalardan husule gelmesi meselesi adeta bir tezat teşkil eder. Belki de aile içi enfeksiyonlarda, şahıs devamlı ve mükerrer enfeksiyonlar neticesi adeta aşılanmakta ve daha kötü jenerilizasyonların husule gelmesi bu suretle önlenebilmektedir.

Miliyer tüberküloz aynı zamanda, aynı büyüklükte ve anatomik bakımdan biribirine benzeyen mihrakların meydana gelmesiyle karakterizedir. Daima akut bir seyir göstermez. Senelerdenberi devam eden hattâ şifa bulabilen kronik miliyer yayımlar da mevcuttur. Ancak kronik miliyer tüberküloz hemen münhasıran akciğerleri alâkadar eder.

Akut miliyer tüberküloz ekseriya çocuklarda primer enfeksiyonu takip eden devrede, progressif olarak devam eden adenopati neticesi husule gelir. Erişkin tüberkülozunda kazeöz lezyon ne kadar az ise miliyer tüberkülozda o kadar sık ve akut olarak görülür kanaatinde olan müellifler bulunmaktadır. Bu kaide her zaman varit değildir (*Pagel*) ; 1933 de 41 akut miliyer tüberküloz vakasının otopsisinde 22 vakada progressif kazeöz tüberküloz tesbit etmiştir, bunlardan onunda lezyon akciğerlerde on ikisinde akciğer dışı organlarda idi.

Miliyer tüberkülozun meydana gelmesinde, tüberküloz organlar üzerine vukua gelen travmalar mühim rol oynar. Tüberküloz tabiatlı bir andometritin küretajı gibi. Diğer bazı vakalarda miliyer tüberkülozla birlikte nükseden ve faaliyet gösteren eski bir primer lezyon bulunur. Bu nüks, likefaksiyonla müterafıktır. Likefaksiyon neticesi damar duvarlarında erozyon husule gelir ve pek çok basili ihtiva eden likefiye materyel kan dolaşımına karışır. Birkaç hafta sonra bu lezyon kaybolabilir ve nekropside miliyer tüberküloza sebebiyet veren proçesin tâyini zorlaşır.

Miliyer tüberkülozun en mühim karakterlerinden biri jeneralize bir tüberküloz olduğu gibi aynı zamanda organizmde münferit mihraklar meydana getirerek organ tüberkülozunun inkişafına sebep olmasıdır. Basil kan ve lenfa yolu ile yayılarak bakterihemi yapar. Bakterihemi basilin yerleştiği ilk mihrakın teessüsünden sonra meydana gelir. İlk mihrak ekseriya akciğerde bazen ise plevra, perituvan, perikart veya deride olur. Organizmde antijen ve antikor reaksiyonunun ilk ifadesi olan bu mihrak teşekkülü esnasında hastada bazen klinik arazlar görülür bazen ise görülmez.

İlk mihrak kırmızı yuvarcıklar, polimorf lökositler ihtiva eden bir eksüdadır. Mezanşim doku ve retiküloandotelyal hücrelerinin proliferasyonundan ibaret skleroza duçar olabilen tüberkülü meydana getirir. Tüberküloz basili buradan rejiyoner lenfa bezlerine giderek primer kompleksi meydana yapar. Bundan sonra organizmde tüberküloz enfeksiyonuna karşı bir allerji husule gelir. Organizmin müdafaa kabiliyetini ortadan kaldıran birçok faktörlerin tesiriyle ilk mihrakta ramolisman ve peynirleşme husule gelir. Vücüdun enfeksiyona karşı hassasiyet kazanmasiyle jeneralize tüberküloz görülür. Süt çocuklarında ve gençlerde doku ve kan damarlarında nüfuz kabiliyeti fazla olduğundan jeneralizasyon daha fazla olur. Hassasiyet çok fazla olursa veya basilin virülansı kuvvetli olduğu takdirde ağır bir septisemi tablosu (sepsis tuberculosa acutisima) olur. Bazen ise organlarda lokalize mihrak teşekkülüne sebep olur (miliyer granülasyon).

Bütün seröz iltihaplar, plörezi, erken irtişah, **Simon**'un akciğer zirve mihrakları hematojen yayım neticesi organ mihraklarıdır (Alman müelliflerine göre). Diğer bir kısım müellifler ise akciğer dışı tüüberküloz enfeksiyonlarını daha ziyade reenfeksiyonla alâkadar kabul etmektedir (**A. Dufourt**).

Miliyer tüberküloz vücutta. 1) Kan, 2) Bronş, 3) Lenfa yollariyle yayılma neticesi husule gelir. Trakea bronş yolundan giren basiller primer kompleksin lenfa bezlerinde latans devresini mütaakıp lenfa yolundan vena sistemine geçer, sağ vantrikülden pülmoner arter yolu ile tekrar akciğere gelerek yayılır. Bu gibi vakalarda peynirleşmiş mediyastinum lenfa bezlerinin ductus thoracicus'e açılmak suretiyle kan yoluna basilin girdiği görülmektedir (Weigert). Nitekim ductus thoracicuste tüberkül tesbit edilmiş (Ponfick), akciğer venalarında granülasyon (**Brach**), münferit organ mihraklarında periflebit ve entima tüberkülozu akciğer arterlerinde (**Koch**) pülmoner arter cidarında (**Herxheimer**), andokartta (**Brach**), arter ve vena cidarlarında (**Letulle**) tüberkül bulunmaktadır. Trakea bronş yolunda veya diğer organlarda teşekkül eden tüberküloz mihrakların peynirleşmesiyle basil ambolileri bu mihrakları meydana getirir. Bir kısım müellifler basil ambolillerini kabul etmemektedirler (**Virchow**). Basil ambolilerinin miliyer tüberkülozu meydana getirmesi hususunda basil miktarı ve virülansının hastanın hassasiyetinin rolü vardır.

Hayvan tecrübelerinde bilhassa kobayda damar yolu ile az miktarda basil verildiği takdirde basiller ya fagosite edilir veya muayyen bazı organlarda (kemik, lenfa bezleri) münferit mihraklar husule getirmektedir (sekonder devrenin lokal afetleri) Eğer basil miktarı fazla olarak verilirse kısa bir zaman sonra tifo hali veya miliyer yayılma husule gelir. Yalnız hayvanın evvelce hassasiyet kazanmış olması lâzımdır. Tecrübi olarak deri altından az virülanslı ve ufak miktarda basiller verilecek olursa ve hayvan evvelce hassas kılınmamış ise mahdut miliyer husule gelir 6 - 7 ayda regresyonla lezyon kaybolur. Tecrübe hayvanlarına trakea yolu ile basil verilerek miliyer yayılma husule geldiği görülmüştür. Bronkojen yoldan husule gelen miliyer tüberkülozun anatomik ve histolojik yapısı hematojen şeklin aynıdır. Yalnız, bronkojen olanlar ekseriya tek ve aynı taraflıdır (büyük hemoptezilerden sonra, büyük kavernli hastalarda bronkojen yayılmalar gibi).

Lenfa yolu ile yayımı bilhassa (**Grancher, Bartel, Delarue**) kabul etmektedirler. Hematojen tüberküloz yayılmalarında akciğer dışı organlardaki mihrak bir ihtilât olarak telâkki edilmemelidir. Ancak klinik tablonun bir kısmı olarak telâkki edilmelidir. Böbrek hattâ menenjit tüberküloz gibi akciğer dışı böyle bir mihrakın tedavi ve teşhisinde ayrı bir hususiyet olamaz.

Patolojik anatomi : Miliyer tüberküloz küçük, sayılamayacak derecede çok sık veyahut seyrek daneler halinde granülasyonlardır. Organizmin fartı hassasiyet devresinde olur, fakat hassasiyetle her zaman muvazi gitmeyen bir organ hassasiyeti bulunmaktadır. Bu sebeple her organda granülasyonlar aynı kesafette bulunmazlar. Jeneralize miliyer tüberküloz, akciğer miliyer tüberkülozu gibi tipler bulunmaktadır. Taze granüller renksiz veya hafif esmer ve çevreleri bulanıktır (tüberkül miliyer). Zamanla bu tüberküllerin çevresi daha net olur, merkezi sedef renginde ve sarımtırak hal alır (granülasyon miliyer). Bunlar tamamiyle rezorbe olurlar veyahut sertleşerek şeffaf parlak manzarada akciğerde küçük saçma danelerine benzerler (*Bayle*). Aynı hastada bu şekiller hep beraber bulunabilir. Taze granül şekilleri, virülansı fazla bir jeneralizasyonu, sert fibröz danecikler de evvelce geçirilmiş bir pusseyi gösterir.

Miliyer mihrak merkezi kazeifiye bir alevolit adacığından teşekkül etmiştir. Akciğerin bir kısım alveolleri hasta bir kısmı ise sağlamdır. Basil alveol içinde bir eksüda teşekkülüne sebep olur. Alveolün septa hücreleri şişerek alveol cidarı kalınlaşır. Alveol içinde polinükleerler, yuvarlak hücreler fibrin şebkesi husule gelir. Alveol çevresinde kapillerde konjesyon vukua gelir. Eksüdasyonu mütaakıp merkezî nekroz ve peynirleşme olur, kazeifikasyon muhite doğru genişler ve yumuşar. Bu miliyer danacikler kireçlenir veyahut bronkopnömoni (galopan ftiziye) menşe teşkil eden folliküller meydana gelir. Folliküllerde, hem kazifikasyon hem de kollajen elastik lifler, dev hücreli granülasyon dokusu bulunur. Daha sonraları kollajen lifler artar, periferde fibröz doku ve kapsülleşmeye ait reaksiyon teessüsü eder. Miliyer tüberkül ekseriya evolüsyonunun hiç olmazsa ilerlemiş bir devresinde, çevresi net fibröz bir reaksiyonla müterafıktır. Tipik bir miliyer tüberkülün inkişafı için alveol mesafelerinde lökositli eksüdasyon ile pnönmonik mihrakın teşekkülü oldukça uzun bir zamana ihtiyaç gösterir. 2 - 4 haftalık proçeslere ait miliyer mihrak başlıca nekroz ile lökositli pnömoni sahaları ihtiva eder. Eğer hastalık 6 - 10 haftalık ise tipik epiteloit ve dev hücreli tüberküller husule gelir. Tüberküller, miliyer pnömonik sahaların meydana gelmelerine nazaran daha uzun bir zaman lâzımdır. Epiteloit ve dev hücrelerin tekessürü yani bir tüberkül teşekkülü evvelce eksüdasyon

ve nekroz bulunmadıkça vukua gelmez, fakat sık olmamakla beraber herhangi bir eksüdasyon ve nekroz olmaksızın alveol septumunun enterstisiyel sahasında (tipik tüberküller) bulunmaktadır. Kronik vakalarda hattâ alveol mesafelerinde sâf epiteloit ve dev hücre tekessüsü görülebilir. Bu suretle bir gurup alveoller, dev ve epiteloit hücrelerle dolmuş olan bir nodül yaparlar. Bu sebeple akut miliyer yayılmalardan sonra tüberkülozun diğer şekillerinde gördüğümüz mutat mihrak tiplerinin hepsini bulmak mümkündür.

Lenfa yolu ile yayılmada ekseriya enterstisiyel bir mihrak bulunur. Müelliflerin çeşitli noktalardan inceledikleri hematojen yayımlar ve bunların histolojik manzaraları hakikatte aynı lezyonun muhtelif devrelerinden başka bir şey değildir. Bu lezyonların bir kısmı tamamiyle iyileşir ve kaybolur bir kısmı ise gelişerek çeşitli klinik tablolar husule getirir.

Miliyer tüberküloz lezyonları ya eksüdatiftir veya prodüktiftir veyahut karışık lezyonlardır. Karışık olanlarda merkezde eksüdatif periferde prodüktiftir. Bazen ise çevreleri (eksüdatif tüberküloz pnömoni) ile çevrilidir. Eksüdatif şeklin (miliyer tüberküloz pnömoni) seyri kısa ve gürültülüdür. Radyolojik olarak kesif miliyer benekler ve çevrelerinde perifokal iltihap vardır. Otopside çok kesif ve kısmen biribirlriyle birleşmiş miliyer tüberküller ve birçok ufak kaviteler görülür. Histolojik olarak ufak lezyonlar ufak pnömonik mihraklardan ibarettir. Merkezleri kazeifiyedir. Ekseriya epiteloit tüberküller, dev hücreler fibrozis görülmez. Prodüktif şekilde tüberküllerde epiteloit ve dev hücreler bulunur. Muhitlerinde fibrozis merkezlerinde hafif peynirleşme vardır. Hastalığın seyri kronik ve hafif ateşlidir. Röntgende mihrakların hudutları daha keskin ve nettir. Otopside akciğerde mihraklar keskin sınırlı ve bârizdir. Hilüs lenfa bezlerinde peynirleşme bulunur. Akciğerin kesiti bakılarak ve elle temasla serpilmiş kum hissini verir. Miliyer lezyonlar kesit sathından hafif kabarıktır. Histolojik olarak (epiteloit tüberkül, dev hücreler ve periferik hafif fibrozis) görülür. Merkezlerinde birçoğunda kazeifikasyon vardır. Miliyer mihrakların etrafındaki alveoller içersinde (perifokal eksüdasyon) görülmez.

Taze mihraklarda alveollerde basil bulunur, fibröz granülasyonda ise nadirdir. Miliyer tüberkülozda hastanın yaşı, hassasiyet derecesi, basilin vîrülansı hastalığın tekâmül ve klinik şekli üzerinde müessirdir. Bu sebeple ağır sepsis şekillerinden ateşsiz kronik şekillere kadar çeşitli hastalık tablosu meydana gelir. Süt çocuklarında kuvvetli allerji teessüsünden sonra görülen miliyer şekillerinde bazen hastalık tifobasilloz tarzında bir seyir gösterir. Bazen ise tüberküloz menenjitle beraber bulunur. Bu sebeple anatomik olarak gösterilemeyen kan - likor arasındaki seddin açık olması lâzımdır. 5 - 6 yaşından sonra bu set kapanır. Kızamık, malarya gibi enfeksiyonlar, bu seddi açabilir. Kâhillerde arızı olarak bu set açılır ve hematojen yayılma ve fartı hassasiyet mevcut ise tüberküloz menenjit teşekkül eder. Miliyer tüberkülozla beraber bulunan bu iltihap proliferatif bir iltihaptır. Yani tüberkül ile değil eksüda ile müterafıkdır. Akciğer miliyer tüberkülozunda hassasiyet derecesine göre yalnız tüberküllü şekil veya tüberküller arasında pnömonik irtişahlı (enterfokal irtişahlı) şekli de vardır. Soğuk granülinin mor-

folojik olarak sıcak granüliden bir farkı yoktur. Yalnız organizmin reaksiyonları arasında bir fark bulunmaktadır.

Akut miliyer tüberkülozda patolojik anatomi bakımından damar tegayyürleri oldukça önemlidir ve sık rastlanan bir bulgudur. Bilhassa büyük venalarda, ductus thoracicusde ve daha az olmak üzere arteriyel sistemin lezyonlarına rastlanır (aort, andokart). Damarların entimasında likefaksiyona meyilli ve mebzul miktarda tüberküloz basilini ihtiva eden kazeöz mihraklara (Weigert mihrakı) denir. Tüberküloz tabiatlı endangitisler, likefiye olmak suretiyle pek çok miktarda basilleri kan dolaşımına göndererek akut yayılmalara sebebiyet verirler. Kan yayımı miliyer tüberküloz halini alıp ölüme doğru seyrederken bu yayıma sebebiyet veren esas mirhark tamamen şifa bulmak suretiyle ortadan kalabilir. Travma dışında bazı hususi şartlar da esas mihrakın faaliyetine ve likefaksiyonuna sebebiyet verebilirler.

Miliyer tüberküloz daima primer enfeksiyondan sonra olur. Primer enfeksiyonu takip eden safhada uzviyet tüberküloz enfeksiyonuna karşı allerjize olur. Allerji husule geldikten sonra kan yoluna giren basiller (tüberküloz antijenleri) damar dıvarlariyle temasa geldiği zaman eğer yeter derecede antikor basilleri tesbit edemezse kazeifikasyon husule gelir. Eğer fazla miktarda antikor sayesinde damar duvarları basilleri hazmedebilirse veya sadece bir yabancı cisim gibi muameleye tâbi tutarsa, o zaman tüberküloz granülasyon dokusu ve nedbe husule gelir. Antikor miktarı çok fazla ise ve antijeni tamamiyle tadil ederse o zaman hiçbir reaksiyon olmaz. Granülomaların teşekkülü antijen antikor reaksiyonu neticedidir (**Pagel**). Akut miliyer tüberkülozda rastlanan mihraklar, bilhassa proçes devam ettiği takdirde değişik karakterler gösterirler. Tipik miliyer tüberkülozda rastlanan proliferasyonları, alveol aralıklarına fibrinli ek - süda ve lökositlerin girmesinden ibaret olan pnömonik mihrakların teşekkülüne nazaran, daha uzun bir zamana ihtiyaç gösterirler. Kısa zamanda (2 - 4 haftada) teşekkül eden miliyer tüberküloz nekrozlu lökositer bir pnömoniden ibarettir. Hastalık daha uzun zamanda (6 - 8 haftada) inkişaf ederse o zaman tipik epiteloit höcrelerden ve dev höcrelerden yapılmış tüberküllere rastlanır. Mihrakların bu çeşitleriyle klinik seyir arasında daima bir paralelizm mevcut değildir. Bu müvazene vakaların ancak % 50 sinde bulunmaktadır. **Pagel**, 14 gün süren vakalarda epiteloit ve dev höcrelerden yapılmış tipik miliyer tüberküller görmüştür. Buna mukabil iki ay devam eden vakalarda da pnömonik sahalara ve nekroza tesadüf edilmiştir. Akut ve kısa seyirli vakalarda miliyer tüberküllere rastlanması belki de bu tüberküllerin teşekkülünden çok evvel hastalığın başlamış olması ve o zamanlar belli arazlar vermemesiyle izah edilebilir.

Morfoloji : Hematojen menşeli tüberküloz mihrakları büyüklüklerine ve kesafetlerine göre ayırt edilmektedirler. Vücudun birçok organlarında ufak mihrakların yayılmasiyle kendini gösteren şekle jeneralize miliyer tüberküloz denir. Jeneralize miliyer tüberküloz vakalarının büyük bir kısmı primer kompleksin aktif safhasında husule gelir. Daha ziyade bu şekil ufak çocuklarda görülür. Yaşın ilerlemesiyle jeneralize miliyer tüberküloz daha az vukua gelmektedir. Hematolojik tüberkülozun morfolojik olarak birçok çeşitleri vardır: Klasik miliyer tüberküller , iri nodüller, abseyi andıran nekrotik mihraklar, neoplazmaya benzeyen massif tüberkülomlar ve hattâ hematojen menşeini hiç düşündürmeyen kazeöz pnömoniler gibi. Bu çeşitli lezyonların husulünde enfeksiyonun natürü mü, yoksa

hasta organların mı, basilin giriş yolu ve şahsın reaksiyon derecesinin mi rolü olduğu bugün kati olarak bilinmemektedir.

Klinik : Hastalığın klinik tablosunda yayımın sıklığı, kesafeti ve akciğer dışı yayılma derecesi mühim rol oynar. Beraber bulunan tüberküloz menenjit, miliyer tüberkülozun seyrini kısaltabilir, kemik iliğinde hastalık, yüksek lökositoza hattâ lösemiyi andıran bir kan tablosuna sebebiyet verebilir. Hastalık bermutat basile karşı dokularda aşırı hassasiyet gösteren kimselerde daha sık rastlandığından aşikâr klinik arazlar her zaman bulunur.

Hematojen tüberkülozun klinik şekilleri : Klasik manzaralarına göre üç çeşittir. 1) Tifoit şekil, 2) Psödopiyemik şekil, 3) Mide bozukluğu ile müterafık ateşli şekil.

Gösterdikleri klinik tablo ve arazlara göre : 1) Akut jeneralize granüli, 2) Akciğerin klasik akut miliyerleri, 3) Hafif şekiller, lokalize ve intikal şekilleri, 4) Tüberkülozun evolütif devresine göre şekiller ayırt edilmiştir.

Tifoit şekil : En klasik şeklidir.

Başlangıcı, sağlam durumda olan bir kimsede birdenbire olur. Çok defa yavaş başlar, tedrici olarak şiddetlenir. Tifoyu andırır. Bununla beraber normal olarak bir plörezi serofibrinöz ile başlayabilir. Bir travmadan, eski tüberküloz bir mihrak üzerine cerrahi müdahaleden sonra da olabilir.

Bu başlangıç safhasında bir granüli teşhisine gidilebilir. İlk günde yapılan radyografide normal görülür. Karakteristik radyolojik gölge bu devrede görülmez. Süratle duraklama devresine girer.

Duraklama devresi : Tifo manzarası vardır. Fakat thyphos hali yoktur. Nabız ve ateş arasında aykırılık görülmez. Hasta süratle zayıflar, teneffüs arazları yoktur, hafif kuru bir öksürük ve nefes darlığı vardır, bilhassa oskültasyonda anormal hiç bir araz bulunmaz. Hatta tifonun seyrinde klasik olarak duyulan birkaç bronş ralleri de bulunmayabilir. Bazen bu esnada hemoptezi görülebilir. Bu araz teşhise çok yardım eder.

Kan kültüründe % 70 basil bulunur. Tifo için kan kültürü ve serolojik muayeneler menfidir. Bundan başka tüberküline karşı deri reaksiyonu evvela müsbet iken sonra tedrici olarak hafifler ve kaybolur, (anerji) teessüs eder. Deri reaksiyonunun birdenbire menfi olması nadir olmakla beraber büyük bir kıymeti vardır. Az bir zaman sonra plevra ve akciğere ait arazlar iyice meydana çıkar, nefes darlığı, siyanoz (burun ucu, dudaklar, elmacık kemikleri, parmak ucunda) görülür. Öksürük kuru, kentözdür. Balgam bulunmaz veya pek çüzidir. Basili bulmak istisnai olarak mümkündür. Plevra arazları ekseriya bulunmaz. Bazen hafif frotman, bazen ise az miktarda eksüda teessüs eder. İki taraflı olabilir, yutkunmada zorluk veya ağrılı yutkunma, dizfaji), fareks ile trakea arasında granülasyona ait afoni görülebilir. Duraklama devresinin daha başlangıcından itibaren teşhis radyografi ile mümkündür. Her iki akciğer sahasının heyeti umumiyesinde granit manzarası görülür.

Seyri: Teşhis konur konmaz derhal uzun süren (5 - 6 hafta) yüksek dozda bir streptomycine tedavisi tatbik edilmelidir.

a) Eğer streptomycine tedavisi tatbik edilir ve müessir olursa hastalığın seyri derhal müsait bir duruma girer. Ateş, nefes darlığı, zayıflama düzelir 1 - 2 haftada genel durumda bir iyilik tesessüs eder. Radyolojik değişiklik ancak altıncı haftadan sonra başlar.

Nadir olarak birinci aydan evvel iyilik görülebilir. Bütün patolojik gölgelerin kaybolmasına varıncaya kadar tedaviye devam edilir. Vakaların yarısından fazlasında bu iyilik vukua gelir. Bu esnada streptomycine'e ait toksik arazlar husule gelebilir, bu zaman hastalığın seyri fenalaşabilir. Kaşeksi ile biten sübakut bir granüli haline doğru seyreder veya kronik ftizi meydana gelir.

Hastalık iyileştikten sonra tekrar nüküs olursa tekrar antitüberküloz ilâçlar (**Str**-INH, PAS) verilir bilhassa menenjit ile ihtilat etmiş vakalarda her üç antibiyotik beraberce kullanılır. Şimik tedaviye tâbi tutulmayan hastalarda daha çok menenjitle ölüm vukua gelir. Nadir olarak purpura veya perituvana ait arazlar veya kaşeksi ile ölüm olur.

Psödopiyemik şekiller: Evvelki şeklin aynıdır. Yalnız bu şekilde birdenbire genel durumun bozulması, gayri muntazam ateş, bol ter titreme ile ateş yükselmesi sebebiyle bir süpürasyon hali gösterir. Tifoit şeklin seyrinden daha kısa bir zamanda antitüberküloz ilaçlar tatbik edilmediği takdirde ölüm olur.

Mide bozukluğu ile müterafık şekil: Sinsi seyreder. Ateş az yüksektir, hazım yoluna ait arazlar klinik tabloya hakimdir. Sonra mutat hastalık seyriyle evolüsyonunu yapar.

Klasik akut akciğer miliyerleri: Birdenbire teneffüs sistemi üzerine nazarı dikkati çeker. Üç değişik şekil gösterir 1) Boğucu - suffocant - şekil, 2) Kataral şekil, 3) Plöral şekildir.

Jacoud tarafından yazılan boğucu şekil akut ftizinin asfeksik şeklidir. Gençlerde ve genç kahillerde görülür. Evvelce teşhis edilmiş bir kronik akciğer tüberkülozunun ekseriya bir ihtilâtı olarak teessüs eder. Burada başlangıç şiddetli olabilir. bazen birdenbire ateş yükselir ve nefes darlığı, şiddetli siyanoz, sıkıntı olur. Bazen kanlı balgam vardır. Oskültasyonda hiç araz alınmaz, menenjit arazları yoktur, hususi bir tedavi yapılmazsa 15 - 20 günde ölüm olur. Antitüberküloz ilâçlar hastalığı tamamiyle iyi bir şekle sokarlar, şifa elde edilebilir.

Empis'in kataral şekli : Bronkopülmoner arazlar hakim olarak bulunur. Başlangıcı âni ve şiddetlidir. Yaygın bronşit arazlarıyla, bronkopnömonik veya kapiller bronşit tablosu bulunur. Bilhassa nefes darlığı çok fazladır, bol balgam ve radyolojik bulgu ile kolaylıkla teşhis edilir.

Plöral şekil : Bu şekil diğer klinik tablolardan tamamiyle farklıdır. Her bakımdan serofibrinöz bir plörezidir. Üç mühim araz gösterir. 1) Genel durum ileri derecede bozuktur. Yüksek ateş, yorgunluk, halsizlik, her gün daha artan zayıflama bazen splenomegali bulunur. 2) İleri derecede mevcut aşikâr fonksiyonel arazlarla eksüdanın hafif olması arasında bir fark vardır. Hastada görülen nefes darlığı bunu izah edemez. 3) Bir taraftaki serofibrinöz plöreziye diğer tarafta plöral reaksiyon iştirak eder.

Bu klinik şekiller arasında atipik olanlar bulunur (**Izambert**'nin boğaz - gırtlak şekli, apandisiti andıran şekil, barsak arazlariyle müterafık şekil, menenjitli şekil gibi). Radyolojik tetkikler bize her miliyer tüberküloz vakasının muhakkak ölümle neticelenmediğini sinsi ve gizli seyreden şekillerin bulunduğunu meydana çıkarmıştır.

Yaygın sübakut akciğer miliyer tüberkülozu : Uzun süren devamlı bir grip şeklindedir. Seri halinde hastalığın evolüsyonunda alınan radyografilerle akciğerde granülasyonların aynı zamanda husule gelmediği kanaatını verir. Bu şeklin seyri müsaittir. Resolüsyona doğru gider kısmen de miliyer elemanların fibröz transformasyonu husule gelir. Antitüberküloz ilâçlarla tedavi mümkündür.

Periferik metastazlarla migratris miliyerler: Evvelce tüberküloz geçirmiş bir hastada akciğer ve akciğer dışı organlarda uzun ve devamlı tüberküloz bulunur akciğerde ve pusse halinde diğer organlarda tüberküloz mihrakları teşekkül eder. Akciğerde muayyen

bir sahada birkaç granülasyonun görünmesiyle karakterizedir. Ekseriya jüksta hiler mıntakada husule gelir. Bir kısım elemanlar fibröz granülasyon ve skleroza doğru seyrederler. Diğer bir kısmı ise yeni bir pusse olmadan tamamiyle kaybolurlar.

Bard'ın gizli miliyerleri: Ufak ve hafif pusselerle akciğerlerde mikronodüler yayımlar husule gelir. Zaman zaman bu pusseler ateşli olup akciğer dışında hiç lokalizasyon göstermez. Bazen perituvan, idrar yolu ile jenital organlarda gizli teessüs eden mihraklar görülebilir.

Soğuk granüli : 1924 de *Saye, Burnand* tarafından ilk defa olarak yazılmıştır. Soğuk granülinin başlangıcını tâyin etmek müşküldür. Çok defa sistematik ve seri halinde radyolojik kontroller ve depistaj esnasında meydana çıkar. Mühim olarak; hastanın genel durumu iyidir, ateş yoktur. Kan tükürme, plevrada az miktarda eksüda, gripal bir hal gibi hafif arazlarla bazen kendini gösterir. Balgam bulunmaz, kronik ve soğuk granüli hafif lokal ve genel arazlarla aylarca devam edebilir. Çok defa yavaş yavaş müterakki bir şekil alır ve vehamet gösterir. Bu meyanda lezyonun gerileyerek iyiliğe doğru seyrettiği de görülebilir. Hastalığın tipik şekli nadirdir. Her yaşta bilhassa çocuklarda ve (20 - 30) yaşlarda daha sık görülür.

Klinik : Mutat olarak tipik şeklinde evvelâ genel durumda bozukluk ve toksik arazlar görülür. Hasta süratle zayıflar. Deride hafif siyanoz, iştahsızlık, bulantı ve kusma vardır. Sübfebril ateş bulunur. Kadınlarda ay başından önce nüküsler ve ateş olur. Nabız süratli, fonksiyonel arazlar hafiftir. Öksürük nadirdir. Fakat bulunduğu zaman kuru ve müannittir. Balgam hemen hemen görülmediğinden basil bulunmaz. Ateşsiz veya sübfebril seyirli kan tükürmeler bulunur. Fizik arazlar belirsizdir. Teneffüs her iki akciğerde hafif duyulur. Enspirium sert, ekspirium uzundur. Zirvede veya sissüral mıntakada birkaç sukrepitan rallerle yaygın sibilan rallar duyulur. Oskültasyonda alınan arazlarla radyolojik bulgu arasında bir aykırılık vardır.

Radyolojik olarak; radyoskopide pek belli değildir. Radyografide her iki akciğerde darı daneli veya biraz daha büyükçe veyahut nokta halinde granit manzarasında (granit retiküle) görülür. Kazeifikasyon ve kavern de görülebilir. Hastalık adi ftizi şekline geçer. Radyolojik olarak akciğer bu nodüllü toplu mihraklarla beraber berrak sahalar gösterir. Nodüller üniformdırlar. Dağınık oldukları zaman kenarları gayet vâzıh daireciklerden ibaret olarak görünür. Her iki akciğerin bütün sahasını veyahut orta kısımlarını işgal ederler. Bu şekilde granüli tablosu, ancak hastalığın başlangıç safhasında görülür. Daha sonraları akciğerin berraklığı azalır. Hastalığın daha ilerlemiş safhasında akciğerlerde kesafet gösteren mıntakalar bilhassa zirvede kavern, kaidede plevranın iltihabına ait arazlar, diyafram kubbesinin gayri muntazam olması husule gelir.

Evolüsyon ve proğnoz : Seyri çok değişiktir. Aylar, senelerce sürer. On sene devam eden gizli şekiller vardır. Vakit vakit küçük ateşler konjesyon ve bronşit şeklinde tezahür eder. Bazen kanlı balgam, uzak mesafede bir lenfa be-

zine ait bir pusse, plörezi gösterir. Ekseriya kazeöz tegayyür ve kavite teşekkülü neticesi ölüm olur. Bir kısım vakalarda yavaş yavaş kaşeksi husule gelir. Toksik miyokardit ve asistoli ile ölüm olur. Bazı vakalarda akut granüli şekline geçer. Bu sebeple: 1) Toksemik, 2) Hiposistolik, 3) Ülserli şekiller tarif edilmiştir.

Tedavi: Granülinin umumî tedavi şemasında olduğu gibidir.

Lokalize miliyerler: Az veya çok yaygın olarak bütün ülserli kazeöz tüberküloz seyrinde lokalize mikronodüler tezahürata rastlanır. Bunların görülmesi münakaşasız olarak vahameti gösterir. Hususiyle tüberküloz lobitlerde, sağ üst lobun kaviter lezyonunda, sol alt lobda ekseriya mikronodüler olarak görülür. Vahamet alâmetidir.

Sunî pnömotoraksla tedavi edilen tüberküloz hastalarda mukabil tarafta küçük mikronodüler miliyer arazların görülmesi keza hastalığın vehametini gösterir. Bir de sero fibrinöz plörezilerin seyri esnasında aynı tarafta klavikül üst veya altında mikronodüler küçük buketlere rastlanır. Büyük bir hemopteziden sonra akciğerde granit manzarası görülür. Bu bermutat (alt bronko vasküler) bir pedikül hizasındadır. Bunun patojenisi henüz anlaşılamamıştır. Bir taraftan damarlara ait bir staz, diğer taraftan istilâ ettiği bronşlardan hastalığın intikali düşünülmektedir. Granit manzarası iki ilâ üç ayda rezolüsyona doğru seyreder. Bununla beraber hakiki bir miliyer tablosu olarak uzun bir seyir gösterebilir.

İntikali şekiller: Miliyer tüberküloz ile galopan ftizi arasında intikali şekillerdir. Bunlar akut miliyerler gibi başlarlar. Fakat seyirleri bütün aktif tedavilere (antitüberküloz ilâçlar müstesna) rağmen hastalık uzar sonra irinli balgam başlar. Radyografide her iki akciğerin muhtelif kısımlarında müteaddit kavernlerin mevcudiyeti görülür. Aynı şekilde soğuk granüli ve yaygın akciğer sklerozu arasında intikal şekilleri bulunur.

Silikoz ile iştirak etmiş şekiller: Miliyerler tüberküloz enfeksiyonunun bütün evolütif devrelerinin seyri esnasında gözükebilir. Nitekim:

a) Antiallerjik miliyer. Çok erken gözükür. Anormal olarak uzun bir allerji safhası gösterir. Prognoz sistematik olarak fena değildir.

b) Primoenfeksiyonun seyri esnasında miliyer pusseler. Mediyastinumda adenopatilerle beraber bulunur. Nadir olarak vahimdir.

c) Sekonder devrede miliyer. **Ranke** teorisine göre, hematojen yayılma devresi olduğundan tabiatiyle bu devrede miliyerler daha sık görülür.

d) Reenfeksiyon tüberkülozun seyri esnasında miliyerler. Nadirdir. Kitle halinde eksojen sürenfeksiyon olması lâzımdır. Çok defa bunlar ülserli kazeöz bir ftizinin seyri esnasında basit epifenomenler olup gizli küçük miliyer pusselerdir.

Teşhis ve teşhis tefriki: Müsbet teşhis radyografi ile konur. Granülinin preradyolojik devresi yani radyolojik olarak araz vermeden evvelki devresini unutmamak lâzımdır. Her ne kadar bu müddet kısa bir zaman olmakla beraber hatırdan çıkarılmamalıdır. Teşhis güç olabilir. Deri reaksiyonu bir granülinin seyri esnasında tedricen menfi olabilir. Balgam nadir olduğundan bakteriyolojik muayene bilhassa akut granülinin ilk safhasında mümkün olamaz. Mide suyunun, boğaz mükozasının muayeneleri, sternal ponksiyon, oftalmoskopi faydalıdır. Balgamın kültür ve inokülasyonu yapılmalıdır. Kan kültürü kıymetli olabilir. Akut jeneralize şekillerinde granüli, tifo ve tifoya

benzeyen bütün intan hastalıkları (andokardit, sepsis...) ile benzerlik gösterir. Ateşli asfeksik akut şekildeki bronkopnömoni ile karışır. Radyolojik muayene hakiki teşhisi koyar. Kronik ve sübakut seyir gösteren miliyer vakaların teşhisi güçtür. Bilhassa :

Kanser miliyeri, mide kanserinde sık vukua gelir. Hilüsde büyük adenopati ile müterafıktır. Küçük mikronodüler lekeler kaidelerde olur zirveler temizdir.

Silikoz. Akciğerde daha büyük danecikler gösterir. Opak, daha ziyade, jükstahiler nahiyelerde olur. Görünüşü granit şeklinden ziyade mermer manzarasındadır. Elemanlar müsavi büyüklükte değildir ve tüberküloz miliyerlerden büyüktür. Hastanın mesleği, antesedanı teşhise yardım eder. Her iki hastalık beraberce bulunursa teşhis hakikaten güçleşir.

Besnier - Boech - Schaumann hastalığının miliyer şekli, az net bir granit manzarası gösterir. Hilüsler dallı budaklıdır. Periferik adenopati vardır. Deri, kemik gözlerde lezyon bulunur. Deri tüberkülin testi menfidir. Frengide miliyer çok nadir olur.

Poumon cardiaque, münteşir mikronodüler gölgeler verebilir. Fakat hilüs hizasında hâkim olarak bulunur ve ekseriya retiküle bir manzara verir. Kalb ilâçlariyle kaybolur. Diğer akciğer hastalıkları hususiyle bronşektazi, bronşit kapiller, akciğer konjesyonları, bronkopnömoniler tâyini ekseriya müşkül olan granit manzarası verebilirler. Periarterite noueuse keza aldatıcı soğuk granüli gölgeleri verebilir.

Lâboratuvar muayeneleriyle tüberküloz teşhisi konduktan sonra, tüberlülozun diğer akut hastalıklardan tefrik edilmesi lâzımdır. Akut miliyer vakalar (tifobasilloz, lobüler yaygın bronko pnömoni veya galopan ftizi) den ayırt edilmelidir. Tifobasilloz, meydana çıkış şartlariyle, akut granüliden kolaylıkla ayırt edilir (radyolojik olarak primoenfeksiyon gölgesi ve bunun müsait seyri) Kronik seyreden vakalarda münakaşa yalnız soğuk granüli ve akciğerin basit tüberküloz sklerozu için olabilir. Soğuk granüli akciğer sklerozunun tamamiyle hususi bir nev'inden başka bir şey değildir.

Prognoz : Miliyer tüberkülozda mihrakların birçoğu eksüdatif, bir kısmı da prodüktif lezyonlardan ibaret olduğundan streptomycine tedavisi vakaların birçoğunda çok iyi neticeler vermektedir. Bununla beraber her vaka bu tedaviye iyi cevap vermemektedir. Eğer miliyer tüberküloz yalnız akciğerlerde ise ve diğer organlar sağlam olursa bu gibi hastalar süratle iyileşebilirler. Fakat ekseriya diğer organlar da hasta bulunmaktadır. Bu bakımdan radyografi ile akciğerde granüli tesbit edilen vakalarda prognoz her zaman için ciddî telâkki edilmelidir. Menenjitle ihtilât etmiş vakalar antitüberküloz ilâçlar tatbik edilmediği takdirde ölümle neticelenir. Diğer organlarda hususiyle (barsak, gırtlak) daki arazlarına gör hastalığın akibeti fenadır.

Tedavi : Miliyer tüberkülozdaki tüberküller konjonktif yapının minimal nedbe tarzında kondansasyonları haline geçecek kadar küçüktür. Bunlar taze olduğu nisbette yani ne kadar çok epiteloit höcrelerden müteşekkil ise şifa ihtimalleri de o derecede artar. Binaenaleyh tedaviye erken başlanması lâzımdır. Bu suretle tedavi neticeleri anatomik duruma tâbidir. Mihrak şifasının mânası, basillerin mihraktan kaybolması demektir. Basillerin latant halinde kalışı hastalığın nüksetmesine sebep olur. Streptomycine kan yolu üzerindeki gizli mihraklara tesir edebilmektedir. Miliyer ve menenjit tüberkülozda tesiri aşikârdır. Menenjitlerde fibrinöz peynirleşmiş eksüda husule geldiği zaman bu lezyonlar içinde gizli kalmış basillere karşı tesiri azdır.

Tıbbi literatürde şimdiye kadar yayınlanan streptomycine ile tedavi edilen miliyer tüberküloz vakalarının tamamiyle iyileştiğini görmekteyiz. Bununla beraber streptomycine tedavisine rağmen ölüm veyahut iyileştikten sonra hastalığın bıraktığı sekeller mevcuttur. Streptomycine tedavisinden sonra hastalığın bazen durakladığı fakat bir müddet geçtikten sonra nüksettiği görülmektedir. Tedavi neticeleri hastalığın şiddetine, ihtilâtlarına ve enfekte ettiği organa göre değişir. Granülinin hususiyle akut veya sübakut şeklinde streptomycine ve diğer antitüberküloz ilâçlar müessirdirler. Günlük doz 1 - 2 gramdır. Tüberküloz menenjiti ve granüli vakalarında yüksek doz verilmelidir. Akciğer tüberkülozunun diğer şekillerinde üç günde bir gram streptomycine kâfi olmakla beraber bu vakalarda her gün 1 ve 2 gr. streptomycine zaruridir (adale içine sabah ve akşam birer gram). Tedaviyi daha müessir kılmak ve basillerin streptomycin'e karşı mukavemet kazanmalarını geciktirmek maksadiyle streptomycine ile Pas veya INH kombine olarak verilmesi daha muvafıktır. Haftada beş gün (12-14 gr. PAS veya her gün kilo başına 5-10 mlgr. INH) verilir. PAS verildiği takdirde beş günden sonra iki gün ara vermek ve tekrar aynı şekilde devam etmek lâzımdır. Birkaç aylık tedaviden sonra, radyografide tesbit edilen ince ve eşit büyüklüklerdeki nodül serpintileri tamamen silinir. Menenjitle müterafık vakalarda prognoz daha fena olacağından elde edilen iyilik nisbeti daha uzun bir zamana ihtiyaç gösterir. Bu sebeple miliyer tüberkülozun tedavisi esnasında gerek tedavi gerekse menenjitle ihtilâtının erken tesbiti maksadiyle hastanın kontrolu ihmal edilmemelidir. Bu kontrol : 1) Ağızdan ve rektal olarak hastanın ateşinin alınması, 2) Kilo kaybı olup olmadığı, 3) Sedimantasyonun muntazam olarak ölçülmesi, 4) Klinik olarak menenjit şüphesine ait en ufak bir araz görüldüğü takdirde likorun alınarak tetkiki, 5) İşitme cihazının ve göz dibinin muayenesi yapılmalıdır.

Tedaviye bütün patolojik belirtiler kayboluncaya kadar devam edilmelidir. İyileşme, umumi halin düzelmesi, ateşin aylardanberi normal olması, sedimantasyonun düzelmesi ve akciğerin radyografisinde granüli manzarasının tamamiyle silinmesiyle teessüs eder. Balgam veya mide suyunda basil kay-

bolur. Göz dibinde lezyon varsa nedbeleşir. Menenjlerde ihtilât olmuş ise bu na ait klinik ve bilhassa biyolojik arazlar kaybolur. Hastalar iyileştikten sonra evvelâ her ay, sonra 3 - 4 ayda bir 2 - 3 sene müddetle akciğerlerin radyolojik kontrolleri yapılmalıdır. *D. Feld,* günde üç gram streptomycine verilerek tedavi edilen bir miliyer tüberküloz vakasında 76 gramdan sonra agranülositoz görmüş ve tedavi kesildikten on altı gün sonra hastada agranülositoza ait arazlar kaybolmuştur. Tüberküloz tedavisinde stroptomycine'in en iyi netice veren endikasyon sahası akut hematojen yayımlardır. Bazı vakalarda birkaç gün içinde ateşin düşmesiyle beraber görülen klinik iyilik süratle devam etmektedir. Diğer antitüberküloz ilâçlarla (PAS, INH) yapılan kombine tedaviden elde edilen neticeler bilhassa rezistans bulunan vakalarda daha müsaittir.

AKCİĞERİN YUVARLAK, KESKİN HUDUTLU TÜBERKÜLOZ LEZYONLARI (TÜBERKÜLOMA)

Akciğerin yuvarlak keskin sınırlı tüberküloz lezyonları muhtelif isimler altında tarif ve tasnif edilmiştir. Bu mihraklar ekseriya geniş, yayğın lezyonların bir kısmı olarak ele alınmıştır. *Assmann* mihrakları, preftizik enfiltrasyonlar, büyük kompleks mihrak ve dolu kavernler gibi lezyon guruplarında rastlanmaktadır.

Gerhard (1915) ilk defa (solitaerknoten) münferit nodüller olarak isimlendirdiği bu lezyonları 25. mm. diametrinde yuvarlak bir mihrak olarak tarif etmiş ve bunları akciğer içinde tüberküloz lenfa bezleri olarak kabul etmiştir. Bilâhara **Jacobeus** ve **Key** (1921) tümörü andıran akciğerde soliter tüberküloz mihraklarının mevcudiyetini yazmıştır. **Grass, Scheidenmandeil** (1922) bir kiraz büyüklüğünde çevresi fibröz bir kapsül ile çevrilmiş kazeöz veya kireçlenmiş akciğer lezyonlarının patolojik anatomisini tarif etmiştir. **Hitzenberger, Fleischner** (1925) ve diğer müellifler akciğerin metastatik tümörler manzarasında yuvarlak ve keskin sınırlı müteaddit şekildeki tüberküloz lezyonlarından bahsetmişlerdir.

Albert 1931 de neşrettiği bir yuvarlak çevreli tüberküloz enfiltrasyon vakasında ilk defa olarak bu lezyonlardan birinde kavern teşekkülünü ve balgamda basilin müsbet olduğunu göstermekle in vivo tüberküloz teşhisini kati olarak koymuş ve bu suretle alâkayı çekmiştir. Bundan sonra **Birkelo, Kasper** (yuvarlak mihraklı akciğer tüberkülozu) ismi altında 60 vaka yayınlamışlardır. Keza **Wang, Hsu** ve **Wu** (1937) (akciğer tüberkülozunun soliter şekilleri) ismi altında 50 vaka, **Besta** ve **Torelli** (1939) akciğerin yuvarlak tüberküloz mihrakları (Tuberkulose Rundherde der Lungen) ismiyle 10 vaka neşretmişlerdir. Bundan sonra Alman literatüründe (**Straub mihrakı**) ismi altında benzer/vakaların patolojik anatomisi (**Wolff, Koch, Uehlinger** ve diğer müellifler tarafından) yazılmıştır. 1940 dan sonra akciğerin keskin hudutlu yuvarlak tüberküloz mihrakları (**Tüberküloma**) ismi altında geniş neşriyata sebep olmuş bilhassa 1950 den itibaren bunların rezeksiyon ile tedavileri, patojeni ve prognozu önemle ele alınmıştır.

Tüberküloma : Muhtelif müellifler çeşitli şekilde tarif etmişlerdir.

Görünüşleri : Umumi olarak küçük tüberkülomalara büyüklerden, tek tüberkülomalara müteaddit olanlardan daha sık rastlanmaktadır. *Suter* ve *Rutimann*'ın istatiklerinde müteaddit tüberküloma % 10 nisbetinde kaydedilmiştir. *Berg* (1937) iki bin tüberküloz hastadan (24) ünde yuvarlak mihraklara (21 tek, 3 müteaddit), *Wang* muhtelif şekildeki iki bin akciğer tüberkülozu vakasında (77) tüberküloma tesbit etmişlerdir. Son senelerde tüberkülomalara daha sık ratlanmasının sebebi antitüberküloz ilâçlar ve yapılan seri kitle halinde radyografik kontrollardır. Birçok müelliflere göre kadınlarda erkeklerden daha sık görülmektedir.

Lokalizasyon : Tüberküloma daha ziyade akciğerlerin üst bölgelerinde, klavikül altında 1 - 3 üncü kaburga aralıkları hizasında bulunmaktadır.

Bununla beraber akciğerin bütün bölgelerinde bulunabilir. Neşredilen vakalarda lezyonların muhtelif loblardaki lokalizasyonuna göre (*Wang, Moyes, Black - Ackerman, Mahon* ve *Forsee*) :

Sağ üst lobda 43
Orta lobda 4
Sağ alt lobda 30
Sol üst lobda 33
Sol alt lobda 17 tüberküloma tesbit edilmiştir.

Tüberkülomalar umumiyetle plevraya yakın bulunmaktadırlar.

Patolojik Anatomi : Akciğerde görülen büyük münferit yuvarlak mihrak (Rundherd), hastalık atipik bir akciğer tüberkülozu haline geçtikten sonra (Tüberküloma) terimi kullanılmıştır. *Ghon* ilk defa yuvarlak mihrakların tüberküloz natürünü histolojik olarak göstermiştir. Tipik ve faal olmayan tüberküloma mihrakın esas yapısını patolojik anotomik olarak; exudatif-bronkopnömonik bir akciğer mihrakının nekrozundan ve bunun içindeki normal doku bakiyelerinden veya tüberküloz granülasyon dokusunun kazeifikasyonundan meydana gelen, mayi şeklinden kalsifikasyona kadar değişiklik gösteren tüberküloz kazeifikasyonu teşkil eder. Kazeifikasyon kitlesi fazla veya az tüberküloz basili ihtiva eder. Olgunlaşmamış şekilde, mayi yahut mayileşmekte olan muhteviyatla beraber, kitlevi yüksek virülanslı basil bulunur (*Mahon* ve *Forsee*). Muhteviyatı koyulaşmış, daha ziyade kireçleşmiş olgun tüberkülomanın içinde az miktarda, virülan yahut virülansı hafif basil bulunur. Kazeifikasyon kitlesi mayi, katılaşmış veya tebeşirleşmiş bir şekilde tamamen homojen olabilir, fakat konsantrik tabaka şeklinde bir yapı da gösterebilir (*Lachmann*). Bazen kazeifikasyon kitlesi içinde kan damarı ve bronş artıkları bulunur. Tek tük vakalarda histolojik olarak akciğer doku bakiyesi de gösterilmiştir (*O. Koch*). Homojen manzaranın değişmesi muhtelif şekil ve büyüklükteki kireç parçalarının merkezi veya muhiti yerleşmesi ile de meydana gelebilir. Kazeifikasyon kitlesi soğan zarları tarzında bir şekil gösterebilir (*Haight* ve *Farris*). Kazeifikasyon mihrakı ekseriya bir granülasyon tabaka dokusu ile ve tüberküloz yuvarlak mihrakını karakterize eden etrafındaki sağlam akciğer dokusundan kati olarak ayrılır. Antrakozlu pigmantasyon gösterebilen kalın ve sık hiyalen konjonktif dokudan terekküp eden bir kapsül ile çevrilmiştir (*Fleischner*). Yuvarlak mihrakın kapsülü üzerindeki bronşlar ve kan damarları tegayyüre uğramıştır, bunların muhiti olanları ise normal bir strüktürü havidir. Küçük tüberküloz tabiatlı yuvarlak mihraklar konjonktif doku kapsülünden menşeini alan hiyalen doku ile işlenebilir. Bu hal büyük soliter yuvarlak mihraklarda mevcut değil gibidir. Yuvarlak mihrak sükûnette kaldığı müddetçe etrafındaki akciğer dokusu hiçbir reaksiyon göstermez. Fakat tek tük vakada periferde birkaç tüberkül bulunabilir. Yuvarlak mihrakın büyümesi perifokal bir iltihap ve yeni bir granülasyon doku tabakasının meydana

gelmesi ile olur. Bu tabakanın kazeifikasyonu ile yeni bir yuvarlak mihrak tabakası teşekkül eder (*Uehlinger*). Devamlı şekilde büyüme kazeifiye pnömoni mıntıkasının muntazam kazeifiye granülasyon dokusu şekline geçmesi ile konsantrik tabaka tarzında bir yapı meydana getirebilir. Fakat büyüme yalnızca perifer bir faaliyetin neticesi değil, aynı zamanda iç kısımdaki faaliyet veya mayi artması neticesi ekspansif bir büyüme şeklinde olabilir (*Dissmann*).

İç kısımdan yumuşama veya perifokal mihrak reaktivasyonu husule getiren tesirler neticesi, yuvarlak mihrak kapsülünü tahrip edebilir.

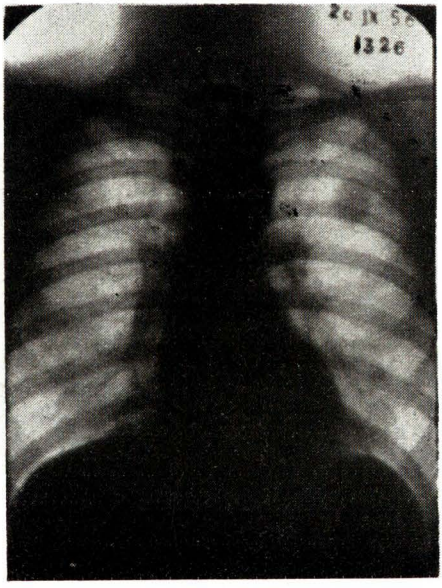

Şekil 60 — Sol üst lobda tüberküloma

Uehlinger'e göre yuvarlak mihrakın açılması kazeifiye kitle ile kapsül arasındaki prekavernöz bir aralık veya kapsülle akciğer parankimi arasında bir boşluk teşekkülü sebebiyle meydana gelir. Konjonktif doku kapsülünün tahribinden sonra ekseriya muhiti kısımda görülen kavern teşekkülü ve bunun bronş sistemi ile iştiraki tipik mutat bir ftiziye sebebiyet verir.

Tüberkülomalar nadir olarak ölüme sebep olmaktadırlar : Ölüm yaygın tüberküloz veya başka bir hastalık sebebiyle olmaktadır.

Tüberküloma, akciğer tüberkülozunun bütün devrelerinde görülebilir (*Fleischner* 1930), Primer bir mihrakın pnömonik bir kesafet şeklinde başlayarak yavaş yavaş küçüldüğünü, yuvarlak ve keskin hudutlu bir şekil aldığını

ve nihayet kireçlendiğni göstermiştir. Son zamanlarda birçok müellifler primer mihraktan meydana gelen birçok tüberküloma vakaları yayınlamışlardır. Bununla beraber tüberkülomaların birçokları postprimer olarak teşekkül ettikleri kabul edilmektedir. *Steiniger* (solitaerherd) olarak isimlendirdiği bu teşekkülün *Assmann* mihrakını takip eden safha olduğunu, *Uehlinger*, klavikül altı yuvarlak tübeküloz mihrakları preftizik enfiltrasyon kabul etmişlerdir.

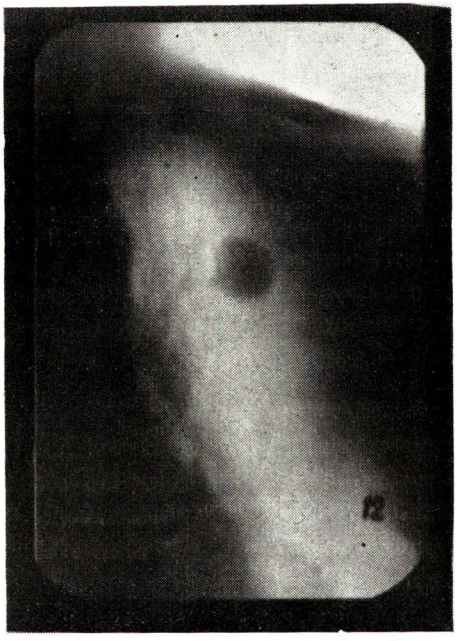

Şekil 61 — Sol üst lobda tüberküloma
(Tomo. 12 Sm.)

Kireçlenmiş primer kompleks anatomik olarak tüberküloma ile beraber bulunabilir. Post primer tüberkülomaların menşeinin hematojen veya bronkojen olması münakaşalıdır. *Schemmel*, tüberkülomanın hematojen menşeli olduğunu, nadir olarak bronkojen olabileceğini, *Koch* ise ekseriya jeneralize tüberkülozla beraber bulunduğunu bildirmişlerdir. *Hsu* (1938) Tavşanlarda vena jugularis için tüberküloz basilleri ihtiva eden kan pıhtısı şırıngasından sonra akciğerlerde tüberkülomaya benzer lezyonlar husule geldiğini yazmıştır. Bir kısım müellifler ise hematojen menşe kabul etmemektedirler bunları erken teşekkül eden ve bronkojen reenfeksiyonlar telâkki etmektedirler (*Bobrowitz*).

Tüberkülomada klinik ve anatomik bulgular, bu kazeöz nodülün bir başlangıç mihrak etrafında yekdiğerini takip eden konsantrik kazeifikasyonla

meydana geldiğini teyit etmektedir. Burada, a) Mihrakın konsantrik inkişafının radyolojik görünümü, b) Kireçlenmiş nodüller etrafında inkişaf, c) Kazeumun konsantrik safihalar halinde yerleşmesi görülür. Santral mihrakın natürü bazı vakalarda lokalize bronşit kazeöz, daha sık olarak *Aschoff - Publ* tipinin postprimer bir reenfeksiyon mihrakıdır. Santral mihrak bazı vakalarda primer mihraktır (*Nassan*). Primer mihrakın gittikçe büyüyen bir meyvasıdır (*Pagel*). Dev kazeöz mihrakların primer menşeli oldukları düşünülmektedir (*Harmsen*). Tüberkülomanın postprimer ve primer vukunun nisbetini tayin oldukça güçtür.

Tüberkülomanın merkezi konglomere nodül mihrakları olabilir veyahut konsantrik peynirleşme likefaksiyona uğramadan kuru kalır. Bu hadise evvelce kavern haline geçmiş ufak bir mihrakın çevresinde vukua gelir. Bir de santral mihrak teorik olarak kavernin yuvarlak bir nedbesi olabilir. Fakat radyolojik olarak bu keyfiyet teyit edilemez.

Tüberkülomalar patolojik anatomik tezahürlerine ve radyolojik manzaralarına göre gruplara ayrılmıştır:

Gurup I. Evvelce eksüdatif enfiltrasyon gösteren sahalarda teşekkül eden fakat keskin sınırı olmayanlar.
Gurup II. İyi bir şekilde hudutlandırılmış yuvarlak mihraklar.
Gurup III. Primer mihraktan menşeini alanlar.

Macmanus ve **Concannon'a** göre tüberkülomalar muhtelif şekilde teşekkül edebilirler.

1) Dev primer bir mihrakın kapsüllenmesinden,
2) Tüberküloz reenfeksiyon mihrakının kapsüllenmesinden.
3. Bir kavitenin tamamiyle bloke olmasından.

Moyes'e göre : 1) Postprimer kazeöz pnömoniden.
2) Tıkanmış kaviteden.
3) Primer mihraktan.

Ruttimann ve **Suter** tıkanmış kaviteleri tüberkülomalara idhal etmeksizin:

1) Pnömonik bir saha kapsülleşerek küçük bir tüberküloma husule gelir.
2) Birçok dağınık ve küçük mihraklar birleşerek (konglomere enfiltrat) bir tüberküloma meydana getirirler. Histolojik muayenede tüberkülomanın dış kapsülü içinde münferit mihrakları tesbit etmek mümkündür.
3) Konsantrik tabakalardan yapılmış karakteristik bir tüberküloma, küçük bir mihrak volümünün büyümesi, kapsülleşme ve devamlı tabakalanması sayesinde teşekkül eder.
4) Primer bir tüberküloz bakiyesi büyüyebilir.

Patolojik anatomi ve radyolojik esaslara göre :

Gurup I. Kavitelerin kapanması ile hususle gelen tüberkülomalar.
Gurup II. Kazeöz bronkopnömonik mihraklardan teşekkül eden tüberkülomalar (klinik ve radyolojik seyrinde bir nedbeleşme proçesi gösterir).

Gurup III. Bir veya birçok bronkopnömonik mihrakların birleşmesi ve kapsülleşmesi ile husule gelen tüberkülomalarda klinik ve radyolojik evolüsyon bir ilerleme proçesi gösterir.

Birinci gurup : Kavitelerin kapanmasında en çok rastlanan hâdise drenaj bronşunun tamamiyle tıkanmasıdır. Drenaj bronşunun ehemmiyeti ilk defa 1933 de bilhassa *Coryllos* tarafından belirtilmiştir. Bu müellife göre, kaviteler açık, kapalı ve daralmış olarak ayırılmaktadır. Kavitenin kapanmasında en mühim safha, drenaj bronşunun tıkanmasıdır. Kapanma tam olduğu takdirde kavitenin havası süratle imtisas ederek kavite kollabe olur. Cidarları yan yana gelerek nedbeleşir veyahut kavite içinde mayi mevcut ise drenaj bronşu tıkanınca mayi koyulaşır ve bazen kireç oturmasiyle kavite dolar. Bronşun tüberküloz lezyonları bronş stenozuna sebep olarak kavitenin tıkanmasını mucip olmaktadır. Kavitenin kollapsı ve oksijenin imtisası neticesi aside dayanıklı basiller uzun müddet yaşayamazlar.

Bronş yolunu dolduran tüberküloz granülasyon, hastalığın iyileşmesinde fibröz dokuya inkılap ederek drenaj bronşu tıkanır. Aynı zamanda kaviteli akciğer tüberkülozu süratle başka bir şekil alır, eksüdasyon ve likefaksiyon durur. Kavite cidarı ince fibröz bir kapsüle inkilâp eder. Kavite içindeki nekrotik madde kurur. *Pagel, Simmond,* kavitenin kapanması neticesi husule gelen sert kazeöz nodüle büyük bir önem vermektedirler.

İkinci guruptaki tüberkülomalar, hafif hududtlanmış enfiltrasyonların küçülmesi ve keskin bir sınırla sona ermesiyle teşekkül ederler. Tüberkülomaların bu şekilde teşekkülü pimer tüberküloz mihraktan veya postprimer tüberküloz bronkopnömonik bir mihraktandır.

Üçüncü gurup, radyolojik olarak temiz olan bir sahada bir veya mütaaddit küçük hudutları gayrimuntazam noktacıklar belirir. Biribirleriyle birleşirler ve nihayet yuvarlak keskin hdudutlu bir kesafet husule gelir. Volümü ufak noktacıkların mecmu büyüklüğü kadardır. Bazen daha büyük olabilir (*Mahon* ve *Forsee* 1950).

Ayrıca tüberküloma, patolojik anatomi görünümlerine göre üç gurupta mütalâa edilmektedir. 1) Çevresi fibröz bir kapsülle çevrilmiş, merkezi nekrotik bir kitle ihtiva edenler. Mikroskopik olarak akciğer dokusuna rastlanmamaktadır.. 2) Çevresi fibröz bir kapsül ile çevrili, merkezi kazeöz pnömonik bir saha ihtiva edenler. Pnömonik saha içinde akciğer dokusunun artıklarına rastlanabilr. Mikroskopik muayenede alveoller, bronş kesitleri, kan damarları ve elâstik lifler görülür. Hudutlanmış tübeküloz pnömonik kazeöz bir mihrak olarak kabul edilir. 3) Bu tip tüberkülomalarda konsantrik bir tabaka bulunur. Kesiti makroskopik olarak bu tabakalar, bir agaç kesitindeki halka halinde tabakalara veya bir soğan kesitine benzer. Merkezinde umumiyetle

küçük nekrotik ve bazen de kireçlenmiş olan tabakalar santral olarak sıralanmıştırlar. Fibröz doku, karbon pigmenti ile akciğer artıklarını ihtiva eden nekrotik sahalar bulunabilir. Bu tip tüberkülomada konsantrik tabaklar, tekerrür eden pusseler ve fibröz kapsül arasındaki safhalarda teşekkül ederler *Farris* ve *Haight, Uehlinger.*

Patojeni : Yuvarlak tüberküloz mihrakının meydana gelişine dair fikirler muhteliftir. *Anders, Ravelli, Brunner, Haight* ve *Farris yuvarlak* tüberküloz mihrakını primer mihrak olarak kabul etmelerine rağmen, umumiyetle bu lezyonun primer safhada, yani *Ranke*'nin birinci devresinde meydana gelmediği ve daha sonraki devrelere ait olduğu fikri hâkimdir.

Postprimer şeklin ekzojen veya andojen yani ekzojen yol ile olan andojen bir reenfeksiyonla mı husule geldiği meselesi literatürde tam bir şekilde izah edilmiş değildir. Yuvarlak tüberküloz mihrakının bronkojen mi yoksa hematojen mi husule geldiği meselesi de aynı şekilde müphem bir mesele olarak kalmaktadır. Mültipl, küçük, yuvarlak mihrakların sıklığı sebebiyle, metastatik, kan yolundan meydana geliş düşüncesinin taraftarları çoktur. Bronkojen meydana geliş başlıca *Klein* ve *Volff* tarafından ortaya atılmıştır. *Straub, Nagano* ve *Matsuoka, Tapia, Cil* ve *Calonge, O. Koch* ve *Uehlinger* tüberküloz yuvarlak mihrakının hem hematojen hem de bronkojen bir metastaz mihrakından meydana gelebileceğini kabul etmektedirler.

Straub'a göre mihrak tarzında bütün eksüdatif - pnömonik akciğer proçesleri, bilhassa hakiki erken irtişah, tochterinfiltrat, hematojen mihrak teşekkülleri, eski mihraklar etrafındaki taze enfiltratlar tüberküloz yuvarlak mihrakı şekline değişebilirler. Daha ziyade bir enfiltrasyondan olur. Tüberküloz yuvarlak mihrak endürasyona giden enfiltrasyondan ayrılmalıdır. Zira bu iki şekil patolojik - anatomik bakımdan farklıdır. Bir tüberkülomanın nadir olmıyarak, menşeini bir kavernin değişikliğe uğramasından (drenaj bronşunun tıkanmasından sonra) alabilmesi de mümkündür. Bu keyfiyet muhtemelen bir kollaps tedavisinin neticesidir. Nitekim kavernin solid bir mihrak şekline değişmesi zikre şayandır. Tüberküloz yuvarlak mihraklarının, bilhassa mültipl oldukları ve simetrik yerleştikleri hallerde, acaba kazefiye entrapulmoner lenf uktelerine mi tekabul ettiği hipotezide münakaşa edilmiştir. Kazeifiye - pnömonik akciğer mihraklarının streptomycine tedavisi altında bir tüberkülomaya değişmesi bilhassa ve neticede neopalazik teşekküller intibaını vermesi kayda değer (*Monaldi, Bandhauer*).

Bir tüberküloz yuvarlak mihrakının meydana gelmesi için başlıca muvafık allerjik reaksiyon yeri, organizmanın istisnai bir mukavemeti ve iyi bir müdafaa vaziyeti lâzımdır (*Fleischner, Fraenkel, Lachmann*).

Şüphesiz, yuvarlak mihrakın hangi patojenik şartlar altında husule geldiğine dair daha çok araştırmalara ihtiyaç vardır. Her halde muayyen bir

immüno - biyolojik reaksiyon vaziyetinin bir tüberküloz yuvarlak mihrakı meydana getirdiği henüz tesbit edilmemiştir. Bu atipik tüberküloz şeklinin tekrar mutat ve ağır bir akciğer tüberkülozu haline dönmesi meselesi ile beraber, yuvarlak mihrakın patojenezinde acaba enfeksiyonun şiddetinin, tüberküloz basillerinin bizatihi değişikliğinin (virülans değişmeleri) veya vejetatif fonksiyon vaziyetinin bir rol oynayıp oynamadığı düşünülmektedr. Burada gayri ihtiyari *Boeck - besiner - Schaumann* hastalığı ile - her ne kadar her iki atipik tüberkülozun biribirleri ile hiç bir alâkası yoksa da - aradaki benzeyişe dair bir düşünce hatıra gelmektedir.

Kollaps tedavisi neticesi bronşun tıkanarak kavern yerinde tüberkülomanın meydana gelmesi düşünülebilir. Bir kısım vakalarda ise bir kavernin yerinde kapalı, sert kazeifikasyon mihrakı haline değişmesi (**Wurm**) ve bunun da münferit yuvarlak bir mihrak halinde inkişafı olabilir. Bir kısım vakalarda da antitüberküloz ilâçlar hattâ şimik tedaviden sonra küçük tüberküloz yuvarlak mihrakların ortaya çıktığı görülmektedir.

Tüberkülomada kazeifikasyon gittikçe artmak üzere teşekkül eder ve kazeum tabaka tabaka üst üste (stratification) konsantrik bir şekilde bulunur. Bizzat kazeumun mütalâası için elâstik dokunun boyanması (*Wigert* usulü ile) lâzımdır. Bu şekilde hattâ hematein eozin boyamasiyle alveollerin hudutları, nüve bakıyeleri iyi bir şekilde görülür. Tüberkülomanın merkezi lobüler veya plürilobüler kazeöz pnömonidir (*Harmsen, Renault*). Tüberkülomanın konsantrik tabakalanması *Masson* trikrom boyama usulü ile iyi bir şekilde tefrik edilebilir. Tüberkülomanın kazeifikasyonu bütün noktalarda aynı safhada değildir. Merkezde daha ileri derecede ve ekseriya kazeum kurudur. Daha kolaylıkla parçalanır veya tamamiyle aksinedir. Bu zaman likefaksiyon başlamış demektir. Kazeum kesif mıntakalarında ancak pek az miktarda, tüberkülomanın ortasındaki çekirdek kısmında ve likefiye sahada basiller mebzul miktarda bulunmaktadır. Kazeöz lezyonların natürü tüberküloz olmakla beraber *Good* ve arkadaşları vakaların % 20 sinde lezyonun natürünü tesbit edememişlerdir.

Tüberkülomanın en mühim karakterlerinden biri de bütün tiplerinde görülen fibröz kapsül (1 mm. kalınlığında) ve mikroskopik olarak hiyalen konjonktiv doku, plazma ile lenfosit birikintilerinden müteşekkil konsantrik tabakalar ihtiva etmesidir. Fibröz kapsülün hemen iç tarafında bazen epiteloit dev höcrelerinden ibaret ince bir tabaka bulunur. Tüberküloz granülasyon dokusunun bulunduğu sahalarda bu kapsül daha incedir.

Tüberküloma muhteviyatının natürü, lüzucü, kuru, granüler ve tebeşir şeklindedir. Tüberküloma flüktüan bir lezyondan sert bir kitleye kadar değişebilir. Bazı müellifler olmuş veya olmamış tüberkülomalardan bahsetmişlerdir. Tüberküloma içinde tüberküloz basili anatomik piyeslerde araştırılmış ve muhtelif neticeler alınmıştır. Tamamiyle veya kısmen kireçlenmiş tüberküloma içinde basili tesbit etmek umumi olarak güçtür. Histolojik olarak bir bronşla irtibatı olan tüberkülomalarda mebzul miktarda basile rastlanmakta-

dır. Bunun haricindeki vakalarda basil bulunamamıştır. Kireçlenmemiş tüberkülomalarda basil tesbit edilebilmektedir. Kavern drenaj bronşu ile iştirakte bulundukça basil bulmak daima mümkündür. Drenaj bronşu tıkalı ise basil görülemez. Cerrahi müdahale ile rezeke edilen tüberküloma piyeslerinde bronşlar bir kısım vakalarda tüberkülomanın merkezi ile irtibatta olduğu görülmekle beraber diğer bir kısım vakalarda da ana bronşun, kazeöz madde ile alâkalı olarak cul de saç şeklinde nihayetlendiği görülür (*Feroldi, Perriol, Manguin* 1954). Bununla beraber bronş umumiyetle tüberkülomaya yakın bir yerde kronik nonspesifik bir iltihap neticesi husule gelen kesif fibröz bir plâkla kapanmıştır. Radyolojik olarak tüberküloma ile beraber atelektaziye rastlanmamıştır. Bunun sebebi tüberkülomaların birçok vakalarda plevra altında olmaları ve büyük bir bronşla irtibatta bulunmamasıdır. Tüberkülomaların plevraya yakın lokalize olmalarından dolayı bu hizada (tüberkülomanın hemen üstünde hiyalen kalınlaşma) viseral plevrada kalınlaşma olur. Tüberkülomaya ait belli başlı radyolojik bulgular, kireçleşme, kavern teşekkülü, satellit gölgeler ve tüberkülomadan hilüse doğru uzanan, iplik şeklinde ince gölgelerdir. Tüberkülomada kireçleşme manzarası değişiktir. Küçük tüberkülomalarda kireçleşme merkezidir, halbuki büyüklerde muhitidir. Kalsiyum gayrimuntazam dağılmış veya konsantrik halkalar şeklinde depo edilmiştir.

Tüberkülomada kavern teşekkülü gerek patolojik anatomi gerekse radyolojik bakımdan tesbit edilebilen bir olaydır. Bazen radyografilerde tüberkülomanın kaybolduğu ve aynı büyüklükte bir kavite ile yer değiştirdiğini görmek mümkündür. Bu kavitelerde ekseriya bir mayi seviyesi göze çarpar ve balgamda basil bulunur. Tüberkülomadan husule gelen kavernler değişik manzara arz ederler. Radyolojik olarak küçük gayri muntazam, bir bezelye büyüklüğünde şeffaf olarak görülürler. Tüberkülomaların merkez veya muhitinde bu şeffaflık lokalize olur. Bazen tüberküloma muhitinde uzanan ve cidarın kıvrığını takip eden uzun şeffaf ve böbrek şeklinde görülürler. Bu şekil kavernlerin içinde mayi seviyesine rastlanmaz ve basil bulunmaz.

Klinik : Tüberküloma vakalarının ekserisinde tüberküloz bir aile veya temas veyahut geçirilmiş bir akciğer hastalığı bulunmaktadır. Semptomatolojisinde en karakteristik belirti klinik arazların saklı olmasıdır. Nitekim tüberküloz depistajında seri muayenelerde bilhassa bu vakalar meydana çıkarılmaktadır. Sağlam görünen şahıslar arasında klinik olarak latant kalan tüberküloma vakaları, toraksa ait muayyen bir şikâyeti olan şahıslarda kaydedilen tüberküloma vakalarından daha çoktur (*Radenbach*). Tüberkülomanın faal ve gizli devreleri arasında bir mukayese yapılacak olursa, faal safhasında tüberkülomanın büyüdüğü veya kavern haline geçtiği ve bu zaman klinik arazların meydana çıktığı görülür. Tüberkülomada kavern teşekkülü esnasında kan tükürmeler sık görülür. Bazı vakalarda hemoptezi yegâne arazdır. Yan ağrıları, öksürük, ateş, balgam, terleme ve zayıflama gibi arazlar da bulunabilir.

Tüberkülomalar tek veya mütaaddit olur daha ziyade küçük olursa adetleri fazla bulunmaktadır. On adet tüberküloma bulunan vaka yazılmıştır. Erikten büyük tüberkülomalar nadir olarak mütaaddittirler. Plevra altı veya yakınında yani lobların perifer kısmında daha ziyade lokalize olurlar. Her yaşta görülebilrse de daha ziyade 40 - 65 yaşlar arasında olur. Çocuklarda görülmez. Klinik tablo karakteristik değildir. Evolüsyonu sessiz olmakla beraber faal devreler gösterir. Çok defa umumi bir depistaj esnasında tesadüfi olarak meydana çıkar. Bazen aktif tüberküloz arazlarla şikâyet eden hastanın muayenesinde görülür. Sükûnet devresinde hastanın şikâyetlerinin olmaması veya pek cüzi bulunması sebebiyle teşhis oldukça güçtür. Tüberkülomalar, toraks cidarına yakın oldukları zaman matite ve teneffüste hafiflik duyulur. Hastanın sükunet devresinde kan formülünde ve sedimantasyonda bir değişiklik bulunmaz. Vakaların birçoğunda balgamın çıkmasına rağmen basiller bulunamaz. Zira kalın ve sık yuvarlak mihrak kapsülü basilin dışarı atılmasına mâni olur. Tüberküloma aktif büyüme devresine girdiği zaman veya yuvarlak kapsülü tahrip olunduğu takdirde hastalık tablosu değişir. Bu zaman faal bir akciğer tüberkülozunu karakterize eden bütün arazlar görülebilir. Tüberküloz basilinin balgamda bulunması büyük bir kıymet taşır. Hemopteziler tüberkülomanın faaliyetini gösteren bir belirtidir. Hastalığın bir ftiziye intikaline sebep olur.

Hastalığın evolüsyonu: 1) Küçük yuvarlak tüberküloz mihrakları konjonktif doku ile organize olur ve endürasyon veya kireçlenme ile iyileşebilir (*O. Koch*). Büyük yuvarlak tüberküloz mihraklarında bu keyfiyet müşahede edilememiştir (*Uehlinger*).

2) Büyük soliter bir yuvarlak tüberküloz mihrak, her hangi bir zamanda mutat ftizi şekline geçebilir. Bu zaman tüberkülomalı hasta erken veya geç kaybedilir.

3) Tüberküloz yuvarlak mihraklar tipik akciğer tüberkülozu şekline intikaline kadar uzun gizli ve sessiz bir seyir gösterebilirler ve arazsız kalabilirler. Tüberkülomaların birkaç aydan senelere kadar değişebilen böyle latant ve sessiz devreleri karakteristiktir. Şu halde tüberkülomalarda mütekâmil bir seyre istidat azdır.

4) Periferdeki yuvarlak mihrak büyümekle beraber bu mihraktan hematojen yayım ve metastazlar meydana gelebilir. Mihrakın yumuşaması ve boşalmasına gidiş, konjonktif doku kapsülünün tahribi, kavern teşekkülü, kanaliküler yayılma ve bir akciğer ftizisine geçiş post gripöz veya postpnömonik bir aktivasyon sebebiyle olabilir (*Uehlinger*). Fakat bu keyfiyet doğrudan doğruya yuvarlak mihrak içindeki virülan tüberküloz basillerinin faaliyeti ile meydana gelebilir. Bir kısım müellifler yavaş ve muntazam şekilde bir ftiziye geçiz (*Scmelnitzky*), diğer bir kısım müellifler ise süratli bir yumuşama ve boşalma ile rejioner bir yayılma üzerinde durmaktadırlar.

Tüberkülomalar ihtiva ettikleri kazeumun yumuşamış, az veya çok sert olmasına, kapsülünün az veya çok net görünmesine, nihayet periferinde tüberküloz lezyonların bulunup bulunmamasına göre değişen bir evolüsyon ve manzara gösterirler. Bu sebeple. 1) Aşikâr bir kapsül gösteren (Tuberculome fixés), 2) Faaliyet halinde (tuberculome en activité), 3) Yayılma devresinde, 4) Nedbeleşmiş tüberküloma gibi şekiller tüberkülomanın evolüsyonunun bir manzarasından başka bir şey değildir. Tüberkülomanın evolüsyonu üç ihtimal dahilindedir. 1. Müterakki bir ilerleme gösterir. 2. Duraklar. 3. Geriler.

Tüberkülomanın büyümesi, kavite teşekkülü, yeni tüberkülomaların görünmesi müterakki bir ilerlemeyi gösterir. Tüberkülomanın konsantrik bir şekilde büyümesine sık rastlanır. Tüberküloma büyüme safhasında keskin hududunu kaybeder. Kavite teşekkülü bronkojen yayılmaya yol açar. Kavite teşekkülü parankimada yayılma ile çok defa beraberdir (*Macload, Smith*). Kavite teşekkülü basit ve az dramatik bir hâdise olabilir veyahut kavite teşekkülünden sonra tüberküloma tamamiyle boşalır. Neticede gerek tüberküloma gerekse kavite kaybolur. Bir kısım müellifler tüberkülomalı bazı hastalarda yeni tüberküloma teşekkülüne karşı bir istidat bulunabileceğini yazmışlardır.

Tüberkülomanın faal bir hale geçmesi bermutat bir sene veya daha uzun bir zaman icabetmektedir. Tüberkülomanın kazeumunda fizik ve şimik değişiklik volüm ve opasitesine tesir eder. Tüberkülomanın volümünün küçülmesi; 1. Kazeumun imtisası neticesi olur. Bronş ile itrah edilmeksizin tam rezorbsiyon olamaz (*Canetti*), ancak pek çüzi miktarda olabilir. 2. Likefiye kazeumun yekdiğerini takiben küçük miktarlarda bronş yolu ile çıkarılmasiyle olur. Bu şekilde boşalan tüberküloma dolu fakat daha küçük bir mihrak halinde yeniden gözükebilir.

Kazeumun hemen hemen değişmez şekilde iki fenomeni (lokal tüberküloz fartıhassasiyet ve yeter derecede Koch basilleriyle veya basillerin protein maddelerinin birlikte bulunmasiyle) başlar. Kazeumun sert bir halde kalması iki faktöre (lezyona, polinükleer akınının yeter derecede olmasında, proteolitik anzimlerin tahrip veya enhibisyonuna) bağlıdır. Bu da asitlerin tesiriyle olmaktadır. Bu şekilde kazeum uzun zaman devamlı kalabilir ve muhtelif tesirler altında ekseriya sürenfeksiyon veya basillerin miktarının artmasiyle yumuşar. Spleotomi esnasında (kavern kazeumu, kavern civarında peynirleşmiş mihraklar, uzak sahalarda kazeifiye kitleler, drenaj bronşunun peynirleşmiş lezyonları) olmak üzere kazeumun dört şeklini görmek mümkün dür. Radyolojik muayenede görülen, kollabe olmayan kavern altındaki parankimanın kalınlaşması, plevra altı çok kalın kesafetler kazeuma deâlet eder. Kazeum organizmin basile karşı olan mücadelesini önler, bu da hattâ aktif de olsa muafiyetin tüberkülozda tesirli olmamasına sebep teşkil eder. Tüberkülomada lezyonun kapanması diğer tüberküloz lezyonların iyileşmesi gibidir (Rezolüsyon, fibrozis ve kireçlenme ile olur). Bu hâdiseler husule ge-

lirken radyolojik olarak lezyonun küçülmesi ve kesafetin artması takip edilebilir. İlk önce kireç oturmasına ait çizgiler görülür. Sonra lezyonun homojen manzarası kaybolarak kireçlenme ve nedbe dokusu kalır. Bazı vakalarda tamamiyle kireçlenmiş olan tüberkülomalar dahi rezolüsyon ve kireçlenme ile kaybolurlar.

Tüberküloma veyahut psödotümoral tüberkülozun evolüsyonunda anatomik sübstrat iki şekil olarak gösterilmiştir (**Santy, Bérard. Galy**). 1. Sağlam akciğer parankimasında tabakalar halinde üst üste yerleşmiş kitle halinde kazeifikasyon ile müterafık nodül, 2. Bir kollaps mıntakası içinde lokalize bronko pnömoni tüberkülozdur. Büyük primer yaralar, postprimer mihraklar ve dolu kavernler radyolojik bakımdan sağlam akciğer parankiması içinde münferit sferik gölgelerdir, bunlardan tüberkülomayı ayırt etmek hastalığın evolüsyonu ile mümkün olur. Bir kazeöz nodülden ibaret olan tüberkülomanın tedrici olarak büyümesi, latans hali, arazsız oluşu ile kansere çok benzemektedir. Hattâ bu sebeple psödotümoral tüberküloz denilmiştir. Tüberküloma seyrinde, meydana çıkış şartları, şekli, latans ve kronik seyri, kollaps tedavisine mukavemeti, ekzantrik kavite teşekkülü (dışardan içeri doğru) bronşa açılması, sekonder yayılma tehlikeleri ile karakterizedir. En mühim ve esas karakterinden biri de, kazeifikasyon yerinde tedrici olarak artan bir evolüsyon göstermesidir. Yekdiğerini takip eden ve arada kısa veya uzun bir zaman fasılalar vererek seyreder ve volümü konsantrik olarak artar.

Akciğerde yuvarlak tüberküloz mihraklar muhtelif tiplerde kaydedilmiştir. 1919 da **Israél, Herzog** akciğerin mahdut münferit tüberküloz mihraklarına (tüberkülomalar, dolu kavernler...) Bloc caséeux circonscrit du poumon ismini vermişlerdir. **Nassau, Pagel** tüberkülomlara Chancre primaire géants dev primer yaralar telâkki etmişlerdir. 1947 de **Paillas** ve **Delarue** : 1. Konsantrik tabaka tabaka kitle halinde dev kazeöz mihraklar, 2. Bir atelektazi mıntakasında loklize bronkopnömoni, 3) Dolu kavernler. 4. Dev şankr olarak ayırmışlardı, bugün ise hastalık seyri göz önünde tutularak :

1. Tüberküloma, likefiye olmayan kazeöz nodül, Seyri gittikçe müterakki konsantrik tabaklar halinde mükerrer kazeifikasyon göstermektedir.

2. Homojen kazeöz yuvarlak gölgeler. Konsantrik üst üste gelmiş tabakalar halindedir, kazeifikasyon yoktur.

3. Konglomere nodüllerden ibaret yuvarlak tüberküloz mihraklardır. Sferik manzarada bir atelektazi mıntakasında lokalize nodüllerdir.

4. Dolu kavernler ve dolu kavernlerin nedbeleri.

5. Muhtelif tiplerin beraber bulunmasından ibaret kompleks vakalardır. Anatomik bakımdan da dev yaralar bu beş tipin her birine tevafuk edebilir.

Tüberkülomanın seyri esnasında karakteristik olarak röntgen filimlerinde opasite sahasının ortasında (santral veya ekzantrik) bir berraklık görülür. Çok defa bu berraklık çok küçüktür. Şekli bazen yuvarlak bazen ise bir yarık şeklindedir. Bir kaç tane olabilir. Basil müsbet olduğu zaman berraklığın natürünü tâyin kolaydır. Santral berraklık lezyonun evolüsyonu esnasında kaybolabilir.

Teşhis : Akciğerlerinde yuvarlak bir mihrak taşıyan bir kimse, tüberküloz aile muhitinde ve kuvvetli bir enfeksiyona mâruz kalmış ise veya anamnezinde tüberküloz, plörezi tarif ediyorsa bu mihrakın tüberküloz natürde olması büyük bir ihtimal dahilindedir. Akciğerin birçok hastalıkları radyografide keskin hudutlu yuvarlak kesafetler gösterebilir. Keza bazı akciğer dışı

proçesler tali olarak aynı tabloyu verebilirler. Tüberkülomaların teşhis ve teşhis tefrikisinde bilhassa habis tümörler mühim bir yer işgal ederler. Tüberkülomada kan sedimantasyon normaldir veya hafif yüksektir. Kavern teşekkül etmiş ise yüksek olabilir.

Tüberkülin testi : *Mantoux* hafif müsbettir (*Hickey*). Bir kısım müellifler tüberkülin testinin daima müsbet olduğunu ısrarla bildirmişlerdir. Tüberkülin testinin menfi oluşu, etyolojiyi düşündürür. Yalnız tüberkülin testine dayanarak tüberküloma teşhisi koymak hatalıdır. Basili balgam, mide suyu, boğaz ifrazında direkt, homojenizasyon, kültür ve hayvan tecrübesiyle bulmak teşhis için lâzımdır. Kavite göstermeyen, münferit tüberkülomalarda basil daima menfidir. Gerek insan gerek sığır tipi basiller tüberkülomaya sebebiyet verebilir. Balgamda basilin görülmesi hastada yuvarlak mihrakın tüberküloz natürde olduğunu gösterir. Fakat her hangi yuvarlak bir mihrakın tüberküloma olduğunu göstermez. Tüberküloz ve akciğer kanseri beraberce bulunabilir. *Pierson*'un neşrettiği tüberküloma teşhisi konulan bir vakada ponksiyonla basil müsbet bulunmuş fakat bilâhara yapılan rezeksiyondan sonra kanserin beraberce bulunduğu anlaşılmıştır.

Radyolojik muayene : Küçük tüberküloz yuvarlak mihraklar radyografide kati bir teşhis için tipik bir belirti göstermez. Erik büyüklüğüne kadar olan mihraklar sükunet devresinde bariz şekilde keskin sınırlı homojen ve yuvarlak, bir gölge verir. Bu mihraklar nadir olarak tam yuvarlaktır. Ekseriya ovaldirler. Bunlar bazen dalgalı bir hudutlanma gösterirler (*Meyer, Borstel*), fakat bu şekil az görülür. Mihrakın büyüme safhasında sınırları etrafındaki sağlam akciğerden daha az net olarak tefrik edilir. Aktif devrede perifokal iltihapla karışır ve bir erken irtişah manzarası alır (*Voigtmann*). Küçük tüberkülomların gölge kesafeti çok fazla değildir ve bir erken irtişah hesafetinden daha koyudur. Homojen kesif gölge veren yuvarlak mihraklarda kireç oturması sebebiyle koyu gölgeler gösterirler. Periferlerine doğru soğan kabuğu tarzında değişik koyulukta tabakalar gösterirler. Kireç oturması santral veya periferiktir. Eğer kavern şüphesi olursa tomoğrafi yapılmalıdır. Tüberküloma muhteviyatı sulu veya sulanmaya meyyal olduğu takdirde yuvarlak mihrak kapsülünün açılmasiyle kavern hemen görülmez. Sükunet halindeki soliter tüberküloz mihraklarda bronkografi ile bronşiollerin künt olarak kesildikleri tesbit edilir.

Tüberkülomada satellit gölgeler radyolojik olarak mühim bir bulgudur. Bunların mevcudiyeti tüberküloma teşhisini kuvvetlendirir. Satellit gölgeler tüberküloma yakınlarında bulunurlar ve yalnız tomografilerde görülürler. Tüberkülomadan hilüse doğru uzanan hat şeklindeki gölgeler bazı müelliflere göre drenaj bronşlarına aittir. Tüberküloz bir mihrak ile beraber iplik şeklinde lifi uzantılar bulunduğu takdirde bunlar mihrakın iç kenarından çıkıp hilüse

doğru seyrederler. Halbuki akciğerin periferdeki kanserinde bu gölgeler kesafetin dış kenarından perifere doğru uzanırlar.

Direkt radyografi, tomografi, bronkografi hattâ anjiografi yapılmalıdır. Mühim radyolojik bulgular şunlardır :

1. Akciğerde diğer tübeküloz mihraklarının veya satellit gölgelerin bulunması.

2. Lezyonda kireç oturması.

3. Lezyonda kavite teşekkülü.

4. Hastalığın radyolojik seyri tüberküloma hakkında kati kanaati verdirir. Kireçlenme tüberkülozu düşündürür. Eski kapanmış bir lezyona delâlet eder. Tüberküloma kireçlenmeleri, hemartomdaki gudrufi çekirdeklerle karıştırılabilir. Tüberkülomada kavite teşekkülü olabileceği gibi, akciğerde kaviteli yuvarlak neoplazmalar, küçük ebatta kaviteli periferik akciğer tümörlerine nadir olmakla beraber rastlanmaktadır. Bronş kanserinde abse teşekkülü olabilir. Metastatik akciğer tümörlerinde kavite teşekkülü enderdir. Hidatik kist, akciğer absesi, koksidiomikozis granülomaları ve histoplasmozis hastalığın teşhisinde göz önünde tutulmalıdır. Yuvarlak mihraklarda konsantrik tabakalanma gerek tüberküloma gerekse kanserde rastlanır. Yuvarlak bir lezyonun senelerce aynı şekilde kalması habis bir tümör şüphesini her zaman bertaraf etmez.

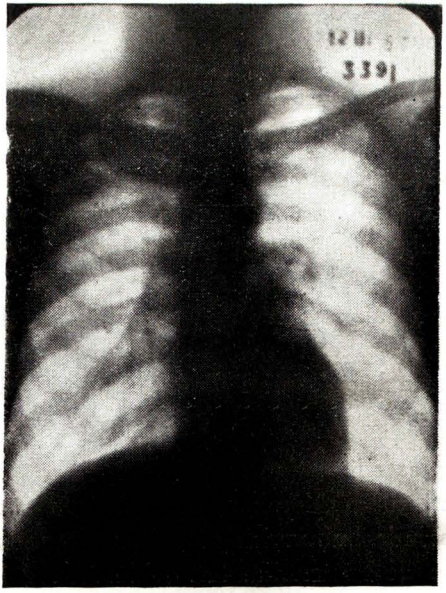

Şekil 62 — Dolu kavern

Bronkoskopi teşhisde bir rol oynar. Ponksiyon; tüberküloma veya akciğerin her hangi yuvarlak lezyonunda ponksiyon yapılmasına bir kısım müellifler taraftar değildirler. Ponksiyondan sonra travmatik pnömotoraks, ampiyem, gerek akciğer gerekse plevrada yayılmalar görülebilir. Daha ziyade büyük tüberkülomalarda ponksiyon yapılmalıdır.

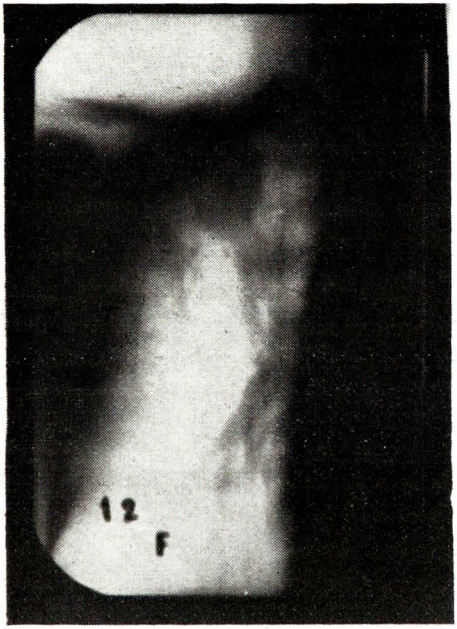

Şekil 63 — Dolu kavern
(Tomografi)

Teşhis tefriki : Akciğer tüberkülomaları hakiki anatomoklinik bir antite teşkil etmez, zira patojenisi sabit değildir. Fakat tabiat ve menşei tüberküloz olan yuvarlak akciğer içi gölgeler arasında oldukça belirli bir yer işgal eder. Jenez, klinik gelişmesi yeri ile yuvarlak gölgeler, primer mihrak, sekonder olarak kazeumla dolmuş kapalı kavern (dolu kavern), yuvarlak plevra gölgeleri gibi tüberküloz proçslerinden ayrılır. Bu lezyonlar tekâmüllerinin muayyen bir devrinde, radyolojik bakımdan aynı manzaradadırlar. Fakat anamnez, klinik bulgular, birlikte olan lezyonlar tekâmül bakımından biribirinden tefrik edilmesine yardım eder. Teşhis tefrikide bilhassa dolu kavernler, dev primer mihraklar, *Assmann*'ın yuvarlak enfiltrası, selim (nörinom bilhassa) ve habis tümörler, tümör metastazları, akciğer absesi, dolu kistler, kapsüllenmiş plevra eksüda birikintileri, frengi, coccidion, ekinokok pnömotorakstan sonra plevrada fibrin cisimlerinden ayırt edilmelidir. Hudutlanmış sükûnet halindeki tüberkülomaların selim tümörlerden, aktif tüberkülomaların

tümör metastazlarından ve perifer bronş karsinomundan tefriki oldukça zordur. Bu teşhis zorlukları sebebiyle son senelerde pek çok münferit yuvarlak tüberküloz mihraklara ameliyat yapılmış ve bunların evvelce gözden kaçtığı tesbit edilmiştir. Mühim olan nokta akciğerde yuvarlak bir mihrak görüldüğü zaman bir tüberküloma düşünülmesidir.

Konglomere nodüllerle yuvarlak mihrak : *Bérard, Dumaret* (1947) radyolojik olarak yuvarlak veya sferik şekilde psödoplöral tüberkülozun anatomokliniğine ait iki vaka neşrettiler. Bu vakalarda anatomik sübstratum, stratifiye kazeöz kitlesinden tamamiyle farklı, kollabe olmuş akciğerin bir mıntakasında veyahut bir lobda müteaddit kazeöz mihraklardan meydana gelen bir bronkopnömoni olarak bildirilmiştir. Histolojik muayenede kısmen silinmiş bir parankima içinde müteaddit merkezi peynirleşmiş muhtelif büyüklükte nodüller görülmüştür.

Erland (1950) ameliyatla çıkarılan piyeslerin muayenesinde bu lezyonların görünüşlerini (Aspects conglomérats de lésion caséeuse) kazeöz lezyon topluluğu olarak tarif etmiştir. Son senelerde *Uzzan, Gilbert, Israël* bu çeşit lezyonu (psödotüberküloma) ismi altında yazmışlardır.

Anatomik olarak : Akciğer parankimasının tahdit edilmiş bir mıntakasında tüberküloz nodüllerinin teşekkülü ile meydana gelmektedir. Lezyonun evolüsyonu takip edilecek olursa, birinci safhada akciğer parankimasından iyi tahdit edilmemiş bir kitleden ibaret bir lezyon olarak bulunur. Alveol boşluklarının basit bir silinmesiyle kollabe olmuş akciğer dokusunun karakterini gösterir. Parankimada merkezi kazeifiye soliter tüberküloz bronkopnömoni mihraklar dağınık olarak bulunur. Bundan sonraki safhada mihrak tahdit edilir. Sağlam parankimadan tamamiyle ayrılmış münferit mihrak haline geçer. Heterojen strüktürü bu esnada gayet aşikâr ve nettir. Makroskopik olarak nodüller (toplu bir halde) bulunur. Histolojik olarak ise merkezi peynirleşmiş nodüler bir diğerine yapışmış görülür. Loblararası parankima kolaylıkla tanınır (septumlar kalınlaşmış, peri bronkovasküler skleroz). Tedrici olarak bu toplu manzara (konglomere) daha sıkı ve kompakt olur. Heyeti mecmuasiyle ankiste olur. Sağlam akciğer dokusu içinde tamamiyle mahdut bir kitle haline geçer. Nodüller arasında bulunan akciğer dokusu dahi bizzat kazeifikasyona uğrar. Mikroskopta kazeifikasyona daha mukavim olan elâstik lifler, kollabe olmuş alveolleri gösterir. Nihayet konglometre nodüller etrafında hakiki bir kabuk yani mahfaza teşekkül eder. Daha ileri bir safhada her bir kazeöz nodül kireçlenme ve kurumaya duçar olur. Şu halde : 1) Bir taraftan hazeöz nodüllerin fibröz ankiste olması, santral kazeumun kuruması, fibrozisin artması ve kireçleşme. 2) Diğer taraftan nodüllerarası doku, atrofik kollapsın muhtelif safhalarına (basit silinme, septumların kalınlaşması, homojenizasyon, skleroz ve atrofi) ve sekonder kazeifikasyona duçar olur. Bu iki proçes

sebebiyle tedrici bir surette artan kesif retrakte bir lezyon meydana gelir. Bu lezyon (dut) manzarasında bir konglomeradan, kuru sert kireçleşmiş kazeum adacıklarından teşekkül etmiştir. Bazen lifi dokunun ince travelerinin sıkı bir surette birleşmesi folliküler teşekküller olmaksızın skleroz bir kabukla çevrilmiş olarak gözükür. Böylece bir (nodüller mihrakının) evolüsyon ve nedbeleşmesi takip edilebilir. Aradaki parankimanın atrofisi lezyonun volümünü ufaltır.

Dolu kavernler : Bir kavernin volümünün artması bronşun tesir mekanizması ile basit bir gerileme veyahut bir kazeifikasyon mekanizmasiyle ve kaverni çevreleyen periferik mıntakasının gittikçe artarak büyümesi ve nihayet ankiste olması ile husule gelir. Vakaların birçoğunda bu kazeifikasyon derhal likefiye olur, ince cidarlı bir kavern meydana gelir. Fakat bazı vakalarda yeniden teşekkül eden kazeum bronş yolu ile çıkarılamaz. Veyahut pek cüzi miktarda çıkarılır. Lezyonun volümü radyolojik olarak büyür. Fakat doku kaybına ait saha değişmeden berraklık göstermeksizin olduğu gibi kalır. Bu hâdise tüberkülomanın bir evolüsyonu ve büyümesi proçesidir. Burada likefiye olmayan bir kazeifikasyon vukua gelmektedir. Santral kısmı evvelce mevcut olan bir kavitedir. Sekonder olarak kavite, tüberküloma ile likefaksiyon olmaksızın mükerrer olarak tedricen artan kazeifikasyonla müterafık kaviteler arasında yekdiğerine intikal edebilen şekiller de mevcuttur.

Radyolojik arazlara göre, cidarları ince olan bir kavernin seyri esnasında bir mayi seviyesi husule gelir. Bu seviye tedrici olarak artar. Opak homojen bir gölge verir. Bu durum uzun veya kısa bir zaman değişmeksizin kalır. Çok defa drenaj bronşunun birdenbire kabili nüfuz bir hale girmesiyle süratle husule gelebilir.

Bir kısım vakalarda bir kavern nedbesi sekel haliyle sferik bir manzara alabilmektedir. İyileşen bir kavern tedrici surette küçülür. Cidarları kalınlaşır. Kalibrası hava gölgesinden daha küçük olmak üzere opak bir gölge bırakır. Bu nedbe radyolojik olarak toparlaktır. Bazen oval ve gayri muntazam olur. Periferinde retraksiyon sebebiyle husule gelen nedbenin izine ait küçük çıkıntılar gösterir. Bu yuvarlak nedbelerin strüktürü granüler veya macun kıvamında kuru kazeum kitlesinden ibarettir. Bu gölge düz olan cidarından kolaylıkla ayrılır. İnce veya kalın, iyi tahdit edilmiş bir kapsül teşkil eder. Tabakalanma asla bulunmaz. Kavernlerin yuvarlak nedbeleri her zaman kazeum ihtiva etmezler. Nedbe kavern cidarının burjonmanı veyahut drenaj bronşundan burjonman suretiyle bir granülasyon dokusundan teşekkül eder. Tomografide drenaj bronşunun yuvarlak dolu bir kavern içine girmiş vaziyette görülmesi bir kavern nedbesinin lehinde bir arazdır.

Diğer bir kısım vakalarda ise yuvarlak mihraklar tamamiyle kompleks bir durum göstermektedir. 1) Tüberküloma, homojen iki kazeöz mihrakın

beraberce bulunmasından ibaret bir yuvarlak mihrak halinde kronik atelektazi mıntakası içinde bulunur. 2) Toplu bir halde bulunan nodüllerin teşkil ettiği bir mihrak, tüberküloma gibi konsantrik bir kazeifikasyon şeklinde yeniden faaliyete geçebilir. 3) Muhtelif seneler zarfında fasılalı alınan radyografillerle hastalığın klinik seyri tetkik edilecek olursa pnömotoraks tesiri altında opak olan bir gölge içinde sonradan yuvarlak bir gölge teşekkül ettiği görülebilir. Bu yuvarlak gölge kireçlenmiş kısımları ihtiva eden kronik bir atelektazi mıntakası içinde yuvarlak bir kavern nedbesidir.

Büyük primer yaralar (Chancres géants) : Primer tüberkülozun seyri esnasında görülen büyük mihraklara kronik tüberkülozda o kadar rastlanmaz. Bu mihraklar regressivdirler ve ekseriya kireçlenmiş mihrakların nedbe devresinde meydana çıkarılırlar. Büyük dev yaraların mühim bir kısmı homojen kazeöz massiv mihraklardır. Bu mihraklar kalın cidarlı kavernleri husule getirirler.

Assmann mihrakı ve diğer muhtelif yuvarlak mihraklar : Assmann mihrakı ne primer bir mihraktır ne de bir kavern nedbesidir. Bu mihraklar kavern teşkil ederler ve kronik bir seyir gösterirler. Volüm ve şekline göre bir tüberküloma olamaz. Bazen konglomerat mihraklardır, bazen ise küçük stratifiye tüberkülomalardır. Şu halde Assmann enfiltrası evvelâ radyolojik ve klinik (şekil ve boyu) tarife muhtaçtır. Fakat anatomik tetkik edilecek olursa muhtelif şekilde tekevvün eden yuvarlak mihraklara tevafuk eden bilhassa kronik şekillerde görülür. (*J. Dumaret - A. Dufourt*).

Prognoz : Kavite teşekkülü ve hastalığın yayılma kabiliyeti olmasına rağmen selim telâkki edilmektedir. Bununla beraber bir tüberkülomanın her an bir tehlike yaratabileceği göz önünde bulundurulmalıdır. Çünkü bir tüberküloz menbaıdırlar. Bir tüberkülomanın prognozu hakkında kati bir fikir beyan edebilmek için vakaların uzun müddet müşahede altında bulundurulması lâzımdır. Tüberkülomalı hastalarda, tüberkülomadan ölenler nadirdir. Tıkanmış ve katılaşmış kavitelerden husule gelen tüberkülomalarda proğnoz müsaittir.

Tedavi : 1930 - 1940 yıllarında tüberkülomalarda sanatoryum tedavisi tabik ediliyordu ve kaviteli hastalara kollaps tedavisi yapılmakta idi. Bu yıllarda sanatoryum tedavisi, tüberkülozun bütün şekilleri için esasen lüzumlu görülmekte idi. Bugün ise tüberkülomada yalnız faaliyet mevcut ise sanatoryum tedavisi uygun görülmektedir.

Senelerce önce küçük tüberküloz yuvarlak mihrakların tedavisi için başlıca kollaps tedavisi tavsiye edilmiştir. Fakat bu tedavinin sükûn devresinde lüzumsuz ve neticesiz kaldığı anlaşılmıştır. Muntazam radyolojik bir kontrol ile endürasyonun tamamiyle teşekkülüne kadar senelerce devam edecek bir

takip lâzımdır. Doktor nezareti ve muntazam hayat tarzı ayrıca önemlidir. Fakat şimik ve antibiotik tedavi müessir değildir. Zira kapsülle çevrilmiş mihraka ilâçlar nüfuz edemez. Faaliyet, büyüme veya kavern teşekkülü halinde harekete geçmek yani müdahale etmek lâzımdır.

Latant seyirli büyük soliter tüberküloz yuvarlak mihraklar karşısında takip edilecek yol başkadır. Bunlar üzerinde pnömotoraks, pnömoliz ve torakoplasti (*P. G. Schmidt*) ve aynı şekilde yeni ilâçlar tesirsiz kalır (*Mahon* ve *Forsee*). Endürasyon, rezorbsiyon ve spontan iyileşme burada beklenemez. Tüberküloma tam bir hayati tehlike teşkil eder, zira her an bir alevlenme ve artık ekseriya terapötik olarak müessir olunamıyacak bir ftiziye geçiş gösterebilir. Bu sebeple ve toraks cerrahisi sahasındaki terakkiye binaen bu vakalarda, segment rezeksiyonu veya lobektomi endikasyonu vardır (*Bernard, Bickford* ve saire). Pnömektomi hiçbir vakada lüzumlu olmamıştır (*Mahon* ve *Forsee, Naclerio* ve *Hochberge*). *P. G. Schmidt*, umumiyetle tüberkülozda akciğer rezeksiyonu mevzuunda - akciğer loblarının çıkarılmasını yalnızca tüberküloma vakalarında endike görür ve operasyonun büyük soliter tüberküloz yuvarlak mihraklar için hakikaten lüzumlu olduğunu ve bir şifa temin edebileceğini ifade eder. *Geissendörfer, O. Koch, Lezius* başka hiçbir tedavi yolu olmadığı takdirde yalnız lobektomi yapılması üzerinde ısrarla durmaktadırlar.

Tüberkülozda umumiyetle rezeksiyonun geç neticeleri başlangıçta ümit edildiği gibi olmaz, fazla bir nikbinlikten kaçınılmalıdır (**Sweet, Lezius**). Kalan akciğer kısmında eski mihrakın geç reaktivasyonu, tüberkülozun sağlam akciğer kısımlarına yayılması ve yeniden hastalanma yanlızca ameliyat sırasındaki manipülasyona, postoperatif zorlanmaya, geri kalan akciğer kısmının yüklenmesine (spesifik olmayan faktörler) değil aynı zamanda tüberküloz mihrakının yayılması neticesi meydana gelen labil immunobiyolojik muvazenenin bozulmasına da (spesifik faktörler) bağlıdır (**O. Koch**).

Şüphesiz bu söylenilen mutat tüberküloza nazaran tüberküloma için daha az varittir. Bir kere, tüberkülomalarda umumiyetle daha küçük akciğer kısımlarının çıkarılmasına ihtiyaç vardır. Postoperatif mekanik arızi vaziyetler torakoplasti, frenik sinir ezilmesi ve pnömoperituvan «Entlastungspneumothorax (**Griesbach**)» vasıtası ile düzeltilebilir. Diğer taraftan tüberkülomalılarda organizmanın müsait bir müdafaa kabiliyeti muhtemeldir. Ftiziklerdekine mukabil bunlarda ekseriya iyi bir ahvali umumiye görülür. Operasyonu müteakip meydana gelen taze bir tüberküloz hecmesi yahut yeni bir hastalanma bizatihi alevlenen bir tüberküloma nazaran tedaviye daha iyi cevap verir.

Ekseriya hiçbir sikâyeti olmıyan hastaları, her zaman tehlikesiz geçmiyen ameliyata ikna etmek çok güçtür. Operatörün tecrübesi, iyi bir teknik, anestezi, ameliyattan önce ve sonra icabeden tedavi, şimik ve antibiyotik ilâçlarla koruma çok mühim mâna taşır. Fakat **Mahon** ve **Forsee**'ye göre tüberkülomada ameliyat tehlikesi azdır, postoperatif ampiyem, müdahaleyi hemen takip eden yayılma, eski mihrakın tekrar faaliyeti gibi komplikasyonları hiçbir vakada görmemişlerdir. Gene bu müelliflere göre müdahalenin büyüklüğü proçesin şekline ve yaygınlığına bağlıdır; olgun tüberkülomalarda ekseriya bir parça eksizyonu veya bir segment rezeksyonu kâfi gelir, mayi muhteviyatı olgunlaşmamış şekiller lobektomiyi icabettirir.

Umumiyetle rezeksiyon hastalık tablosunun belli bir sükunet gösterdiği bir devrede tatbik edilmelidir (**Geissendörfer**). Şu halde, büyük soliter tüberküloz yuvarlak mihraklarıda lobektomiyi latant devrede yapmak lâzımdır. Aktif bir büyüme sırasında müdahale pek uygun değildir; burada evvelâ streptomycine'siz bir şimik tedavi tatbiki mühimdir. Yeni meydana çıkarılmış bir tüberküloma bronşlara açılmış ve komşu sağlam akciğer dokusunu enfeksiyona mâruz bırakıyorsa ameliyat derhal yapılmalıdır. **Santy, Berard** bu gibi vakaları muvaffakıyetle ameliyat etmişlerdir.

Hasta ameliyata ikna edilemediği takdirde, sükûnet halinde tüberkülomada, küçük tüberküloz yuvarlak mihraklarında olduğu gibi, devamlı ve dikkatli kontrol, büyüme ve kavernleşme halinde de müdahale lâzımdır. İstisnai olarak alevlenmiş ve kavern teşekkül etmiş bir tüberküloma da önlenebilir.

Akciğerin nodüler tüberküloz şekillerinde, tüberküloz nodülün merkezinin kazeöz bir kısım ihtiva etmesi, bronş içine açılabilmesi ve nihayet kazeöz merkezin bilâhara likefiye olarak kavite teşkil ederek yayılmalara sebep olduğu görüldüğünden bu vakalarda da cerrahi müdahale (rezeksiyon) bilhassa Amerikan kliniklerinde yapılmaktadır. Esasen yatak kürü ve muhafazakâr tedavinin tüberküloz nodüller üzerine bir tesiri olmamaktadır. Ancak nodüller küçülebilir ve daha keskin sınırlı hale geçe - bilir. Nadir olarak da uzun bir zaman sonra kaybolabilir. Antitüberküloz ilâçlar eksüdasyonun veyahut nodüler tüberkülozun reverzibl elemanının temizlenmesini hızlandırır bu sebeple bazı vakalarda tesirli olabilir. Tüberküloz nodül, sert bir doku ihtiva etmesi sebebiyle kollaps tedavisinin de tesiri olamaz (Pno. Pp). Kati iyilik nodülün cerrahi olarak çıkarılmasiyle elde edilir. Nodüller küçük münferit nodüllerden müteşekkil büyük kitleler halinde ve değişik volümde bulunabilirler. Bir santimden daha büyüklükte ve bir santimden daha fazla olan nodüllerin yeniden faaliyete geçme nisbeti arasında bir fark yoktur. Kapanmış kavitelerde husule gelen ve müteaddit tüberküloz nodülleri görülen vakalarda reaktivasyon daha büyük nisbette olmaktadır. Tüberküloz pnömonik mihraktan bakiye olarak teşekkül eden nodüller ile inkişafı bilinmeyen nodüllerin arasında patolojik olarak bir fark görülmediğinden cerrahi müdahaleye taraftar olanlar oldukça fazladır. Şu halde : 1) Tüberküloz pnömonik mihrakların temizlendikten sonra bıraktıkları bakiye, 2) Dev kavitelerden kalan bakiyeler, 3) Menşei meçhul olan nedbeler, 4) Hakiki tüberkülomalarda lezyonlar daima tehlikeli görüldüğünden bunlarda rezeksiyon lâzım olacağı kanaati bulunmaktadır. Bununla beraber her bir vakanın hususiyeti göz önünde tutularak vakaların kıymetlendirilmesi ve reaktivasyon nisbeti yüksek olan guruptakilere ameliyat tatbiki uygun olur.

Klinik tetkikler bize kapanmış kavitelerden husule gelen nodüller ve müteaddit nonodüllü vakalarda reaktivasyonun yüksek nisbette olduğunu göstermektedir. Kollaps tedavisi nodülün yeniden faal hale geçmesine mâni olamaz. Bu sebeple rezeksiyon bu vakalarda kıymetli bir tedavi metodudur. Bununla beraber hudutlarına büyüklüklerine bakmaksızın eksüdatif proçesden (pnömonik veya bronkopnömonik) selimdirler ve rezeksiyona her zaman ihtiyaç göstermezler. Menşei ve sebebi bilinmeyen bilhassa apikal - posteriör nahiyelerde husule gelen nodüllerin prognozu fena görülmektedir. Bunlarda rezeksiyon zaruridir. Fibröz bir karakter gösteren nodüllere pnömotoraks ve Pp frenisektomi tesirli olamaz. Tüberküloz nodülleri, dolu kavernler, **Assmann**'ın yuvarlak enfiltrası ve tüberkülomalarla karıştırılmamalıdır. Nodüler tüberküloz vakalarında herşeyden önce nodülün evolütif yeni veya eski ve sabit kalıp kalmadığını tetkik etmek lâzımdır. Vakaların birçoğunda radyolojik olarak (radyografi ve tomografi) bunu tesbit etmek mümkündür. Anamnez ve evvelce çekilmiş filimlerin tetkiki de kıymetli malûmat verir.

Tüberkülomalarda kollaps tedavisinin tatbikatına gelince; bronş ile irtibatı olmayan tüberkülomalarda kollaps tedavisinin pek tesirli olmayacağı hattâ bronşla irtibatı olanlarda daha, tüberküloma kapsülünün kalın ve katı olmasından dolayı kollaps tedavisine muvaffak olunamayacağı yazılmıştır.

Antitüberküloz ilâçların bulunmasından sonra, cerrahların akciğer sahasındaki müdahaleleri daha muvaffakıyetli olmuş ve evvelce tehlikeli telâkki edilen rezeksiyon bugün hiç tehlikesiz geniş ölçüde tatbik edilebilir bir hale gelmiştir. Antitüberküloz ilâçlar tüberkülomaya tesir etmemektedir. Çünkü bu ilâçların istenilen kesafette fibröz kapsülden nekrotik sahaya girmesi çok zordur. Yalnız cerrahi müdahalelerde kaviteden basillerin bronkojen olarak akciğerlere yayılmasına mâni olmak üzere ameliyattan evvel tatbik edilmesi lâzımdır.

Tüberküloma veya tıkanmış bir kavitenin mevcudiyeti müdahale için iyi bir endikasyondur. Bilhassa rezeksiyon en iyi müdahale şeklidir (**Moyes**). Büyük tüberkülomalar veya büyüyen ve kavite teşekkülünü gösteren tüberkülomalarda muhakkak yapılmalıdır. Faaliyet göstermeyen, basil menfi olan tüberkülomalarda müdahale yapılmamalıdır. Bugün müellifler tüberkülomada cerrahi müdahale (rezeksiyon) yapılıp yapılmaması üzerinde iki kısma ayrılmışlardır.

Rezeksiyona taraftar olanlar : 1) Rezeksiyonla şifa tam olur. 2) Ameliyatla tedavi edilmeyen tüberkülomalarda prognoz iyi değildir. 3) Hatalı bir teşhisin meselâ tümör ihtimali tehlikesi unutulmamalıdır. 4) Antitüberküloz ilâçlar tesirsizdir. 5) Ameliyat tehlikesi pek ehemmiyetsizdir.

Rezeksiyona taraftar olmayanlar ise: 1) Tüberkülomanın prognozu iyidir. 2) Eski, tipik tüberkülomalarda hatalı bir teşhisin tehlikesi pek azdır. Bununla beraber şüpheli bir teşhis karşısında rezeksiyon yapılabilir. 3) Antitüberküloz ilâçlar yayılmalara mâni olur. 4) Tüberküloz jeneralize bir hastalıktır. Ameliyatla mihrakın çıkarılması ile hastalık bitmiş değildir. İstikbalde gizli bir mihraktan yeni yayılmalar görülmeyeceği garanti edilemez (**Moyes** 1951). Birçok vakalarda tüberkülomalar muvaffakıyetle rezeke edildikten kısa veya uzun bir müddet sonra akciğerin diğer kısımlarında yeni tüberküloz pusseleri görülmüştür. 5) Ameliyatın tehlikesi küçük dahi olsa bertaraf edilemez. Rezeksiyondan sonra ölüm, bronkoplöral fistül teşekkülü, baki kalan lobun açılmaması, ampiyem ve sonradan yapılan torakoplastiden ölüm olmaktadır. Son senelerde şimik tedaviye rağmen ampiyemler husule gelmektedir. Literatürde rezeksiyondan ileri gelen ölüm vakalarına, tüberkülomaların müterakki bir ilerleme gösterenlerinden husule gelen ölüm vakalarından daha sık rastlanmaktadır.

Umumi olarak : Eğer tüberküloma iyileşmek ve gittikçe küçülmek istidadı gösteriyorsa müdahale yapılmamalıdır. Tüberküloma tedrici olarak büyür ve içi boşalırsa bu zaman klinik arazlar meydana çıkar. Müdahale zaruridir. Kollaps tedavisi ve streptomycine müessir olamaz. Yayılmalara mâni olmak üzere antitüberküloz ilâçlar sistematik olarak verilmelidir. Kati olarak 3 - 4 santimden fazla diametre gösteren bir tüberkülomaya ameliyat yapılmaktadır. Büyük dolu kavernlerde cerrahi müdahale için endikasyon koymak biraz zordur. Konglomere nodüllerden meydana gelen yuvarlak mihrakların bir kısmı rezeksiyona müsaittir. Böyle bir lezyon hususiyle primer safhasında veyahut suni pnömotoraksın teessüsünün hemen akabinde olursa mihrakın nedbeleşme ve sabit bir hale gelebileceği ümit edilebilir. Tüberkülomanın cidarları kalın büyük kaviteleri en ziyade müdahale endikasyonu bulunan kavitelerdir.

KRONİK AKCİĞER TÜBERKÜLOZ

Daha ziyade kâhillerde postprimer görülen ve akciğere münhasır kalmaya müsait bir tüberküloz şekli (fitizi) dir. hastalık ekseriya bronş yolu ile büyük miktarda basil aspirasyonu neticesi yayılır. Aynı zamanda basiller endirekt olarak kana geçerler. Balgamla akciğer dışında bilhassa barsak ve gırtlakta da ihtilâtlar husule gelir. Organizmde tedrici bir surette artan bir rezistans safhası bulunur.

Primer akciğer tüberkülozunda akciğerde bir mihrak ve bu mihraka yakın sahada lenfa bezlerinin hastalığı bulunur. Kronik akciğer tüberkülozunda ise lezyonlar simetrik değildir, peynirleşme ve likefaksiyon ile kavern teşekkülü görülür. Bu lezyonlar vahimdirler. Primer mihrak hastalığın menbaı olabilir.

Primer akciğer tüberkülozu, bronkojen tüberküloz ve kronik akciğer tüberkülozu arasındaki münasebetler incelenecek olursa :

Bronkojen tüberkülozun menşeinin tâyininde patolojik anatomi ve epidemiyolojik bilgilerin büyük önemi vardır. Bu hususta yapılan araştırmalar şu şekilde hulâsa edilebilir.

Pagel'e göre; bronkojen tüberküloz, primer lezyondan kısa bir fasıla veyahut latans geçen uzun bir zaman sonra gelişerek inkişaf eder. Lokal olarak yayılma veyahut bronkojen yayılma suretiyle kavite teşkil eden primer mihraktan zuhur eder veyahut hematojen olarak üst lobların apeksinde bulunan hematojen yayım mihraklarından neşet eder. Bronkojen tüberkülozun süratli ve ağır seyri tipik olarak genç kâhillerde görülür. Orta yaşda ve ihtiyarlarda o kadar sık görülmez. Bu noktadan primer tüberkülozla bronkojen tüberküloz biribirleriyle sıkı alâkadardırlar.

Bronkojen tüberküloz kaide olarak akciğerin predispoze olan bir kısmında hususiyle apikal sahada başlar. Bu suretle, 1) Bronkojen akciğer tüberkülozunun andojen menşeinin delili a - Bronş yolundan yayılarak, b - Primer lezyonun yeniden faaliyete geçmesi, c - Hematojen postprimer mihrakın uyanmasiyle görülmektedir. 2) Andojen akciğer tüberkülozu kandan gelir veyahut akciğerin her hangi bir yerinde evvelce mevcut basilin bronkojen intikali ile vukua gelir. 3) Bronkojen akciğer tüberkülozuna sebep olan erken mihrak yeniden faaliyete geçmiş evvelce mevcut bir mihrakın hemen hududunda inkişaf edebilir. 4) Bronkojen tüberkülozu mucip olan erken mihrak, tavşanlarda damar içinden süperenfeksiyon husule getirebilir. Aynı netice entratrakeal süperenfeksiyonla alınabilir. Bu bize aspirasyon suretiyle erken mihrakın husule geldiğini gösterir. 5) Ekzojen süperenfeksiyonun tesiri vakaların fazla miktarda basille temasta kalmalarına tâbidir. 6) Akciğer dışı tüberküloz, akciğerin hastalanmasını menetmez. 7) Bronkojen tüberkülozda evvelce bir yayılmaya ait izler keşfedilebilir.

Kronik akciğer tüberkülozu zirveden mi başlar veyahut bir başlangıç mihraka bağlı olarak süpapikal olarak mı zuhur eder. Çok zamandan beri ilk mihrakın apekste teşekkül ettiği ve akciğerin hastalanması apiko - bazal istikamette olduğu kabul edilmiştir. Bununla beraber Ph. Shwartz'a göre bütün zirve ve süpapikal enfiltratlar lenfa bezlerinin

ekisektoriyal bronşlara açılması neticesi neşet eder. Bronkojen tüberküloz kaide olarak akciğerin tüberküloz enfeksiyonuna istidatlı olan bir kısmında hususiyle apikal sahada başlar. Primer lezyondan kazeöz bir mihrak etrafında kapsül teşkil etmek üzere fibrozis teessüs eder. Üst lobun subklavia hizasındaki enfiltrasyonu apekstekilere nazaran tercihan daha müterakki bir hastalık şekline intikal etmektedir (**Pagel**).

Klinik olarak subapikal lokalize tüberküloz mihrak bazen alt lobun apikal sektöründe oturur veya **Assmann** enfiltrasına sebep olur. Orta lob enfiltrasyonu radyolojik projeksiyonda bazen supapikal gibi görülür. Üst lobun lenfadeno-bronkojen enfiltratı zirveye nazaran daha ziyade her iki supapikal sektörlerde vukua gelmektedir. **Redecker** ve **Assmann** (kâhilde ftizi bermutad süpapikal başlar) demektedirler. Enfiltrasyonların apikal ve süpapikal kısımlarda bulunması mültifokal reaktivasyon hecmesinin inkişafı demektir.

Bronkojen tüberküloz :

1. Yeni, bilhassa likefiye olmuş primer mihraktan direkt bronkojen yayılmadır.
2. Primer kompleks tipi bir reenfeksiyon mihrakından.
3. Ekzojen süperenfeksiyondan.
4. Evvelce mevcut primer veyahut post primer lezyonunun nüksünden olmaktadır.

Bununla beraber bu hâdiseler kronik yaygın tüberkülozun esasını teşkil eder. Fakat kronik yaygın tüberkülozda fibrozis ve kazeifikasyon olmaksızın ülserasyona büyük bir istidat vardır (**Pagel**). Bronkojenik tüberkülozda ise peynirleşme geniş bir sahada yayılmıştır. Yaygın tüberkülozda akciğer lezyonları umumi olarak tedaviye ve bilhassa antitüberküloz ilaçlara bronkojen tüberkülozdan daha iyi cevap verirler. Hattâ kavitelerin çok defa iyileştiği görülür. Bronkojen tüberküloz ve yaygın kronik tüberküloz beraberce tam inkişaf etmiş bir vaziyette bulunmazlar. Eğer yaygın tüberküloz ileri derecede inkişaf etmiş ise bronkojen şekil bunu takib etmez. Bronkojen husule gelirse yaygın şekil abortif kalır veya iyileşir.

KRONİK LİFİ TÜBERKÜLOZ

Kronik lifi (fibröz) tüberkülozda mühim olarak skleroz, en basit kollajen teşkkülden geniş skleroza kadar lezyonların strüktürüne girer. Bu sebeple (Skleroz reaksiyonun hakim olduğu tüberküloz vakalarına kronik lifi veya fibröz tüberküloz) denilmektedir. Fibröz tüberkülozda sklerozun husule gelmesi için etyolojik faktörler müteaddittir. Tüberküloz başta olmak üzere frengi, pnömokonyoz, kalb hastalıkları, âdi enfeksiyonlar da skleroza sebep olabilirler.

Pratikde fibröz tüberkülozun şekillerini tanımak kolaydır. Çünkü çok sık görünürler. Fibröz tüberküloz ekseriya gizli ve sinsi seyreder. Sistematik radyolojik muayeneler tüberkülozun bu şeklinin oldukça büyük nisbette olduğunu göstermiştir. Bu şekil tüberküloz uzun zaman devam eder sosyal bakımdan bulaşma menbaı olarak büyük bir tehlike teşkil eder. Bronşitli, anfizemli ihtiyarların vakit vakit kan tükürmelerine rağmen hastalıkları çok defa sistematik depistajda meydana çıkmaktadır.

Etyoloji : Fibrozis hakimdir. Burada basillerin adedi ve virülansı bir rol oynar. Kobaylara az virülan basiller şırınga edilmekle çok defa fibröz reaksiyon görülmüştür. Tüberküloz lezyon şekilleri enfekte olan organizmin durumuyla alâkalı tissüler bir problemdir (*Saenz, Boquet*). Keza fibrozisde zemin de bir rol oynamaktadır. Bilhassa diyatez artritik veya hepatik konstitüsyonlarda tesadüf edilir. Frengi ve alkolizm akciğerde sklerozu müsait kılar. Pnömokonyoz tüberkülozda ihtilât ederse hemen daima lifi şekiller husule getirir.

Patojeni : Fibröz tüberküloz, başlangıcından itibaren özel bir tüberküloz şeklidir. Tüberküloz proçes sklerojen karakterdedir. Gittikçe artan ve yayılan fakat hiç bir zaman destrüktiv olmayan fibröz lezyonların inkişafı husule gelir. Hakiki nedbeleşme, lokalize olarak bulunur. Retraktildir. Tedrici olarak silinmeye elverişlidir. Şu halde lifi tüberkülozda :

1) Münteşir bir iltihabi reaksiyon bulunmaktadır.
2) Hakikî bir fibröz neoplazi vardır.
3) Ekstansiv ve konstrüktiv istidat görülür. (*Bard*).

Bir kısım müelliflere göre tüberkülozun bu şekli, menşei daima iltihabi bir lezyon olan sekonder bir elemandır (*Giraud*).

Bezançon ve *Delarue* iki tip skleroz ayırmışlardır. a) İltihaplı tüberküloz mihrakların etrafında meşvünema bulan (mutilant) sklerozdır. Perifokal bir skleroz veya ankiste olan bir sklerozdır. Şu halde ilk anatomik hal olarak daima bir alveolit eksüdativ devre bulunmaktadır. Sekonder olarak muhtelif nisbetlerde foliküller teşekküller ve skleroz husule gelir. Elastik lifler az bulunan kesif bir sklerozdur. Vakalara göre fibröz mihrakın merkezinde nekrozlu tüberküloz lezyonu bulunur veyahut bilâkis bütün nekroz kaybolur. Homojen bir skleroz vardır.

b) Konjonktif dokunun hiperplazisi olur (sistematik sklerozlar). Nekroz yerine skleroz olur ve ankiste olma proçesi husule gelmez. Fakat aktif, yaygın, damarlardan zengin hattâ bazan anjiom manzarası alan bir konjonktif doku proliferasyonu bulunur. Bronş - damar yollarını takip eden bronş-arterlerinde andarterit, iltihaplı peribronşit yapar. Paşiplörit, plörezileri müteakip perilobüler skleroz (kortikolit fibröz) görülür. Pnömoni retiküle sistematik sklerozun bir şeklidir. Sistematik sklerozun çeşitli manzaraları yalnız tüberküloza mahsus değildir. Kalb hastalıklarında, uzun süren intanlarda buna benzer reaksiyonlar husule gelebilir. Bu lezyonlar şüphesiz aseptikdirler. Muayyen bir mikrobun spesifik tesirinden ziyade akciğerin vejetatif sinir sisteminin tesiri altında organizmin endirekt reaksiyonlarıdır.

Lifi tüberkülozun görünüşü çok polimorfdır. İki gurupa ayırmışlardır. 1) Fibrotoraks ve bütün kesif fibröz tüberkülozları ihtiva eden büyük yaygın sklerozlar. 2) Fibröz tü-

berkülozun basit şekilleri (Zirvelerin lifi tüberküloz şekilleri, lifi tramitleri, miliyer tüberkülozun lifi şekillerini) ihtiva eder. Her iki gurup arasında entermediyer şekiller bulunur.

Kronik akciğer tüberkülozunu karakterize eden çeşitli lezyonlar şunlarıdr:

1. Kavernler.
2. Akciğerde fibrozis.
3. Akciğerde skleroz.
4. Bronşlarda tegayyürler.
5. Damar sistemnde tegayyürler.
6. Akciğerlerde antrakozdur.

Kronik akciğer tüberkülozunda plevrada çok defa yapışıklık bulunur. Tercihan zirvelerde bulunan bu yapışıklığı, otopside ayırmak istediğimiz zaman, o kadar kalındırki ayırırken parankima yırtılır. Yaşlı insanlarda ve kâhilde apeksin plevra kısmının yapışıklığına sık tesadüf edilmektedir. Bu yapışıklık apikal fibrozisle beraber bulunur. Zirvenin bu lifileşmesi her zaman tüberküloza ait değildir (1/3 tüberküloza aittir). Kaide olarak kireçlenir ve iyileşir, kömür oturması vardır. Apikal yara nedbeleri ve apikal plevra örtüsü primer kompleksle iştirak etmiş olarak münteşir plevra yapışıklıkları gösterir.

Plevranın bu yapışıklığı bazen akciğerin bütün sahasında olur. Mediyastinum, loblar arası plevrası biribirlerine yapışmıştır. Mediyastinum lenfa bezleri sert siyahımtırak ve enfiltredir. aide olarak zirvelerde kavern çok defa bulunmaktadır. Bu kavernler eski veya yeni olmasına göre antrakozlu lifi bir doku ile çevrilmiştir. Akciğerde şurada burada ankiste bronkopnömoni mihrakları (tubercules crus), bazen geniş ölçüde skleroz sahaları görüldüğü gibi her iki akciğerin mühim bir kısmı antrakozludur. Kaidelerde kömür enfiltrasyonuna az mâruz kalmış sahalarda bronkopnömoni mihrakları, taze kavernler hattâ miliyer granülasyon (hastalığın terminal pussesinin delili olarak) bulunur. Kronik akciğer tüberkülozunda kavern, bronkopnömoni ve miliyer lezyonlar yanında hemen daima fibrozis bulunmaktadır. Ekseriya plevra altında, toparlak, bir milimetreden bir santim diametrede, çevreleri siyahımtırak çizgiler halindedirler. Bunların histolojik muayenesinde Koch basili, dev höcre ve kazeöz madde ihtiva etmediği görülür. Lifi bir kitleden ibarettir. Antrakoz enfiltrasyonuna mâruz kalmış az höcreli konjonktiv dokudur.

Fibrozis bütün bir akciğere yayılacak olursa (Fibrotoraks) denir. Bu zaman plevraya ait arazlarla (matite, teneffüsde azalma, ekspiriumun suflan olması) duyulur. Mukabil akciğer bermutat sağlamdır. Trakea ve mediyastinum çekilmiş, yer değiştirmiştir.

Skleroz : Bronkopnömonik mihraklara nazaran miliyer tüberküllerin çevresinde daha aşikâr olarak görülür. Eğer skleroz reaksiyonu, kazeifikasyona nazaran daha fazla ise proçes kronik olarak teşekkül etmiş demektir. Tüberküloza bağlı sklerozların mühim karakteri kesitinde kömür manzarasında en-

filtrasyonun bulunmasıdır. Aynı zamanda da kireç oturması olur. Tüberküloz sahaların etrafında anfizeme ait lezyonlar, elâstik lifden fakir alveol boşlukları bulunur. İki gurup tüberküloz skleroz olur, a) Yayılmaya istidatlı kazeöz nüveler etrafında inkişaf eden karışık manzarada sklerozdur. Lodüller arası bronşlar kaybolmuştur, venalar trombozedir. b) Daha nadir olarak sistematik bir şekilde husule gelen sklerozdur (plörojen skleroz). Büyük plörezilerde görülür. Lifi doku plevradan neşet eder. Altındaki akciğer dokusuna nüfuz eder. Lifi kolonlar halinde akciğer lobüllerini ayırır. Hattâ bazen hilüse kadar girer. Bu hakiki bir akciğer sirozudur. Damarlar kabili nüfuz bir halde kalır.

Alveoller çin sistematize olmuş skleroza gelince (Pneumonie ardoisée) bunun en tipik şeklini teşkil eder. Alveoller fibrovasküler bir doku ile dolar akciğer sklerozla istilâya uğramıştır, kan akımı normaldir. Fakat alveoller tıkalıdır. Alveol cidarlarında elâstik lifler pek fazla artmıştır. Alveol cidarının bu elâstik hiperplazisi ve alveollerin tıkanması pnömoni arduvazenin başlıca karakteridir. Akciğer frengisinde bu (hiperelastijeni) daha şiddetlidir.

Bazı vakalarda anatomik lezyonlar gayet net ve mahduttur. Bazı vakalarda ise azdır. En karakteristik olanlar: a) Pnömoni arduvaze. Bir sedef mahfazadan teşekkül etmiş mavi yeşilimtrak renktedir. Fibrokazeöz mihrakın sekonder sklerozudur. Periferinde bilhassa antrakozla kesif skleroz blokun görülmesiyle karakterizedir. Bol miktarda elâstijen teşekkül ile vejetant andobronşioalveolit lezyonlar bulunur. b) Lober tüberküloz skleroz ortasında eski tüberküloz mihraklar bulunan postpnömonik skleroza benzeyen bir kronik pnömoni blokudur. c) **Bard**'ın kesif sklerozu. Süratle yaygın bir şekle giren sklerozdur. Zirvelerde skleroz çok kesif, antrakozla müterafık ve bronşlarda lezyon bulunur. Kaidelerde lezyon daha azdır. d) **Bayle**'in ftizi melanigi (phitisie melanique), bu şekilde antrakoz çok ileri derecededir. e) Jeneralize anfizemle beraber yaygın skleroz. f) Kaidelerde anfizem, zirvelerde lifi tüberküloz. g) Kaşeksi yapan ülserli fibröz ftizidir.

Bronşlarda görülen tegayyürler oldukça önemlidir. Kavernin drenaj bronşu hiperhemik ve kalınlaşır fakat tüberküloz tegayyür göstermez, genişleme vardır. Peynirleşmiş bir tüberkül bronşlara açılarak bronşu hasta edebilir. Bu zaman bronşların silendrik epiteli lezyon hizasında (pavimenteux stratifié) epitel şekline geçer. Mükozanın kronik iltihabı, peri bronşik skleroz, silendrik bronşektazi vardır. Skleroz bulunmayan sahalarda bir hipertrofik anfizem bulunur. Alveollerin volümü artmış ve cidarları hipertrofiye olmuştur.

Damarlar ve lenfa sisteminde tegayyürler : Skleroz olan sahalarda (endovascularite) ile damarlar tıkanmıştır. Bu lezyonların periferinde genişlemiş venalar bulunur. Çocuklarda görülen büyük kazeöz, evolütif adenopatilerden tamamiyle farklı olarak kireçlenmiş ve antarkozlu lenfa bezleri bulunur. Bazı lenfa bezlerinde peynirleşme olur, bunların bir vena içine açılmasiyle ağır seyreden miliyer tüberküloz meydana gelir.

Kronik akciğer tüberkülozunda akciğerler ve trakea bronş lenfa bezlerinde antrakoz karakteristiktir. Bu siyah parçacıkların çok küçükleri makrofajlar için

de, daha büyükleri dokuda serbest olarak bulunan kömür zerrelerinin teneffüsle yutulma neticesi husule geldiği düşünülmekte idi. *Jousset*, siyah mavimtrak zerrelerin hemen daima damarlarda bulunduğunu, bunların şimik analizlerinde, antrakozlu dokunun demirden zengin olduğunu bu suretle (antrakozik) denilen pigmanın demir tabiatında olduğunu ortaya atmıştır. Bu müellife göre bunun sebebi. 1) Küçük hemorrajiler neticesidir. 2) Nedbeleşmiş akciğer tüberkülozunda sık görülen konjesyon pusseleri neticesidir. Buna mukabil tavşanlarda yapılan tecrübelere göre (*Policard* ve arkadaşları); antrakoz noktalarının ufak bir kısmı yakıldığı zaman demirli kül verir. Siyah renkteki bu birikintilerin mühim bir kısmı hararet tesiriyle beyaz kül yığını verir, içinde silis ve kalsiyum bulunur. Hararet okside olan kömürü tahrip eder. Bakıye olarak (silis ve kireçli) bir kül kalır. Bu sebeple silisin tesirinin mühim olduğu düşünülmektedir.

Klinik : Çok defa klinik arazların azlığı ile anatomik tegayyürler arasında büyük bir nisbetsizlik vardır. Başlıca arazlar olarak :

Kan tükürme en mühim arazdır. Kanama bol miktarda ve ateşsizdir. Çok defa basil bulunmaz. Kanamalar sık sık vukua gelir, yorgunluk, iklim değişiklikleri... gibi tesirlerle kolaylıkla olur.

Öksürük nadirdir daha ziyade kurudur. Balgam az mebzul, mükoprülandır. Nefes darlığı sık görülür. Hareketle, soğuk ve rutubetle artar, kalb bozukluğu ile müterafık olabilir.

Ağrı noktaları : Plevra yapışıklıkları varsa bilhassa nemli havalarda artar. Kronik akciğer tüberkülozunda fonksiyonel ve genel arazlar şematize edilemez. Çok defa kan tükürme, öksürük, balgam, ateşli pusseler olmakla beraber hastanın kısa bir zamanda çalışmasına mâni olamaz. Eğer anfizemle müterafık olursa buna ait arazlar hakim olur. Plevra yapışıklıkları bulunduğu takdirde, yapışıklığın derecesine göre yarı toraksın retraksiyonu, organların yer değiştirmesi matite ve teneffüsün duyulmaması görülür. En kıymetli arazlar radyolojik olarak alınır. Bunlar :

1) Fibröz lezyonların gölgeleri nettir.

2) Opasite oldukça kesiftir.

3) Anfizem mıntakaları bulunur. Radyolojik olarak : Lifi enfiltratlar; muhtelif büyüklükte çok opak gölgelerdir. Çevreleri net ve ekseriya gayri muntazamdır.

Nodüller; koyu renkte, iyi tahdit edilmiş, prolonjmanlar vererek akciğere retiküle bir manzara verirler.

(Tractus dense) denilen huzme şeklinde gölgeler, hilüsden çıkarak muhite doğru giderler. Klavikül altı nahiyede daha mütebarizdirler. Yekdiğerleriyle karışarak kavern manzarası gösterirler.

Lifi tüberküloz kavernleri muhtelif manzaralar gösterirler. Bazen geniş bir enfiltratın ortasında bir berraklık olarak görülür. Bazen ancak tomografiyle kavern meydana çıkar. Umumi olarak bir likit seviyesi göstermeyen kavernlerdir. Bazen ise kavern daire şeklinde çevresi çok ince olur. Hilüsler zirvelere doğru çekilmişlerdir. Damarlar diyaframa doğru inmiş bir durumdadır (En pluie : Yağmur manzarası). Kaburgalar, anfizem sebebiyle biribirlerine yaklaşmışlardır. Diyafram deforme, girintili çıkıntılıdır, az müteharriktir. Plevranın yapışıklığı ile sissürlerden birini bir bant halinde kesafeti veya paşiplörit görülür. Kalb çok defa yerini değiştirmiş, trakea sağ veya sola çekilmiş olur. Kronik tüberkülozda ekseriya bronşektaziler vukua gelir.

Kronik akciğer tüberkülozunda radyolojik ve klinik olarak şu şekiller tefrik edilmiştir :

1. Münteşir kesif skleroz. Kazeöz bir tüberkülozun seyrinden sonra olur. Bu şekilde daima bir faaliyetten korkulmalıdır. Radyolojik olarak kaviteli veya kavitesiz enfiltralar, nodüller plevra lezyonları ve organların yer değiştirmeleri görülür.

2. Lokalize kesif sklerozlar : Bilhassa sağ üst lobun sklerozu (lobit skleroz) görülür. Lob büzülür. Mediyastinuma doğru bir yelpaze şeklinde retraksiyon husule gelir. Zirvesi hilüste üç köşeli bir opasite verir. Eğer kavite teşekkül ederse skleroz kavitenin tedirici olarak kapanmasına yardım eder. Veyahut tamamiyle aksine olarak bu lifi blok içinde kavite devamlı olarak kalır. Daima basil vardır. Evolütif bir halde kalmaz.

3. Fibrotoraks : Jeneralize kesif skleroz tipidir. Bir akciğeri hususiyle şiddetle bronşları ve plevrayı işgal eder. Basit bir skleroz veya ülserli bir sklerozdur. Ekseriya solda olur. Akciğer veya plevranın hastalığından sonra olmaktadır. Akciğer lezyonundan sonra olursa ilk lezyon iyileşebilen pnömonik bir tip veyahut fibrokazeöz tiptedir. Eğer plevranın âfetinden sonra husule gelirse bir plörezi veya tedavi pnömotoraksından sonra olmuştur. Kli nik olarak fibrotoraksın bir hususiyeti yoktur. Ancak (toraksın ehemmiyetli derecede retraksiyonu) bulunur. Oskültasyonda teneffüs ya hiç alınmaz veyahut kavern arazı duyulur. Radyoskopide çok kesif, yaygın bir opasite, mediyastinumun çekilmesi diyaframın hareketsizliği, bazen opasite ortasında kavern görülür. Diyafram yükselmiş, trakea hasta tarafa doğru bir dirsek yapmış bulunur. Silendrik tipte bronşektaziler husule gelir.

Fibrotoraks bazen hakiki bir iyileşme şeklidir. Bazen ise bir stabilizasyon şeklinden başka bir şey değildir. Kazeöz proçesle lifi şekil arasında bir muvazenedir. Kalbin ve mukabil akciğerin vaziyeti prognozu değiştirir.

4. Plevradan husule gelen skleroz : Kortikal olarak loblar arasında husule gelen skleroz, akciğerin enterstisiyel sahasına nüfuz eder. Plöreziye ait olarak sekonder vukua gelir. Toraksda ağrılar ve deformasyon vardır.

Bu dört şekil ekseriya stabilize olarak kalır. İleri yaşlarda sık sık bronşitler bilhassa soğuk mevsimlerde husule gelir. Kan tükürmeleri dışında hastalar bir ara enfeksiyonundan ölürler ve iki mühim ihtilât gösterirler.

1) Basilli enfeksiyonun yeniden faaliyete geçmesi.

2) Mekanik husule gelir. Sağ kalbin zâfı sebebiyle veya bronşektazilerin beraber bulunmasiyle kalb kifayetsizliğidir.

Teşhis tefriki : Yaygın sklerozu arttıran hastalıklar (pnömokonyoz, akciğer frengisi, sekonder akciğer kanseri, bronkopnömoniler, kronik atelektaziler) den tefrik edilmelidir.

Lifi tüberkülozun mahdut şekilleri : Lokalize şekiller, diskret apikal sklerozlardır. Bunların başında (Zirvenin nodüler tüberkülozları, apikal plörit, apeksin nedbeli fibröz lezyonları, zirvelerin sklerozu ile kaidenin anfizemi) bulunmaktadır.

Zirvelerin diskret nodüler tüberkülozu : *Puhl - Aschoff* nodülleri, *Simon* mihrakı en sık görülen şekildir. Anatomik olarak bu nodüller birkaç milimetreyi geçmezler. Antrakozlu bir mahfaza ile çevrilmişlerdir. Bu mahfazadan civarındaki parankimaya skleroz nüfuz eder. Merkezleri genç elemanlardan müteşekkil ise kazeöz nekrozlıdır. Eğer elemanlar eski ise kireçlidir. Muhtelif yaşlarda ve sık sık rastlanır. Otopsi bulgularında, kıvamı sert)pnömoni arduvaze) adacıkları bulunabilir.

Bu şeklin arazları pek hafiftir. Vakaların birçoğunda sistematik röntgen muayenelerinde anlaşılır. Bazen bir kan tükürmeden sonra teşhis edilirler. Bazı vakalarda tamamiyle gizli kalır. Ufak bir ateş bilhassa âdet zamanlarında, yorgunluk, hazım bozuklukları, bronşit pusseleri, kan tükürmeler gösterebilir. Fizik olarak bariz ve karakteristik bir araz görülmez.

Radyogarfilerde umumiyetle klavikül üstünde, nadir olarak altında ve arka plânda bulunurlar. Adetleri muhtelif, umumiyetle iki taraflıdırlar. Birkaç milimetrelik opasitelerdir. Tedrici olarak opasiteler daha kesif ve daha iyi sınılanmış, daire şeklinde veya silindirik ve homojendirler. Bu nodüller kireçlenirler ve akciğer parankiması içinde küçük saçma daneleri gibi görünürler.

Seyirleri : *Simon*'a göre evvelce primer enfeksiyon geçirmiş olanlarda bu nodüller reenfksiyon mihrakıdırlar. Vakaların birçoğunda selim seyrederler, kireçleşirler, çok ender olarak kavite teşkil ederler. Bazen ise erken irtişaha sebep olan basil ambolilerine menşe teşkil ederler. Bu nodüllerin kireçleşenleri alt servikal lenfa bezleriyle karıştırılmamalıdır. Vakit vakit radyolojik kontrollar bu vakalarda ihmal edilmemelidir.

Apikal plörit : Nisbeten sık görülür. Anatomik olarak apeksin tepe kısmını kalın bir tabaka halinde örter. Veyahut ince yapışıklıklardan ibarettir. Vakit vakit omuz ağrıları ile anlaşılır. Hafif ateş, yorgunluk vardır. Zirvede sübmatite ile veziküler teneffüsün azalması, bazan sübepinöz nahiyede frotman duyulur. Klavikül üstünde adenit ile hasta taraf gözde püpilde genişleme görülebilir.

Apikal plörit teşhisi radyolojiktir. Zirvede yaygın, homojen bir opasite vardır. Öksürükle aydınlanır. Akciğerin bu kısmında parankimaya doğru uzantılar gösterir. Daha hafif şekillerde ancak öksürükle açılan bir berraklık gösteren hafif bir kesafet bulunur. Ekseriya parankimada bir lezyon yoktur. Eğer lezyon bulunursa kollaps tedavisi lâzımdır. Apikal plörit, müessir bir pnömotoraks için daima bir engel teşkil eder.

Apeksin nedbeleşmiş fibröz gölgeleri: Nadir olarak bir kavern nedbesi, çok defa az veya çok kireçleşmiş bir mihraktır. Hilüsten apekse doğru giden serpilmiş, kireçleşmiş lifi lezyonlar şeklindedir. Kaide olarak bunlar evolütif değildirler.

Akciğr kaidelerinin anfizemi ile müterafık zirvelerin lifi tüberkülozu : Bir kısım müellifler tarafından akciğerin kronik tüberkülozunda özel bir şekil olarak telâkki edilmiştir.

Perihiler skleroz : Hilüsden itibaren iki taraflı yelpaze şeklinde bir manzara verir. (Arborescence) tâbiriyle bu şekil çok defa suistimal edilmektedir. Sklerozun bu şekli gizli seyreder. Veyahut bronşit arazlariyle görünür. Bronşektazi beraberce bulunabilir. Çok defa tüberküloz natürünü tayin etmek müşkildir.

Yaygın şekilde lifi tüberküloz : Fibröz tramit (Tramite fibreuse - *Dumaret, L. Bernard*) her iki akciğerin heyeti umumiyesinde bulunur. Lokalize değildir. Patolojik anatomi bakımından skleroz burada (sistematik ve müntesir) dir. Konjonktiv - vasküler yollar arasını takip eder. Akciğer dokusuna tesir etmez. Evolütiftir, sık olarak anfizemle iştiraktedir, basil tarafından ifraz edilen toksinlerin tesiri altında teşekkül etmiş bir skleroz telâkki edilmektedir. Klinik olarak, kırk yaşını aşmış şahıslarda lifi tramitler sık görülür. Vakit vakit bronşitlerle balgam artar. Tedrici olarak nefes darlığı teessüs eder. Nihayet nefes darlığı hastayı hareket edemez bir hale sokar. Balgamda basil bulunmaz. Fizik olarak toraksda hipersonorite, ekspirium uzun, teneffüs seslerinde azalma ve bronşit ralleri duyulur. Radyolojik olarak, hilüslerden şua şeklinde yayılan traveler sklerozu gösterir. Anfizem bulunduğu takdirde, opak traveler ile müterafık akciğerde berraklık, toraksın haraketsizliği ve genişlemesi bulunur. Bu şekilde basiler enfeksiyona ait hemen hemen hiç bir ihtilât görülmez. Buna mukabil anfizemle müterafık yaygın, skleroz sağ kalbin

yetersizliğine bir sebep teşkil eder. Astmalı hastaların bir çoğunda anfizemle beraber fibröz tramitler görülür. Bu zaman astmanın tüberküloz natürde olduğu düşünülür.. Bilhassa rinofarenjitler sebebiyle sık sık bronşitlerden meydana gelen sklerozlar kalb üzerine müessir olurlar.

Miliyer lifi tüberküloz : Bu şekilde yaygın sklerozdan başka histolojik olarak fibröz veya kireçleşmiş granülasyon bulunur.

Kronik konfirme ftizi : Tahminen bir sene kadar geçmiş, evolüsyonu fena olmayan ve aktif tedavi vasıtalariyle düzelmeyen hastalar kronik konfirme ftizi safhasına girmiş demektir. Bu vakalarda anatomik olarak lezyonlarda bir iyileşme olmakla beraber kazeöz - ülserli proçesler, fibrozis ile müterafıktır. Şematik olarak iki şekil tarif edilmiştir. 1) Yaygın şekli. 2) Stabilize şeklidir.

1. Yaygın ftizi veya fibrokazeöz veya kronik ülserokazeöz tüberkülozdur.

Klinik arazlar : Zafiyet, solukluk, elmacık kemiklerinin kızarması, yorgunluk, adele erimesi vardır. Ateş gayri muntazam (37,5 - 38) arasında, vakit vakit yükselir. Tüberkülozun klâsik seyri görülür. Akciğerde lezyon bermutat iki taraflı, müteaddit kavernler bulunur. Bir kısım vakalarda hastalık galopan ftizi şeklinde seyreder, bir kısım hastalarda ise seri faaliyet pusseleriyle her defasında hastalık daha fazla yayılma suretiyle bir seyir gösterir. Kan tükürmeler sık olur, gırtlak ve barsakda ihtilatlar yapar. Menenjit nadirdir. Granülik pusseler yapabilir. Ölüm asfeksi ve tedrici zayıflama ile olur. Bir kısım vakalarda hastalık geriler sabit bir duruma girer, şiddetli lifi bir reaksiyon husule gelir, bu suretle ikinci şekle yani (stabilize) şekline geçer.

2. **Kronik konfirme ftizinin stabilize şekli :** Tüberkülozun yayılmasına ait faal konjestif pusseler ve toksienfeksiyöz arazlar bulunmaz. Klinik tabloda akciğer sklerozunun şiddetine tabi olarak mekanik bozukluklar hakim olarak bulunur. Balgamda daima basil vardır.

Klinik arazlar : Klinik tablo çok değişiktir. Radyolojik ve oskültasyon arazları sabittir. Oskültasyonda teneffüsde sertlik ve sabit olarak aynı noktalarda yaş raller duyulur. Radyolojik olarak bilhassa ince ve kuvvetli opasitelerle lifi proçes hakim olarak göze çarpar. Lifileşmenin şiddetine göre nefes darlığı vardır. Çok defa ateş yoktur. Bu hastalar mikroplu ve mikropsuz olarak bermutat iki gruba ayırt edilmişlerdir. Ayakta faal ve iş yapabilir kabiliyettedirler. Hastalık senelerce sürer, müteaddit defalar sanatoryum ve tüberküloz kliniklerinde tedavi gören hastalardır. Mevsim değişikliklerinde ve kadınlarda âdet zamanlarında ufak pusseler yapar, geç enfiltrasyonlar ve hattâ tehlikeli olabilecek kanamalar gösterirler.

İhtilat olarak bronkopülmoner bozukluklar, trakea, bronşlarda genişleme yapar. Balgamda basil bulunmayabilir. İhtilatların seyrine göre hastalık

uzar. Bu hastalarda ölüm 1) Siyanozla müterafık ileri derecede skleroz neticesi arterit (arteria pulmonarisde) ve kalb zafından. 2) İki taraflı kaviteli nodüler yaygın tüberkülozdan. 3) Gırtlak, barsakda ihtilat, miliyer pusseler veyahut basilli nekrotik pnömonik mihrakların teşekkülünden. 4) Kan tükürme neticesi gittikçe artan asfeksi ve siyanoz ile kalb zafı veya ara enfeksiyonundan husule gelir. Karaciğeri büyük şişman ve kan tazyıkı yüksek olan şekiller olduğu gibi, kaşektik, sık kanayan şekillere daha ziyade tesadüf edilmektedir.

Kronik konfirme ftizi sosyal bakımdan bilhassa muhitleri için devamlı bir bulaşma menbaı olduklarından çok mühimdir. Tedavi bakımından da oldukça önemlidirler. Plevrada yapışıklık, iki taraflı lezyon bulunması kollaps tedavisine imkân vermez. Antitüberküloz ilâçlar, hastalığın aktif pusselerini bertaraf ederse de geniş anatomik harabiyet gösteren vakalarda şifa elde etmek mümkün değildir. İhtilatlara mani olmak, hastanın az çok şikâyetlerini bertaraf etmek, nihayet daha rahat ve uzun bir zaman yaşamasını temin etmek imkânı vardır.

Abortif tüberküloz : *Bard* tarafından ilk evvelâ tarif edilen bu şekil tüberküloz fibröz tüberküloz kadrosuna sokulmaktadır. Hastalık mahdut bir sahadadır, evolütif değildir, fonksiyonel ve genel arazlar pek hafiftir. Kemik, lenfa bezleri, viseral tüberküloz lokalizasyon gösteren hastalarda sık olarak bu şekle tesadüf edilir. Fizik arazlar pek hafiftir. Kuru plevra iltihabı, fasılalı kan tükürmeler gösterirler. Bir kısım vakalarda çok iyi görünüşlü iken vakit vakit pusse halinde hastalık meydana çıkar her pusseden sonra yeni lifileşmiş bir doku teessüs eder (Fibrocongestif recidivante). Plevra iltihaplarının burada mühim rolü vardır.

Post plöretik şekiller : Plevra ve akciğere ait sabit arazlar bulunur ve tüberkülozun seyrinde hususiyet gösterirler. Plevra semfiziyle müterafık skleroz, bronşlarda genişleme bulunur.

Bronşektazik şekiller : Fibröz tüberkülozda 1) Basillerin bronş cidarını hasta etmesiyle, 2) Lifileşmiş dokunun çekmesinden mütevellit sekonder ve mekanik olarak, 3) Plevra iltihabı neticesi sklerozdan sonra, plörezi, fibrotoraks, neticesi, 4) Fibrokazeöz bir tüberkülozun pnömotoraksla tedavisinden sonra husule gelir. Bu şekiller çok defa ateşsizdirler. Kan tükürme, bol miktarda balgam, nefes darlığı vardır. Bronş genişlemeleri silendrik ve ampuler şekildedirler. Basil bulunmadığından tüberküloz olmaktan ziyade bronşektazi hastasıdırlar. Kuru ve sıcak bir iklimde rahat ederler.

Silikotüberküloz : Tozlar ve hususiyle silis parçalarına ait olan bir kısım kronik pnömoniler fibröz tüberküloz lezyonların evolüsyonunu arttırırlar. Pnömokonyoz ve silikozun tüberkülozla beraber olması halinde hâkim olan arazlar silikoza aittir. Genel durumun iyi olmasına rağmen nefes darlığı, ök-

sürük fazla, radyolojik olarak peribronko vasküler teressümat artmıştır: Fonksiyonel arazlar şiddetli, sık sık kan tükürmeler, zayıflama vardır. Balgamda basil bulunur. Bronkopnömoni veya granüli ile sona erebilir. Bu gibi vakalarda frengiyi aramak lâzımdır.

Radyolojik olarak, nodüler gölgeler yerine birçok adette yaygın lekeler kavitelerle (marbürür) manzarası verir. Proğnoz için kalbin durumu, kan tazyiki, yaygın skleroz, anfizem göz önünde tutularak tâyin edilir.

Konfirme ftizinin lokalizasyona göre şekilleri yazılmıştır. Klinik bakımdan bu keyfiyet oldukça ehemmiyetlidir.

Zirvede : Fibrokazeöz tüberküloz, klavikül altı nahiyeyi zirveye nazaran daha çok seçer. Klavikül altı nahiye fibröz ve sessiz seyreden nedbeleşmiş lezyonların yeridir.

Kaidede : Nadirdir, bilhassa kortikal kısımda bulunur. Sekonder olarak daha sık görülür.

Hilüsde : Lezyonların derinliği sebebiyle fizik arazlar aşikâr değildir. Çocuklarda ve gençlerde sık görülür. Sissürler boyunca yayılır.

Bir lobda lokalizasyon hususiyle akut vakalarda sık olur. Klasik olarak sağ üst lobda bulunur. Lober kondansasyonları meydana getirir. Azygos lobunun lobitinin teşhisi oldukça zordur. Radyolojik olarak zirvenin iç kısmında yarısını işgal eden bir opasite gösterir. En mühim lezyon umumiyetle azygos sissürü hizasındadır. Hattâ (Scissurite azygos isolée) olarak bu lezyon yazılmıştır.

Sissüritler ve jüksta sissüral lezyonlar : Akciğerin sissürleri hizasında tüberküloz çok defa lokalize olur. Akciğerin sissürü hizasında başlayan lezyon bilâhara lobu işgal eder. Sissür hizasındaki proçes iyileşirse, lezyon yalnız sissür hizasında her iki plevra yaprağını biribirine yapıştırır. Bazan sissürler arasında bir epanşıman, daha nadir olarak da loblar arasında serofibrinöz bir eksüda görülür.

Yaşa göre klinik şekiller değişiklik gösterirler. Yaşlılarda tüberküloz çok defa eski bir tüberkülozun neticesidir. Diabetin rolü mühimdir. Gebelik esnasında tüberküloz yavaş yavaş faaliyete geçer ve ilk aylarda hiç bir ciddî arıza göstermeden seyreder, son haftalarda doğumdan önce ve sonra ağır bir klinik tablo husule getirir. Doğumdan sonra esas lezyon aktif bir hale geçer. Bilhassa ülserokazeöz veya fibrokazeöz evolütif tüberküloz gebelikle ağırlaşır. Gebelikten sonra gırtlak tüberkülozu sık görülür, menenjit nadir değildir.

Tedavi: Umumi tüberküloz tedavi şeması dahilinde yapılır. Antitüberküloz ilâçlarla kronik akciğer tüberkülozu sükün devresine girer. Radyolojik olarak lezyonlarda bir gerileme görülür. Bilhassa kombine olarak bu ilâçların tatbikinden sonra hastalık bir akciğer veya her iki akciğerin muayyen bir sahasında lokalize edilebilir. Bu suretle cerrahi müdahalelere imkân hasıl olabilir.

AKCİĞER TÜBERKÜLOZUNDA SOLUNUM YOLU İLE İLGİLİ ARAZLAR

Öksürük : Akciğer tüberkülozunun ilk arazıdır. Hastanın iyileşmesine veya ölümüne kadar devam eder. Öksürük hastalığın devresine ve her vakada özel anatomik şekle, hastaların bizzat kendilerine göre değişir. Başlangıçta öksürük önemli değildir. Sabahları, çok konuşmakla, toz ve dumanlı have yutmakla olur. Bazen hastalık kuvvetli öksürükle başlar, hasta uzun müddet yalnız öksürükten şikâyet eder. Öksürük başlangıçta çok defa kurudur. Hastalık dışında bazı sinirli kimselerde öksürük olursa da bu çok nadirdir. Öksüren bir hastanın tüberküloz olması düşünülebileceği gibi bu öksürüğün trakea ve bronş nezlesi, spesifik olmayan boğaz, gırtlak nezlesinden ötürü olabileceği de düşünülmelidir. Öksürük solunum yollarının, akciğer ve plevra hastalıklarının, vagusun refleksi neticesi olabilir.

Balgam : Tüberküloz basili ve elâstik liflerin görülmesi için büyük bir kıymeti vardır. Başlangıçta balgam az miktardadır. Muhatlı, yapışık ve üzerinde siyah lekecikler gösterir. Sonraları irinli olmaya başlar. Kronik bronş iltihabında olduğu gibi sarı yeşil renk alır. Kavern olan hastalarda irinli balgam bronşlardaki muhat ile sarılır (*münzeförmig*) veya irinli çizgiler gösteren kitleler halinde çıkar (*sputa globosa fundum patentia*). Su içinde bir kısmı yere doğru bir kısmı ise asılmış olarak kalır. Tüberkülozun iyileşmesi ile beraber balgamın irinli şekli kaybolur. İrinli balgamda bol miktarda elâstik lifler ve tüberküloz basili bulunur. Balgamda lenfositlerle *Dietrich* tıkaçları, bakteriler, stafilokok, diplokok... *bacillus pyocyaneus, fluorenscens,* alveol epitel hücreleri, büyük hücreler (makrofajlar), monositoit hücreler, kan hücreleri, kolesterin kristalleri görülebilir. Bu sonuncusu solunum yolunun oldukça derin ve geniş ölçüde harap olduğunu gösterir. Bazan kuvvetli ağrılarla boşaltılan akciğer taşları (fosfat ve karbonatlı) balgamla çıkarılır. Hastalık ilerledikçe balgam miktarı artar. Pek az veya hiç balgam çıkarmayan büyük kavernli hastalar daha ziyade yaşlılarda görülür. Çocuk ve kadınlar çok defa balgamlarını yutarlar, balgamın mikroskopta muayenesinde en önemli nokta tüberküloz basili ve elâstik liflerin görülmesidir. *Gaffky* nin tablosu klinik ve sanatoryumlarda kullanılmaktadır. Bu tabloda :

1. Bir preparatta	1 - 4	basil
2. Ortalama birçok mikroskopik alanda yalnız	1	basil
3. Her bir mikroskopik alanda	1	basili
4. » » » »	2 - 3	»
5. » » » »	3 - 5	»

6.	»	»	»	»	4 - 6 »
7.	»	»	»	»	7 - 12 »
8.	»	»	»	»	Oldukça fazla
9.	»	»	»	»	Sayılamıyacak kadar
10.	»	»	»	»	Kitle halinde pek fazla

Elâstik lifleri görmek için balgam aynı miktarda % 10 kostik potas ile beş dakika kaynatılır, santrifüje edilir ve birkaç defa yıkanır. Bu tortu muayene edilir. Mikroskopta görünümü aldatıcıdır. Yün lifleri ile karıştırılabilir. Elâstik liflerin bulunması akciğer dokusunda yumuşama ve harabiyeti gösterir. Balgamın şimik muayenesinde albümin, yağlı asitler, nötr yağlar, kolesterin, lesitin, tuz... bulunur. Tirozinin bulunması tüberküloz için spesifik değildir (*Jütte*). Ateşli reaksiyon gösteren tüberküloz hayvanlardan *Simon* albümoz ve pepton çıkarmıştır. *Fr. Müller* tüberküloz kavernlerden gelen balgamlarda pepton yapan bakteriler yerine bilâkis albümini eriten ferman bulmuştur.

Nefes darlığı : Çok değişik şekildedir. Her hastada hastalığın ilerlemiş olup olmamasına göre nefes darlığı vardır. İlerlemiş devresinde, büyük kanamalardan sonra, akut nezle ve bronkopnömoniler, anfizemle ihtilât yapmış tüberküloz hastalarda nefes darlığı çok kuvvetli olur. Sebebi solunum alanının azalması ve akciğerin esnekliğinin kaybolmasından, yapışıklık, plevradaki proçeslerdendir. Bazen hastalarda aldatıcı astma şeklinde nefes darlığı görülür; bu sinirli kimselerde olur.

Boğazda gıcıklama ve gırtlakla ilgili diğer bozukluklar : Tüberküloz, gırtlakta komplikasyon yaptığı zaman bu arazlar görülür. Hastalığın başlangıcında boğazda gıcıklanma ve tırmalanma duyulur. Bunun teşhiste büyük bir kıymeti vardır, çünkü bu gibi hastalar muayene edildiği zaman çok defa akciğer tüberkülozu meydana çıkmaktadır. Bunun sebebi tamamiyle bilinmemektedir. Çünkü bu esnada gırtlakta ne bir nezle ne de bir paralizi yoktur. *E. Frankel* bu gibi vakalarda çok defa tüberküloz hastaların gırtlak adalelerinde atrofi ve dejeneratif bir bozukluk olduğunu kabul etmektedir. Daha ilerlemiş vakalarda gırtlakta nezle, iltihabın sinirlere baskısından rekürans paralizisi, yutkunmalarda zorluk ve acı ile ses kısıklığı görülür.

Ağrılar : Akciğer tüberkülozunda hastalar göğüs ve arka ağrısından sık sık şikâyet ederler. Ağrıların yeri çok değişiktir. Arkada tepe üzerinde veya göğsün yukarı kısımlarındadır. Ağrıların sebebi çok defa plevranın hastalığa katışmasındandır. Klâsik olarak bu ağrılardan şikâyet eden tüberküloz bir hasta plevra reaksiyonu (*reaction cortical*) gösteriyor demektir. Bu reaksiyon oskültasyonda râller ve frotman duyulması ile anlaşılabilir.

Kanamalar : Tüberküloz hastaların 1/3 - 1/4 inde bir kısım müellifler 1/2 hattâ 2/3 sinde kanama görülür demektedirler. Tüberküloz kanamalarını bronşektazi, akciğer gangreni, abse, infraktüs ile diğer kanamalardan ayırdetmek lâzımdır. Nadir olarak görülen akciğer damarlarının arterioskleroz kanamalarını da düşünmek lâzımdır. Kanama ile gözüken enflüenza pnömonileri, *arteria pulmonalis* ve aort anevrizmalarına ait kanamalar da unutulmamalıdır. Burada ateşin yükselip yükselmemesinin büyük bir kıymeti vardır. Dansöz, şarkı söyliyenler, çok konuşanlarda kanama daha çok görülür. Kan açık kırmızı köpüklü olarak veyahut balgamla karışık gelir. Erken enfiltraların büyük bir kısmı (% 20) kanamalarla meydana çıkar. Zirve tüberkülozunda kanama çok görülür. Ergenlikten evvel, ikinci diş çıkarma zamanından önce kanamalar çok azdır. 6 ncı yaştan evvel çok nadirdir. Bir kısım vakalarda kanama ilk araz olur. Ölümle biten kanama, hastalık başlangıcında nadirdir, fakat ilerlemiş devrelerde bu şekil kanama daha çok olur. Hastalık başlangıcında görülen kanamalar venalardandır. İlerlemiş vakalarda ise kavernlerdeki arter anevrizmaları sebebiyledir. Hemoptizi tüberkülozun seyrinde yalnız bir defa olabileceği gibi bir kısım vakalarda kanama çok sık görülür (hemoptezili ftizi - *hemoptoische phthisie*), fibröz vakalarda kanama çoktur. İyileşme üzerinde olan hastalarda görülen kanamalar tüberküloz yaraların kapanmalarını gösterir (*Bard*). Kanama miktarı nadir olarak 100 sm^3. ü geçer ve birkaç gün sürer. 3 litreden fazla kanayan tüberküloz vakaları görülmüştür. Bu kanamada, basil bazen bulunur. Kanamadan sonra ateşin yükselmesi bronşlardaki kanın emilmesi sebebiyledir. Ateş uzun müddet ve devamlı kalırsa kanama ile tüberküloz basilinin akciğerin diğer kısımlarına geçtiğini gösterir. Bu şekilde yayılmış hastalık kazeöz pnömoni ile hastayı süratle ölüme götürür. Bazı vakalarda ateş 2 - 3 hafta sonra normale düşer ve hastalık prodüktif karakterde kalır, yavaş yavaş yayılır.

Kan tükürme akciğer tüberkülozunun en mühim arazlarından birini teşkil eder. Hastalığın her devresinde husule gelir. Kan tüküren bir kimsede evvelâ tüberküloz şüphe edilmelidir. Tüberküloz hastalarda hemoptezi, hastalığın başlangıcında veya seyri müddetince görülür. Hastalık faal olsun veya olmasın kan tükürme olabilir. Her kan tüküren hastada, kanın bol miktarda olması, devamlı olup olmaması ve bu esnada ilâve olarak hastalığın faaliyette olup olmamasına göre arazlar bulunur. Ateşin yüksek ve devamlı olması proğnoz bakımından ehemmiyetlidir. Kan tükürmeler balgamla karışık çizgi halinde olabileceği gibi bol miktarda öldürücü şekilde olabilir. Orta şiddette olan kanamalarda hastalar kanamadan önce sternum arkasında veya toraks içinde bir sıcaklık hissi ve ağızda kan lezzeti duyarlar. Sonra kent şeklinde birkaç öksürükle kan tükürürler. Kanama bir zaman için sükûnet bulur fakat çok defa tekrar eder. Kan ilk geldiğinde havalı, kırmızı renkte ve köpüklüdür. Sonra rengi koyulaşır ve siyahımtrak olur.

Tüberkülozun başlangıcında bulunan kanamalar : Görünüşde sağlam olan ve hiç bir fonksiyonel veyahut genel arazlar vermeyen kimselerde görülür. Bazı hastalarda kanama tüberkülozun yegâne arazı olarak kalabilir. Hastalık kanamadan sonra klinik olarak gizli bir seyir gösterir. Fakat çok defa kanamalar kavernle müterafıkdır. Bu zaman kli-

nik ve radyolojik arazlar aşikârdır. Hastalık başlangıcında görülen kanamalar ya az faal bir pusseye aittir veya ciddi faal bir pusseye delâlet eder. Kanamalar ateşle müterafik olurlar veyahut fibröz tüberkülozda olduğu gibi hiç ateş göstermezler. Kanamadan sonra bir müddet ateş devam eder sonra düşer. Akciğer parankimasında ve bronşlarda kanın bulunması, yaş rallerin işidilmesine sebep olur. Akciğerdeki lezyona ait ince ve sabit rallerle karışır. Nadir olmakla beraber bazı vakalarda kanamalar atelektazi ile müterafik olurlar.

Bir de uzun fasılalarla tekerrür eden kanamalar vardır. Hattâ senelerce bir fasıla verebilirler. Kanamalar arasındaki geçen zaman esnasında tüberkülozun faaliyet arazları pek az veya hiç yoktur. Bununla beraber bir yeni kanamadan sonra daima âni bir faaliyetten korkulmalıdır.

Akciğer tüberkülozunun devamı müddetince husule gelen kanamalar: Öksürük, ateş, ter, zayıflama bol kanamalar fizik arazlarla faal bir pusse gösterirler. Bazı vakalarda o kadar sık bir şekilde tekrar ederler ki akut veya sübakut tüberküloz şekillerini teşkil ederler. Bu kanamalardan sonra husule gelen klinik tabloda proğnoz çok ağır olur.

Bir de konjestif kanamalar dediğimiz (yüksek irtifa, hava değişiklikleri gibi iklim tesiri altında, ay başında), husule gelen kanamalar vardır. Bunlar hafif kanamalardır.

Genel arazlar : Ateş; çok sık görülür çok defa terlemelerle beraberdir. ateşin şekli ve şiddeti çok değişiktir. Hastanın derecesi alınırken koltuk altından normal olarak 36 - 37° olmasına göre, ağızdan 0,2 - 0,4°, rektumda 0,4 - 0,6° daha fazla olacağı göz önünde tutulmalıdır. Şu halde ateşin üst sınırı normal olarak koltuk altında 37°, ağzında 37,2°, rektumda 37,5° olarak kabul edilmelidir. Tüberküloz hastalarda ateş günde dört defa ölçülmelidir. Ateşin şekli devamlı (*febris continua*), inip çıkan şekil (*f. remittens* veya *intermittens*) olur. Bu iki tip çok sık görülür. Kavernli ve ağır şekillerde sabah düşmesiyle akşam yükselmesi arasında büyük farklar bulunur (*febriz hectica*). Bazı hastalarda ateş sabah çok yükseldiği ve akşam ise kısmen düştüğü görülür (*typus inversus*). Bu saydığımız ısı tipleri hastalığın muhtelif devirlerinde vukua gelir. Bir kısım tüberküloz hastalarında ısı tamamiyle normal görülür. *Frühinfiltratlar* oldukça yüksek ateş yaparlar. Eksüdatif şekiller ve kronik tüberkülozun eksüdatif seyir gösteren şekillerinde kaide olarak yüksek ateş vardır. Yüksek ateşin hafif ateşe nazaran proğnozu daha fenadır. Gençlerde yüksek ateş yaşlılara nazaran daha az fenadır.

Ter : *Peter* «tüberküloz hastalar terlerler, çünkü ateş vardır; tüberküloz hastalar terlerler çünkü uyurlar; bu hastalar terlerler, çünkü ölüme doğru giderler» demektedir. Tübeküloz hastaların terlemelerini toksik ve ateşli olarak ayırmak lâzımdır. Ateş akşam yükselir, sabah düşer şekilde ise teri davet eder. Ateş kendi kendine veya antipiretiklerle düşerken daima terle beraberdir. Baş, boyun, alında ziyade olmak üzere bütün beden terler hattâ yatağa bile geçebilir. Toksik terler, gece teri şeklinde ve devamlıdır. Tüberkülozun başlangıcında *Sorgos* 165 hastada % 14 terleme olduğunu yazmışdır. Bir kısım hastalarda terleme hastalığın çok ağır devresinde olur.

Zayıflama : Tüberküloz hastalar bedenlerindeki yağları kaybederler ve zayıflarlar. Asteni vardır. Çok defa hastalar yiyemediklerinden ölürler. Tüberküloz hastalarda kalb normalden küçüktür. Kilosu yerinde olanlarda ise, normal hattâ normalden büyüktür. Kalbde sincabî atrofi ve yağlı dejeneressans vardır. Hastalığın ilk zamanlarında kan baskısı normal, ilerlemiş devrede ise düşüktür. Hastalık iyileştikçe yükselir. Böbrek iltihabı ile ihtilât ederse yüksektir. Nabız küçük zayıf, yumuşak ve süratlidir. Hastalar çarpıntıdan şikâyet ederler. Yüzlerine birdenbire sıcaklık ve kırmızılık basar. Vazomotör bozukluk vardır. Kanda eritrositler azalmıştır, fazla kan tükürenlerde bu azalma ileri derecede olabilir. Tüberkülozun başlangıcında eritrosit ve hemoglobin artması görülebilir. Lökosit normaldir. Lenfositler artmıştır. Tüberkülin şırıngasından sonra eozinofil miktarı artabilir. *Rennen,* tüberkülin tedavisinde bu eozinofiliyi görmekle tüberkülinin iyi tesir edeceğini düşünmüştür. *Arneth,* kan formülünde sola doğru bir değişme bulmuştur. Teşhiste buna bir kıymet verilmiştir. Kan formülündeki sola doğru değişiklik *frühinfiltrat*ta daima bulunur (*Redecker*). Kanda albümin maddeleri artmıştır. Kaşeksi halinde olanlarda azalır. Lipoidlerde bir değişiklik yoktur. Kaşeksilerde kolesterin azalır. Böbrekte bir bozukluk olmazsa kanda üre ve üreik maddeler, kreatin normaldir. Kanda şeker bazen yüksek bulunmuştur. Birçok vakalarda kanda kalsiyum azalır (*Schminke* ve *Rosenstein*). Kanamalardan sonra yükselir, sonra yine alçalır. Yedek kalevî hafif vakalarda normaldir, ağır vakalarda azalır (*Dautrebandın* kompansasyon asidozu). Kanda adrenalin artmıştır (*Osawa*). Kanda en önemli olan kan sedimantasyonu reaksiyonudur. *Westergreen* kan sedimantasyonunu erkeklerde bir saatte üç mm. kadınlarda yedi mm. normal kabul etmektedir. Erkeklerde 3 - 7 kadınlarda 8 - 11 mm. sınırları üstünde olan miktarlar tamamiyle patolojiktir. Eritrositlerin sedimantasyonu tüberkülozda olduğu gibi diğer intanlarda da önemlidir. Ağır hastalarda kan sedimantasyonu süratlidir, hafif vakalarda daha yavaştır. Tüberkülozun teşhis ve proğnozunda büyük bir kıymeti vardır.

Son senelerde teşhis maksadiyle kanda tüberküloz basili araştırılmıştır. Evvelâ *Jousset* kanda tüberküloz basilini buldu. *Liebermeister* hayvan deneyleri yardımı ile elli vakadan yirmisinde kanda basil olduğunu gösterdi. Tübrkülozda kanda basilemi vardır, fakat devamlı değildir, az görülür. Viyanalı *Löwenstein*'ın 1933 deki son formülü ile tüberküloz basili için en hassas ve en iyi bir ekilme vasatı bulunmuştur. Bu besi yerinde basil kolay ve bol neşvünema bulur. Dışardan bulaşma ihtimali azdır.

Dil bazen kırmızı ve paslıdır. Dişlerde kuvvetli kariyoz vardır. İştahsızlık, bulantı, kusmak hissi en ziyade görülür. Mide nezlesi, midede bir ezilme ve tokluk hissi vardır. Kusmalar daha ziyade sabahları olur (*vomitus matutinus*). Midenin hareketi ve şimik terkibinde bir değişiklik yoktur. Sinirsel hazım bozuklukları, amiloid ve barsak tüberkülozu varsa

ishal görülür. *Girand* barsak mukozası damarlarında sık sık tıkanmaya rastlandığını yazmıştır. Karaciğer hafif büyümüş, yağlı dejenerassans gösterir. Levülozüri, ürobilin ve santonin deneyleriyle karaciğerde erkenden bir bozukluk olup olmadığı anlaşılabilir. Tüberküloz hastaların adaleleri hastalık ilerlediği nisbette atrofi gösterirler. Göğüs adalelerinde atrofi daha ileri derecede olur. Eklemlerde ağrılar sık görülür. Deri koyu renkte, soluk, kuru, hayatın son zamanlarında siyanoz vardır. Bir kısım hastalarda *Ptyriasis tabescentium, Ptyriasis versicolor,* fibröz ftizilerde parmaklarda deformasyon görülür. Saçlar parlaklığını kaybetmiş, ince ve kurudur. Diş etleri çok kırmızı kenarlar gösterir. İdrar asittir. Ağır vakalarda *Diazo* reaksiyon müsbettir. Böbrek iltihabı dışında albümin bulunmaz. Ürokromojen reaksiyonunun teşhiste kıymeti vardır. Tüberküloz hastalarda seksüel kuvvet fazla ve devamlıdır. Ay başlarında hiçbir bozukluk olmadan senelerce normal devam ettiği gibi ağır vakalada tamamiyle kesilebilir. İç ifraz bezlerinden tiroit tüberkülozla fazla ilgilidir. Kadınlarda tiroit bezinde şişlik ve hipertiroidism arazları sık görülür. Siyatik, ağrılar, polinevrit görülebilir. Bu hastaların ruhî halleri tamamiyle değişir. Kolayca heyecana düşerler, titiz ve hodbindirler. Çok defa melankoli ve bedbinlik ile ölüme kadar devam eden, nikbinlik gösterirler. Gebelik ve emzirme tüberkülozun seyrini fena bir şekle sokar.

AKCİĞER TÜBERKÜLOZUNUN TEŞHİSİ

Hasta anamnezi: Modern teşhis usulleri akciğer tüberkülozunun meydana çıkarılmasındaki zorlukları ortadan kaldırmış olmakla beraber, hastanın dikkatle alınan anamnezinin teşhise büyük bir yardımı olur.

Hastanın anamnezinde mühim olarak :

1. Hastanın aile efradında ve yakınlarında tüberküloz kimselerin bulunup bulunmadığı.

2. Hasta, hâlen veya evvelce tüberküloz bir muhitle temasta kalmış mıdır.

3. Hastanın geçmişte tüberkülozla ilgili her hangi bir hastalığı olup olmadığı (meselâ : plörezi, rektal apse ve fistüller... gibi) araştırılır ve bu meyanda meslek nazarı itibare alınır.

Hastanın aile efradından birinde veya birkaçında tüberkülozun bulunması aile içinde bir bulaşma ve basil tesirlerine karşı mukavemetin irsi olarak azalmış olduğunu gösterir.

Nitekim tüberküloz bulunmayan ailelerdeki basiler enfeksiyonda umumiyetle hastalık iyiye doğru seyrettiği halde bir ailenin muhtelif şahıslarında tüberküloz bulunduğu zaman hastalık daha müterakki ve gayri müsait seyretmeğe istidat gösterir. 1933 te *Ickert* ve *Benze*, tüberkülozda irsi olarak spesifik bir predispozisyonun mevcut olduğunu ve bunun ailede çocuklara intikal ettiğini göstermişlerdir. Bununla beraber bir ailede çocuk veya yaşlı olarak tüberküloz bir insanın bulunması eğer temas olmamış ise bir kıymet ifade etmez. Yalnız hastada rezistans hakkında bir fikir verebilir. Binaenaleyh hastanın ailesinde balgam çıkaran bir kimse ile direkt temasın olup olmadığını araş tırmak oldukça mühimdir.

Çocuklardaki tüberkülozun bir çokları evdeki temas sebebiyle husule gelmektedir. Kâhillerde ise ev temasının bu kadar mühim rolü yoktur. Hastabakıcılar, tıp talebelerinde tüberkülozun fazla nisbette olması tüberküloz muhit ile fazla temasları neticesidir. Tüberküloz muhit ile temas kâhillerde veremin husule gelmesinde müessirdir. Bilhassa bu temas gıdasızlık ve mahrumiyet içinde bulunan kimselerde olursa hastalık daha kolay teessüs eder. Şunu da söylemek lâzımdır ki evlerde kronik bronşitli ihtiyarlar çok defa kronik tüberküloz hastalarıdır. Devamlı olarak etrafındakilere basil saçarlar. İşte hasta anamnezinde bunları araştırmak faydalı olur.

Bazı hastalıklar, tüberkülozun meydana gelmesinde mühim rol oynarlar. Çocuklarda kızamık, boğmaca, kâhillerde şekerli diabet, alkolizm müessir olduğu gibi gebelik ve emzirme mevcut tüberkülozu ağırlaştırır. Uyumuş bir odağı faal bir hale getirebilir.

Hastanın hikâyesinde akciğer dışında bir organa ait bir tüberküloz bulunması veya geçirmiş olması akciğerdeki tüberküloz lezyonun müsait olacağı hakkında bir fikir verir. Meselâ, kronik yaygın tüberküloz çok defa her hangi bir organda iyileşmiş bir odağın yeniden inkişafından sonra teessüs eder. Bundan başka bu tip hastalıkta akciğerlerdeki lezyonlar çok defa iyileşir. Veya gizli kalır. Bu suretle, proğnoz ve tedavi bakımından mânalıdır.

Anamnezinde, plörezi, filiktenüler konjoktivit, eritema nodozum işyorektal abseler bulunanların bir çoğunda sonradan akciğer tüberkülozu meydana çıkmaktadır. Tüberkülozun evolüsyonunda eksüdalı plörezilerin önemli bir mevkii vardır. Bu vakaların bir çoğunda akciğerde periferik kısmın yakınında bir odak beraberce bulunur. Her ne kadar bu odak eksüda ile örtülmüş olsa bile yine mevcuttur. Eksüdanın iyileşmesiyle beraber bu odak da iyileşir.

Bu durum, bir primer lezyon olabileceği gibi kronik yaygın şekilde bir tüberkülozun odağı olabilir. Hastanın anamnezinde plörezi bulunması hastalığın bronkojen veya hematojen tipte olduğunu göstermez.

Hastanın mesleği tüberküloz bir lezyonun inkişafı üzerine müessir olur.

1. Silikozisde olduğu gibi çalışma şekli hastanın genel ve lokal rezistansını düşürerek bu suretle müessir olur. Akademik imtihanlara hazırlanmak suretiyle yorulma, keza aynı şekilde tesir eder.

2. Mükerrer dozlarla tüberküloz basili ile temas edilmesine sebep olan meslekler meselâ veremli bulunan bir evde hizmet etmek, hastabakıcılık gibi. Hülâsa, hasta anamnezinde hastalığa ait faktörler akciğer tüberkülozunun teşhisinde müessir olabilir.

Klinik arazlar : Duyulan arazlar çok değişiktir ve her zaman aynı mânayı ifade etmezler. İyileşmiş lezyonlar hiç bir araz vermeden bulunabilir. Nitekim kitle halinde seri muayenelerde, sağlam görünen insanların bir çoğunda müterakki şekilde lezyon bulunmaktadır.

Keza, miliyer tüberkülozda bilhassa başlangıç safhasında hiç bir araz bulunmaz. Akciğerdeki bir lezyonun lokal arazları akciğer dokusunun harabiyetine aittir. Toksik arazlar (yorgunluk, iştahın kesilmesi, depresyon... gibi) dokularla interaction'ların neticesi olarak basilden bir takım maddelerin bırakılması ve bizzat harab olan dokudan tüberküloz basili proteininin imtisası sebebiyledir.

Akciğer tüberkülozunda arazların duyulması ve gözükmesi yalnız lezyonun mevkii ve şiddetine tâbi değildir. Aynı zamanda allerjik fartı hassasiyete ve naturel rezinstansın durumuna tabidir. Yüksek rezinstansı olan bir şahıs kiç bir doku reaksiyonu göstermeksizin basilin faaliyetinden korunabildiği gibi fartı hassasiyet halinde nisbeten ufak miktarda basil mevcudiyetine rağmen fazla doku reaksiyonu gösterebilir. Keza, arazlar hastalığın faaliyet ve seyrindeki komplikasyonlara göre değişiklik gösterirler.

Hastalık akut başlamış ise arazlar ciddidir. Sinsi başlamış ise hafiftir. Kronik ve akut şekillerde ateş, nabzın vaziyeti, öksürük balgam, kan tükürme, gece teri, iştahsızlık, nefes darlığı, sırt ağrısı akciğer tüberkülozunun belli başlı arazlarıdır. Nefes darlığı akciğerde hususiyle destructive proçesin hâkim olduğu zamanlarda görülür.

Fizik arazlar : Mühim olmakla beraber akciğer tüberkülozundan başka hastalıklada bulunabilir. Akciğer tüberkülozunda :

1. Klavikula altı.
2. Aksiler bölge.
3. Enetrskapuler hizada fizik arazlar mühimdir. *Turban*'ın tarif ettiği omuz kemikleri kanatlarının üstünde, akciğer tüberkülozunun erken arazları alınır. Hastalık göğüste yan ağrısı ile başlamış ise ve o hizada frotman duyuluyorsa plevra boşluğunda eksüda mevcudiyetine ait arazlar aranılmalıdır. Kan tükürmelerde üst loblarda kavern araştırmalı balgam çıkaran ve basil bulunanlarda kavern arazları olup olmadığı tetkik edilmelidir. Fizik muayene: enspeksiyon : Göğsün enspeksiyonu ihmal edilmemelidir. Bir bakışta hastalığın akut veya kronik olduğu, kronik ağrılı veya ağrısız bulunduğu, nefes darlığı olup olmadığı anlaşılır. Fıçı şeklinde göğüs, anfizem teşhisini koymaya kâfidir. Bol ve kokulu balgam çıkaran, trampet çomağı şeklinde parmaklı, nefes darlığı gösteren bir hastada yalnız enspeksiyon ile akciğerde abse teşhisini koymak mümkündür. Akciğerin her iki tarafının solunuma iştirak edip etmediğine bilhassa dikkat etmek lâzımdır.

Perküsyon : Hafif olarak yapılmalıdır. Hem hastalıkla ilgili göğüs kısımlarında, göğüs adalelerinde bulunabilen refleks kontraksiyonu parmak altında hissedilir. Hem de kuvvetli bir perküsyonla muayyen bir sahanın ses değişikliği alınmış olur. Akciğer parankimasında kesafet bulunması, plevra kalınlaşması veya plevra boşluğunda serbest eksüda bulunması normal akciğer seslerini azaltır. Anfizem, pnömotoraks, büyük kavern gösteren vakalarda olduğu gibi, göğüs boşluğunda hava arttığı takdirde perküsyonla sonorite artar, hattâ tempanizm bulunur.

Oskültasyon : Dinleme esnasında duyulan raller öksürükle daha aşikâr olur. Üst loblar hizasında rallerin duyulması ve balgamda verem basili-

nin bulunması umumiyetle ufak veya büyükçe bir kavern mevcudiyetini gösterir. Göğsün her hangi bir bölgesinde duyulan ronchusler o hizada bronşların kısmen tıkanmış olmalarına delâlet ederler. Esasen bu hastalar göğsünde hırıltıdan (wheezing) şikâyet eder.

Klâsik bilgimize aykırı olarak plevra boşluğunda eksüda bulunması, eğer büyük bronşlarda tıkanma yoksa, solunum seslerinin duyulmasına engel olmaz. Plevra boşluğunda orta şiddette eksüda mevcut ise akciğer parankiması basılacağından vesiküler ses duyulmaz, fakat bronşlardan gelen (tübüler) ses daha kuvvetli işitilir (plöral sufl).

Solunum sesleri değişik rallerle beraber bulunursa ve bu hâdise göğsün muayyen bir bölgesine inhisar ederse daha mânalıdır.

Büyük bronşlardan ileri gelen raller daha kolay duyulur. Bu raller kaba ronküslerdir. Hasta göğsünde hırıltı hisseder ve bu hırıltı stataskopsuz olarak dışardan duyulur. Bronşiyollerin hastalığında ise oskültasyonla sibilan raller kulağa gelir. Kapiller bronşları ve alveolleri ilgilendiren lezyonları ince sukrepitan raller ifade eder. Hasta birkaç kuvvetli solunum hareketi yaparsa bu raller kaybolabilirler. Bronş ifrazının yeniden toplanmasiyle raller tekrar duyulabilir. Devamlı olarak duyulan raller akciğer parankimasının iltihablı proçeslerine delâlet ederler. Kavernler civarında bazen ral duyulur. Bazen ise duyulmaz. Eğer raller mevcut ise hastaya ekspirium sonunda hafif öksürmesi söylenir bu esnada bronşlardaki ifraz kavern içersine doğru iner ve sekresyonun bu hareketi zamanında raller duyulur. Bunlar, hakiki öksürük sonu ralleridir. Balgamında verem basili bulunan bir hastada bilhassa üst loblar hizasında öksürükten sonra rallerin duyulması hemen daima bir kavern mevcudiyetini gösterir. (**Jacoud**) nun üç arazı.

1. Sulf.
2. Garguyman.
3. Pectorologie a fond kavern arazlarıdır.

Akciğer tepesinde katlı solunum (sakkade), hafif bir matite ile beraber olursa tüberküloza delâlet eder (hava yollarında engel, muhat ve ifraz ile tıkanıklıktan).

Keza akciğerin üst kısımlarında soluk verme uzun olursa tüberkülozla ilgilidir (bronşların spazmı veya yarı ifrazatla dolu olmasındandır). Altı santimden büyük kavernlerde ve pnömotoraksta testi sesi amforik solunum duyulur. Akciğer tepelerinde tek tük duyulan kuru ve yaş raller (krakman) en ziyade ekspirium sonunda bazen de hem ekspiryumda ve hem inspiriumda duyulur, tüberküloza delâlet eder. Hastayı öksürtmekle daha aşikâr olur.

Hipocrate sarsması hidro veya piyopnömotoraksa delâlet eder.

Serofibrinö eksüdaların üst kısmında, hasta konuştuğu zaman göğüs üzerinde duyulan sese keçi sesi (égophonie) denir. Fısıltı ile hasta konuşursa hususiyle eksüdalı plörezide, eksüda üzerinde, enfiltrasyona uğramış akciğer kısımlarında (pnömoni) bu fısıltı aşikâr olarak işitilir. (Pectorologie a fond, sessiz pectorologie denir).

Bakteriyolojik bulgular : Balgamda Koch basilinin aranması. Akciğer tüberkülozunun teşhisinde en esaslı vasıta balgamda *Koch* basilinin aranmasıdır. Bu mesele yalnız teşhis bakımından değil aynı zamanda hastalığın prognoz ve tedavisi noktasından da mühimdir.

Hastanın tedavisi ve istikbali için, balgamda basil mevcudiyeti mühim bir kıymet ifade eder. Kaide olarak sabah toplanmış olarak çıkan balgam temiz bir surette alınır. Balgam kabında katiyen antiseptik ilâçlar bulunmamalıdır. İlk önce balgam direkt muayene edilir. Muayene olacak balgam, irin ve diğer maddelerden alevden geçirilmiş bir pensle, en irinli kısımlarından alınarak bir parçası lam üzerine konur ve diğer bir lamla ezilerek yayılır. Kurutulur, alevden üç dört defa geçirtilerek tesbit edilir. *Ziehl - Neelsen* usulü ile boyanır. Mikroskopta immersiyonla bakılır. Daha dakik neticeler alınmak istenirse *Much* usulü ile anilin jansiyen moru ve lugol ile boyanarak tetkik edilir. Direkt muayene ile balgamda basilin bulunması mümkün olmadığı takdirde homojenizasyon usulü ile aramak faydalı olur.

Pottanger: Birçok tüberküloz hastaların balgamlarını beher santimetre kübünde 50 - 100 bin basil ile mukayeseli olarak ölçmüştür. Yapılan kontrollarda çok defa balgam **Zihel Neelson metodu** ile muayene edildiği zaman beher santimetre kübünde yüz binden az basil olursa basil menfi görülmüştür. İrinli balgamda, pikrik asit flotasyon metodu ile dilüsyondan sonra (260) defa, mükoepitelyal balgamda ise (177) defa, (Ziehl - Neelson metoduna nazaran) daha hassas olarak basil bulmak mümkün olmuştur. Bir preparatta on dakikalık bir aramadan sonra bir adet basil görülürse bu balgamın beher santimetre kübünde (100 - 500 bin) basil var demektir. **Haymann, Ziesche**'nin gösterdikleri üzere 1/4 mm. kalibrasında bir balgam damlası (250 mikron) terminal bir bronştan geçebilecek bir volümdedir ve âzami beher sm^3. ında (300) basil ihtiva etmektedir. **Pottanger**'e göre, on dakikalık bir araştırmadan sonra birkaç basil bulunursa beher sm^3. ında (100 - 500) basil var demektir. Bir veya birkaç basili ihtiva eden tozların mükerrer inhalasyonu ile husule gelen reenfeksiyonlar muafiyet mevcut olduğu takdirde enfeksiyona pek az elverişlidir. Böyle bir balgamın hastanın etrafındakileri için tehlikeli olması ihtimali azdır (**Pottanger**).

Koch basili ve elâstik liflerin beraberce boyanması: 2 - 3 sm^3. balgam, iki - üç volüm 0.3//100 potasla karıştırılır. Lam üzerine konur. Kaynama başlayıncaya kadar alevde ısıtılır. Köpük teşkil etmesine mâni olunur. 5/100 Cl_2. Ca dan 1 - 2 sm^3. ilâve olunur. Bir rüsüp bırakır. Santrifüj edilir, külo bir lam üzerine konur, tesbit ve Ziehl ile boyanır, yıkamaksızın **Weigert**'e konur. Basiller kırmızı, elâstik lifler mavi siyahımtırak boyanır.

Balgamda Koch basilinden gayri mikropları bertaraf etmek üzere **Tison** tarafından penicilline kullanılmıştır. Penicilline, tüberküloz basili için asit ve alkalenlere nazaran daha az toksiktir. 1/500 solüsyonundan beher santimetre kübüne üç damla isabet etmek üzere yapılır.

Homojenizasyon usulü: Direkt usul ile balgamda basilin meydana çıkarılması için beher miligramında 100,000 den fazla basil bulunması lâzımdır. Müteaddit usullerle basil meydana çıkarılmazsa ve balgam çok az miktarda ise homojenizasyon yapılır. Burada gaye: Tüberküloz mahsüllerde (balgam, dişkı, irin...) lökositler, höcreler ve höcre harabiyetlerini, yani bu elemanları diyastazik maddelerle veyahut şimik dissolvanlarla, nihayet reaktiflerle hazmettirmektir. Basiller yağlı mahfazalariyle bunlara mukavemet eder, bu zaman santrifüj veyahut dekantasyon ile tecrit yapılır, bunun için birçok usuller vardır:

1. Petrofun sut kostik usulü.
2. Antiformin usulü.
3. **Filibert - Bezançon** usulü.
4. **Javel** usulü.
5. Papa kosta usulü.

Balgam için olduğu gibi kan ve dışkının homojenizasyonu da yapılır. 1938 de **Keller** tüberkülozun meydana çıkarılması için flüoressans mikroskop usulünü kullandı. 1944 de **Lempert** ultraviolet ışığında aside dayanıklı basilin auramin ile boyanarak flüorressansının aranılması metodunu ortaya koydu.

Kültür usulleri: Eğer muayene edilecek materyellerde çok az miktarda basil varsa direkt usul ile hattâ homojenizasyonla dahi mikrop meydana çıkarılamaz. Kültür, balgamdan, kandan, patolojik mahsullerden yapılır. Tüberküloz basili için en iyi kültür vasatları **Dorset, Hohn, Petragani** ve **Lowenstein**'in yumurtalı besi yerleridir. Bu besi yerlerinde, son seneler zarfında büyük değişiklikler yapılmıştır. Meselâ **Lowenstein** besi yerini **Jensen** tadil etmiştir.

Hohn metodu, hususiyle direkt kültür için (pepton, gliserinli) **Buc** usulüne müracaat edilir. Bu besi yerlerinde kültür için 37 derecede 4 hafta bırakılır.

Verem basili bermutat 10 - 17 günde neşvünema bulunr. Kati olarak hüküm verebilmek için bütün kültürleri altı hafta beklemek doğru olur. Bazı sahalarda bovinüs intanı şüphe edildiği zamna gliserin ilâve edilmiş yumurtalı besi yerleri (**Dorset**) besi yeri kullanılmalıdır. Besi vasatlarından iyi neticeler elde edebilmek için standart suşun intihabında çok dikkatli olmak lâzımdır. Birçok lâboratuvarlarda (Rv H37 ve Kopenhag patoloji enstitüsünün E. S. suşu ve benzerleri) kullanılmaktadır. E. S. suşu PAS, ve INH a karşı rezistans tâyini için dahi standart suş olarak istifade edilmektedir ne virülansında ne de şimiosansibilitesinde değişiklik göstermeden % 0,75 gliserinli **Loewenstein** vasatı üzerinde muhafaza edilir. Rv H37 nin şimiosansibilitesinin ve virülansının sabit tutulması için **Beck, Prokauer** vasatı üzerinde zar halinde muhafaza yapılmaktadır.

Lâboratuvar hayvanlarına inokülasyon : En kıymetli bir teşhis vasıtasıdır. Bunun için son senelerde (*Griffth* 1941) (*Ungar* 1946) cricetus aurateus (sarı hamster) ler tüberkülozun teşhisi için bilhassa tavsiye edilmektedir. İnokülasyon için seçilen materiyel mutat usullerle konsantre edilir. Plevra mayii, beyin omurilik sıvısı için buna lüzum yoktur. İnokülasyon hiç olmazsa iki hayvana yapılmalıdır. Perituvan içine, deri altına veya adele içine yapılır. İnokülasyondan 3 ay sonra hayvan ölmezse, öldürülür. Neticeler 4 hafta sonra hayvana 1/1000 tüberkülin şırınga edilerek daha evvel anlaşılabilir. Öldürülen hayvanların iç organları dikatle tetkik edilir. Şırınga sahasında ve bu bölgenin lenfa düğümlerinde her zaman bir lezyon vardır. Hasta olan bu lenfa düğümlerinden ve diğer organlardan, meselâ dalaktan mikroskopik muayene için materiyel alınır.

İnokülasyonun mahzurları vardır :

1. Lezyonların inkişaf etmesi için lâzım olan zaman.
2. Bu hayvanların pahalı olması.
3. Hayvanlar ara hastalıklarla ölebilir.

Balgam, irin ve eksüdaların inokülasyonu için evvelâ bunlar fizyolojik su ile sulandırılır. Şırınga ile çekilip alınabilecek seyyaliyete varıncaya kadar sulandırılmaya devam edilir. İnsan ve bovinüs tipine en hassas olan kobaylara bermutat femurun iç kısmında deri altından şırınga yapılmaktadır. 8 - 10 gün içinde inokülasyon hizasındaki lenfa düğümü büyür. 3 - 4 hafta sonra buradan alınan parçalar muayene edilir. Şırınga noktasında bir yara teşekkül eder. Hayvan zayıflar ve kaşeksi ile ölür.

Valtis, Vaudremer, Calmette, Villemin, Fontes'in çalışmaları sayesinde klâsik olarak bildiğimizden ayrı bir şekil tüberküloz enfeksiyonu kobaylarda müşahede etmişlerdir. Kobaya yapılan inokülasyondan sonra klâsik lobüler lezyonları yalnız araştırmamalı aynı zamanda ganliyoner bir enfeksiyon olup olmadığına da bakılmalıdır.

Balgamda basil bulunmadığı takdirde hastaların balgamını yutacağı düşünülmüştür. Bu sebeple mide muhtviyatından balgam ve basil aranılması oldukça kıymetli neticeler vermektedir. 1898 de **Meunier** tüberküloz çocukların çok defa balgamlarını yuttuklarını görmüş ve bu çocukların kusmuklarında muhati vasıfta ifraz içinde direkt muayene ile basil bulunduğunu görmüştür. 1927 de **Armand Délilé, Vibert** bu usulü yaşlı tüberküloz hastalara da teşmil ettiler. Balgam umumi olarak gece yutulmaktadır. Öksürük olmazsa dahi bronşiyal peristaltizm ve yukarı solunum yollarındaki silli höcrelerin tesiriyle bu hâdise vukua gelir. 1933 de **Ulmar** ve **Ornstein** iki hastanın ses şeritleri hizasından treakaya lipiodol şırınga etmişler hastalarda hiç öksürük olmadığı halde ertesi sabah özofagusta lipiodol bulmuşlardır. Mide muhteviyatı ince bir mide sondası ile sabah aç karnına alınır. İçinden birkaç Sm^3. steril su sevk ettikten sonra mide muhteviyatı çekilir. Elde edilen materiyel direkt veya teksif usulü ile muayene edilir. Menfi netice alınırsa tekrarlamak lâzımdır.

Boğaz ifrazında basil aramak : Balgam çıkarmıyan hastalarda 1905 de *Blum* tarafından tatbik edilmiştir. Gırtlakta ses şeritleri hizasından ifrazat alınarak direkt veya homojenizasyon ile bu ifraz muayene veya kültür yapılır. Plevra eksüdasında tüberküloz basili aramak için ponksiyonla alınan eksüda yumurtalı vasatlara ekilir.

Akciğer tüberkülozunda hakiki olarak teşhisin kıymeti, erken ufak ve belirtisiz olan akciğer tüberkülozu vakalarında bakteriyolojik muayenelerle olur. Arazsız seyreden ve radyografik gölgelerin tefsirinde güçlük olduğu zaman bilhassa ehemmiyetlidir.

Radyolojik muayene: Çok defa arkadan öne gelen şualarla çekilen basit bir göğüs (P. A.) radyografisi akciğerdeki lezyonun teşhisine kâfi gelir. Posteroanteriör radyografi normal ise fakat şahısda hastalık arazları mevcut ise lateral bir filim çekilir. Radyolojik muayeneler arasında basit radyoskopi, yüksek nüfuzlu şualarla çekilen filimler (toraksın muhtelif kısımlarına göre vaziyet vererek) tomografi, özofagus veya bronşlar için opak maddeler vererek çekilen radyografiler bulunmaktadır. Posteroanteriör metotlar daima standart bir usulle yapılmaktadır. Bu suretle seri halindeki filimlerin biribirleriyle mukayeseleri ve lezyonların tabiatları hakkında doğru bir hüküm vermek mümkün olur.

Lateral ve oblik radyografiler : Teşhis tefrikide çok faydalıdır. Bilhassa mediyastinumdaki patolojik proçeslerin teşhisinde işe yararlar. Keza plevra eksüdaları ve akciğer kollapsının tetkiki, kalb arkasında gizlenmiş akciğer lezyonlarının meydana çıkarılması mümkün olur. Akciğerdeki lezyonların loblara ve segmentlere göre lokalizasyonlarının ve hilüs civarındaki lezyonların tâyini de bu sayede mümkün olur. Apikal radyografi, muhtelif teknikler apikal bölgenin mütalâası yapılır. En uygun olanı, yukarı doğru 15 de-

recelik bir zaviye teşkil edecek şekilde anteroposteriör istikamette merkezi bir şuanın verilerek alınan bir filimdir. Apikal filim klaviküla ve birinci kaburganın ön kısmı tarafından örtülmüş bulunan akciğr apeksinin meydana çıkarılması için kullanılır.

Lordotik vaziyet : Hasta karnını ileri, omuzlarını geri, belini çukurlaştıracak şekilde arkaya bir kavis yapar. Böylece merkezi şua, büyük sissür hizasından geçer. Bu sissürle alâkalı lezyonlar böylece çok aşikâr olarak görülebilir.

Flüoroskopi : Her hastanın fluoroskopik olarak muayenesi icabeder. Bu suretle diyaframın hareketleri, kalbin şekli, büyüklüğü, hareketleri incelenir. Kollaps tedavisinin takibi ancak fluoroskopik kontrollarla mümkündür.

Akciğerde tüberküloz lezyonları enfeksiyondan kısa bir zaman sonra görülür. Bir mihrakın teşekkülünün röntgende görülmesi için geçen zamanı tâyin kati olarak bilinemez. Lübeck faciasında enfeksiyondan sekiz hafta sonra primer kompleks tesbit edilmiştir. Kaide olarak enfeksiyondan 2 - 3 ay sonra görülür. Kireçleşmiş lezyonların tesbiti enfeksiyondan 18 - 21 ay sonra yapılabilir. Radyografide lezyonların büyüklüğü hakkında fikir edinebilmek için klişenin paralel şualarla çekilmiş olması lâzımdır. Skapula gölgelerinin akciğer alanından uzaklaştırılması için, hastanın omuzları öne doğru getirilmiş vaziyette filim çekilmelidir. Yalnız akciğer radyografilerine bakarak mevcut bir kesafetin tüberküloza ait olduğunu kati olarak söylenemediği gibi bu kesafete ait lezyonun faaliyeti hakkında kati hüküm verilemez.

Akciğerlerdeki tüberküloz lezyonlar radyolojik görünümlerine nazaran dört grupa ayrılabilir; 1) Ufak, çok kesif kireçleşmiş mihraklar. Şifa bulmuş lezyonlar olarak kabul edilebilirler. 2) Homojen, nisbeten çok kesif olmayan kesafetler. Enfiltrasyonlardan ibarettir ve progressif lezyonlardır. 3) Daha sabit bir karakter gösteren, sınırları oldukça keskin ufak foküsler. Bunlar her hangi bir zamanda erime gösterebilirler. Muhtemelen şifaya doğru giden mihraklardır. 4) Gayri muntazam, çizgi halinde gölgeler. Fibrozise ve dolayısiyle şifaya doğru giden regressif lezyonlardır. Dokularda büzülme varsa fibrozis teşhisi daha kati olarak konabilir. Eğer fibrozis bütün akciğeri alâkadar ediyorsa o zaman akciğerin volümü küçülür, diğer organlar ve mediyastinum yer değiştirir. Mediyastinum fibrozis tarafına çekilir, diyafram yükselir, göğüs cidarı çökebilir ve diğer akciğerde kompansatris bir genişleme görülür. Bazen proçes daha ileri giderek bütün hemitoraks kollabe olur. Lokal fibrozis mevcudiyetini, akciğer damarlarının vaziyeti en iyi bir şekilde gösterir. Bu gibi hallerde kaburgalar birbirlerine daha iyi bir şekilde yaklaşmış olur. Lezyonlar şifa bulurken kenarları daha keskinleşir. Akciğer radyografilerinde röntgen ışığını daha fazla geçiren bazı sahalara da dikkat etmelidir. Fazla şeffaf bir kısım, etrafı bir kesafet ile kapalı ise bir kavite düşünülmelidir. Keza akciğer sahası içinde hidroaerik bir seviyenin

görülmesi kaverne delâlet eder. Anfizem bülleri, fazla havalı, kenarları ince yuvarlak şekiller olarak görünürler. Akciğer kistleri de böyle manzara verirler tüberküloz akciğerde çeşitli manzaralar bir arada bulunabilir. Bir sahada lezyonlar şifaya doğru giderken, yanı başında ilerleme gösterebilir. Lezyonların faaliyet derecesi seri halinde çekilen radyografilerle tâyin edilebilir.

Çift poz (double exposure) tekniği : Bu maksatla *Lysholm* veya *Potter-Bucky* ekranı kullanılır. Bir tarafta akciğer sahasının tamamiyle kesif olduğu ve teferruatının görülmesine imkan olmayan vakalarda bu teknik kullanılmalıdır. Meselâ eksüdalı plörezi, kalınlaşmış plevralarda, neoplazmada, atelektazide ve torakoplastiden sonra bu teknikle çekilen filimler daha iyi malûmat verir. Filmin yarısı bir kurşun safihası ile kapanmak suretiyle muhafaza edilir. Diğer yarısiyle kesafet göstermiyen akciğer sahasının resmi çekilir. Sonra bu kısım kurşun safiha ile korunmak suretiyle asıl kesafet gösteren akciğer sahasının daha sert şualarla radyografisi yapılır. .Bu usulde, kesafet ortasında kavitelerin mevcudiyeti gösterilir ve göğüs kafesiyle akciğer kısımlarının münasebetleri daha iyi bir şekilde tâyin edilir. Aynı metot şu şekilde de yapılabilir. 6 mm. kalınlığında bir alüminium safiha ile, röntgen filminin kesif olmayan akciğer kısmına ratslayan yarısı örtülür. Ondan sonra nüfuz kabiliyeti fazla olan sert şualarla radyografi yapılır. Böylece sert şualar yardımiyle kesif akciğer içersine nüfuz edilmiş alüminium safiha sayesinde mukabil tarafın fazla şuaa mâruz kalması önlenmiş olur. Bununla beraber filimin her iki tarafını evvelki metotla ayrı ayrı çekmek daha muvafıktır.

Tomografi :*Grossmann, Chaoul* (1935) vücudun kesif nahiyelerindeki lezyonların incelenmesinde veya basit radyografilerde görülen lezyonların vüsati, derinliği ve teferrüatı hakkında bir fikir edinebilmek için kullanılan bir usuldür. Muhtelif derinliklerde müteaddit filimlerin alınmasından ibarettir. Röntgen tübü ile filimin haraketlerini, poz verme esnasında sabit kalan bir mihver etrafında koordine bir şekilde hareket ettirmek suretiyle çekilir. Tüberküloz lezyonları akciğerlerin ekseriya arka kısımlarında bulunduklarından, hastanın yatmakta olduğu satıhtan itibaren 5 - 13 Sm. ler arasında çekilen müteaddit filimlerle akciğerdeki lezyonların mütalâası mümkün olur. Erişkinlerde trakeanın bifürkasyonu ekseriya 7 - 8 - 9 ıncı santimlerde görülür. Bu hizada çekilen filimler ana bronşlar ve hilüsteki adenopatiler ve kesif lezyonlar hakkında iyi bir fikir verir. Tomografi sayesinde; kesafetler arkasında gizlenen ve görülemeyen kavitelerin meydana çıkarılması, kavitelerin hakiki yerleri, derinlikleri ve büyüklükleri hakkında fikirler edinilir. Torakoplastiden sonra geride kalan kavitelerin meydana çıkarılması, hilüs bölgelerinin incelenmesi, tümörlerin tayini, bronş darlıklarının meydana çıkarılması mümkün olur. Bilhassa lateral ve posteroanteriör tomogramlarla segment lezyonlarını tâyin etmek kolay olur.

Toraks cidarında veya plevra sathındaki fistüllerin muayenesi : Radyoopak iodlu yağların kullanılması suretiyle çekilen radyografilerden istifade edilir. Fistüllerin mesirleri, dal budakları, plevra boşluğu ile iştirakleri takip edilir. Ampiyemlerden arta kalan boşlukların meydana çıkarılması kabil olur.

Bronkografi : Neohydriol, lipiodol... gibi radyoopak maddelerin bronşlara doldurulmasından sonra çekilen basit röntgen filimlerinin veya tomogramların incelenmesi suretiyle bronşlar hakkında bilgi verir. Bilhassa bronş darlıkları ve genişlemelerinin meydana çıkarılmasında çok kıymetlidir. Trakea bronş yer değiştirmelerini gösterir. Bilhassa torakoplasti ameliyatından sonra rest kavitelerin teşekkülünde bunların bronşektazi veya tüberküloza ait olup olmadıkları hakkında bir fikir verir.

Radyolojik tetkik esnasında hasta muhtelif pozlara konarak kıymetli malûmat edinilebilir. Bazı yaralar çok nüfuz edici şualarla meydana çıkar. Fakat aynı şuadan daha ince enfiltrasyon yaralarını göstermiyebilir. Basit olarak evelâ akciğerlerin ön - arka radyografisi yapılır. Plevra boşluğunda eksüda mevcudiyetinden şüphe ediliyorsa hem ayakta ve hem de yatar vaziyette radyografi yapılmalıdır. Bazen loblar arası eksüdaları gösterebilmek için lordotik vaziyetin çok yardımı dokunur. Lateral ve oblik resimler de burada çok kıymetlidir.

Eğer akciğer sahası plevra kalınlaşması fibrozis sebebiyle çok kalınlaşmış ise ve mevcut bir kaverni görmek mümkün olmuyorsa, bu kavern tomografi ile meydana çıkarılabilir. Lipiodol ile bronkografi dahi teşhiste müracaat edilecek usullerden biridir. Hastanın mediyastinum anomalilerini görmek için hastaya baryum yutturmak icabeder. Akciğerlerin radyolojik muayenesinde bunları göz önünde tutmakla ancak radyolojik teşhisin kıymeti meydana çıkar.

Radyografi : 1. Fizik arazlar vermiyen ve balgam çıkarmayan tüberküloz lezyonları meydana çıkarmak için (balgam elde edilmesi mümkün olmayan çocuklarda).

2. Kanser, bronşektezi gibi hastalıklardan ayırt etmek, nihayet tüberküloz yarasının saha ve yayılış şeklini anlamak için.

3. Bilhassa prodüktif, enfiltratif veyahut nodüler lezyonlar ve kavernler arasındaki farkı gösterdiğinden lezyonların tip ve yayılış sahası hakkında fikir edinmek için kıymetlidir.

4. Artifisiyel pnömotoraks tedavisi esnasında radyoskopi ile radyografinin beraberce kullanılması suretiyle.

5. Seri ve kitle muayenelerinde hiç bir araz vermiyenlerin kontrol muayeneleri için zaruri radyolojik bir teşhis vasıtasıdır.

Bu suretle röntgende akciğerdeki en ufak tegayyürlere varıncaya kadar muhtelif pozlarda radyografi ve tomografi ile görmek mümkün olmaktadır. Bununla beraber, tüberküloz lezyonların radyografi ile teşhisinde muayyen bir hudut tâyin etmek lâzımdır. Bu da :

1. Lezyonun tabii büyüklüğü şualar muvazi olduğu zaman elde edilir ve mesafenin 120/135 santim olarak kullanılması ile mümkündür.

2. İskelet, kalb, diyafram kubbesinin gölgelerinden ileri gelen zorluklar bertaraf edilebilir. Anteroposteriör film alınırken omuzları ileri doğru vermek suretiyle skapulaların gölgeleri göğüs sahasından çıkartılmalıdır. Kaburgaların arkasındaki küçük lezyonları görmek için biri vertikal olmak üzere iki radyografi yapılır. Kalbin arkasında veya diyaframın arka ve aşağısındaki lezyonlar için oblik ve yan filimler alınmalıdır. Kaburga anomalilerine bilhassa, kaburga kıkırdağının kalsifasyonuna çok dikkat etmek lâzımdır.

3. Lezyonların birbiri üzerine gelmesinden mütevellit zorluklar yan ve oblik radrografiler ve tomografi ile önlenir. Yan radyografiler, hususiyle hilüs civarındaki lezyonlar için faydalıdır.

4. Hilüste bulunan organların meydana getirdiği gölgeler sağlam insanlarda çok değişik olduğundan normal manzaralara çok dikkat etmek lâzımdır. Adeleli insanlarda (musculus pecteralis) kadınlarda göğüs teşekkülüne ait gölgeler göz önünde tutulmalıdır. Bununla beraber bir gölgenin kesafeti, şekli, ve mevkii ile bunun tüberküloz lezyonu olup olmadığına karar verilebilir. Fakat böyle bir gölgenin aktif olup olmadığı söylenemez. Tüberküloz lezyonların meydana getirdiği radyolojik gölgeler umumi olarak 4 kısma ayrılmaktadır.

a — Küçük ve gayet kesif iyileşmiş telâkki edilen kireçlenme sahaları.

b) Homojen ve kenarları belirsiz enfiltratif ve müterakki lezyonlar,

c) Küçük kenarları belirli, nodüler odaklar, lifileşme gösteren iyileşmiş yahut aktif fakat gerileme lezyonları gösteren gölgeler. d) Bunlardan başka etrafı kesif bir tabaka ile çevrilmiş yuvarlak kesafet, daha az sahalı kavernli veya yeknesak gölgeler tüberküloz pnömonisini gösterir. Bu suretle standart bir teknik ile anteroposteriör ve yan radrografiler lüzumlu vakalarda lipiodol, hidriol veya neohidriol veyahut bismut sudkarbonat kullanarak krikotiroit, farenks veya burun yolu ile bronkografiden istifade edilir.

Akciğerlerin kesif gölgelerinde (plörezi, plevra kesafeti, neoplazm atelektazi gibi vakalarda) hususiyle kavernlerin tetkiki için tomografi yapılmalıdır. Bu suretle mühim olan tomografi neticesinde :

1. Kesif gölgeler halinde görülen lezyonların arka ve yandan durumları, bunların merkezindeki kavernlerin teşhisi için.

2. Kavernlerin hakiki lokalizasyonu tesbit edilir. Cerrahi müdahalede bunun büyük bir önemi vardır.

3. Torakoplastiden sonra rest kavernleri teşhise yarar.

4. Artifisiyel pnömotoraksta kollaps derecesini tâyine hizmet eder.

5. Hilüs gölgelerinin teşhis ve tefrikinde güçlükleri yenmek üzere yardım eder.

Klinik olarak : Kalb ve trekanın vaziyeti yumuşak kısımlar (boyun göğüs cidarı) diyafram kostofrenik açı, mediyastinum gölgesi akciğer sahası ile beraber tetkik edilir. Ön ve arka kısımlar tetkik edilirken akciğer üst, orta, alt kısımlar olarak üç kısma ayrılarak bakılmalıdır. Buna ilâve olarak apikal bölge, klavikula altı bölgesi mühim olduğundan buraları iyice gözden geçirmelidir.

Bu suretle evvelâ :

a) Tamamiyle apikal bölgeler. Yalnız plevra kalınlaşması olabilir. Fakat burada bazen küçük münferit nodüller beraber bulunabilir. Bunlr kronik yayılma safhasına aittirler. Kireçlenirler. Hastalığın akciğerin diğer kısımlarına yayılmasından potansiyel menbalar olarak akciğerde enfiltrasyonlara sebep olurlar bu gibi hastaların mide sularında basil bulunmaktadır.

b) Klavikula altı bölgede : Burası erken irtişah ve ilk bronkojenik lezyonun mutat yeridir. Enfiltratif olduğu gibi süratli kavern teşekkül edebilir (erken irtişah, erken kavern). Bu bölgelde hususiyle sağ tarafta çok kesif kireçlenmiş odaklar görülebilir (Puhl odağı).

Aynı zamanda :

1. Tümoral bir bölge
2. Bronşektazi
3. Küçük akciğer trombüsü
4. Akciğer abseleri bulunabilir.

c) Heyeti umumiyesiyle üst lob : Burada üst lobu işgal eden bir gölge bulunduğu zaman bunun homojen olup olmadığı ve trakeanın vaziyeti ile münasebeti tetkik edilmelidir.

Homojen gölgeler :

1. Lob pnömonisi (bütün lob)
2. Akut tüberküloz kazeöz pnömoni
3. Atelektazi
4. Akciğer abseleri
5. Tümörler olabilir.

Hastanın anamnezi ve bakteriyolojik muayene burada teşhisi tefriki için çok kıymetlidir. Tüberküloza bağlı olan bu lezyonlarda az çok fibrozis sebebiyle treka ve mediyastinum aynı tarafa çekilmiştir. Bir frengi gomunu da hatırdan çıkarmamak lâzımdır. Keza sağ üst lobda azygos lobunun bulunması önde 1 - 2 ci kaburga hizasında mediyastinum apeksden ayrılmış olarak gözükür.

d) Akciğer sahasının orta kısmı : Sağda loblar arası eksüda teşekkülü mühimdir. Tüberküloz, nadir olarak orta lobu hasta eder. Bu saha bermutad akciğer abselerinin mutas yeridir. Buna dorsal lob da denir. Keza çocuklarda epitüberkülozun husule geldiği yerdir.

e) Akciğerlerin alt lobu : Alt lob tüberkülozu daha ziyade kadınlarda olur. Bu bölgede tüberküloz çok azdır. Ekseriya metastaz yeridir. Homojen, pamuk atılmış şekildedir. Kavern erken görülür. Alt lobda homojen gölgeler pnömoni sebebiyledir. Eğer kostofrenik açıda kesafet ve kapalılık varsa pnömoniden ziyade plörezi alâmetidir. Atelektazi de burada bulunabilir. Bu zaman diyaframın yükselmesi, göğsün alt kısmının daralması, mediyastinum ve kalbin yer değiştirmesi beraber olur. Alt lobun homojen olmıyan gölgeleri ise bronşektazi, abse, tümörler, bronkopnömoniye aittir.

f) Hilus bölgesi : Buradaki gölgelere ancak yan radyografiler, hatta tomografi yapılmadan karar verilmemelidir. Lenfa bezlerinin büyümesi görüldüğü zaman bunun sekonder bir neoplazma, Hodgkin hastalığı, Besnier - Boeck hastalığı, anevrizma, mediyastinum tümörleri, belkemiğinde abseler hatırdan geçirmelidir. Çocuklarda primer tüberküloz enfeksiyonu bermutat hilüs lenfa bezlerini büyüten sebeptir.

g) Akciğerin heyeti umumiyesini işgal eden gölgeler de ya homojen olur veya homojen değildir. Bunlar : Plevra eksüdası, massif akciğer pnömonisi, massif atelektazi, tümörler veyahut hakiki tüberküloz pnömonisinde görülür. Böyle bir gölge nadir olarak tüberkülozla alâkadardır. Tabii olarak plöreziler bundan müstesnadır. Massif lob pnömonisinde apeks daima kesiftir. Kısa bir zamanda costo - phrenique üçgeni bu kesafet doldurur. Balgamda basil bulunmayan bir eksüda olduğu zaman akciğerde tüberküloz bir odak bulunup bulunmadığını aramak için eksüda boşaltılarak bir miktar hava verilerek radyografiler alınmalıdır.

Homojen olmıyan gölgeleri bermutat akciğerin kronik tüberkülozu vermektedir. Kronik akciğer tüberkülozunda radyolojik gölgeler çok değişiktir, çok defa kavern bulunur. Eğer ileri derecede bir fibrozis varsa, kalbin yer değiştirmesi ve mediyastinum dokusu ile trakeanın aynı tarafa çekilmesi görülür. Aynı zamanda plevranın ileri derecede kalınlaşması mevcut ise akciğerdeki kavern plevra ile örtülü kalır (Hiding kavitation). Bu gibi vakalarda tomografi muhakkak yapılmalıdır. Bronşektazi ve bronkopnömoni de massif fakat homojen olmayan gölgeler verirler.

h) Akciğerin perifer kısımlarındaki gölgeler genel olarak plevra hastalıklarına aittir. Kaidede mahdut kesafet eksüdaya veya bir tümöre aittir.

Akciğer kesafetinin azalması : Belli başlı olarak akciğer dokusunun bulunmaması (kavern), lokalize pnömotoraks, anfizemde görülür. Akciğer dokusunun harabiyetinde (tüberküloz, bronşektazi, abse, kanser, anfizem bülleri, akciğerin konjenital kistlerinde) keza görülür. Eğer kısmi bronş tıkanması mevcut ise bu zaman lokal anfizem sebebiyle akciğerin bu kısmında daha az kesif bir manzara görülür.

Tüberküloz kaverni abse boşluğundan ayırt edilmelidir. Abseler umumiyetle daha şiddetli enfiltrasyon ile çevrilmiştir.

Tüberkülin reaksiyonu : Tüberkülin kullanılma şekli - Tüberküloz çok çeşitli bir hastalıktır. Şeklinin tâyininden önce hastalığın anlaşılması imkânını bulmak lâzımdır. Tüberkülozun en sağlam teşhisi mikrobun görülmesi ile olur. Fakat her veremlide Koch basilini bulmak kabil değildir. Bu zaman şimik, fizik, biyolojik vasıtalara başvurmak lâzımdır. İşte tüberkülin de bu vasıtalardan biridir. Tüberkülozda hem teşhis, hem de tedavi için kullanılmaktadır.

Teşhis için tüberkülin tatbiki : Tüberküloz organizmde *Koch* basili birçok müdafaa maddeleri doğurur. Bu müdafaa maddesi ya Koch basilinin veyahut ifraz ettiği tüberkülinin antijen tesiri yapmasındandır. Veremli organizm dışarıdan veyahut her hangi bir suretle bedene sokulan tüberkülinlere karşı çok hassastır. Tüberkülinin 1/10000 miligram miktarı bile veremli insanda reaksiyon verir. Bu miktar veremli olmıyan organizmde ise hiç bir reaksiyon yapmaz. Tüberkülin teşhis için deri altına, deri üstüne ve derinin içine olmak üzere muhtelif şekilde kullanılır. Ayrı olarak göz, burun içine sokmak suretiyle dahi kullanılmaktadır. En önemli olanları şunlardır :

(1) — *Von Pirquet*'nin deri reaksiyonu, 1907 de *Von Pirquet* tarafından bulunduğundan bu reaksiyona kendi ismi verilmiştir. Derinin herhangi bir noktasında tercihan pazunun veya kolun iç yüzünde epitel ile derinin kısmen çizilerek tüberkülin ile temasa getirilmesinden ibarettir. Deri önce eterle, sonra alkolle silinir. Kuruduktan sonra yekdiğerine 4 - 5 Sm. aralıklı olarak 3 noktada özel bir plâtin iğne ile deri çizilir. Burada dermi fazla zedeliyerek kan çıkmamasına dikkat etmek lâzımdır. Her iki baştaki çizik üzerine *Koch*'un A.T. tüberkülininden birer damla konur. Ortadaki ise şahit olarak bırakılır. Eğer reaksiyon müsbet ise 8 - 16 saat sonra bazen daha evvel, yersel kızarıklık, sertlik ve şişlik başlar. Kuvvetli müsbet olan vakalarda bu kızartı ve

şişlik fazla olur. Reaksiyon menfi ise birkaç saat sonra çizik hizasında bir kabuk peyda olur ve lokal arazlar görülmez. Reaksiyon hakkında hüküm vermek için 24 saat daha doğrusu 48 saat beklemek lâzımdır.

Pirquet reaksiyonunun veremin seyri üzerine hiç bir fena tesiri yoktur. Ateşi yükseltmez, ağrısızdır, kırıklık yapmaz. Deri tüberkülozu olanlarda tatbiki doğru değildir. Pek hafif müsbet olan reaksiyonlar kısa bir zaman ara verdikten sonra tekrar edilmelidir. Tüberkülin reaksiyonu çocuklarda doğumlarından 10 hafta sonra başlar. Tüberkülin reaksiyonunun teşhiste büyük önemi vardır. Her devrede olan veremlide bu reaksiyon müsbettir. Yalnız ilerlemiş tüberkülozda ve kaşekside menfi olur. Pnömoni, akut eklem romatizması, Kızamık gibi intanların seyri esnasında menfi görülebilir. En büyük mahzuru çok hassas olmasıdır. Bu reaksiyon ile bir memlekette çocuklarda olgun yaşta ve ihtiyarlarda tüberküloz intanının yayılma dercesi anlaşılabilir. En çok, çocuklar için faydalıdır. Aile aralarında, okullarda çocukların mahiyeti anlaşılmayan birçok hastalıklarında teşhis için kullanılmaktadır. İlerlemiş tüberküloz hastalarda reaksiyonun menfi görülmesi hastalığın oldukça ağır bir derecede olduğunu göstereceğinden prognoz için istifade edilebilir.

Deri reaksiyonu daha başka şekillerde de tatbik olunabilir. (a) **Lignierese** usulü. Derinin sathı (yüzü) traş edilir, birkaç damla tüberkülin ile uğuşturulur. Derinin yüzünde kırmızı şişmiş bir papül görülürse reaksiyon müsbettir. Bu papül 4 - 5 gün içinde kaybolur. (b) **Lautier** usulü, deride hiç bir hazırlık yapmaksızın 1/100 tüberkülin solüsyonu ile ıslatılmış bir pamuk kolun dış kısmı ile 48 saat temasta bırakılır. Müsbet olan vakalarda kaşınma ile beraber 2 - 20 saat süren bir kabartı husule gelir.

2. **Moro** deri üzeri reaksiyonu (réaction trascutanée de **Moro**, perkütan reaksiyon). Deriye müsavi miktarda lanolin ve Koch'un tüberkülininden ibaret bir pomat ile friksiyon yapmaktan ibarettir. Bu pomat çok homojen olmalıdır. Soğukta uzun müddet muhafaza edilebilir. Friksiyon 5 sm. genişliğinde deri üstüne daha iyisi memeler hizasına veya karında göbek üstüne yapılmalıdır. 30 - 60 saniye oğulduktan sonra 10 dakika bırakılır. Reaksiyon menfi ise deri tamamiyle sağlam kalır, müsbet ise 24 saat içinde birçok kırmızı papüller olur ve günlerce kalır. Moro reaksiyonu **Hamburger** tarafından değiştirilmiştir: Sternumun üst kısmı eterle temizlenir (derideki yağlı maddeleri kaldırmak için) sonra deriye iyice içirilinceye kadar parmak ucu ile pomat sürülür. Faal olmayan tüberküloz vakalarında bu şekilde reaksiyon Pirquet reaksiyonundan daha hassastır. Müsbet vakalarda bir hafta süren folikülit görülür. 3. gün içinde belli olur. (3) - **Dupont, Laffite, Molinier** ve **Moller;** 1/100 tüberkülin ile burunda alt boynuzcuk mukozasının temasa getirilmesi tavsiye edilmiştir. Müspet vakalarda 2 - 4 üncü gün burada ince bir kabuk husule gelir. Aynı düşünce ile **Oppenheim** penis mukazası üzerine, **Schwab** vagina mukazasına enstillasyon tavsiye etmişlerdir.

4. **Hamburger** ve **Escherich**'in pikür reaksiyonu (stich reaction). Koch'un eski tüberkülininden kolda derm içine 0,0001 miktarında şırınga etmektir. Deri altındaki doku hücrelerine girmek lâzımdır. 24 saat nihayet 48 saatte şiddetini alacak şekilde deride sertlik ve kırmızılık kalır. Bu reaksiyon lokal olarak bir şişlik ve şiddetli bir kaşıntı yapar. Bazen ateş hattâ bu çevredeki lenfa düğümlerinde şişlik görülür.

5. **Ch. Mantoux**'nun deri - içi reaksiyonu. Muayyen bir miktarda tüberkülinin derm içine şırınga edilmesidir. Derinin dermi içine A. T. veya Pasteur enstitüsünün yıkanmış tüberkülinini 1/5000 solüsyonundan 1/2 ccm. 1 şırınga edilir. Pirquet reaksiyonu kadar zararsızdır. Kolda pazu hizasına veya bacağa şırınga edilir. Deri parmaklar arasında

tutulduktan sonra iğne ucunun kesik tarafı dışa gelmek ve deriye hemen muvazi olmak üzere daldırılıp 2 mm. kadar sokulur ve iğnenin epitel içinde gidişi dışarıdan görülür. Bu zaman derm içine şırınga yapılır. Müsbet reaksiyon 8 - 10 saat, bazen daha sonra başlar. Şırınga yerinde kabarıklık sertlik ve kızartı görülür. Reaksiyon menfi ise şırıngadan sonra görülen ufak sertlik birkaç dakika içinde kaybolur. Kuvvetle müsbet olduğu zaman ateşin hafif yükseldiği ve fokal reaksiyon görülebilir. **Pirquet** reaksiyonu kadar önemlidir.

6. Deri altı reaksiyonu. **Koch**'un alt tüberkülini deri altına şırınga edilerek yapılır. Bu şırıngalar sabah yapılmalı ve şırıngadan önce günde 4 defa 8, 12 16 ve 20 de olmak üzere ateş ölçülmeli, şırıngalardan sonra yine aynı şekilde buna devam edilmelidir. Hasta yatacaktır. 37,3 - 37,5 ateş gösteren hastalara deri altı reaksiyonu tatbik edilmemelidir. **Castaigne** 5 yaşından aşağı çocuklara teşhis için deri altına şırınga edilerek yapılan bu reaksiyonu uygun görmemektedir. Reaksiyon müsbet ise yersel, fokal genel reaksiyon görünür. Bunlarda ateşin yükselmesi, tüberküloz odakta reaksiyon, şırınga yerinde görülen arazlardır. Ateşin yükselmesi 6 - 8 saat sonra başlar, 24 saatte normal hale iner. Müsbet diyebilmek için ateşin en az yarımderece yükselmesi lâzımdır. 38 dereceye kadar çıkarsa reaksiyon hafif müsbet, 39 dereceye kadar kuvvetli, bundan fazlası şiddetli müsbettir. Odak reaksiyonu organlara göre değişen arazlarla anlaşılır. Odak akciğerde ise öksürük, balgam artar, nefes darlığı gözükür. Oskültasyonda raller işitilir. Odak reaksiyonu müsbet vakaların 1/3 inde görülmektedir. Şırınga yerinde yersel reaksiyon olarak birkaç saat sonra sertlik ve kızarıklık gösterir. Genel araz olarak ateşin yükselmesi ile beraber üşüme, titreme, kol ve bacaklarda ağrı, bulantı, kusmak görülür. Deri altı reaksiyonunda ilk önce 2/10 mg. şırınga edilir. Reaksiyon görülmezse 2 - 3 gün ara ile daha kuvvetli solüsyonlar yapılır. Reaksiyon vermezse menfidir.

7. Oftalmoreaksiyon. Fazla sulandırılmış tüberkülin solüsyonundan bir damla insan ve hayvanda gözün konjonktivası içine damlatmakla elde edilen reaksiyondur. Teknik bakımdan çok basit ve kolaydır. **Wolf - Eisner** ve **A. Calmette** tarafından aynı zamanda kullanılmıştır.

Bu yollarda yapılan tüberkülin şırıngalarının müsbet olması muhakak bir surette organizmde tüberküloz bir odağın bulunduğunu gösterir.

Tüberkülin reaksiyonu çok kullanılan bir teşhis usulüdür. Gözden kaçabilecek tüberküloz hastaların erken teşhisinde tüberkülin reaksiyonu tam bir yardımcı olarak kullanılabilir. En ziyade **Piquet** ve **Mantoux** usulleri kullanılır.

Bunlardan başka teşhisde olduğu gibi sedimentasyonun prognoz tâyininde de önemli bir rolü vardır. **Arneth** formülü, **Vernes** reaksiyonu (resorsin ile seroflokülasyon reaksiyonunudr), Daranyi reaksiyonu, plevra eksüdası (**Courmont - Bardere**) bakterisid kudreti prognoz için kullanılmaktadır. **Vernes** reaksiyonu sabit olmadığı gibi spesifik de değildir. Diğer reaksiyonlarda tamamiyle sabit değildirler. Hastalığın fibröz bir şekil göstermesi iyilik olabildiği gibi kazeöz ve süratli bir seyir göstermesi iyi bir işaret değildir. Kazeöz şekiller daima fenalaşmaz iyileşebilir. Akciğer tüberkülozunun muhtelif şekilerinde prognoz değişir. Zirve tüberkülozu vakalarının ancak % 7 si evolütif ilerleyen şekillere geçebilir. Frühinfltratların bitimi çok değişiktir. Erken enfltratın muhtelif surette inkişaf etmesi (iyileşme, siroz, kavern, akut veya kronik ftiziye geçmesi) çok defa erken anlaşılır ve pnömotoraks tatbiki imkânı olur. Bu vaziyete göre prognoz konur. Başlangıç safhasında meydana çıkarılan frünhinfiltratların ancak % 28 inin ölümle bittiği kaydedilmektedir (**İckert**). Asinöz-nödoz ve karışık ftizi vakalarının prognozu o kadar fena değildir. **Turban-Gerhardt**'ın ikinci dev-

resinde büyük bir kısım hastalar muhakkak iyileşmektedir. Hattâ ağır şekillerde bile iyi olanlar görülmüştür. Kavern teşekkül etmiş akciğer tüberkülozu vakalarında prognoz daima daha fenadır. Bugünkü kollaps tedavi şekilleri kavernlerin prognoz üzerine olan fena tesirlerini oldukça azaltmıştır. Kavernlerin tepede veya akciğerin diğer yerlerinde olmasına göre prognoz değişir. Yuvarlak ve muntazam oyuklar iyileşmeye en uygun olanlardır. Fibröz ve sirotik vakalarda prognoz daima iyidir. Hiç olmazsa hastalara uzun müddet yaşama hakkı verirler. Bununla beraber bu gibi vakalarda eksüdatif kazeöz tüberküloz ile kronik bronş iltihabı, bronş genişlemeleri ve anfizem teşekkül edebilir. Bu sonuncular kalb ve dolaşım yolunda bir engel ve bozukluk yaparak prognozu fena şekle sokabilirler. Kazeöz pnömonik şekiller kaide olarak birkaç ay içinde bazı vakalarda hattâ birkaç haftada ölüme sebep olabilirler. Kazeöz kitlenin dışarı atılması veya kavern teşekkülü ile ufak bir iyilik gösterebilir. Bu nadirdir. Çünkü teşekkül eden bu kavern de yine bir tehlike teşkil eder. Lobüler eksüdatif ftizi çok çabuk ölüme götürür. Prodüktif şekle geçtiği takdirde yaşama birkaç sene daha uzayabilir.

Kan muayeneleri : Tüberküloz hastaların kanlarında serolojik muayeneler ve kan elemanlarının tetkiki ile teşhis için birçok lâboratuvar araştırmaları yapılmıştır. Fakat spesifik kıymetli bir test bulunamamıştır. Hastalarda beyaz yuvarcıkların tetkiki kıymetli neticeler vermekle beraber bu, akciğer tüberkülozunda bir kıymet ifade etmemektedir. Daha ziyade prognozun tâyininde ve tedavide bir tetkik kıymeti olabilir.

Serolojik testler : 1939 da Koch ve Mellon, tüberküloz hastaların kanında Koch basilinin tesiriyle husule gelen değişiklikleri tetkik ettiler. Spesifik metodlarla kanda aglutinin, presipitin, ve lizinleri tâyin ederek bir kalitatif analiz şekliyle teşhisi ortaya attılar, **Arloing** tüberküloz hastaların kan serumunda aglütinasyon deneyi, **Arthur** ve **Vernes** reaksiyonu (flokülasyon reaksiyonu), resorcine ile seroreaksiyon tüberkülozun teşhisi için kullanılmıştır. Aynı maksatla **Calmette**'in çok külfetli ve hassas olan kompleman deviasyon reaksiyonu kullanılmıştır.

Vernes testi : Tüberküloz hastalarda, kan kolloidlerinin labilitesinin artması düşünülerek bir teşhis testi olarak kullanılmaktadır. Kan serumuna resorsin ilâve ederek presipitasyon meydana getirmek suretiyle yapılan bu test non spesifik bir reaksiyondur. Kanser, frengi, kaşeksi ve diğer birçok intan hastalıklarında da müsbettir.

Veltman reaksiyonu : (1930) patolojik proçeslerin fibröz veyahut eksüdatif karakterde olup olmadıklarını tâyin için ortaya atılmıştır. Kalsiyum klorür solüsyonunda kan serumunun koagüle olup olmadığı üzerine müesses bir testtir. Eksüdatif lezyonlarda flokulasyon kuvvetli olur. **Klein** ve **Levisso**n bu testin, tüberkülozun seyir ve prognozunu tâyin bakımından çok büyük bir kıymeti olduğunu yazmakla beraber eğer hastada hem eksüdatif hem de fibröz lezyon berabeр bulunursa (ekseriya böyledir) testin mühim bir kıymeti olmayacağını göstermişlerdir.

Sitolojik metotlar : Pek çoktur. Bunların pratik bir kıymetleri yoktur. En mühimleri **Vanna**'nın albümin reaksiyonu ile eritrositlerin sedimentasyonudur.

Vanna'nın albumin reaksiyonu : Balgamda albumin miktarının tâyini testidir. Akciğer tüberkülozunda lezyon pek az dahi olsa balgamda albumin % 0,01 - 0,1 miktarında bulunmaktadır. Albümin reaksiyonu akciğer tüberkülozunun evolüsyonunu takip için güzel bir metottur. Lezyonun genişliğine göre albumin miktarı fazla olur.

Sedimantasyon : Bir tüb içinde bırakılan kana pıhtılaşmasını men edici bir madde ilâve edilirse kan eritrositleri tübün dibine çöker. Bu çökme ya çabuk veyahut geç olur. İşte bu çökme zamanı bazı hastalıkların teşhisinde kıymetli bir rol oynar. Sedimantasyon için muhtelif usuller vardır. En ziyade tatbik edilen **Westergreen** usulüdür (muayyen bir zamanda çöken eritrositlerin yükselişini ölçmekten ibarettir).

2 Sm^3. lik bir record şırıngasının 1/5 ine kadar % 3,8 sodyum sitrat solüsyonu konur. Şırınga iğnesi damara sokularak 2 Sm^3. oluncaya kadar kan çekilir. (0,2 sodyum sitrat, 1,8 kan). Alınan kan bir tübe boşaltılır ve iyi bir surette karıştırılır. 30 Sm. uzunluğunda 2,5 mm. kalınlığında olan hususi pipetlerle bu kan 0 taksimatına kadar çekilir (Pipetlerin üzerinde 0 - 200 taksimatı vardır). Pipetin alt ucu bir lâstik üzerine dayatılarak, üst ucu da bastırılarak bir süpora dikine tesbit edilir. Eritrositlerin üstünde kalan plazma tabakasının yüksekliği 1/2, 1, 2,24 saat sonunda okunur. En mühimi 1 ve 2 saat sonra bulunan miktardır.

Westergeen usuliyle normal miktar birinci saat sonunda erkeklerde 2 - 3 mm., kadınlarda 3 - 8 mm. dir. Nadir olarak 4 - 7 mm. olur 24 saat sonunda çökme erkekte 90 mm. kadında ise 100 - 110 mm. dir.

Linzermeier, eritrositlerin çökmesi için hususi bir tüb kullanmıştır. 4 mm. kutrunda 65 mm. lik tüblere 0,8 cc. kan, 0,2 Sm^3. % 4 sodyum sitrat alınarak çökme derecesi ölçülür.

Landau usulü : Bir kapiller tüb için 12,5 mm. % 5 sodyum sitrat çekilir. 50 mm. kan, parmak veya kulak memesinden alınarak yapılır. Erkeklerde ve 2 yaşından aşağı çocuklarda 1 - 5 mm., 2 yaşından yukarı çocuklar ile kadınlarda ise 1 - 8 mm. normaldir. Klinik olarak iyi seyreden vakalarda 6 - 14 mm. Hafif faal tüberkülozda 15 - 25 mm. ağır ilerlemiş vakalarda 25 mm. nin üstündedir.

Kan çökmesi üzerine en çok tesir eden plâzma globulini ve hususiyle fibrinojendir. Şahsın fizyolojik ve patolojik şartlarına göre eritrositlerin çökmesi değişir. Bunlarda :

1) Plazmanın terkip ve proteinlerinin nispî kıymetlerine
2) Eritrositlerin, adet, hacım ve fizikoşimik terkibine
3) Süperfisiyel tansiyon mevcut elemanların elektrik hamulesine bağlıdır.

Esas olarak tüberkülozun teşhisinde sedimantasyonun hiçbir kıymeti yoktur. Yalnız sedimantasyonun süratli olması tüberküloz proçesin faaliyeti hakkında nispî bir kıymet ifade eder. Birçok hastalıklarda eritrositlerin çökmesi artar. Aktif tüberküloz vakalarının ancak % 63 de sedimantasyon süratli görülmektedir. Bir de erken, yeni başlamış enfiltrasyonlarda hastalık progressif dahi olsa dokularda harabiyet olmadıkça sedimantasyon normal kalmaktadır. Eksüdatif lezyonlarda çok yüksektir. Eğer proçes teneddübe doğru gidiyorsa normale yakındır. Hususiyle pnömotoraks esnasında prognoz bakımından kıymetlidir.

Lökositlerin tetkiki : 1904 de **Arneth** tarafından nötrofil lökositlerin nüvelerinin şekil ve adetlerinin değişikliği üzerine yapılmış bir testtir. 1925 te **Medler**. 1937 de **Birkhang** tavşanlar üzerinde yaptıkları deneylerde bu testin akciğer tüberkülozunun teşhisinde bir kıymeti olmadığını gösterdiler.

Lökositlerin muayenesinde granülo diagnostik : Parmaktan bir damla kan alınarak lam üzerine yayılır. **Giemza - May - Grünwald** ile boyanır. Granülasyonların manzaralarına göre üç tip polinükleer nötrofil ayırt edilir. a) Normal tip. Şeffaf bir protoplâzma ortasında ince toz gibi basit bir surette normal granülasyonlar. b) Tamamiyle pa-

tolojik tip. Granülasyonların adedi ve volümleri büyüktür. Müsavi olmayan, gayri muntazam büyük kitleler halinde çok defa toplanmıştır. c) Ara tip, Protoplazma çalkalanmış gibidir. Granüllerde büyüme yoktur. Tüberkülozla alâkadar olarak granülasyonların bu değişikliği olabileceği gibi tüberkülozdan gayrı hastalıklarda da görülebilir (**Benda**).

Kan plaketleri ve akciğer tüberkülozu : Akciğer tüberkülozunda kan plâketleri veyahut trombosit veya globülinlerin tetkikinde çok değişik neticeler elde edilmiştir. **H. Boucher**, tüberkülozun pnömonik şeklinde hiperplaketoz diğer şekillerinde ise normal bulmuştur. Tüberkülozun ağır şekillerinde allerji kaybolmadığı takdirde trombositler artmakta, anerji olursa düşmektedir. Trombositlerin adedi enfeksiyonun şiddet ve virülansına tâbi olmak üzere tanzim edilmektedir. Ölümden önce trombopeni görülür. Plörezi esnasında artar. Akciğer tüberkülozunun seyri esnasında makrotrombosit ve normotrombositler artarlar, mikrotrombositler ise azalırlar. Bazen kanda megatrombositler gözükür. Mühim olarak hemoptezilerin bol ve sık olmasında büyük rol oynar. Plaketoz bir teşhis reaksiyonu değildir. Prognozda bir kıymeti olabilir, hastanın istikbali hakkında bir hüküm verdirebilir.

Hemaglütinasyon testinin pratikte çok mahdut bir kıymeti vardır. Evvelce deri tüberkülin reaksiyonu tatbik edilmemiş bir kimsede yüksek bir titrede müsbet olduğu takdirde faal bir tüberküloz enfeksiyonunun bulunması muhtemeldir. Teşhis tefriki de bu reaksiyondan faydalanılabilir. Diğer zamanlarda ancak diğer teşhis vasıtamızla birlikte kıymetli olur.

Tüberküloz hastaların şahsiyetini ölçmek üzere ruhi test usulleri kullanılmaktadır. Sosyal bakımdan tüberküloz hastalar üzerinde yarattığı reaksiyonun mahiyeti bu usul ile anlaşılmaktadır.

TEŞHİS TEFRİKİ

Birçok akciğer ve akciğer dışı hastalıklar lokal ve konstitüsyonel tezahurları ile tüberküloza benzerler. Bu sebeple bu hastalıkları tüberkülozla karıştırmamak lâzımdır. Bronşektazi, akciğer absesi, *Hodgkin* hastalığı, fibröz pnömoni, *Friedlaender* pnömonisi, pnömokok pnömonisi, ve diğer pnömoniler, akciğer frengisi, atelektazi, astma, anfizem, kistik hastalıklar, Bagossosis (*Bagasse* hastalığı), tropikal eozinofili, paragominiasis (andemik hemoptezi), ... bu hastalıklar arasında bulunmaktadır.

Bronşektazi; çok defa tüberkülozla karıştırılan bir hastalıktır. Bir kısım lokal arazları ve fizik bulgular her iki hastalıkta da bulunmaktadır. Bronşektazilerin %40 ında kan tükürmeler olur. Öksürük ve balgam her iki hastalıkta da vardır. Bermutad balgam bol irinli ve bazen kokuludur. Balgam miktarı bir kısım vakalarda az olabilir (kuru bronşektazi). Ateş yoktur, hastaların mühim bir kısmının fizik durumları iyidir. Her yaşta görülür, herhangi bir iltihaplı proçes bronş cidarını hasta edebilir. Pnömoni, enflüenza, kızamık..... sebepler arasındadır (entrensek bronşektazi). Bir kısım vakalarda bronş borusu tıkanarak genişler, veya anevrizma, tümörlerle tazyik neticesi daralma ile olur (ekstrensek bronşektazi) her iki şekilde de bronşektaziler tüberküloz arazlarını verebilirler. Kronik tüberkülozun evolüsyonu esnasında bu şekilde bronşektaziler teessüs edebilir. Bronşektaziler en çok akciğerin alt loblarında (% 65 - 70) sonra orta lobta (% 25) en az üst loblarda (%5 - 10) olur. Radyolojik olarak akciğerler çok defa normal durumdadır. Bronkovasküler demarkasyon, bazen ileri derecede fibrozis, atelektazi ve plevrada kalınlaşma görülür. Kronik vakalarda parmaklarda deformsyon (Hipocrate parmağı); Bronkografi ile teşhis konur.

Akiğer absesi: Klinik bulgular ve arazlar ile tüberküloza benzer, başlıca arazları absenin evolüsyonuna tâbi olarak değişir bu da 1) Enfeksiyonu meydana getiren mikroorganizmin akciğer parankimasına nüfuzu. 2) Akut pnömonik iltihabın inkişafı 3) Perifokal ödem 4) Doku nekrozu, likefaksiyon ve abse teşekkülü. 5) Absenin bronşa açılması ve drenajı ile boşalması, 6) Plevra boşluğuna abselerin delinerek açılması. Bu suretle ampiyem teşekkülüne göre arazlar meydana gelir. Akciğer absesi tek veya birkaç tane olabilir, birdenbire veya sessiz başlar, göğüs ağrısı, ateş, titreme, öksürük, balgam fazla miktarda olarak vardır, kan tükürme nadirdir. İleri derecede doku harabiyeti ve pütrefaksiyon yapan mikroplar veya koli basili ile enfeksiyon bulunursa balgam fena kokuludur. Kaide olarak ihtilât husule gelmemiş kronik akciğer tüberkülozunda fena kokulu balgam yoktur. Radyolojik olarak akciğer absesinde kavite içinde düz bir seviye gözükür, kavite çevresi fazla kesif kavitenin iç kısmı gayri muntazamdır. Toplanan balgam bir kadeh içinde klâsik üç tabaka teşkil eder. Şüphesiz tüberküloz basili bulunmaz.

Akciğer aktinomikozu: Anaerobik bir mantar ile meydana gelen bu hastalık bademciklerde ve diş etlerinde ve akciğerlerde enfekte tozların inhalasyonu ile husule gelir. Akciğer aktinomikozları % 10 - 15 primer olarak husule gelir. Akciğerlerde enfeksiyon bir karın boşluğundan (karaciğer veya kolonlar ile), boyun bezlerinden, deriden yayılarak 2) Hematojen olarak gelir. Kronik pnömoni veyahut bronşit arazları ile tekâmül eder. Hafif öksürük, koyu balgam, ufak ateş vardır, ilerlemiş safhalarında öksürük devamlı veya kuvvetlidir, nefes darlığı ve kan tükürmeler olur, hastalık plevraya nüfuz eder, plevrada iltihap ve ampiyeme sebep olabilir. Ekseriya akciğer kaidesinde tipik enfiltrasyon belirti-

leri ile meydana çıkar. İlerlemiş safhasında kalb yerinin değişmesine sebep olacak şekilde kitle halinde fibrozis ve toraksta çekilme husule gelir. Radyolojik olarak karakteristik değildir, kavite teşekkülü çok defa bulunur. Aynı zamanda vertebralar, sternum, kaburgalar... gibi sahalarda da bulunur, balgamda veya plevra eksüdasında sülfür ile boyanmış granüllerde aktinomiçeslerin (sülfür granülleri) görülmesi ile teşhis konur.

Akciğer asperjillosu : Hususiyle çiftçiler, zahireciler, güvercin besliyenler gibi tozlara maruz olan şahıslarda görülür. Nezle veyahut allerjik bronşit ile astma arazları bulunur. Akciğer parankimasında lezyon husule gelir. Vakaların çoğunda enfekte kimseler hasta görülmezler, halbuki radyolojik olarak her iki akciğerde yaygın müteaddit küçük kireçlenmiş nodüller görülür. Hastalık sinsi ve yavaş seyreder, ateş yoktur, ilerlemiş vak'alarda sübfebril ateş, gece teri, iştahsızlık, kilo kaybı olur. Sık sık kanamalar vardır, balgam sarı yeşil renkte irinli ve kan izleri gösterir. Radyolojik arazlar tüberkülozа çok benzer. Bir lobun heyeti umumiyesini işgal eder şekilde 2 sm. den itibaren değişen bronkopnömonik enfiltrasyon görülebilir. Hilüs lenfa bezleri şişer, bronş damar gölgeleri artar. 5 sm. i bulabilen büyüklükte kaviteler görülebilir. Balgamda asperjilüs elemanları görülmekle kat'i teşhis konur. Sporlar için balgamın taze olarak muayenesi yapılmalıdır. **Sabouraud** besi vasıtasına ekilerek, inokülasyon ile teşhis daha katileştirilir. Deri içine stok vaccin veya otojen vaksen ile müsbet reaksiyonun kıymeti yoktur. Çünkü akciğerde hastalık bulunmadan bu mantara karşı allerjik hassasiyet mümkün olabilir.

Akciğer blastomikosisi : Kuzey Amerika blastomikosisinin sebebini teşkil eden mikroorganizm (Blastomyçes dermatitis) oval veya sferik şekilde 10 - 20 mikron diyametre de yüksek nisbette refraktil, çift kapsüllüdür. Aynı zamanda (**Gilchrist hastalığı**) ismini alan blastomikosis her yaşta görülür, erkekte kadına nazaran daha fazla (1/9) görülür. Enfeksiyon menbaı tozlar olup insandan insana direkt intikal eder. Blastomikosisin sistemik veya yaygın olan bütün şekillerinde akciğer diğer organlara nazaran daha ziyade hastadır. Akut şekiller pnömoniye benzer, orta şiddette vak'alarda balgamsız öksürük, plevranın hastalığa iştiraki sebebiyle göğüs ağrısı, sübfebril ateş vardır. Hastalığın kan yolu ile yayılması bilhassa deride deri altı doku, kemikler (vertebra ve kaburgalarda) karaciğer, dalak, böbrekler santral sinir sistemi, prostata ait arazlar görülür. Fizik muayenede kronik lifi akciğer tüberkülozuna benzer arazlar bulunur, radyolojik olarak yaygın pnömonik veya bronkopnömonik enfiltrasyon ile her iki akciğere taksim edilmiş miliyer tüberküloz şeklinde fakat daha iri ve kaba nodüller olarak görülür. Her iki tipte de hilüs gölgeleri genişlemiş ve parankima lezyonları ile karışmış olarak bulunur. Bazı vak'alarda akciğerlerde pnömonik proçesle miliyer nodüller beraberce bulunur. Kavite teşekkül eder, plevra hastalığa iştirak ettiği takdirde teşekkül eden seröfibrinöz eksüda bir ampiyem haline geçebilir. Balgam veya plevra eksüdasında basit muayene veya kültür de balstomikosis görmekle teşhis konur. Akciğerde lezyon görülen vakaların yarısında deri altında nohut büyüklüğünde nodüller bulunur ve deri abseleri husule gelir. Biyopsi ile teşhis konur. Blastomyçine allerjik deri testi teşhiste kullanılır.

Coccidioidomycosis (**Valley** humması, Çöl humması, Çöl romatizması) isimlerini alan bu hastalık enfekte mikroorganizmin chlamydospores'larını ihtiva eden tozların inhalasyonu ve insandan insana balgamla sirayet eder. Her yaşta olur, iki şekilde akciğerde tipik lezyon yapar, 1) Primer enfeksiyon tipidir. Umumiyetle arazsızdır veyahut balgamsız öksürük, süratle kilo kaybı, plevrada reaksiyon, sübfebril ateş, baş ağrısı olur bir ilâ altı haftada kaybolur, ikinci haftanın sonundan itibaren allerjik tezahurlar gösterebilir bunlar deride eritema nodosum, el ayası, kollar, yüz, ensede eritema mültiform, fliktenüler konjonktivitis, diz ve dirseklerde akut artritis bulunur. Radyolojik olarak hilüs gölgelerinde genişleme olabilir. İkinci müterakki şekle gelince (Coccidioidal granüloma) primer

şekilden inkişaf ederek hattâ senelerce sonra vukua gelebilir, klinik tablo kronik akciğer tüberkülozuna benzer lezyonun genişliğine göre irinli kan, balgam, öksürük, kilo kaybı, hafif ateş bulunur. Radyolojik olarak hilüsten perifere doğru enfiltrasyon veyahut bilhassa orta ve alt kısımlarda tahdit edilmiş veyahut yer yer enfiltrasyon bulunur bazı vakalarda ince cidarlı bir kavite meydana gelir. Kavern çevresinde enfiltrasyon olduğu gibi bulunmayabilir de. Enfiltrasyon imtisasa uğrar fibrozis veya kireçlenme ile kaybolur. Hastanın anamnezi, andemik olup olmaması balgamda çift kapsüllü stelaktit şekilde mikro organizmin bulunması (aç karnına mide suyunda, kobaylara inokülasyon, farelere perituvan içine şırınga), Coccidioidin deri testi kompleman tesbiti ve presipitin tesirlerinin kıymeti vardır. Sedimantasyon yüksektir, eozinofili bulunur.

Histoplazmosis : Bir ilâ beş mikron büyüklüğünde oval, Histoplasma Carpsulatum ismindeki bir mantarla husule gelir. Ağız ve teneffüs yolu ile vücude girer sistemik bir hastalık yapar, karakteristik olarak; karaciğer ve dalakta büyüme, ağız burun arkası barsak mukozasında yaralar, lenfa bezlerinin rejiyonal ve umumi şişmesi ve akciğerde lezyon görülür. Uzun süren ateş lökopeni aplastik veya sökonder anemi bulunur, umumileşmiş şekillerde akciğer parankimasında plevra ve plevra altında nodüller gözükür. Radyolojik olarak gayri muntazam bronkopnömoni mihrakları, akciğerin bir lobuna ait enfiltrasyon, hilus lenfa bezlerinin büyümesi, plevrada kalınlaşma, kavite teşekkülü, miliyer kireçlenme gözükür. Şüphe edilen materyelin kültür, veyahut hayvana inokülasyonu ile hasta sahadan biyobsi karaciğer, dalak, lenfa bezi ponksiyonu ve nihayet deri histoplazmin testi ile teşhis konur.

Bronkopülmoner moniliazis : Tropikal ve sübtropikal sahalarda fazla olmak üzere her iklimde olur, 3 - 10 mikron büyüklüğünde monilia albikansın inhalasyon suretiyle akciğerlere girmesi ile hastalık husule gelir. Akut şekiller klinik arazları ile bronkopnömoniye benzerler. Öksürük ve renksiz balgam çıkarırlar, ciddî şekilde kronik tüberküloz ve bronş astmasına benzer arazlar verir. Radyolojik olarak daha ziyade orta ve alt loblarda her iki akciğer sahasında gayri muntazam enfiltrasyon sahası; plevrada kalınlaşma, bronş damar bölgelerinin artması nadir olarak kavite teşekkülü görülür, balgamda patojen moniliayı görmek inokülasyon ve kültür ile hakiki teşhis konur.

Akciğer Sporotrichosis : Çok nadirdir, deri enfeksiyonu ile veya yalnızca akut ve sessiz olarak başlar, pnömokok pnömonisine bilhassa klinik arazları ile çok benzer. Plevrada eksüda teşekkülü kanlı balgam görülebilir, basit bronşit veya bronkopnömoni şekiller gösterebilir, direkt muayene veyahut kültür ile balgamda sporotrichos schenki tecridi ile teşhis konur.

Torulosis : Teneffüs yolu ile vücude giren patojen mikroorganizm (Cryptococcosis, Busse-Bushke hastalığı ve Avrupa blastomikosisi olarak tanınmaktadır). Torula hastalığı nörotropik istidattadır, birçok vakalarda menenjit arazları gösterir. Akciğerde iki tip lezyon yapar. 1) Miliyer tüberkül nodüllerine benzer, 2) Sübakut pnömonik enfiltrasyondur. Balgamda beyin suyunda Torula Histolytica görülmesi kültür ve inokülasyon ile tecrit suretiyle teşhis konur.

Akciğer sarcoidosis'i : Radyolojik esas ele alınarak akciğerde dört tip lezyon ayırdedilmiştir. Sarcoidosisin akciğerdeki tegayyürleri tüberküloza çok benzer. 1) Tümör manzarasında hilüs lenfa bezlerinin büyümesi, 2) Aynı zamanda bronş ve damar etrafında enfiltrasyon ve hilüsten perifere doğru giden fibrozis, 3) En sık olarak akciğer zirve ve kaideleri müstesna olmak üzere ince mikronodüler miliyer tarzında enfiltrasyon, 4) Bronkopnömoniye benzeyen gayri mutazam dağılmış yer yer enfiltrasyon gösteren şekildir, bu dört tip beraberce bulunabilir, akciğer dışında deri, lenfa bezleri, göz, kemik gibi organlarda hastalığın müştereken bulunması tüberkülin testinin menfi olması bilhassa lenfa bezlerinden biyopsi ile alınacak neticelere göre teşhis kati olarak konur.

Kronik bronş iltihapları hususiyle periyodik olarak iyileşen ve vakit vakit klinik arazlarla meydana çıkan bronş iltihapları ile astma ve anfizemle iştirak ettiği takdirde tüberküloza çok benzemektedirler. Apikal veya sübapikal lokalize bronşitler bilhassa akciğer tüberkülozundan ayırt edilmelidir, bu vakalarda radyolojik olarak hilüs gölgelerinin kalınlaşması bronş ve damar yollarının hususile kaideye doğru koyulaşması ve anfizem arazları gösterirler, balgamda Koch basili devamlı olarak menfidir.

Akciğerin bir veya müteaddit lobüllerinin iltihabı neticesi bronkopnömoni de akciğer tüberkülozu ile karıştırılabilir. Daha ziyade çocuklarda husule gelen primer bronkopnömoni akut olarak vukua gelir radyolojik olarak gayri muntazam küçük benekli sahalar gösterir, tüberkülozdan ayırd etmek için 1) Tüberkülozun bronkopnömoni gibi başlayabildiği. 2) Miliyer tüberküloza benzeyen daha kaba olmakla beraber miliyer bronkopnömoni nodüllerinin mevcudiyeti 3) Lokalize bronkopnömoni mihrakları 4) Kronik ve bronşektazi ile ihtilat etmiş sık sık tekrarlayan bronkopnömoni şekillerinin mevcudiyeti göz önünde tutulmalıdır, balgamda basilin bulunup bulunmaması teşhiste esas teşkil eder.

Tüberküloz basilinin sebep olduğu kazeöz pnömoni arazlariyle pnömokokun meydana getirdiği **lob pnömonisi arazları** tamamiyle yekdiğerinin aynı olabilir. Pnömokok pnömonisinde iltihabi konsolidasyon ateş normal hale geldikten birkaç gün sonra radyolojik olarak kaybolur. Kazeöz pnömonide ise loba ait kesafet devam eder ve ekseriya bir kavern teşekkül eder. Pnömokok pnömonisinde kavite teşekkülü akciğerin aputrit (aputride) nekrozu yani abse teşekkülü demektir; Pnömokok pnömonisinin rezolüsyonundan sonra enfiltrasyon sahasında radyografide (annulaire) gölgeler zuhur edebilir. Bu psödokaviter manzara süratle hiç bir iz bırakmadan koybolur. Sebebi lokal anfizemdir (Emphyseme circonscrite). Kazeöz pnömonide akciğere ait arazlar devamlı kalır. Balgamda veya kan kültüründe pnömoniye sebep olan mikroorganizmin görülmesiyle teşhis konur.

Pnömokok pnömonisinde olduğu gibi virüs pnömonisi veya atipik pnömoni de tüberkülozla karıştırılabilir. Virüsün nörotropik istidadı sebebiyle fotofobi, uykuya meyil, ense sertliği, vücutta ağrılar vardır. Lökopeni 8-12 inci günlerde başlayan soğuk aglütinasyon ile teşhis konur. Atipik pnömonilerde radyolojik olarak (hilüs lenfa bezlerinin büyümesi), perifere doğru yelpaze şeklinde yayılma, her iki akciğerde miliyer yaygın benekler, atılmış pamuk manzarasından kesif konsolidasyona kadar giden bronkopnömonik lekeler, lober ve psödolober kesafet nadir olarak eksüda ile müterafık plörözi görülür. Bu radyolojik arazlar tek tek veya birleşmiş olarak bir arada bulunabilirler. Kaide olarak atipik pnömonide lezyonlar lober veya lobüler olarak tamamiyle hudutlandırılmış değillerdir. Hastalık lizis ile biter iki ilâ altı hafta sürer, ölüm nadirdir.

Atipik pnömoniye çok benzeyen güvercin, civcivlar ve kuşlardan insana intikal etmek suretiyle husule gelen **Ornithosis** (Psittacosis) akciğerde husule getirdiği radyolojik arazları ile tüberküloza benzeyebilir. Hastalığın amili bir virüsdür, sporadik seyreder hastanın balgam ve kanından hayvan inokülasyonu ile tecrit edilebilir. Hilüslerde bir veya iki taraflı lenfa bezlerinde büyüme perifere doğru hilüsten itibaren yaygın enfiltrasyon, akciğerin her hangi bir sahasında toparlak veya gayri muntazam pnömonik enfiltrasyon veya lober kondansasyon ile eksüda gösteren plörezi husule gelebilir.

Akciğer ambolisi: Ambolinin büyüklüğü akciğer arterlerinin sekonder veya tersiyer bronşlarının tıkanmasına göre klinik arazlar değişik olarak inkişaf eder. Trakeanın alt kısmında veya aksiler nahiyede akciğer enfarktüsü daha sık görülür. Alt ve orta lobu tercih ederek husule gelir, plevra hizasında bulunduğu zaman yan ağrısı vardır, bıçak saplar şekildedir, derin teneffüsle artar. Hastada kollaps hali, nefes darlığı siyanoz, çarpıntı, kanlı balgam ve bir iki gün sonra ateş bulunur. Eğer enfarktüs kavite

teşekkülünü mucip olursa balgam bol miktarda kanlı ve irinlidir. Ameliyatlardan sonra husule gelen enfarktüsler en ziyade ikinci haftada olur. Ameliyatın dördüncü gününden dördüncü aya kadar vukua gelebilir. Doğumdan sonra ilk beş hafta esnasında görülebilir. Travma birkaç gün veya haftadan sonra akciğerde enfarktüs yapabilir, seröz veya kanlı seröz eksüda teşekkülü tüberküloz düşüncesini verir. Radyolojik olarak klinik arazların zuhurundan dört gün sonra bermutat görülür, kaidesi periferde oval veyahut da gayri muntazam gölgeler verebilir.

Loeffler sendromu : Akciğerin tüberküloz enfiltrasyonu ile çok defa karıştırılır, öksürük, muhati irinli balgam hafif ateş ve astma şeklinde nöbetler görülür, çok defa fizik arazlar bulunmaz akciğerin radyografisinde yuvarlak veya gayri muntazam olarak enfiltrasyon sahaları görülür. Bu radyolojik gölgeler kısa bir zamanda üç ilâ sekiz gün içinde inkişaf eder veya kaybolur. Akciğerin bazı kısımlarında yeniden gözükebilir, bazı vakalarda plevrada eksüda husule gelebilir. Kanda % 10 - 68 eosinoflili, hafif lökositoz, ve sedimantasyonda artma bulunur. Balgamda B. K. bulunmaz, **Mantoux** testi menfidir.

Akciğerin selim tümörleri : Akciğer parankimasında lokalize olanlar ile bronşun selim seyreden tümörleri hafif arazlar verdiklerinden tüberkülozla karıştırılabilir (fibrom lipom, kondrom, osteom, dermoid kistler) bronşun selim seyreden tümörleri arasında adenom, ankondrom,..... bulunmaktadır. Bu tümörler sessiz seyrederler, kanama ile çok defa meydana çıkarlar, bronş stenozu neticesi göğüste ıslık sesi duyulur, devamlı öksürük irinli balgam, sübrebril ateş vardır. Radyolojik, bronkografik tetkik ile bronkoskopi ve biyopsi teşhise yardım eder.

Akciğer kanseri tüberkülozla karıştırılabilir, öksürük, göğüs ağrısı, kanama, nefes darlığı ve astma şeklinde nöbetler vardır, pnömoni, abse, sekonder olarak bronşektazi ile ihtilat eder. 45 yaşından yukarı şahıslarda muannit öksürük, ses kısıklığı, yutkunmada zorluk, iştahsızlık, fazla kilo kaybı, balgamda **Koch** basilinin menfi olması, akciğer kanserini düşündürmelidir. Hastalığın seyri esnasında bronş tıkanması ile atelektazi trakeanın tazyike uğraması, pnömoni, eksüda teşekkülü kalb zafı, Horner sendromu görülebilir. Metastatik kanser birkaç adette nodüler şekildedir, miliyer tüberkülozabenzeyebilir. Bronkoskopla biyopsi teşhise büyük yardım eder, akciğer kanserlerinin % 80 - 85 inde balgamın sitolojik muayenesi müsbet netice vermektedir.

Silikosis : Öksürük, göğüs ağrısı, tedrici olarak artan nefes darlığından, vakit vakit kanamalardan şikâyet eden bu hastalarda hastalığın ileri safhalarında kor pulmonalis, anfizem görülür, hastanın anamnezinde mesleği teşhise yardım eder. Radyolojik olarak silikosisin birinci safhasında : bronşlar boyunca her iki akciğerde tesbih daneleri gibi gölgeler gözükür, hilüs bezleri büyür (Linear marking). ikinci safhada ise çizgi şeklinde olan bu gölgeler o kadar aşikâr değildir, fakat her iki akciğerde 3 - 6 mm. kutrunda nodüler gölgeler bulunur. Subakut veyahut kronik hematojen tüberküloz ile karıştırılabilir, silikosis nodülleri aynı şekilde ve büyüklükte,, kesafettedirler. Akciğerin 1/3 altında ve fazla miktardadırlar, halbuki hematojen tüberkülozda nodüller daha fazla miktarda ve daha büyük olarak akciğerin 1/3 yukarı kısmında bulunurlar. Silikosisin üçüncü devresinde müteaddit küçük nodüllerin bir araya toplanması sebebiyle sağda daha fazla olmak üzere her iki akciğerde muntazam olmıyan gölgeler görülür. Plevra yapışıklıkları çok sık olur. Akciğer dokusunda silisin şimik bir tahrişi sebebile fibröz doku teşekkülü bulunur.

Asbestosis : 5 - 10 sene gibi uzun bir zaman inhalasyon suretiyle yutulan magnezyum silikat tozlarının tesiri ile akciğerde husule gelen fibrozisten ibarettir. Amyant fabrikalarında bermutat çalışanlarda olur. Nefes darlığı, öksürük ile başlar, tedrici olarak siyanoz, kanlı balgam ve nihayet geniş ölçüde fibrozis sebebiyle kalb zafı husule gelir. Radyolojik olarak hilüs lenfa bezleri büyüktür. Her iki akciğerde bilhassa kaidelerde

ufak noktacıklar halinde miliyer gölgeler görülür, bu mihraklar yer yer kümeler teşkil ederler. Plevra ve perikartta yapışıklıklar bulunur. Plevra ve perikartta beraberce bulunan yapışıklığa (kirpi kalbi) denir. Diyaframın hareketi tahdit edilmiştir. Balgamda asbest cisimlerinin bulunması Koch basilinin menfi olması, hastanın mesleği, radyolojik manzara teşhise yardım eder. Asbest cisimleri 100 - 300 mikron boyundadırlar, balgamın direkt muayenesi veya teksif usulile bakılmakla görülür. Muayeneden önce balgam kuvvetli alkalen (Sodyum hiperklorit veyahut sodyum hiperoksit % 10) ile muamele edilmelidir. Asbestozis cisimleri ortası yeşil beyaz şeffaf olarak gözükür. Asbestosis kronik akciğer tüberkülozuna çok benzer.

Atelektazi : Kısmi veya kitlevi olarak çok defa akciğer tüberkülozundan bir kan tükürmesinden sonra husule gelir. Atelektazinin mevkiine, işgalettiği sahanın büyük veya küçük olmasına göre yarı toraksın hareketsizliği ve retraksiyonu ile müterafıktır. Bu sahada matite teneffüs seslerinin duyulmaması, diyaframda hareketsizlik, mediyastinumda yer değiştirme, plevra içi tazyikin yüksek menfi olması nihayet radyodojik olarak homojen bir kesafet ile kalbin o tarafa çekilmesi, diyafram yükselmesi bulunur.

Bronşlar ve bronşiollerin genişlemesi : Aktif seyreden bir akciğer tüberkülozu seyrinde bronş tüberkülozu çok defa hiçbir vahamet göstermeden bulunmaktadır. Kronik vakalarda ise bronş genişlemeleri akciğer tüberkülozunda sık görülür.

Pnömokonyoz : Klinik olarak tüberküloza benzerler, radyolojik muayenede çevresi net büyük nodül halinde veya tümöral kitle halinde gayri muntazam gölgeler gösterirler. Akciğerin orta kısımlarında daha fazla olarak bulunurlar. Simetriktirler, teşhiste hastaların anamnezi mühim rol oynar.

Akciğer frengisi : Ateş ve kan tükürme arazları ile bir kavite gösterebilir veyahut muntazam gom şeklindedir ve medyastinumun iltihabile beraberdir. Kan muayenesi ve tedavinin tesiri ile teşhis kati olarak konabilir.

Orta lob sendromu : Sağ orta lobda solda da buna tekâbül eden lingula sahasında pnömonik bir kesafet, balgamlı öksürük, fasılalı ateş ve sık sık tükürmeler gösterir Orta lobdaki patolojik değişiklikler üç dafha göstermekteir. Evvelâ orta lob bronş lenfa bezlerinin tazyiki ile tıkanması sonra obstrüktif pnömoni üçüncüsü de orta lobun bronşektazi ile veya bronşektazisiz olarak reekspansiyonu yahut reekspansiyonu olmaksızın lobun destrüksiyonu bulunur. Radyolojik olarak orta lob hizasında homojen bir kesafet gözükür.

Akciğer lenfagranülomatozu : Histolojik olarak özel bir doku gösterir. Burada tek veya müteaddit nüveli retikülum höcreleri (Sternberg veyahut Dorothee-Reed höcreleri) ve eozinofil lökositler bol miktarda bulunur. Klinik tablo iltihabi arazlar gösterir, aynı zamanda bir nedbeleşme karakteri bulunur. Lenfogranülomatoz, lokal olarak başlar, çok defa servikal lenfa bezleri gruplarından birinden başlayarak desandan olarak evvelâ toraks içi lenfa bezlerine sonra perituvan lenfa bezlerine ve organlara sirayet eder. Bundan ötürü (1) primer devre, lokal ve mahdut lenfa bezleri hastalığı devresi, (2) çeşitli inkişaflar gösteren postprimer devredir. Bunlar da, a) lokal müterekki bir şekil gösteren tümöral şekil b) fasılalı olarak daha ziyade lenfojen yayılma (apikokodal istikamette yayılma, c) kan yoliyle dalak, kemik iliği ve lenfa bezlerine yayılma şeklidir. En sık olarak fasılalı lenfojen yayılma görülür. Toraks içi lenfa bezleri primer ve postprimer devrelerde hastalığa iştirak eder. Akciğer parankimasının hastalığa iştiraki ise kaide olarak sekonder bir tezahurdur. Kavite şeklinde harabiyet akciğer lenfogranülomatozunda pek nadirdir. Kavite görüldüğü takdirde bir karışık enfeksiyon düşünülmelidir; Bir kısım vakalarda mediyastinum ve akciğerde lezyon beraberce bulunabilir. Lenfogranuloma tozun plöral şekli çok nadirdir. Sternal ponksiyon, radyolojik manzara ve klinik olarak hastalığın seyri, Koch basilinin menfi olması ile teşhis konur.

AKCİĞER TÜBERKÜLOZUNUN TEDAVİSİ

1) Spesifik tedavi. 2) Hijiyen ve yiyecekle tedavi. 3) Solunum organlarına direkt tesir edilerek yapılan tedavi (kollaps tedavisi). 4) Tek tük tüberküloz arazlarının ve komplikasyonlarının tedavisi. 5) Akciğer tüberkülozu şekillerinin ayrı ayrı tedavisi. 6) Antitüberküloz ilâçlarla tedavi.

Spesifik tedavi : Tüberkülozu iyi etmek için basillotrop bir ilâcımız henüz yoktur. Elimizdeki ilâçlarla vücude girmiş olan basillere karşı organizmin rezistansını arttırmak, bağışıklık derecesini yükseltmek ve intanı yenmeğe muktedir bir hale koymağa çalışmaktayız. Aynı zamanda organizmin normal olarak gösterdiği iyileşme gayretini hastalık odağında ve genel olarak rezistansı arttırmak istenilmektedir. Cerrahî tedavide gaye hasta olan akciğeri istirahat ve sükunete koyarak yersel iyileşme şartlarını temin, kavern ve yapışıklıklar gibi akciğerdeki hastalığın iyileşmesine engel olan noktaları ortadan kaldırmaktır.

Tenbih tedavisi deyince akciğerdeki tüberküloz odaklarda yersel bir tenbih reaksiyon ile lezyonun kapanmasını kolaylaştırmaktır. İklim, şua, öldürülmüş basillerle ve tüberkülinle yapılan spesifik tedavi, spesifik olmayan şimik tedavi, lipoidler, protein maddeleri ile tedavi bunun içindedir. Akciğer tüberkülozunun muhtelif şekilleri tenbih tedavisine karşı başka başka cevap verirler. İlerlemiş şekiller (eksüdatif odaklar) her türlü şiddetli tenbihlerle fenalaşırlar. Bu gibi vakalarda tenbih tesiri iyi bir şekilde ayarlanmalıdır. Çocuklarda akciğer tüberkülozunun birçok şekilleri eksüdatif karakterde olduklarından çocuk tüberkülozunda tenbih tedavisi muvafık değildir. Akciğerin hematojen (kan yolu ile) yayılmamış hafif şekilleri ve akciğerin ilgi ve katışması olmaksızın tümör halinde bronş düğümlerinin tüberkülozunda tenbih tedavisi yapılır. Hastalık durur bir halde ve belirti göstermiyen prodüktif akciğer tüberkülozu hafif yersel tenbihlere iyi cevap verir. Tenbih tedavisine başlamadan evvel hastaların en az 3 - 4 hafta müşahede altında kalması ve bu esnada tamamiyle ateşsiz bir devrenin bulunması lâzımdır. Tenbih tedavisinde bünyenin çok mühim rolü vardır (*Diebl - Verschür*). Piknik bünyeler intanlara karşı çok defa kuvvetli reaksiyon verirler. Bu bünyelerde tenbih tedavisi çok iyi tesir eder. Asteniklerde ise konjonktiva dokunun reaksiyonu daha zayıftır, bunlarda hafif bir tenbih tedavisi yapılmalıdır. Kadınlar bu şekil tedaviye daha hassastırlar. Erginlik, aybaşı, gebelik, ay başının kesilme zamanında daha hassastırlar. Lenfatik ve eksüdatif diatezler tenbih tedavisinde düşünülmelidir. Tenbih tedavisinde hastanın içinde yaşadığı muhit (iklim gibi) en önemli rolü vardır. Tenbih tedavisinde akciğerdeki lezyonun kapanması, büzülmesi ve sertleşmesi yani iyileşip iyileşmediği devamlı olarak göz-

önünde tutulmalıdır. Geniş yapışıklıklar, eski büyük sirotik oyuklar, parsiyel pnömotorakslarda mekanik engeller akciğerdeki yaranın kapanmasına tesir edemiyeceğinden bu gibi vakalarda tenbih tedavisi gayesiz ve zararlı olur.

Tüberkülin tedavisi : Sağlam hayvanlara ölü tüberküloz basilleri şırınga edildiği zaman yersel olarak bir irin toplanması görülür. Eğer basil miktarı fazla olursa bu hayvanlar 6 - 24 saat gibi kısa bir zamanda ölürler. Basil miktarı az ise şırınga edilen yerde bir nekroz husule gelir. Bu miktarlar azar azar ve aralıklı olarak tekrarlanarak bir veremli hayvana şırınga edilirse tüberkülozun evolüsyonunda geçici bir iyilik görülür, yani hastalık kısa bir zaman için sükûnete girmiş olur. Şırınga edilen yerdeki yara kapanabildiği gibi bununla ilgili şişmiş lenfa bezleri de düzelir. Buna sebep ölmüş basillerin serbest kalan zehirleridir. Bu suretle verem intanına uğramış hayvanlarda tüberküloz basilinden yapılmış ve daha çok sulandırılmış solüsyonlarla bir bağışıklık teessüs ettiği görülerek tüberkülin, tedavi alanına girmiştir. *Koch,* tüberkülin ile insan ve hayvanlarda tüberküloza karşı bir değişiklik temin edebileceğini ve hattâ ilerlemiş tüberküloz vakalarını iyi edebileceğini düşünerek tüberkülini ortaya koymuştur. Tüberkülin bulunduktan kısa bir zaman sonra bu ilâcın sağlam insanlar için çok zehirli olmadığı fakat veremliler için şiddetli bir zehir olduğu anlaşılmıştır. Aktif bir bağışıklık vermek üzere kullanılan tüberkülin, yüksek miktarlarda ve çabuk arttırılmak suretiyle kullanıldığı zaman bu ilâç felâketler doğurmuştur. *Petruschky;* bağışıklık vermek maksadiyle tüberkülin şırıngalarından sonra, 1) Süratle haddinden fazla toksin bırakarak organizme yüklemek sebebiyle akut öldürücü zehirlenme, 2) Yavaş yavaş toksin bırakarak ve yükliyerek kronik zehirlenme. 3) Zehirlenme ve yüksek mukavemet arasında sendeliyerek müteredditi kalan organizmde büyük bir netice alınmamak, 4) Hakiki bir bağışıklık vermek, 5) Menfi yani hiçbir netice alınmadığını yazarak bu şekilde bir ayırma yapmıştır. Yüksek miktarda tüberkülin şırıngasından sonra tüberküloz hastalarda yersel ve genel reaksiyonlarla akciğer tüberkülozunun süratle genişlediği ve biçok vakalarda ölüme sebep olduğu görülmüştür. Yapılan araştırmalar tüberküloz basilinin tüberkülin tedavisinden hiç müteessir olmadığını göstermiştir (*Israel*). Hattâ daha ileri giderek *Jaquerod* « tüberkülin, tüberküloz tedavisinde toksik ilâçlar arasında saklanacak bir ilâçtır» demiştir.

Tüberkülin şırıngalarının arka iki omuz arasına yapılmasını R. Koch tavsiye etmiştir. Buranın doku hücreleri gevşek olduğundan acımaz. Göğüste memeler hizasına (**Bandelier-Röpke**), musculus brachialis hizasına, bacakların dış ve yukarı kısmına yapılabilir. Tüberkülin şırınga miktarının tedavide büyük bir önemi vardır. Bir kısım doktorlar miligramın binde birinden başlamayı tavsiye ederler, fakat bu kadar küçük miktarlar organizmde reaksiyon vermezler. Bundan ötürü ilk şırınga miligramın binde biri yani milyonda bir olmalıdır. İlk şırınga miktarında göz önünde tutulacak nokta ilk şırınganın hastada genel reaksiyon ve ateş vermemiş olmasıdır. İlk şırıngadan sonra yersel ve genel reaksiyon veriyorsa ikinci şırınga ancak bir hafta sonra yapılır. Fakat bu bir hafta içinde reaksiyona ait bütün arazlar geç-

miş olmalıdır. İkinci şırıngada aynı miktarı tekrarlamalıdır. Bu defa eğer reaksiyon vermezse o zaman miktar arttırılmalıdır. Tüberkülin tedavisinde elde edilecek iyilik nisbeti tedavi esnasında hastanın iyi bir şekilde ve dikkatle takibi ile olur. Tedaviden evvel ve sonra hasta her hafta muntazam tartılmalı, ilk şırıngalar esnasında hastalar kilo kaybederlerse de sonradan bunu telâfi ederler. Nabzın yüksek gitmesi tüberküline aittir. 37,3 yi geçmiyen ateş yükselmelerinin büyük bir önemi yoktur. Yalnız aynı miktar birkaç defa şırınga edildiği halde ateş yüksek olarak devam ederse şırıngalar arasını 8-14 gün kadar uzatmak lâzımdır. Bu müddet sonunda daha az miktarlar şırınga etmeli, eğer bu miktarda kuvvetli reaksiyon veriyorsa bir müddet için tedaviyi bırakmalıdır. Şırınga edilen miktarlar arasında geçen müddet ilk zamanlarda 2-3 gündür. Solüsyonların kuvveti yükseldikçe bu müddet yavaş yavaş artar. Sâf tüberkülin şırınga edildiği zaman 2-3 hafta ara verilmelidir. Sık sık şırıngalarla vücutta biriken tüberkülin miktarı artar ve kolaylıkla reaksiyon husule gelir. Bağışıklık yapan bütün maddelerde olduğu gibi tüberkülin de organizme girdikten sonra bu bağışıklığı yapacak antikorları doğurur. Antikorların organizmde husulünden evvel inzimam edecek mükerrer antijenler intanın şiddetini arttırmaktan başka bir şey yapmaz. Tüberkülini teşkil eden elemanların her birine karşı her hastanın mukavemet ve müdafaası aynı değildir. Bundan ötürü bir hastada kâfi görülen müddet diğerine yetmez. Şırınga aralarını fazla uzatmak da doğru değildir.

İlk şırınga miktarının tâyini ne kadar ehemli ise en yüksek miktarı da bilmek o nisbette kıymetlidir. Evvelâ bu, tüberkülinin cinsine göre değişir. Muayyen bir miktara vâsıl oluncaya kadar arttırmak düşüncesiyle yapılan şırıngalardan her vakit faydalanılamaz, ancak tüberküloz lezyonların veya bundan mütevellit arazların ortadan kalkması göz önünde tutularak en yüksek ve kuvvetli tüberkülin miktarı herkese göre ayrı ayrı tâyin edilmelidir. Tüberkülinin orijinine göre en yüksek şırınga miktarı değişir. Tedavide en yüksek yani en kuvvetli şırınga edilecek miktar eski tüberkülinden sâf halinde 1 cc. dir. Tedavi bittikten 3 ay sonra hastaya 10 mg. tüberkülin şırınga ederek basil aramalı, eğer basil yoksa her 3 ayda bir olmak üzere 2 sene bu şekilde kontrol edilmelidir. Eğer basil müsbet ise tedaviye devam lâzımdır.

Zahli tüberkülin tedavisinde yüksek dozların faydasız olduğunu hattâ zararlı olabileceğini düşünerek ufak dozlarla daha uzun bir müddet tüberkülin tedavisini tevsiye eder. **Petruschky** 3 - 4 ay ara ile 2 - 3 ay süren, 2 sene içinde 4 kürden ibaret bir tedavi şekli ortaya atmıştır. Hastalarda klinik iyileşme görüldüğü halde tüberkülin reaksiyonu müsbet ise menfi oluncaya kadar tedaviye devam edilmelidir. Koch'un alt tüberkülini ile yapılan tedavide **Bandelior - Röpke** aşağıdaki şemayı tavsiye etmektedirler :

VI. Solüsyon :	0,00001	den	0,10 - 0,15 - 0,25 - 0,35 - 0,50 - 0,70
V. Solüsyon :	0,0001	den	0,10 - 0,15 - 0,25 - 0,35 - 0,50 - 0,70
IV. Solüsyon :	0,001	den	0,10 - 0,15 - 0,25 - 0,35 - 0,50 - 0,70
III. Solüsyon :	0,01	den	0,10 - 0,15 - 0,25 - 0,35 - 0,50 - 0,70
II. Solüsyon :	0,1	den	0,10 - 0 15 - 0,25 - 0,35 - 0,50 - 0,70
I. Solüsyon saf tüberkülin			0,10 - 0,15 - 0,25 - 0,35 - 0,50 - 0,70

Tüberkülin şırıngasından sonra 1) Genel reaksiyon, 2) Fokal (odak) reaksiyon, 3) Depo reaksiyon görülür. Burada fokal reaksiyonun önemi büyüktür. Bize reaksiyonun tüberküloz natürde olduğunu gösterir.

Bugün tüberkülin tedavisi hakkında düşünceler, tüberkülinin tedaviden ziyade yalnız teşhis ve proğnoz kıymeti üzerinde birleşmektedir. Tüberkülin, tüberküloz tedavisinde spesifik bir ilâç değildir (*Ulrici*). Tüberküloz odak

üzerine spesifik ve iyi edici bir tesir göstermez, ancak entoksikasyonu (zehirlenmeyi) azaltan bir tesiri olabilir. Uygun vakalarda diğer tedavi vasıtalariyle yardımcı olarak kullanılabilir. *Goetsch* yersel, genel reaksiyonlar husule getirmeden çok sulandırılmış olarak tüberkülin tedavisini tavsiye etmekte ve kullanmaktadır.

Von Pirquet allerjiyi tüberküline hassasiyet manasına olarak kullandı ve tüberküloz enfeksiyonunun bir işareti olarak kabul etti. Menfi bir epitel reaksiyonu, tüberkülozu alma kabiliyeti fazla bir şahısta görülür (*Rist*). Bu hale anerji denir. Müsbet bir epitel reaksiyonu veren bir şahıstaki hal de allerjidir. Verem basili ile temas etmemiş organizm tüberküline karşı hassas değildir. Bunun aksi olarak verem basili ile temas etmiş kimselerde az çok tüberkülin hassasiyeti vardır. Veremli ana ve babadan doğmuş birkaç hafta veya aylık çocuklar basil almış olmalarına rağmen henüz tüberküline karşı hassasiyet göstermezler (*Léon Bernard*). Bu hale preallerji denir. *Hayeck*'e göre anerji birkaç safhada görülür : 1) Verem basili ile temasta bulunmamış kimseler (*anérgie absolue*). 2) Tüberküloz intanına karşı mukavemeti kırılmış ve remliler (menfi anerji).

Muhtelif faktörlerin tesiri altında tüberkülin reaksiyonu menfi olabilir. Bunlara aldatıcı anerji denir (adrenalin tesiri ile reaksiyonun kaybolduğu gibi). Deri dokusu mevsimlere göre tüberküline karşı değişik reaksiyon verir. Soğuk, reaksiyonu azaltır, güneş ışığı, ültraviyole şiddetle tesir eder.

M. TB. R. (*Deicke - Much*) un partijeni : Tüberküloz basilinin şimik terkibinde bilhassa fosforlu lipoitler (fosfatitler) önemlidir. Bunlar alkollerde erirler, asetonda erimezler. Aseton *Koch* basilinin nötr yağlarını, kolesterin, yağlı asitlerini ve boyalı kısımlarını eritir. Eter, proteinlerle birleşmemiş, alkol ise birleşmiş fosfatitleri eritir. *Koch* basilinin fosfatitleri, yağlı ve azotlu maddeleri, antijen vazifesini görür. Şu halde tüberküloz basilinde birkaç türlü antijen var demektir. Tüberküloz hasta hangi antijene hassas ise o antijene uygun antikorları yapamıyor. Bundan ötürü antikor yapamadığı antijenle hastayı tedavi ederek o antikoru organizmde yapmak lâzımdır. İşte bu gaye ile *Deicke - Much, Koch* basilindeki yağlar, fosfatitler... maddeleri birer antijen olarak kabul ederek bir seri antijenler hazırlamışlardır.

Hazırlanması : 5 gr. kurutulmuş fakat şekli değişmemiş basil, binde 1 - 2 süt asidi (**acide lactique**) solüsyonu içinde bir ay 60 derecede bulunduktan sonra süzülür. Suda erimeyen tortu alkol ve eterle karıştırılarak 3 partijen ayrılır. Suda eriyen kısım fazla hassasiyet verir. Bu eriyen maddelerde A. Albumün sınıfı. F. lipoid sınıfı. N. nötr yağlar olmak üzere 3 nevi antijen vardır. Bunlarla tedavi için M. TB. R. yapılmıştır. Terkibi :

A..... % 66,5
F..... % 25,5
N..... % 8 dir.

Ticarette bunlar muhtelif koyulukta solüsyonlar halinde bulunur.

M. TB. R. ve A.	F. N.	
1/100 milyar	—	No. 9
1/10 »	1/10 milyar	» 8
1/1 »	1/1 »	» 7
1/100 milyon	1/100 milyon	» 6
1/10 »	1/10 »	» 5
1/1 »	1/1 »	» 4
1/100 bin	1/100 bin	» 3
—	1/10 »	» 2
—	1/1 »	» 1

M. TB. R. in — 9 No. ya kadar solüsyonları şırınga edilir veya ağız yolu ile verilir. Ağız yolu ile evvelâ 9 No. dan başlanarak her numaradan sıra ile 2 — 3 — 5 — 7 — 10 — 13 damla şeklinde her gün arttırılmak üzere verilir. Ağızdan alınması kolaydır. Deri altına tüberkülin tedavisindeki esaslar burada da gözönünde tutularak yapılır. Ayaktan sık sık tedaviye gelemeyen ve şırınga yaptırmıyan hastalara ağız yolu ile verilir.

Antijen metilik : *Pasteur* Enstitüsünde hazırlanmaktadır. Gliserinli et suyundan 6 haftalık insan ve sığır cinsi verem basilleri kültürü 120° de yarım saat sterilize edilerek müsavi miktarda su ile sulandırılır, süzülür, süzgeç kâğıdının üstünde kalan basiller damıtık su ile yıkanır. Etüvde ve havasız yerde kurutulur. 24 saat aseton ile temasta kalır. Antijen hassası olmayan kısımlarını terkeder. Tekrar süzülerek kurutulur. 37 - 38° de 99° lik metilik alkol içinde sık sık çalkanarak 10 - 12 gün bırakılır, süzülür, elde edilen (*antigéne methylique*) tir. Işık ve sıcaktan korumak lâzımdır. Soğukta beyaz tortular yapar. Sıcakta tekrar berraklaşır.

Antijen metilik kronik akciğer tüberkülozunda, lenfa düğümleri-kemik, deri ve göz tüberkülozunun tenbih tedavisinde kullanılan ve iyi neticeler alınan spesifik bir ilâçtır. *Boquet - Négre* in araştırmaları antijen metiliği hiç basil almamış hayvanlara şırınga ederek antikor teşekkülünü göstermiştir. Bundan başka veremli hayvanlar üzerinde fena bir reaksiyona meydan vermediğini ve koruyucu olarak tüberkülin şırınga edildiği takdirde tüberküloz intanının seyrinde hiç değişiklik olmadığı halde antijen metilikle bunun aksine olarak hayvanda görünür bir derecede koruyucu tesir husule getirdiğini görmüşlerdir. Veremli kobaylar üzerinde yapılan tecrübelerde tüberküloz intanının virülansının hafiflediği ve hayvanlarda lezyonun özel bir hale (fibröz, lenfa düğümü tüberkülozu) geçtiğini görmüşlerdir. Bu tecrübelere dayanarak insan tüberkülozunda da antijen metilik kullanılmıştır. Antijen metilik, kemik, eklem, lenfa düğümü, deri, göz, perituvan tüberkülozlarından başka akciğer tüberkülozunda da iyi neticeler vermiştir. Kronik akciğer vereminde ve gırtlakta komplikasyon yapmış şekillerinde kullanılacağı gibi boyun lenfa düğümlerinin tüberkülozunda da kullanılabilir. Eski sirotik tüberkülozlarda da kapanmaya yüz tutmuş akciğer tüberkülozunda, pnömotoraks tedavisine

yardımcı olarak plevra iltihablarında ve peritondaki komplikasyonlarda kullanılabilir. Yalnız, antijen metilik tatbik edilecek hastalarda ateşin 37,5 dereceden yüksek olmaması, kan tükürme ve kalb adalesinde komplikasyon bulunmaması lâzımdır.

Antijen metilik ticarette sulandırılmış 1/10 nisbetinde ve saf halinde bulunur. Klinikte bu saf antijen steril fizyolojik su ile 1/10 nisbetinde sulandırılarak şırınga edilir. Şırıngalar deri altına yapılır. 1/10 solüsyonundan 1/4 sm^3. olarak başlanır 2 günde bir 8 veya 10 defa, 1/4, 1/2, 3/4 ve 1. sm^3. yapılır. Bundan sonra aynı aralıklarla ve aynı şekilde saf antijen metilik şırınga edilir. Şırıngalar esnasında ateş yükselmeleri ve kan tükürmek görülürse tedavi bırakılır. İlk şırıngalar esnasında ufak ateş yükselmeleri olursa şırınga aralarını biraz daha uzatmalı ve ayni miktarı tekrarlamalıdır. Buna rağmen ateş devam ederse bırakmalıdır. Antijen metiliğin iyi tesiri daha ilk şırıngalarda kendini gösterir. Tedavinin 5 - 6 ay sonra tekrarı mümkündür.

M. Jousset'nin allerjini. Evvelkiler gibi bir nevi tüberkülindir. Bu müellife göre farkı:

Tüberkülin	Allerjin
Sunî bir preparattır.	Basilin normal ifrazıdır.
Kolloid değildir.	Kolloiddir.
Dayanıklıdır.	Dayanıklı değildir.
Isıya dayanıklıdır.	Isıya dayanıklı değildir.
Sağlam hayvanda :	
Belli olmayan yersel reaksiyon	Toksik ve enfiltrasyon reaksiyonu vardır.
Ateş yapmaz.	Ateş yapar.
Hafif sansibilizatördür.	Bu hassa kuvvetlidir.
Antijen kudreti azdır.	Bu kudret fazladır.
Veremli hayvanda:	
Yersel reaksiyon, kuvvetli çabuk ve devamsızdır.	Yersel reaksiyon yavaş, zayıf ve devamlıdır.
Genel ve fokal reaksiyonlar kuvvetlidir.	Genel ve fokal reaksiyonlar zayıftır.
Tedavi kudreti azdır.	Tedavi neticesi iyidir.

Petruschky'nin limimanı, Ektebin, *Pondorf* aşısı, Tebesin gibi bunlara benzer daha birçok preparatlar vardır. Özel bir önem göstermezler. Spesifik tedavi için son bildirilen ilâçlar arasında sığırlardaki tüberküloz basili cinsinden yapılmış *antiphimatol* ile insanlarda kullanılan (M: 44) ismi altında insan basilinden yapılmış aşıdır (*Klimmer*). Kemik, ve oynakların tüberkülozunda, dispanserde koruyucu olarak (0,01 - 1 sm^3. *Hebel*) kullanılmaktadır. İyi neticeler yazılmıştır. *Friedmannın* aside dayanan saprofitlerden yapılmış aşısının hiçbir tesiri yoktur (*L. Rickmann*).

Spesifik olmayan tenbih tedavisi : Organizmi tenbih ederek tüberküloz odakta reaksiyon uyandırarak yapılan bir tedavi şeklidir. Protein tedavisi en başta gelir. Birçok intanlarda kullanılan bu şekil tedavi tüberkülozda da denenmiştir. Süt, yatren, kazein, aolan, kazeosan... gibi ilâçlarla yapılan ihtiyatlı bir protein tedavisinden sonra bedende mukavemetin arttırıldığı genel ve yersel bir iyilik elde edildiği yazılmıştır. *Filinski* tüberküloz intanı ile tifo ara-

sında bir antagonizm bulunduğunu düşünerek (750 milyon tifo basili, 250 milyon paratifo A. B.) den yapılmış bir tifo aşısı kullanmıştır. Deri altına 4 - 5 gün ara ile 0.25 den başlayarak 1 sm^3. ına çıkmak üzere her vakada 10 - 15 şırınga yapmaktadır. Kuvvetli ve 1 günden fazla süren reaksiyonlarda şırınga aralarını uzatmaktadır. Aşı ağızdan verilirse bir tesiri yoktur. Tazedalak, lenfa organları ekstrelerini şırınga ile bedende mukavemeti arttırmak tecrübe edilmiş, iyi tesirler görülmüştür.

Işık ve şua tedavisi : Güneş, spesifik olmıyan kuvvetli münebbih tedavilerdendir. Açık havada hastalara direkt güneş gelmemesi lâzımdır. Fakat güneşin direkt şuasından bol bol faydalanmak lâzımdır. Güneş tedavisi, kemik, lenfa bezleri tüberkülozunda direkt kullanılırsa iyidir. Akciğer tüberkülozunda ise kan tükürmelerine ve ateşin yükselmesine sebep olduğundan güneş tedavisi yapılmamalıdır. Akciğerde bir lezyon olmadığı takdirde deri tüberkülozunda güneş tedavisi tatbik edilebilir. Ültraviyole tedavisi pek ihtiyatlı ölçülmek ve eritem miktarı (eritem için tâyin edilen sınır 50 saniye) düşünülerek akciğer tüberkülozunda kullanılabilr (*Ellinger*).

Röntgen şuaı : En kuvvetli bir tenbih tedavisidir. Vakalar iyi seçilirse istifade edilebilir. *Bacmeister*, röntgen şuaı basil üzerine değil nedbe teşekkülünü hızlandırarak iyi tesir eder, düşüncesindedir. Bütün cerrahî tüberküloz şekillerine, lenfa düğümleri tüberkülozundan başka duran ve uyuyan siröz nodöz vakalarda röntgen tedavisinden iyi neticeler alınmaktadır.

Şimik tedavi: *Erlich*'in protozoer hastalıkların şimik ilâçlarla tedavisi hakkındaki araştırmaları iyi neticeler verince tüberkülozda da bu gibi ilâçların (iyot, arsenik, ağır madenler, boyalar) kullanılması düşünüldü ve tatbik edildi. Deneyler, bu ilâçların tüberküloz basili ve basilin mumlu zarfı üzerine doğrudan doğruya tesir etmediğini göstermiştir. Şimik ilâçların şırıngasiyle elde edilen iyilik vücudu tenbih ederek mukavemeti arttırmaktan ve bu tenbih tesiri ile lezyon çevresinde konjonktiva dokunun teşekkül etmesindendir. Şimik maddelerin tesiri, maden atomunun katalitik tesirindendir (*Feldt*). Akciğer tüberkülozunda kullanılan şimik ilâçlar pek çoktur. Bakır, metilen mavisi (1914 Roma Verem Kongresi) gibi. Bakırın yağlı bir solüsyonu (*Ansbacher*) ile altın (*Mölgrad*) en çok kullanılan ilâçlardandır. Altından başka diğer madenler kısa bir zaman içinde deri, böbrek ve iç organlarda yaptıkları fena tesirler sebebiyle bırakılmıştır.

Altın tedavisi : Eski Arab ve Hintli bilginler yüz yıllarca sene evvel altını hap halinde birçok hastalıklarda ilâç olarak kullandıkları gibi orta çağda *Roger Bacon, Paracelsusün* de aynı maksatla kullandığını yazmıştır. Veremde altın tedavisini ilk tavsiye eden *Chrestien* 1785 - 1814 olup altının klorlu şekli ile odak reaksiyonunun husule geldiğini yazmıştır. Geçmiş yüz yıllarda ampirik olarak altının kullanıldığına göre *R. Koch* 1890 da *invitro*, füksin, Jansiyan

moru, yağlı eterler, gümüş ve cıva buharları gibi muhtelif cisimlerin bakterisit kuvvetini araştırırken (*cyanure auropotassique*) in bunlar arasında olağanüstü tesirli olduğunu görmüştür, hattâ 1 - 2 milyonda bir sulandırılmış solüsyonu *Koch* basillerinin üremesine engel olmuştur. *Koch* zamanındanberi tüberkülozun ağır madenlerle tedavisi artık yalnız altın ile tedaviye inhisar etmeğe başlamıştır. Madenlerden başka tüberkülozda şimik tedavi olarak kullanılan pek çok ilâçlar vardır. Leprada olduğu gibi yüksek zerreli yağlı asitler meselâ balık yağından çıkarılan (*morrbuate sodique*), *Adams* tarafından ortaya atılan bazı amin, kolin gibi basit ve ginozol gibi ilâçlar *invitro Koch* basili üzerine tesir ettiği fakat deneylerle kobayda tesirsiz olduğu görülmüştür.

Koch her ne kadar *invitro* verem basili üzerine altının iyi tesirini görmüş ise de, hayvan deneylerinde altının tesirli olduğunu tesbit edemedi. *Witt* ve *Wite* (*aurum kalium cynamatum*) ile hayvan deneylerinde veremli hayvanlarda bu ilâcın hayatı uzatabilecek bir tesiri olduğunu gördüler. 1913 de *Bruck* altının siyanürlü şekli ile deri tüberkülozunda elde ettikleri iyi neticeleri yazdı. *Feldt* bugünkü altın ilâçlarının tatbikine esas teşkil eden kıymetli araştırmalarını 1914 de neşretti. Bu müellif, orokantan şıringasiyle hasta olan yerde kapillerde genişleme ve eksüdasyon bulunduğunu, altının hasta olan organa nakledildiğini ve burada iyi bir tesir yaptığını düşündü. *Cantharidine ethyléne-diamine cyanure d'or* ismi ile yapılan ilk altın ilâcı kısa bir zaman sonra orokantan şeklinde ayrı bir ilâç olarak değiştirildi. Bundan sonra tüberküloz hayvanlar üzerinde yapılan deneylerde tüberküloz lezyonunun faaliyetini durdurduğu ve bunların fibröz bir mahfaza ile çevrilmesini kolaylaştırdığı görülmüştür. Bu çalışmalardan sonra insanlarda akciğer, kemik ve deri tüberkülozunda tatbik edilerek iyi neticeler alındı *Feld* 1917 de *Crysolgan* ile altın tedavisini her tarafa tanıttı. 1924 de *Tryphal* ve Kopenhanglı *Prof. H. Möllgaard* tarafından (*thiosulfate d'or et de sodium*) *Sanocrysine* altın ilâcı tüberkülozda kullanılarak tüberkülozun şimik tedavisinde büyük bir yenilik yapıldı.

Sanocrysine'in verem tedavisine sokulmasından sonra altın tedavisi kati olarak bir yer aldı. Bu ilâç kısa aralıklarla yüksek miktarlarda dahi ilerlemiş akciğer, deri, kemik, eklem, çocuk tüberkülozunda tatbik edilmeye başlandı. Elde edilen neticeler o kadar aykırı olmakla beraber bütün dünya *Sanocrysine* üzerinde deneyler ve klinik olarak geniş araştırmalar yaptı. Bu deneylerden sonra *Sanocrysine*'in tesirini tasdik edenler olduğu gibi inkâr edenler de oldu. 1926 da*Feldt, Solganal B.* altın ilâcı ile tavşanda frenginin ve hummayı racianın iyileştiğini, hemolitik streptokoka ait bazı tegayyürlerin de iyi olduğunu neşretmiştir. Bu sonuncu ilâç adele içine kullanılabilir. Daha az zehirli ve şimik tedavi daha faydalıdır. Altın tedavisi bir tenbih olarak düşünülerek ticarete birçok altınlı ilâçlar çıkarıldı (*Allochrysine, Lipaurol, Lopion, Solganal A. B. Solganal Oleosun, Sanochrysine, Chrysalbine,* ve *Myochrysine*). Bütün altın ilâçları protoplazmanın bir zehiridir. İonisabl olanları damar içinden daha kuv-

vetli zehirdir, fakat deri altından bu tesir daha hafiftir. Damar içine altın şırınga edilir edilmez kanda çabucak kaybolur. % 50 - 75 i idrarla çıkar. *Sanochrysine* en çok karaciğer ve dalakta kısmen de akciğerde kalır. *Solganal*'in % 15 i, *Lopion*'un ise % 67 si bedende kalır. Damar içine altın şırıngasından sonra kan baskısı yükselir, fakat devamlı değildir. Aynı zamanda damarları genişletir.

Şırınga edilen altının çoğu böbrek yolu ile çıkar. Bir kısmı retikülo - andotelyal sistem ve parankima hücrelerinde toplanır. Karaciğer, böbrek ve dalaktan yapılan kesitlerde gayet iyi görülür. Akciğerde pek az miktarda kalır. Tüberküloz odaktaki basilleri yok etmeğe muktedir değildir. Yüksek miktarlar (kilo başına 0,015 — 0,02 *Sanochrysine*) tatbik edildiği zaman vücudda ağır tahribat yapar. Bu, *Sanochrysine* ile olduğu gibi diğer altın ilâçları ile de olur. Böbrek iltihabı, deride toksik kabartılar, barsak bozuklukları, kuvvetli odak reaksiyonu, yüksek ateş görülebilir.

Altın tedavisi tercihan sanatoryumda, hastanede yapılmalıdır. Şırıngalardan sonra hastalar yatakta kalmalıdır. *Sanochrysine* taze olarak steril damıtık su içinde eritilerek damar içine şırınga edilir. Buna imkân olmazsa adale içine yapılabilir. *Sanochrysine* 0,01 — 0,025 — 0,05 — 0,10 — 0,75 ve 1 grama kadar % 5 nisbetinde şırınga edilir. Az miktardan başlanarak reaksiyon arazları görülmezse tedricen arttırılarak şırınga yapılır. Ateşin kontrolü ve böbreklerde tahribat yapıp yapmadığı her şırıngadan sonra idrar muayenesiyle anlaşılır. *Secher* tüberküloz hastanın vaziyetine göre 0,05 ten başlıyarak tedrici olarak 4 - 6 - 8 gün aralıkla 0.50 grama kadar şırınga tavsiye etmektedir. Kadınlar için en yüksek miktar 0.75, erkekler için ise 1 gram kabul edilmiştir. Bir seri tedavi miktarı 4 - 5 gramdır. Akciğer vereminin tedavisinde *Sanochrysine*'in kullanılmasını muayyen bir çerçeve içine almak çok güçtür. Birçok müellifler hep ayrı ayrı şekiller göstermiş ve teklif etmişlerdir. Her bir şeklin zamanla değiştiğini görmekteyiz. Şu halde her hastaya göre ayrı bir tedavi şekli tatbik edilmelidir. Bir hastaya kuvvetli olan bir miktar diğeri için yetmiyebilir diğer altın ilâçları için de aynı şekilde düşünebiliriz. Toksik miktar için bir rakam tâyin etmek veya aramak çok güçtür. Bazı hastalarda 0,05 ile çok büyük bir hassasiyet görülür. Bu gibi hastalarda daha küçük miktarlardan başlamak lâzımdır. Altın çok yavaş vücutten çıkar. Bundan ötürü her şırıngada miktarını arttırırken ona göre ihtiyatlı olmak lâzımdır.

Akciğer tüberkülozunda dokuda harabiyet ne kadar ileri derecede ise altının tesiri o kadar az olur. Bunun için hafif vakaları seçmelidir. 1) Aybaşı zamanında şırınga yapılacak olursa kanamalar daha fazla olur. Gebeliğin ilk aylarında yapılan bir şırınga ile çocuğun düştüğü görülmüştür. 2) Çok kumral, saçları kırmızı olanlarda ihtiyatlı olmak lâzımdır. Bu tiplerde deri reaksiyonları sık görülebilir. 3) Astenik kimselerde antikorlar husule gelmesi diğerlerine nisbeten daha zor olduğundan şırıngalarda dikkatli olmak lâzımdır.

Reaksiyonun şekillerine göre muhtelif ırklarda tedavi şekli değişeceği muhakkaktır. Kuzey insanları güneylilere nazaran daha kolay tedavi edilmektedir. Bunun sebebi kuzeydeki insanların vereme karşı daha dayanıklı olduğu mânası çıkar. Sanatoryum kürüne şimik tedavi katılarak iyi neticeler almak mümkündür.

İlerlemiş yaşlardakilere çok tedbirli olarak yapılabilir. Diğer organlara yayılmış ateşli tüberküloz vakalarında tatbik edilmez. Barsak tüberkülozunda keza kullanılmalıdır. Gırtlak veremi üzerinde iyi neticeler alınabilir.

Plörezilerde yalnız plevra iltihabının tedavisi değil aynı zamanda akciğer dokusunda veya lenfa düğümlerindeki tüberkülozun tedavisi düşünülerek tatbik edilebilir. *Faber, Kund, Sayé* altın tedavisi gören hastalarda plörezi husule geldiğini görmüşlerdir. Plevra ve akciğerdeki tüberkülozun esasını lenfa düğümlerindeki tüberküloz teşkil ediyorsa altın çok iyi tesir eder. Miliyer tüberkülozda tesirsizdir.

Çocuklarda altına karşı fazla bir hassasiyet vardır. Tüberkülozun diğer şekillerinde bilhassa kemik tüberkülozunda müsbet netice vermemiştir. Lupusa karşı çok kullanılmış büyük önem kazanmıştır (*Hansen*). Yayınlara göre lupusde altın tamamiyle spesifik bir ilâçtır.

Bazı müellifler sık sık kan muayeneleri yaparak buna göre altın tedavisini daha emniyetle yapmayı tavsiye etmektedirler. Kan muayenesinde görülecek eozinofili küçük ârızaların belirtisi olarak düşünülmektedir. Nötrofil polinükleerlerin artması da lökositozla beraber olursa toksik bir devrin yaklaştığını göstermektedir. Lökopeni ve nötrofillerin düşük olması odak reaksiyonu ve biyotropik hâdiselerin başlamasiyle beraber agranülositoz gibi ağır neticelere işarettir, denilmektedir. *Flandine* ve daha birçokları *Chryalbine* şırıngasından sonra agranülositoz görmüşlerdir. Altının ufak veya kuvvetli dozlarla tedavi taraftarları vardır. Bundan ötürü altına karşı her hastada ayrı ayrı hassasiyet ve tahammül edememek gibi arızalar görülmüştür. Bu sebeple bazı müellifler altının zararlı olduğu fikrini ortaya atmışlardır. Altın tedavisi esnasında birçok ârıza ve reaksiyonlar ile hattâ üremi neticesi ölüm yazılmıştır. Bu ârızaların bir kısmı şırınga edilir edilmez, diğer bir kısmı ise şırıngadan çok sonra görülür. Bulantı, kusma, karın ağrısı, ishal, ağrılar, şırıngadan az bir zaman sonra çok sık olarak vukua gelmektedir. Deride *aurides* ismi altına toplanan muhtelif şekilde reaksiyonlar görülür. Bunlar 1) Eritemler, 2) Deri reaksiyonu olarak eritrodermi, 3) Pürpüra, 4) Kaşıntı ve ürtiker, 5) Ekzemayı andıran deri iltihapları, 6) Daha nadir olarak likene benziyen deri kabartılarıdır. *Hansborg* tarafından ilk defa yazılan *chrysiosis* veya *chrysicyanosis* dahi denilen derinin ışığa maruz kalan kısımlarında (yüz, eller, göz etrafında) morumtrak renkte lekeler görülebilir. Deride olduğu gibi mukozalarda iltihaplar dahi olabilir. Albüminüri, idrar tutulması, çok nadir olarak böbrek iltihapları, sindirim bozuklukları, sarılık, plevra iltihabı... da görülmüştür.

Altın iyi ve yerinde tatbik edilecek olursa korkulacak bir ârıza yapmaz. Altın şırıngasından sonra husule gelen ârızalar evvelce organizmde tüberkülinin serbest hale geçmesi neticesi olduğu düşünülmekte idi (*Gravesen*). Halbuki böyle değildir. Civa, arsenik gibi ilâçlarda böyle ârızalar görülmektedir. Altının yaptığı ârızalar tüberkülinin tesirine benzemez, çünkü: 1) Bazı tüberküloz hastalarda hiç bir odak reaksiyonu hattâ ufak bir ateş yükselmesi bile yapmadan yüksek miktarda altın şırınga edilebilir. 2) Altının ârızaları çok değişiktir. Her zaman aynı şekilde husule gelen ve görülen tüberkülin şokundan tamamiyle ayrıdır. 3) Altın, tüberküloz odağa kadar nüfuz edemez, zira tüberkül damarlardan mahrumdur. 4) Yapılan deneylerde tüberkülin şırıngasından sonra kanda şeker miktarı artmaktadır. *Törring, Sanochrysine* şırıngasından sonra idrarda şeker çıkarıldığını görmüşse de *G. Bordi*[illegible] bu meseleyi tetkiki ederek bakteri zehirlerinin hiperglisemi yapabileceklerini, fakat tüberküloz yapılmış hayvanlar üzerinde yapılan deneylerle *Sanochrysine*'in yalnız başına hiperglisemi yapamıyacağını göstermiştir. 5) *Calmette* ve arkadaşlarının *in vitro* deneylerinde altının verem basilleri ile temasında serbest hale geçebilen hiç bir zehir bırakmadığı görülmüştür. Bundan ötürü altının verem mikrobu üzerine spesifik bir tesiri (*lyse bactérienne*) olduğu imkânı yoktur. Hafif veya kuvvetli altın reaksiyonlarının akciğerdeki tüberküloz odak üzerine elverişli bir tesir yaptığını düşünmek doğru olamaz. *Ultrici* altının tesirini doku reaksiyonuna bağlamaktadır. *Deist* altın tedavisini bir tenbih tedavisi olarak kabul etmektedir. *Sergent* altın tesirini bir *décongestion* ile izah etmektedir. *Capuani* retikülo - endotelyal sistemde bir paralizi aramaktadır.

Altın ârızalarının tedavisi için *Möllgaard*'in serumu bugün terkedilmiştir. Şiddetli kaşınmalarda her 2 - 3 günde bir otohemoterapi, mide, barsak bozukluklarında günde 0,20 karaciğer dalak ile opoterapi, ishal ve kusmalarda damar içine kalsiyum, şok halinde adrenalinli tuzlu su, ürtiker şeklinde kaşınmalarda bromür verilir. Altın spesifik bir ilâç değildir. Difteriye karşı kullanılan serum ve malaryada kinin tesiri ile mukayese edilemez. Bununla beraber altın tüberkülozun spesifik ilâcı denecek şekilde müessir olduğu vakalar da yazılmıştır. Altının ârızaları düşünülerek bu ilâcı kullanmamak doğru olamaz.

Şimik tdavide hayvanların organik maddeleri : Eski doktorlar ampirik olarak tüberkülozda bu neviden birçok maddeler kullanmışlardır. Bunların başında balık yağı vardır. Bu günün ftizyologları balık yağının oldukça iyi bir tesiri olduğuna inanarak kullanmaktadırlar. Balık yağının yüksek yağlı asitleri sâf halinde veyahut madenlerle ve *Chaulmoogra*'dan çıkarılmış asitlerle karıştırılarak muhtelif şekillerde ilâçlar yapılmıştır (*morrhuate de soude, morrhuate cuprocolloidal - Cadussan* - gibi). Bunların *in vitro* bakterisitik tesiri vardır. Bazen iyi neticeler alınmaktadır. Katrandan çıkarılmış organik maddeler ola-

rak *créosote, guaicol, citrolécitine, duotal (guaiacolum carbonicum), geosot (g. valerianicum), kreosotal, thiokol, sirolin, orsein* kullanılmaktadır. Bunlar ancak kataral ve antiseptik bir tesir yapabilirler.

Calpatyl Tedavisi; Calpatyl, 500 mgr. p - aminobenzoik acid (PABA) in kalsiyum tuzu ile 50 mgr. suda münhal hesperidin'in bir kombinasyonudur. Bu ilâç, 100 den fazla akciğer tüberkülozu vakasında bir iki aydan daha fazla zaman zarfında, gerek suppozituvar olarak gerekse parenteral yol ile kullanılmıştır.

Amino asitler : *Cb. Schmidt*'in oksiamin tedavisi; bu fizyolojist, organlarımızın normal çalışması ile yıpranma ve bozulmasını en iyi bir şekilde tamir eden amino asitler olduğunu kabul etmektedir. Bunlar toksik değildir (*leucine, glycocolle* gibi). Şırınga edildikten sonra geçici yersel reaksiyon yaparlar. Boyalardan (metilen mavisi, füskin...) pratikte bir netice alınmamıştır.

J. Lafont'in *cyanotbérapie*'si : Altın tedavisinden daha tehlikeli ve daha tesirlidir. Kükürt, arsenik, iyot tedavileri akciğer tüberkülozunda konjesyonlara sebep olduklarından yer alamamıştırlar. Kalsiyum tedavisi diye tedaviye esas olacak bir tedavi şekli olamaz ve yoktur, çünkü kalsiyum fizyolojik tesirleri ancak birkaç nokta üzerinden kıymetli ve önemlidir. Kireç fırınlarında çalışan amelelerin çok nadir olarak verem olması, akciğerin skleroz lezyonlarında kireç bulunması sebebiyle akciğer tüberkülozunda *décalcification*'u düşündürmüş, tüberkülozda kalsiyum tedavisinin tatbikine sebep olmuştur. Fakat hakikat böyle değildir. Kalsiyum üzerinde araştırmalar derinleştikçe meselenin bu kadar basit olmadığı meydana çıkmıştır. Kalsiyum höcrelerin permeabilitesini temin eder. Nervöz ve nöromüsküler transmisyonu düzene koyar. Merkezî sinir sisteminin eksitabilitesini kontrol ederek diyastazları faal kılar (*M. Arthus*) ve fazla hassasiyet hallerine karşı mücadele eder. Kalsiyumun bazı yerlerde kıymetli fakat tüberkülozda ancak mahdut tesiri vardır. Pankreas hazmı üzerine olan tesiri önemlidir. Kan tükürmelerde kanı durdurmak için faydalı olabilir. Sero - fibrinöz plevra iltihaplarında, barsak tüberkülozunda damar içine kalsiyum iyi tesir eder. Altın tedavisinde görüldüğü gibi bazı ilâçlara karşı tahammülsüzlük olduğu zaman kalsiyum kullanılabilir. Vücuda giren kalsiyumun organizmde metabolizma ve tesbiti için içsalgı bezlerinin önemli rolü vardır. *Sergent* ağız yolu ile kalsiyumun organik şekillerini kullanmaktadır. Klorlu şeklinden ziyade kalsiyumun glukonat, *acétylglycocolate*'i daha tesirlidir. *Calcium* Sandoz kaba ete veya damar içine şırınga edilir. Arıza göstermez. Her gün veya her iki günde bir vakaya göre tatbik edilir. Şu halde kalsiyum tüberküloz üzerine direkt bir tesir yapmaz ancak ftiziyoterapide iyi ve önemli bir yeri vardır (*Sergent*). Antimon, silisyum, bizmutun tüberkülozda bir tesiri görülmemiştir.

HİJİYEN VE BESLENME

Hijiyen ve bol gıda, tüberküloz tedavisinde mühim bir hususiyet gösterir. Bir kısım hastaların yalnız bol gıda ve hijiyen tedbirleriyle iyileştiklerini görmekteyiz. Bu şekil tedavi en iyi bir surette sanatoryumlarda yapılır.

Sanatoryum tedavisi : Avrupanın tanınmış belli başlı sanatoryum şehirleri şunlardır : İsviçrede Davos (1500 m.), Arosa (1890 m.), Leysin (1430 m.), Montana (1500 m.) Almanyada St. Blaisen, Badenweiler, Schönberg (Schwarzwld), Coswig (Sachsen), Harz... İtalyada Merano (Tirol), Avusturyada Semering, Wienerwald, Çekoslovakyada Tatra, Fransada Shamonix.. Memleketimizde de İstanbulda Erenköy, Yakacık, Heybeliada, Büyükada, Çamlıca sanatoryumlariyle Bursada, Uludağ Sanatoryumu (1505 m.) bulunmaktadır. Sanatoryumlarda tüberküloz hastalar sıkı bir kontrol altında muntazam bir yaşama ve bol gıda ile hastalık için elverişli iklimden istifade ederler. Hava ve iklimin müessir faktörleri arasında güneş ziyası (ültraviyole şuaı), havanın terkibi, nemlilik, havanın baskı ve cereyanları (rüzgârlar), allerjenler (havada asılı bulunan nebatî, hayvanî ve madenî zerrelere karşı hassasiyet vardır), tozlar, gazlar (ozon, amonyak, iyot), radyo - aktif ve elektrik tesirler önemlidir. Radyo - aktif ve elektrik tesirler denizlerde azdır. Havanın alt tabakalarında, granit, porfir, volkanlı dağlık iklimlerde çoktur. Bu faktör az veya çok olmakla ayrı ayrı, hava ve iklimin tesirini değiştirirler. Ultraviyole ziya insan bedeni için münebbihtir. Su buharı, karbon dioksit uzun dalgalı olan infraruj şuaı, ozon gazı ise kısa dalgalı ültraviyole şuanın fazla miktarda imtisasını mucip olur. Bundan ötürü her mevsimde ve her yerde ültraviyole şuaının tesiri aynı değildir. 2000 metre yükseklikte kış mevsiminde denize nazaran ültraviyole şuaı iki misli fazladır. Deniz seviyesinde her mevsimde ültraviyole şuaı büyük değişiklikler gösterir. Yüksek irtifalarda ise göstermez. İklim üzerine müessir olan bu faktörler iyi bir şekilde tetkik edildikten sonra o yerde sanatoryum kurulmalıdır. İklim bir tenbih tedavisidir. Muhtelif iklimlerin tenbih dereceleri ve koruyucu kudretleri tesbit ve tetkik edildiği gibi hasta organizm ile olan ilgisi de tâyin edilmiştir. Her hastaya tüberkülozun şekline göre bir iklim tavsiye edilebilir. Tüberküloz üzerine iklimlerin tesirlerini tenbih ve koruyucu karakterlerine göre ayırdetmek lâzımdır. Bundan ötürü iyileştiren (şifa veren iklim - *hellklima*) ve koruyucu iklimler ayrılmıştır (*Bacmeister*). İyileştiren iklimler, üşütme derecesi az olmakla beraber tüberkülozun iyileşmesi için elverişli tenbihleri yeter şiddette ve bollukta devamlı olarak bulunan iklimlerdir. Rüzgârı az, muhtelif derecede yükseklikte iklimler, serin deniz iklimi buraya aittir. Koruyucu iklimlerde tenbih edici tesir hemen hemen yoktur. Bunlar, güneyin nemli sıcak iklimleri, kış mevsiminde çöl iklimidir. Bu iki iklim arasında tesirsiz kalan iklimler vardır. Kış mevsiminde sıcak kalan alçak yerler, *Riviera,* güney İsviçrenin kış tedavi yerleri gibi. Serin deniz iklimi şid-

detli münebbihtir, üşütme derecesi fazladır. Deniz iklimi koruyucu iklim olarak cerrahî tüberkülozda (kemik, lenfa düğümleri tüberkülozu...) tedavisinde kullanılmalıdır. Denizin akciğer tüberkülozunda tenbih tesiri çok defa şiddetli olur. Enerjiyi korumak hassası çok azdır. Tenbih kabiliyeti elverişli ve çok hassas bünyeler deniz iklimine genel olarak tahammül ederler. Yüksek irtifa hem cerrahî tüberküloz hem de akciğer tüberkülozuna elverişlidir. Tenbihin şiddetini akciğer tüberkülozunun şekline ve hastanın bünyesine uydurmak lâzımdır. Akciğer tüberkülozu ne kadar taze ve yeni bir eksüdasyona müsait ise tenbih tesiri o nisbette az olmalıdır. Bu hastalarda önce az ve orta yükseklikleri tercih etmeli, sonra yavaş yavaş hastayı daha şiddetli tenbihlere mâruz bırakmalıdır. Rüzgârlardan korunulmuş dağ vadilerinin büyük faydası vardır. Bu iklimlerin üşütme derecesi azdır. Hastalığı yenmek için daha fazla enerji serbest kalır demektir. Hastaların yaşadığı iklimlerin tamamiyle değişik olan tesirleri tenbih tedavisinin tatbik edildiği mevsim, değişen güneş ve havadaki radiasyonlar gözönünde tutulmalıdır. Aksi halde fena neticeler alınır. Münebbih tesiri fazla olan veya güneş, gök radiasyonu çok olan zamanlarda tenbihlerin biribiri üzerine katılacağını hesaplamak lâzımdır. Meselâ, bir produktif tüberkülozda muayyen bir tüberkülin miktarı veya güneş tedavisi münhat bir iklimde iyi netice verdiği halde daha şiddetli bir iklim tesiri yapan deniz kenarında veya dağda zarar verebilir. Orta yükseklikte bir dağda tatbik edilen röntgen tedavisi 1500 - 1800 metrede fazla gelebilir. Hava kapalı iken iyi tahammül edilen bir Quartz ziya tedavisi şiddetli güneş radiasyonu olduğu zaman aksine olarak akciğer odaklarında beklenmiyen bir uyanma yapabilir. Vücut faaliyeti ve adalelerinin çalışmasını tenbih tedavisine göre uydurmalıdır. Erken irtişahların tetkiki ile ilkbaharda eksüdatif odakların kolaylıkla teşekkül ettiği, devamlı parlak güneşli mevsimlerde değişik seyir gösteren vakalarda akciğer tüberkülozunun şiddetle tenbih edildiği görülmüştür. Tüberküloz hastalarda hastalığın şekli, evolüsyonu, yaş ve bünye tetkik edilerek sanatoryuma gönderilmelidir. Sanatoryumda tedavi edilen ve edilmeyen veremli hastalar arasında yapılan istatistikler sanatoryum tedavisinin çok lehindedir. Davosda Basler Sanatoryumunda tedavi edilen 100 hastada :

3 sene tedavi neticesinde		6 sene tedavi neticesinde	
Sanatoryum tedavisiyle	Sanatoryum tedavisiz	Sanatoryum tedavisile	Sanatoryumsuz
Tamamiyle hayatını kazanabilen 79	39	58	21
Kısmen hayatını kazanabilen 23	7	21	7
Ölüm 14	33	55	34

Son zamanlarda gerek vakaların erken teşhisi gerekse antibakteriyel tedavinin yardımiyle iyilik nisbeti çok yükselmiştir.

Açık hava ve yatma kürü : Akciğer tüberkülozuna musap olan hastaları devamlı olarak açık havaya mâruz bırakmakla yapılır. *Detweiler,* tüberküloz

hastaların adalî ve ruhî istirahatlerini temin etmek düşüncesiyle yatma kürünü, tüberküloz tedavisine sokmuştur. Sağlam insan yorulunca oturur, tüberküloz hastalar yorulmamak için oturmalıdırlar (*Brehmer*). Yatma kürü yarı oturur vaziyette, göğüs karın ile 45 derecelik bir köşe yapmak üzere istirahat, hususi kür şezlongunda yapılır. Bu şekil tedavi sanatoryum, prevantoryum, hastanelerde olabileceği gibi evlerde de tatbik edilebilir. Tüberküloz hastalar evlerde tedavi edilirken korunmak meselesi mühimdir. Bulaşma menbaı balgam olduğundan bu hastaların muntazam olarak balgamlarını tükürük hokkalarında toplamaları ve bu hokkalardan başka bir yere tükürmemeleri temin edilmelidir. Tükürük hokkasının içine bir litre suya iki çorba kaşığı *Javel* suyu veyahut *Küss*'ün sabunlu kalevi formalin solüsyonundan (arap sabunu 8 gr, sodyum karbonat 4 gr. formol 30 - 35 sm^3. su bir litre) veyahut da (5 % kloramin) konur. Bu şekilde balgam zararsız bir hale gelir. Yatma küründen maksat akciğerleri istirahate koymak ve bu vaziyette hastalara temiz ve tenbih edici bir hava aldırmaktır. Açık hava kürü sanatoryumların güney kısımlarındaki balkonlarda veya bahçelerde yapılmış özel kür yerlerinde (*liegehalle*) muayyen zamanlarda yapılır. Elimizde bulunan formüle göre :

Sabah saat 9 dan 11,30, öğleden sonra 14 - 16 ve 17 - 18,30 kür saatleridir. Açık hava kürü her mevsimde yüksek ateşli ve gırtlakta komplikasyon bulunmayan her hastada yapılmalıdır. Beden ısısı normal, genel durumu iyi olan hastalarda yavaş yavaş yatma kürü müddeti kısaltılır.. Azdan başlamak ve tedrici olarak arttırılmak üzere hastalara gezinme tevsiye edilir. Harekete tâbi tutulan hastaların ateşleri muntazam kontrol edilmelidir. Isının yükselmesine veya normal kalmasına göre gezinme müddetleri arttırılır veya kısaltılır. İstirahat kürü esnasında hastaların canı sıkılır. Hastalar gündüz uyuduklarından gece uykusuzluğu olabilir. Gündüz uykusunu yalnız saat 14 - 16 ya inhisar ettirmeli, diğer istirahat saatlerinde okumaya müsaade etmelidir. Sanatoryumlar, veremliler için bir istirahat yeri ve okuludur. Sanatoryumda dinlenme tarzını öğrenen hastalar evlerinde kolaylıkla bu şekil tedaviyi tatbik ederler. Açık havada yatma kürü deriyi kalınlaştırır. Soğuğa mukavemeti arttırır. Deri mukavemetini arttırmak için aynı zamanda yardımcı olarak friksiyon, masaj ve duşlar tavsiye edimektedir. Friksiyon, deriden solunumu artırır, akciğerin çalışmasına yardım eder. En iyi friksiyon aynı miktarda alkol ve tuzlu su ile veya 70° lik alkol ile olur. Kol ve bacaklar, göğüs sırt üzerine sabah kahvaltısından ve gece yatmadan önce 10 - 20 dakika müddetle yapılır. Yarım banyo, yaş sarmalar (*winternitz*) iyi tatbik edilemediğinden çok defa fena tesirler görülmektedir. Akciğerlerin jimnastiği, *Kuhn*'un maskesi ile akciğerlerde konjesyon yapmak usulleri aktif akciğer tüberkülozunda zararlıdır.

Beslenme kürü : Akciğer tüberkülozunun her devresinde ve şeklinde verilen yemeklerde kalori miktarı yüksek olmalıdır. En az günde 3200-3500 kalori verilmelidir. Hastalar muntazam tartılmalı, ümitsiz hastaları moral bo-

zukluğundan kurtarmak için tartmak doğru değildir, veyahut kilo kayıblarını kendilerine bildirmemek daha iyi olur. Akciğer tüberkülozunda kaide olarak süralimantasyon yapılır. Verilen gıda; en az günde 125 gr. albümin, 175 gr. karbon hidrat ihtiva etmelidir. Yeşil sebze meyva ve etlerin taze, yemeklerin çeşitli olması lâzımdır. Albümin ihtiyacı et, yumurta, süt, peynir gibi yiyeceklerle temin edilir. Günde 1 - 1,5 litre süt verilebilir. İshal olan hastalara süt ve yumurta yerine günde 2 - 3 defa 1/3 litre sütlü un çorbası, her birine 1-2 çay kaşığı erimiş yağ koyarak verilir. Süt yerine yoğurt, ayran, muhallebi... hastanın arzusuna göre ikame edilir. Pirinç, bulgur, fasulye, nohut, mercimek. gibi içli sebzeler albümin ve karbon hidrat ihtiyacını temine yardım ederler. Tereyağında A ve D vitamini vardır. Mevsiminde üzüm kürü, günde yarım kilodan başlayarak 1 - 2 ve nihayet 3 kiloya kadar verilir. Veremlinin yiyeceğinde yumurta, et, tereyağ en başta gelir. Lesitin preparatı gibi bir takım hazırgıdalar piyasaya çıkarılmıştır. Lesitini bunlardan temin etmekten ise yumurtadan almayı düşünmek daha doğru olur. Keza aynı maksatla nebatî yağlar da kullanılmamalıdır. Balık yağı, daha ziyade soğuk mevsimlerde verilmelidir. Vitamin ve kalorisi boldur. Spesifik denecek kadar müessirdir. Bir kısım hastalar balık yağını güç içerler. Bu zaman balık yağının kolaylıkla alınabilecek müstahzarlarından faydalanılabilir. Alkolün gıda olarak bir yeri ve kıymeti yoktur. Şarap ve konyak iştahı açmak maksadiyle yemeklerde mutedil miktarda verilebilir. Tütün, tüberküloz hastalara menedilmelidir.

Akciğer tüberkülozuna müessir özel birçok besleme usulleri tavsiye edilmiştir. Bunların içinde en önemlisi *Guerson*'un tatbik ettiği ve *Sauerbruch* tarafından inkişaf ettirilen esası tuzsuz ve taze sebzeli gıda ile beslemek usulü bulunmaktadır. Tuzsuz beslenen vücutta tuz azalır, bunun yerine kalsiyum iyonları geçebilirse vejetatif sistemde teharrüş azalır. Bu düşünce ile tüberküloz hastalara bu reiim tatbik edilmektedir. *Guerson* rejiminde; çok süt, tuzsuz tereyağ, çok meyva ve sebze ile yumurta, un (daha ziyade mısır ve pirinç unu), şeker, zeytinyağ, haftada 500 gr. kadar et verilmektedir. Bu rejimde 90 gr. albümin, 160 gr. yağ, 220 gr. karbon hidrat vardır. Tuz ve konserveler verilmez. (Cl) iyonu bulunmayan madenler verilir. *Sauerbruch* ve talebesi *Hermandorfer*'in çalışmaları bu rejimle deri, eklem, kemik, lenfa düğümlerinin tüberkülozunda... çok iyi neticeler alındığı gösterilmiştir.

AKCİĞER TÜBERKÜLOZUNDA KOLLAPS TEDAVİ METODLARI

Pnömotoraks : Toraks içine bir gaz sevkederek akciğerin, bu gaz baskısı altında sönmesi ve büzülmesidir. 1882 de İskoçyalı *Dr. Cairson* tarafından ilk önce düşünülen ve sonradan, spontan pnömotoraksların iyi ve müsait gidişlerini tetkik eden *Forlanini,* akciğer tüberkülozunda pnömotoraks tedavisini ortaya atmıştır. *Forlanini,* toraks içine azot gazı sokarak tatbik ettiği vakaların neticelerini 1894 de Roma Kongresinde göstermiş ise de o zaman bu tedavi şekli önemli bir yer tutmamıştır. Kısa bir zaman sonra *Brauer, Saugmann* pnömotoraks tedavisinin fizyolojik, mekanik tesirlerini ve alınan iyi neticeleri ortaya koyarak bu tedavi şeklinin geniş ölçüde kullanılmasına sebep olmuşlardır. Röntgenin keşfi ile pnömotoraks tedavisi tehlikesiz ve daha müessir bir şekle sokulmuştur. Pnömotoraks; hasta akciğeri gazla basarak söndürmek gayesi ile toraks içine, iki plevra zarı arasına bir gaz veya hava sokmaktır. Tedaviye tüberküloz odak iyi oluncaya kadar devamedilir. Buna sunî pnömotoraks denir. Pnömotoraks tatbik edilen akciğerde anatomik, fizyolojik değişiklikler olur.

Anatomik olarak akciğerde patolojik proçeslerin faaliyeti durur. Bununla beraber pnömotoraksla kollaps yapıldıktan yani akciğer basılarak büzüldükten sonra yeni faal odaklar husule gelebilir (*Lindblum*). Basılmış akciğerde nadir olarak görülen pusseler anatomik olarak böylece izah edilir. Uzun bir zaman basılan akciğerin hasta kısmında geniş ölçüde skleroz husule gelir. Sklerozlu dokuda damarlar genişler. Basılmış akciğerin sağlam kısmının parankimasında tedavinin uzun veya kısa bir zaman olmasına göre atelektazi teessüs eder, skleroz bulunmaz.

Fizyolojik olarak; pnömotoraks tesiri ile akciğer dokusunda kan miktarı ve dolaşım yavaşlar. Lenfa cereyanı azalır ve staz husule gelir. Harap olan kısımda kolaylıkla yeniden konjonktiva doku teşekkül eder. Bu kısımda *demarcation* husule gelir. Akciğer basıldıkça istirahata geçer. Solunum vazifesi azalır, fakat tamamiyle kaybolmaz. Spirometrik muayeneler bize, akciğerde tam kollaps olsa dahi bu organın az çok çalıştığını göstermektedir.

Pnömotoraksın mekanik tesiri ile; a) Tüberkülozun bronşlar, lenfa yolları ile başka kısımlara yayılmasının önüne geçmek, b) Hasta akciğeri basarak sklerozu arttırmak, c) Hasta olan odakların ufalması, kavernlerin basılarak kenarlarının uç uca gelerek birleşmesi ve devamlı bir sütür temin ederek iyileşmesi mümkün olur.

Ne zaman pnömotoraks yapılmalıdır? Akciğer tüberkülozunun bir taraflı olması tek başına kollaps tedavisine sebep teşkil eder. Genel olarak açık tü-

berküloz için kollaps tedavisi düşünülmelidir. 1) Bir taraflı ağır bir lezyon olsa dahi kollaps tedavisi lâzımdır. Plevrada yapışıklık olan vakalarda pnömotoraks yapılamazsa diğer kollaps tedavilerini denemek lâzımdır. 2) Bir kısım vakalarda pnömotoraks ile pnömoperituvan, frenisektomi, plombaj, ekstraplöral pnömotoraks, torakoplasti gibi diğer cerrahi müdahaleler yapılabilir.

Akut ve taze olan bir taraflı vakalarda plevranın serbest olması, hasta odağın süratle iyiliğe geçebilmesi, toraksta devamlı bir daralma bulunmaması için ilerlemiş derecede skleroz olmaması lâzımdır. Şu halde 1) Plevranın yapışık olmaması, 2) Lezyonun yeni, ufak olması, 3) Sklerozun geniş ölçüde bulunmaması pnömotoraks için ideal bir endikasyon teşkil eder. Büyük yayılmalara elverişli akut eksüdatif akciğer tüberkülozunda proçesin süratle ilerlemesi ve plevraya atlamasından korkulur. Bu zaman maksada uygun pnömotoraks yerine daha az tesirli diyafram paralizisi yapmak mecburiyeti olur. Eskimiş prodüktif-sirotik veya tamamiyle sirotik akciğer tüberkülozunda kaide olarak plevra hasta ve yapışıktır. Pnömotoraksa müsaade etse dahi yapışıklık ve brit teşekkülü görülür. *Jacobeus* ameliyatı ile britlerden kesilebilecek olanları ortadan kaldırılır ve imkân nisbetinde pnömotoraksa devam edilir. Bu zaman diğer kollaps tedavi şekillerinden de faydalanılabilir. Eskimiş tüberküloz vakalarda kollaps tedavisi için bu şekilde oldukça büyük zorluklar var demektir. Erken irtişahlarda ilerleyici bir evolüsyon gösteremiyen, iyi çevrelenmiş şekillerinde hastalığın gerileyip gerilemediği sık sık radyografilerle tetkik edildikten sonra aynı zamanda en az 8 - 10 hafta antibakteriyel tedavi kullanılmasını müteakip bir netice alınmazsa (PAS, *Streptomycine*, I. N. H.) pnömotoraks tatbik edilmelidir. Akciğer zirve tüberkülozunun çok defa iyileşmiş bir hali olarak görülen zirvelerin fibröz lezyonlarında da pnömotoraks için acele etmemelidir. Eğer bu vakalarda kavern ve basil varsa kollaps tedavisi derhal tatbik edilebilir. Eksüdatif vakalarda pnömotoraks yapılırken sağlam taraf iyi bir şekilde kontrol edilmelidir. 40 yaşına kadar pnömotoraks, genç kadın ve erkeklerde ihtiyarlara nazaran daha elverişli ve müessirdir. Kadında erkeğe nazaran daha müsait neticeler alınır. Eksüdatif şekilde akciğer tüberkülozunda pnömotoraks tatbik edilirken sağlam tarafın alevlendiği sık görülür. Bu şekil vakalarda enfiltrasyon sahası geniş ve sert olduğundan kollaps yavaş yavaş olur. Pnömotoraksa rağmen ateş uzun bir zaman yüksek olarak devam eder. Bu gibi vakalarda pnömotoraksa uzun bir zaman devam edilmemesini tavsiye edenler bulunmaktadır. Fakat klinik ve radyolojik olarak dikkatle takip edilen bu gibi vakalarda er veya geç hususiyle antibiyotiklerin beraberce tatbikiyle, pnömotorakstan iyi neticeler alınır. Sık sık tekrarlayan ve inat eden kanamalarda pnömotoraks en iyi bir tedavi şeklidir. Birçok büyük kan tükürmeleri pnömotorakstan sonra derhal durur ve hastanın hayatı kurtulur. Kan gelen taraf ve yer iyi tâyin edilmelidir. İki taraflı akciğer tüberkülozunda bu nokta daha önemlidir. Kan gelen fakat yapışıklıklardan dolayı pnömotoraks yapıla-

mayan hastalarda sağlam tarafa hava vererek endirekt hasta tarafa tesir etmek suretiyle pnömotoraks tavsiye ve tatbik edilmiştir. Bu gibi vakalarda pnömoperituvan şayanı tavsiyedir.

İki taraflı pnömotoraks : *Forlanini*'nin tek taraflı kompresyon pnömotoraksının aksine olarak *hypotensive* pnömotorakstır. Tüberküloz tedavisinde mühim bir yer tutmaktadır. Bu şekil tedavi, kardiyodinamik ve hemodinamik kontrol yapmadan kullanılmamalıdır. İki taraflı pnömotoraksta, solunumun fizyolojisi ve bunun kalb dolaşım aygıtı ile münasebetinin büyük bir önemi vardır. İki taraflı kollaps bir taraflı kollapstan daha zordur, eğer akciğerden biri menfi baskıda tutulur ise (—2, —6 gibi), dolaşımda bir değişiklik olur. Basılan akciğerde akan kanın azalması basılmamış doku ve mukabil akciğer ile kompanse edilir. Bu muvazene daima menfi baskı ile tutulur. Eğer plevra zarları aralığında baskı müsbet olarak artarsa küçük kan dolaşımında baskı daha fazla olur. Yapışıklık yoksa kalbin sağ vantrikülü üzerine daha fazla bir zorlama ile tesir eder. İşte bu sebeple müsbet baskılarda nefes darlığı görülür. İki taraflı pnömotoraks yapıldıktan sonra, her iki tarafta menfi baskı mütevazin olarak idame edilirse dolaşım ve solunum aygıtları arasında fizyolojik balans muhafaza edilir, nefes darlığı da olmaz. Bu muvazene üç yoldan temin edilebilir; 1) Her iki taraftaki normal akciğer dokusunda kompansasyon anfizemi. 2) Baskıya uğramış akciğer dokusunda akan kanın hızlanmasiyle. 3) Kapillerler arasında kan temizlenmesinin artmasiyle olur. Plevra yapışıklıkları akciğerin istenilen şekilde basılmasına engel olur. Yapışıklık olmazsa akciğer her tarafından basılır ve büzülür (*pneumothorax uniforme*). Pnömotoraksta esas, hasta olan kısmın kollabe edilmesidir. Bundan elektiv kollaps teessüs eder. İki taraflı pnömotoraks yapılmadan evvel; 1) Doktorun bu işi becerebilecek kudrette olabilmesi, 2) Hastada dolaşım aygıtında bozukluk olmaması, 3) Vital kapasitenin elverişli olması lâzımdır. Vital kapasite 2,000 cc. den aşağı olursa yapılmaz. Her iki plevra aralığına 500 cc. hava konursa, bu hastanın 1000 cc. solunum kapasitesinin kaybolduğu görülür. Kalb, solunum aygıtı bu kayıblarla kompanse edilmelidir. İki taraflı pnömotoraksta hastalar iyi seçilmelidir. 1) Kavern olmaksızın her iki akciğerin mahdut, ilerleyici tüberkülozunda. 2) İki taraflı kavern ile müterafık akciğer tüberkülozunda. 3) Bir taraflı pnömotoraks esnasında mukabil tarafta faaliyet görüldüğü zaman. 4) Mukabil tarafın durmayan hemoptizilerinde. 5) Mukabil tarafta plevrada eksüda olursa. 6) Eğer proçes, o kadar akut ve yayılmış değilse, akut tüberküloz pnömonisinde iki taraflı pnömotoraks tatbik edilebilir. İki taraflı pnömotoraksda bilhassa komplikasyonlar husule geldiği zaman antibakteriyel tedaviden faydalanmak lâzımdır.

İki taraflı pnömotoraks şu hallerde yapılmamalıdır : 1) İki taraflı yaygın ve tamamiyle yayılmış kavernli veya kavernsiz akciğer tüberkülozu. 2) Geniş, kalın çevreli, kollapsa mukavemet eden kavernler. 3) Her iki akciğer-

de yaygın fibröz tüberküloz. 4) Plevrada ileri derecede yapışıklık. 5) Vital kapasitenin 2000 den aşağı olması. 6) 40 - 45 yaşından hastalarda dolaşım ve solunum aygıtlarının dayanmıyacağı düşüncesiyle. 7) Gırtlak tüberkülozundan başka organlarda ileri derecede tüberküloz komplikasyonu olursa. 8) Kalb bozuklukları ve hastalıkları. 9) Toksemi gösteren düşkün hastalarda (kaşeksi).

İki taraflı pnömotoraksa ne kadar reken başlanırsa o kadar iyi tesir alınır. Lezyon eskidikçe yapışıklıklar artar, kavern çevreleri genişler ve sertleşir. Fibröz bir şekil alarak kollapsa mukavemet eder. Bazı vakalarda pnömotoraks tamamiyle tesir edemez. Bu zaman yardımcı olarak pnömoperituvan, frenisektomi, pnömoliz, torakoplasti... iştirak ettirilir. Alınacak iyi tesirler: 1) Elde edilen kollapsın derecesine. 2) Vakaların iyi seçilmesine. 3) Ciddî komplikasyonların olup olmamasına. 4) Doktorla hastanın beraber ve iyi çalışmasına. 5) Tedavide dikkat ve iyi takiple ilgilidir. İyi netice alınmıyan birçok vakalarda sebep plevra yapışıklıklarıdır.

1933 de *Bouquin, Treppoz:* iki taraflı pnömotoraks tehlikeli ve mümkün olduğu kadar en son baş vurulacak bir tedavi şekli olmalıdır demişlerdir. *Mignot* ve arkadaşları mecbur olunca kullanılmalı, çabuk terkedilmelidir, düşüncesindedirler.

İki tarafıl pnömotoraks üç şekilde tatbik edilmektedir :

1 — Bir taraflı olarak başlayıp tedavi sona erdikten sonra mukabil tarafa başlamak. Bu, iki zamanda tatbik edilen iki taraflı pnömotoraksdır.

2 — Başlangıçta iki taraflı pnömotoraks yapılmak üzere seçilmiş ve tatbik edilmiş vakalardır. Pnömotoraks zamanları 2 - 3 hafta aralıklı olur. Her iki akciğerde lezyon faal veya yayılmıştır, veyahut bir taraf akciğerde yayılmış diğer tarafta hafif klinik arazlar veren şekildedir. Her iki akciğerde yayılmış olmamakla beraber lezyonla ilgili arazlar fazla nisbette duyulur. İlk önce fazla hasta olan akciğer kollabe edilir. Bir taraflı pnömotoraksta verilen hava miktarına nazaran daha az miktarda (150 - 200 sm^3.) hava verilerek başlanır. Hasta olan kısımlar üzerinde istenilen basılma temin edilmek üzere, pnömotoraksa bu suretle bir taraflı olarak devam edilir. Baskı yapıldıktan sonra, aynı suretle diğer taraftaki akciğere hava verilmeye başlanır. Bundan sonra muvazenede tutulmak üzere her iki akciğere pnömotoraks devam edilir. Her iki akciğerin hava ihtiyacı aynı değildir. En elverişli ve iyi neticeler üst lobun hastalılkarında alınmaktadır. Bu vakalarda hemen daima selective apical kollaps husule gelir. Alt loblar normal vazifelerini görürler. Bu vakalarda her iki tarafta aynı zamanda pnömotoraksa başlamak suretiyle de tedavi yapılabilir.

3 — Hakikatte, pnömotoraksa bir taraflı olarak başlandıktan sonra hastalığın mukabil sağlam tarafa metastazi yani atlaması veyahut evvelce faal olmayarak mevcut bir lezyonun faal bir hale geçmesi sebebiyle, mecburi olarak iki taraflı pnömotoraks tatbik edilir. Yeni lezyonun durumu sık sık radyolojik kontrollerden sonra iki taraflı pnömotoraksa karar verilmelidir. Bu guruptaki hastalarda tedavi daha zor olmakla beraber alınan neticeler daha iyidir. İki taraflı pnömotorakslarda eksüda 0/025 hattâ daha fazla nisbette olur. Nefes darlığına karşı icabederse hava geri alınır, müsekkin ve mukavvi ilâçlar verilir. İki taraflı pnömotorakslarda spontan pnömotoraks sık görülmektedir. Akciğer tüberkülozundan başka akciğerin bir taraflı abse ve gangrenlerinde, yeni teşekkül etmiş bronş genişlemelerinde, büyük olmayan santral hidatik kistlerde, pnömonilerde de pnömotoraks yapılmaktadır. Tüberkülozun diğer organlarda ağır komplikasyonlarında, anfizem, geniş plevra yapışıklıkları, kalb hastalıklarında pnömotoraks tecrübe edilmemelidir. Tandon refleksleri artmış, sinirli, korkak ve fazla heyecanlı kimselerde plevra eklampsisi ve şoku kolaylıkla olur. Saralı hastalarda ponksiyon sar'a nöbtlerini uyandırabilir.

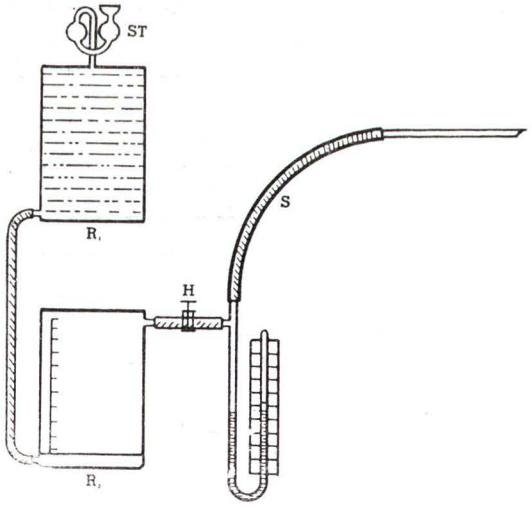

Şekil 64 — Pnömotoraks aletinin şeması. St. emniyet musluğu. R_1 su kabı. R_2 dereceli hava kabı. H. musluk. S. ucunda pnömotoraks iğnesinin bulunduğu lâstik boru (H. ulrici)

Pnömotoraks âletleri ve teknik : Pnömotoraks için kullanılan âletlerde genel olarak üç kısım vardır : 1) Birine su diğerine gaz doldurmak için iki şişe. Bunlar yekdiğerleriyle iştiraktedirler. 2) Plevra içindeki baskıyı ölçmeye yarayan manometre. 3) Gaz veya hava şişesiyle bağlı olan lâstik tüb ve bunun ucundaki pnömotoraks iğnesidir. Şişeler sabit olur (*V. Muraltin* âleti) veyahut

inip çıkar şekilde (*Kuss* âleti) müteharriktirler. Bu kısımlar düşünülerek tedrici bir şekilde inkişaf ettirilerek birçok pnömotoraks âletleri hattâ portatif olanları yapılmıştır. Pnömotoraks iğnelerinin uçları keskin künt ve incedir. *Kuss, Doeneke, Salomon* iğneleri en kullanışlı olanlarıdır. Pratikte ihtiyaç karşısında N. 5. N. marka ucu künt şışrınga iğnelerini de kullanmaktayız. Iğneler temizlenip kaynaktıldıktan sonra mandrenleri ayrı olarak formalin tabletleri bulunan *Petri* kutuları içine yayılarak konur ve kapalı olarak saklanır veyahut etüvde kuru muhafaza edilir. Bu suretle iğneler her kullanışta daima kuru olarak elimizde bulunur. Pnömotoraks için oksijen, azot gazı, atmosfer havası kullanılmaktadır. *Billon* antiseptik gazlar tavsiye etmektedir. *Müller,* pnömotoraksda akciğere gazlarla hem mekanik olarak tesir hem de sterilize etmeği düşündü, kolaylıkla kullanılabilen bir âlet yaptı. Bu âlet elektro-inhalatör bir tiptedir. Esasını gomenol teşkil eden aromatik ve antiseptik ilâçları buhar haline getirerek ihtiva ettiği hava ile beraber plevra içine gönderilerek bu ilâçlarla karıştırılmış hava ile pnömotoraks yapmaktadır. Bu şekilde doğrudan doğruya akciğeri dezenfekte etmek, aynı zamanda hava gaz alış verişine içeriden antiseptik ve dezenfekte edici bir tesir yapmayı düşünmüştür. Pnömotoraks ensüflasyonundan sonra hastalar derhal buhar kokusu duymaktadırlar. Bu müellifin kanaatince; bu teknikle plevrada eksüda

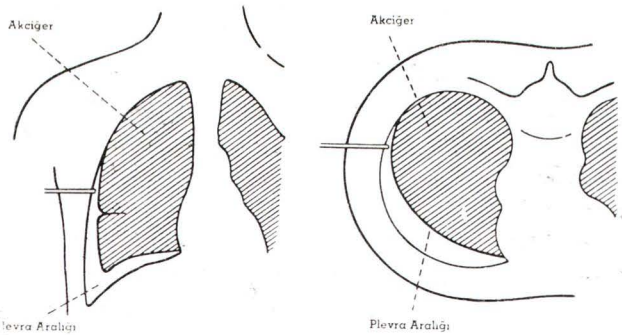

Şekil 65 — Ponksiyon iğnesinin plevra aralığında bulunuşu (H. ulrici)

daha az olur, balgamda basil daha çabuk kaybolmaktadır. *Medicopneumotborax* denilen bu şekil tedavi ftizinin modern tedavi şekillerinde önemli bir yer tutmayacağı düşüncesi vardır. Pnömotoraks iyi bir teknik ve bilgi ile yapılırsa hiç bir zaman tehlikeli değildir. Hastaların sakin olması lâzımdır. Hava vermeden önce ve sonra radyolojik kontrol yapılmalıdır. Ateşli, zayıf hastalara pnömotoraks yatağında yapılabilir. İlk pnömotorakslar muhakkak bir klinikte veya sanatoryumda tatbik edilmelidir. Fazla hassas olan hastalarda ilk pnömotorakslar yersel anestezi (0/0 0,5 novokain veya 0/0 2 allokain solüsyonu)

yapılabilir. Pnömotoraksdan evvel hastaların öksürmemesi için daha ziyade sinirli olanlarda (0, 002 dilaudid veya 0, 005 dicodid) veyahut öksürüğü dindirici herhangi bir ilâç verilir. Hattâ *eucodal* veya morfin şırıngasını tavsiye edenler bulunmaktadır. Fakat bermutat bunun çok fena tesirini görmekteyiz.

Pnömotoraks yapılırken hasta düz, sağ veya sola yan yatırılır. Yattığı taraf kolu düz olarak uzatılır. Koltuk altına ince, toparlak bir yastık konur. Bu şekilde pnömotoraks yapılacak taraf kabararak kaburgalar ve aralıkları daha iyi belli olur. İğnenin batırılacağı sahaya bol iyot tentürü sürdükten sonra alkol ile silinir. Deri kurur, ondan sonra ponksiyon yapılır. İğnenin batırılacağı nokta (şekillerde görüldüğü üzere) koltuk altı, orta meme çizgisi üzerinde 5 - 6 ıncı kaburgalar arası tercih edilmelidir. Burada plevra zarları aralığı daha geniştir. Akciğeri delmek tehlikesi azdır. Plevra zarları arasında yapışıklık bulunursa ön veya arkada koltuk altı çizgisinden 5 - 8 inci veya klavikula altında önde 1 - 2 inci kaburgalar arasından iğne batırılabilir. İğne; deri, deri altı dokusu, adale, plevra altı dokusu ve toraksın iç kısmını örten plevra zarını delerek boşluğa girer. Bu zaman iğne âletin manometresiyle derhal iştirak ettirilir. Havayı verirken âletin yüksekliği ile su baskısı altında, havanın kendi kendine gitmesini beklemelidir. Plevra boşluğuna giren iğne manometrede şu değişiklikleri yapar. 1) Manometrede hiç bir hareket olmaz. Bu zaman iğne henüz sathi tabakalardadır. Plevra boşluğuna iğne girmemiştir. 2) Manometrede sıfır etrafında küçük hareketler görülür. Bu zaman iğne çok derinde yani akciğere girmiştir. 3) Monometre cam tübün içindeki suda büyük bir menfi baskı hareketi gösterirse bu zaman iğne plevra boşluğu içindedir. Bu üç noktayı göz önünde tutmak lâzımdır. 3 - 4 defa denemeden sonra hava alamayan hastalarda pnömotoraksa israr edilmemelidir. İlk pnömotoraksler iki, üç gün ara ile 300 ilâ 350 sm^3. olmalıdır. Üçüncü pnömotorakstan sonra 5 - 7 gün ara verilir. Bundan sonra daima menfi baskı altında manometredeki değişiklikler ve röntgen kontrolü altında (500 - 600 sm^3.) geçmemek şartiyle pnömotoraksa devam edilmelidir. Suni pnömotoraksta esas prensip hasta akciğerin istirahatıdır. Bu da mekanik olarak hasta akciğerde elâstik ve konjonktiva dokunun normal kontraksiyonu ile olur. Eğer kollaps kâfi ise kavern veya lezyon kapanır. Fizyolojik olarak pnömotoraks *passive relative* bir kan hücumu ile aynı şekilde *relative ischemie* husule getirir. Toksinlerin lenfa yolu ile drenajını yavaşlatır. Konjonktiva dokusunun artması için bir istidat meydana getirir.

Kullanılan gaz şeklinin az da olsa bir kıymeti vardır. Çok defa kollaps önce tepede olur. Akciğerin dışardan 2/3 sini, içerden 1/3 ni kollabe eder. Ne derece kollaps lâzım geleceği hakkında fikirler çok değişiktir. Bazıları ufak miktarda kollaps, bazıları ise plevra içinde baskı daima menfi bırakılmak üzere tam kollaps tavsiye etmektedirler. Sonuncu şekil yapışıklıkların teşekkülünden korunmaya ve *obliterante* plöritlerin meydana gelmesine engel olur.

Sosyal bakımdan pnömotoraks tedavisi hastaların erken çalışmasını ve hayatlarını kazanbilmesini temin eder. Klinik çalışmalar basil çıkaran ve imkân olabilen bütün tüberküloz hastalarda pnömotoraks lüzumunu göstermektedir. Yatakta uzun zaman yanlız istirahatle iyileşen hastalar vardır. Bir kısım hastalarda kollaps tedavisi lâzım olduğu halde yalnız yatakta istirahatten başka bir tedavi şekli istemezler. Bu gibi hastaları kollaps tedavisinin iyiliklerine inandırmak lâzımdır. Akciğer tüberkülozunda ambülatuvar olarak kollaps yapılmak lâzım gelirse ilk önce pnömotoraks düşünülmelidir. Pnömotoraks toksemi üzerine tesir ederek, hasta lehine immünobiyolojik bir bağışlıklık tesis ederek lezyonu lokalize eder, mekanik olarak hem bronkojen hem de yersel patolojik proçesin yayılmasına engel olur. Pnömotorakstan elde edilecek muvaffakıyet plevra içindeki baskının iyi bir şekilde okunarak ona göre hareket edilmesi ile temin edilir. Pnömotoraks tedavisinde; 1) Röntgen kontrolü, 2) Akciğer tüberkülozunun anatomik ve klinik şekli, 3) Manometrede görülen baskı değişiklikleri çok önemli rol oynar.

Pnömotoraksta plevra içindeki baskı (tayzik) : Solunumun 3 devresi vardır. Nefes alma, nefes verme ve nefes verdikten sonra geçen zamanı takip eden durma (istirakat) safhasıdır. Bu sonuncusu akciğerin yegâne dinamik istirahatidir. İstirahati sigortalamak daha doğrusu emin bir şekilde yapmak için solunumun bu (durma safhası) zamanını mümkün olduğu kadar az bir tansiyonla bitirmek lâzımdır. Durma safhası bir solunum devresinin yarı zamanını işgal eder. Şu halde; pnömotoraks tedavisinde hasta olan akciğer parçası üzerinde âzami istirahati temin etmek lâzımdır, bu da ancak elde edilen baskı (tazyik) öyle bir derecede olmalıdır ki, bu baskı solunumun durma safhası zamanındaki sıfır baskıya muadil olmalıdır. Düşük bir baskı ile en iyi kollaps elde edilir (*Delannoy, Lefevre*). Pnömotaraks yapıldıktan sonra plevrada yapışıklık yoksa akciğerin muhtelif kısımları arasında müsavi olmayan tansiyon nötralize olur. Nefes verme zamanındaki sıfır tazyik ile optimum kollaps temin edilir. Nefes verme zamanında dinamik *surdistension* ile devamlı *distansionu* en iyi nötralize eden şekil, en iyi pnömotoraks şeklidir. Akciğerin hali ile plevra tazyikleri mütalâa edildiği zaman 3 tip ayırmak mümkündür: 1) Normal manometrik sendrom, 2) Kalınlaşmış ve sertleşmiş akciğerin manometrik sendromu, 3) Hipertrofiye olmuş (hacmi büyümüş) akciğerin manometrik sendromudur. Üçüncü tip iki taraflı pnömotorakslarda ve eksüda teşekkül etmemiş eski pnömotorakslarda görülür. Çok yüksek tazyikler daima zararlıdır. Kuvvetli baskı altında tutulan pnömotorakslar mukabil tarafa da tesir ederler. Kuvvetli baskı ile yapılan bir pnömo az veya çok müsbet baskılarla yapılmasına göre kollabe olan tarafta olduğu gibi mukabil tarafa da mekanik tesir eder. Mediyastinum itilir, mukabil taraf akciğerin volümü azalır.

Kollaps tedavisinde esas prensip kavernleri kapatmaktır. Plevra içindeki tazyik, ikinci plânda olarak düşünülmelidir (*Jacob, Segal*). Bugün plevra

içersinde menfi tazyikle yapılan pnömotorakslarla kavernlerin yüzde seksen nisbetinde kapandığı görüldüğünden birçok müellifler büyük miktarlarla ve müsbet tazyiklerle pnömotoraks tavsiye etmektedirler. Mediyastinum serbest ve müteharrik olursa müsbet tazyik ile pnömotoraks yapılmamalıdır. Yüksek müsbet tazyiklerle akciğerde yırtılma, dolaşım bozuklukları, plevrada eksüda toplanması sık görülür. Menfi tazyiklerle ise bu arızalar çok nadir vukua gelir. Müsbet tazyikli pnömotoraks 40 yaşından yukarı hastalarda tehlikeli olabilir. Bu gibi hastalarda elektrokardiyografi, kan tazyikının kontrolü, idrar muayeneleri sık sık yapılmalıdır. *Sunta* 601 pnömotorakslı hastada eksüda toplanmasına plevradaki müsbet tazyiki sebep göstermektedir. *Keller, Ayesck* 530 pnömolu hastanın neticelerini tetkik ederek pnömotoraks esnasında eksüda toplanmasını, yüksek derecede sansibilize edilmiş akciğer dokusunun *auto - tuberculinisationu* neticesidir demektetir. *Burrell* 299 hastayı yedi sene kontrol altında bulnudurarak, eksüda teşekkülünde sebep olarak pnömotoraks esnasında tahrişe uğrayan plevrada iltihablı bir proçes kabul etmektedir.

Müsbet tazyikın pnömotoraksta rolü nedir? Pnömotoraks tedavisinde plevra içinde müsbet tazyik iyi kollabe olmayan ve kapatılmayan kavernlerde, bol miktarda balgam çıkaranlarda, pnömolizde uzun zamandanberi kullanılmaktadır. *Dunham* 1928 de plevrada yapışıklık olan vakalarda müsbet tazyikın faydalı olacağını (10 sm. su baskısı yüksekliği) yazmıştır. *Anderson* ve arkadaşları orta derecede müsbet tazyiklerle (+2, +8) sık sık doldurarak hava muhafaza edilecek olursa küçük yapışıklıkları ayırmak için çok faydalı olacağı kanaatindedirler. Bu müellifler müsbet tazyiklerle komplikasyonların artamadığını ancak kavernlerin çevresinde yapışıklık bulunan vakalarda müessir olamadıklarını bildirmektedirler. *Génévrier, Descomps,* normal tazyikten kuvvetli tazyiklerin yalnız zararı olur düşüncesindedirler. *Lefévre* nefes verme zamanında sıfır tazyik en son tazyik ve son verme noktasıdır demekte ve nefes alma zamanında müsbet tazyik dinamik bir travmatizmden başka birşey değildir, hastaya zarar verir kanaatindedir. Pnömotorak tedavisinde müsbet tazyik son senelerde birçok kliniklerde tatbik sahasından çıkmıştır. Bununla beraber şerit şeklinde yapışıklık olan noktalarda Pno. ile akciğer basılabilmekte ve bu yapışıklık kollapsa mâni olmak bakımından bertaraf edilebilmektedir. Küçük müsbet tazyikler (+3, +10) genel olarak kollaps temin etmek için kullanılabilir, yalnız birdenbire ve çabuk arttırılan müsbet tazyikler muhakkak zararlı olur. Netice olarak; plevrada yapışıklık olan vakalarda orta ve hafif müsbet tazyiklerden faydalanılabilir.

Pnömotoraks şekilleri : Klinikte morfolojik olarak 4 tip pnömotoraks ayırt edilmektedir.

1 — Total pnömotoraks : Bütün akciğerin hasta ve sağlam kısımlarının hava ile basılmasıdır. Hasta odaklar görülemez, yapışıklık yoktur. Ak-

ciğer hilüs hizasına ince bir şeritle yapışmış, basılmış küçük bir kitleden ibarettir. Bu tip az görülür.

2 — Elektif pnömotoraks : Akciğerin hasta olan kısmı basılır, sağlam kısımları serbest kalır. Bunu parsiyel pnömotoraksla karıştırmamalıdır. Elektif veya selektif bir pnömotoraks plevranın serbest olması, sağlam kısımların toraks cidarından ince bir hava şeritiyle ayrılması lâzımdır. Aynı zamanda hasta olan kısım tamamiyle basılmış silinmiş bulunmalıdır. Vakaların birçoğunda kollaps üst lob hizasındadır. Alt lobun retraksiyonu daha az görülmektedir. Orta lobda ise çok nadirdir.

3 — Parsiyel pnömotoraks : Çok defa akciğerin hasta olan kısımlarında veya çevresinde geniş yapışıklıktan dolayı yeter derecede hava verilmediği zaman görülür. Akciğerde yapışıklık olmadığı zamanda da eğer akciğer kollabe olmazsa röntgende lezyon devamlı olarak kalır. Bu gibi vakalarda parsiyel pnömotoraks teşekkül eder. Bu şekil *Cardis, Malinsky* tarafından yazılmıştır. Plevranın yapışıklık şekilleri ve bulundukları yerlere göre birçok çeşitli pnömotoraks şekilleri gösterirler.

4 — Kontroelektif pnömotorakslar : Akciğerin sağlam kısımları basılır, hasta olan kısımları ise olduğu gibi kalır, yani hasta odak üzerine pnömotoraksın hiç bir tesiri yoktur. Sebebi, hasta olan akciğer parçasında bir senfiz veyahut kuvvetli bir yapışıklık bulunmasıdır.

Bu pnömotoraks şekilleri plevra iltihabı veya hastalığın seyri esnasında her hangi bir komplikasyon olması ile şekillerini değiştirebilirler. Bu şekiller arasında klinikte en önemli olanı ve son seneler içinde geniş ölçüde çalışmalara mevzu teşkil edeni elektif veya selektif pnömotoraksdır. Suni pnömotoraksın tatbik sahası günden güne azalmaktadır. Daha ziyade pnömotoraks tedavisinde düşük baskıların kullanılması elektif kollapsı bugün bize daha etraflı tanıtmağa sebep olmuştur. 1912 *Parry Morgan*, 1923 de *Kramer, Bernou* elektif pnömotoraks üzerinde önemli çalışmalar yapmışlardır. Son seneler içinde pnömotoraks tedavisinin tesir tarzı anlaşıldıktan sonra elektif pnömotoraks göze çarpmıştır. *Cardis* kollapsın hakiki bir şekilde tetkiki için iki nokta üzerinde durmaktadır. 1) Elektif halin fizyolojik ve morfolojik tetkiki, 2) Bu mihanikiyetin tetkikiyle akciğerin muhtelif kısımları üzerinde elektivitenin görünmesi. Birincisinde biri morfolojik diğeri fonksiyonel olmak üzere iki faktörün tetkiki lâzımdır. Morfolojik olarak; kollaps tedavisine konulmuş akciğerin hasta kısmının sağlam kısımlara nisbeten daha kuvvetle gerilmesi (retraksiyona uğarması) neticesi teessüs eden hâdise elektif veya selektif kollapstır, veyahut pnömotoraks esnasında yersel olarak kalan gaz kitlesinin toraks içinde özel bir şekilde teşekkül eden topografik bir hâdisedir. Akciğerin hasta kısımları elektif olarak kısmen basılmış ve silinmiştir. Halbuki, sağlam kısımlarda hiç bir kollaps olmamıştır. Radyoskopide bu şekil gayet güzel gö-

rülür. Akciğerin elektif kısmı (hasta kısımlar) kuvvetle büzülmüş ve çekilmiştir. Teneffüsle hareket etmezler. Sağlam kısımlar daha az silinmiştir, nefes almak ile hareketlerini muhafaza ederler. Nefes alındığı zaman şişerler, nefes verince daha fazla basılmış görünürler. Radyofotometrik değişiklik gösterirler. Keza elektif kollapsa düçar olan akciğer parçasının opasitesiyle sağlam kalmış dokunun berraklığı arasında gölge farkları bulunur. Akciğerin elektif hali; pnömotoraks tesiriyle hasta bir lobun kâmilen retraksiyonudur. Bu şekilde lob kâmilen silinir hareketsiz kalır, opak manzara verir. Halbuki sağlam lob veya loblar daha geniş nefes alıp vermekle hareket ederler, radyoskopide berrak kalırlar. Bugünkü tedavi tarzında pnömotoraksın tesiri akciğer ne kadar iyi basılırsa pnömotoraks o kadar iyi tesir eder kanaatı doğru değildir.

Akciğer dokusunun kollapsiyle üzerine yüklenmiş olan fizik kuvvetler ve fizyolojik faktörler akciğerin bütün kısımlarına müsavi bir şekilde tesir edersе selektif kollaps olamaz. Her hangi bir hastada selektif bir kollaps yapmak istersek buna da imkân yoktur, ancak böyle selektif bir kollaps hazırlayan faktörler olmalıdır. Selektif kollaps akciğerin muhtelif kısımlarının vazifelerinde bir değişiklik bulunması ile husule gelir, bazı patolojik proçeslerin akciğer dokusunda mühim fizyolojik tesirler yapması neticesi olur. Selektif kollaps için bu patolojik proçeslerin bütün akciğer sahasında aynı şekilde olmaması lâzımdır. Çok defa tüberküloz proçes akciğerin üst lobunda bulunduğu halde alt lobda hiçbir tegayyür olmadığı görülmektedir. İşte bu gibi vakalarda suni pnömotoraks tesis edildiği zaman elektif kollapsın meydana geldiği görülmektedir, fakat lob sağlam olacağına tüberküloz natürde olmayan meselâ, kronik bir bronş iltihabı varsa bu vaziyet alt lobun fizyolojik şartlarını bozacağından selektif veya elektif kollaps imkânı elde edilemez.

Selektif kollaps daima aynı yoldan teessüs etmez. Zaman ve mekanizma noktasından iki gurup selektif kollaps ayırabiliriz. Birinci gurup vakalarda; selektif kollaps plevra boşluğuna hemen hava sokulmasından sonra olur. Buna *électivité d'emblé* yani derhal husule gelen selektif kollaps denir. Pnömotoraks yapar yapmaz hasta olan lobun çok kolaylıkla kollabe olduğu, hareketsiz kaldığı, halbuki sağlam lob veya lobların hareketlerini muhafaza ettikleri, açılmış olarak kaldıkları görülür. İkinci gurupta olan vakalarda ise pnömotoraksa başlandıktan oldukça uzun bir zaman sonra selektif kollaps görülür. Bunlara sekonder veya gecikmiş selektif kollaps (*électivité tardive*) denir. Bütün tedavi müddetince opak olan bir lobun yavaş yavaş retraksiyona uğraması ile olur. Pnömotoraks yapıldığı zaman diğer sağlam lob veya loblara nazaran daha fazla basılmış ve hareketsiz olduğu halde hava doldurulduk opak olan blok yavaş yavaş daralır, elektif manzara meydana çıkar. Bir de elektif hale engel teşkil eden yapışıklıklar dolayısiyle husule gelen bir üçüncü şekil olabilir. Bunlara yapışıklıklar sebebiyle kontroelektif pnömotoraks denir.

Çabuk teşekkül eden selektif kollaps haliyle ilgili bazı fizyolojik patolojik devreleri gözden geçirmek lâzımdır. Akciğerin bir lobunda fibröz tegayyür veya atelektazi bulunursa bu, lobun büzülmesini ve hacminden kaybetmesini mucip olur. Volümü küçülen akciğer tekrar eski büyüklüğünü alabilir, ancak bu da 4 önemli yoldan vukua gelebilir. Bu kompansasyon mekanizmasından yalnız biri müessir olabileceği gibi diğer üçü ile beraberce dahi tesir edebilir. Bunlar, a) Toraks cidarının içeriye doğru çekilmesi, b) Mediyastinumun hasta kısımlara doğru çekilmesi, c) Diyaframın yükselerek yarı toraksın genel hacminin küçülmesi, d) Hasta olmayan akciğer dokusunun diğer sağlam lob veya loblarla fonksiyonel anfizem sebebiyle genişlemesidir. Bu değişikliklerde akciğer eleâstikiyetinin az da olsa bir rolü vardır. Normal bir toraksta akciğerin plevrası ile toraksın iç kısmını örten plevra arasındaki aralık muhtelif noktalarda başka başka değişiklikler gösterir. Plevra aralığı içinde her hangi bir gazın cereyanı için bu çok mühimdir. Dikine vaziyette bu aralık tepede ve kaidenin nihayetinde en fazladır. Pnömotoraks yaparken hastaya verdirdiğimiz vaziyette koltuk altından geçen çizgi üzerinde 6 - 8 inci kaburgalar hizasında keza bu aralık en fazladır. Fibrozis veya atelektazi gibi patolojik hallerde hasta kısımlar hizasında plevra zarları yekdiğerinden daha iyi ayrılırlar. Pnömotoraks içine iğne sokulduğu zaman plevra içindeki tazyik o hizada lobun hacim ve ağırlığının tesiri altındadır. Birçok akciğer tüberkülozu vakalarında suni pnömotoraksın tesirinden evvel lezyon hizasında az veya çok nisbette atelektazi ve fibrozis husule gelip gelmediği düşünülmelidir. Fibröz ve prodüktif şekillerde bu hal daha çok görülür. Lifileşme veya atelektazi, hasta olan lobun hacminde bir ufalma yapar. Bu ufalma neticesi hasta olan lob ile onu çevreleyen doku hizasında plevra aralığının büyümesine sebep olur. Böylece âni ve çabuk selektif kollapsın husule gelmesine yardım eder. Bu esnada hava gibi genişliyebilen bir gazın sokulması ile plevranın her iki zarı biribirinden daha güzel bir surette ayrılır.

Barlow ve *Kramer* akciğerin hasta olan kısmının *expansibilite*'sinin bozulması neticesi selektif kollapsın husule geldiğini kabul etmektedirler. 1930 - 1934 de *Matson, Van Allen* çabuk husule gelen selektif hali, akciğerin elâstik kuvvetinin çoğalmasına, yavaş yavaş olan selektif pnömotoraksı ise teneddüp etmiş dokunun teşekkülüne ve büzülmesine ait olarak kabul etmişlerdir. Selektif kollapsın developmanı akciğerin fizik kuvvetlerinde ve fizyolojik esaslarında değişiklik bulunması ile olur.

Cardis akciğerin hareketsiz kalması. (*réaction d'immobilisation*) düşüncesini ortaya atarak bunun bir müdafaa hâdisesi olduğunu yazdı. Diyafram paralizisinde *Stokes* kanunu mucibince diğer tarafın yükselmesi gibi. Karın organları iltihablarında meselâ apandiks iltihabında karın adalelerinin gerilmesini görmekteyiz. Bu reaksiyon bir refleks hâdisedidir. Adale ile sinir bu-

rada rol oynar. Şu halde selektif pnömotoraks çok basit olarak iltihablı kısımda şiddetli bir adale kontraksiyonu ile akciğerin hasta kısmının müdafaası olarak büzülüp küçülmesinden ibarettir (*Cardis*).

Pnömotoraks tedavisine ne kadar zaman devam edilmelidir? Pnömotoraks şekil ve adetleri mümkün mertebe kavernlerin çabuk kapanmasını temin edecek tarzda olmalıdır. Pnömotoraks tedavisine başlandığı tarihten itibaren verilecek havanın miktarı ne kadar ara ile yapılması lâzım geldiği üzerinde birçok fikirler ortaya atılmıştır. *Forlanini*, sık sık ve az miktarlarda hava verilmesini müdafaa etmiştir. *Brauer, Murphy* sık sık ve fazla miktarlarda hava verilmesini tavsiye ettiler. Modern pnömotoraks tedavisi *Forlanini*nin prensiplerini kullanmaktadır. İlk pnömotorakstan sonra ikinci bir pnömotoraks zamanına kadar akciğerin kısmen açıldığı görülür. *Réexpention* dediğimiz bu açılmanın fazla miktarda olmaması lâzımdır. Yoksa böyle bir pnömotoraks şeklinin kıymeti olamaz. Çünkü! 1) Akciğer dokusunun gevşemesi ve basılması esnasında dokuda lenfa ve kan dolaşımı artarak hasta kısımdan toksinler serbest hale geçer, basillerin yayılmasına yardım eder. Lifileşmeye iyi bir tesiri olduğu düşünülen lezyondaki işemiyi meneder. 2) Akciğerdeki lezyonun devamlı olarak değişen anatomik statüsü iyi bir şekilde teşekkül etmiş lifileşme içinde taze konjonktiva dokusunun organizasyonunu meneder. 3) Uzun aralıklarla büyük ve fazla miktarda hava vermek kalb ve büyük damarların üzerine yapılan baskıyı arttırarak dolaşımda bozukluk yapar. 4) Solunum kapasitesi ve tazyikın birdenbire değişmesi de kalb ve büyük damarlar üzerine tesir ederek sıkıntı ve rahatsızlıklar verir. 5) Vakit vakit plevra yapışıklıklarının basılması ve gevşemesi, sabit bir şekilde devamlı bir baskıya nazaran akciğerin kollapsına daha hafif tesir eder. 6) Bir kavern çevresindeki dokunun vakit vakit basılması ve yeniden gevşemesi, devamlı ve aynı şekilde sabit bir baskıya nazaran yaranın kapanması için daha az müsaittir. Yukarıda geçen sebepler tedricen arttırılmak üzere üniform bir şekil ve tipte bir kollaps tedavisi şekline iktiyaç olduğunu göstermektedir. Bu şekilde, hava verme zamanları arasında mümkün mertebe akciğerin açılmasına mâni olmak lâzımdır. İstenilen kollapsı temin etmek için ortalama en az 2 - 6 aylık bir zaman icabeder. *Grasslands Hospital*'de; *Prior*, istenilen kollaps elde edilinceye kadar her gün pnömotoraks yapmaktadır. Ne zaman hastada pnömotoraks bir fenalık veyahut komplikasyon yaparsa ondan sonra uzun bir zaman ara vermektedir. Şu halde : İlk hava vermelere az miktarlarla (200 - 300 sm^3.) başlanır. İlk hafta içinde 2 - 3 günde bir olarak devam edilir. 3 - 4 üncü pnömotorakstan sonra 400 - 500 sm^3. ını geçmemek üzere haftada bir yapılır. Röntgenle kollaps derecesi kontrol edilir. Bu miktarları geçmemek üzere menfi baskı altında pnömotoraksa devam edilir. Yapışıklık olmayan vakalarda ilk günlerde en çok günde 25 - 50 sm^3. havanın emileceği yani kaybolacağı göz önünde tutulmalıdır. Eskimiş pnömotoraklarda ve plevrada eksüda bulunan veya eksüda

geçirmiş vakalarda havanın kaybolması şüphesiz daha az miktardadır. Kanayan vakalarda kanı durdurmk için bir defada 600 - 800 sm^3. hava verilmelidir (tampon pnömotoraksı). Pnömotoraks tedavisi uzun süren fakat en iyi neticeler veren bir tedavi şeklidir.

Akciğer tüberkülozundan başka lob pnömonisinde de pnömotoraks tatbik edilmiştir. Burada verilen hava miktarı 400 - 600 sm^3. ve menfi baskı ile yapılmaktadır. Pnömotorakstan sonra siyanoz ve ağrının derhal düzeldiği 3 - 5 gün içinde ateşin düştüğü görülür. 6 - 7 defa pnömotoraks kâfi gelmektedir.

Pnömotoraks ve basilemi : Yüksek ateş ve balgamda basil bulunan hastalarda pnömotoraks tatbik edildikten sonra alınan kan nümunelerinin kobaylara şırınga edilerek yapılan araştırmalar pnömotoraksın basilemi üzerine tesiri olmadığını göstermiştir.

Pnömotoraksın mukabil tarafa tesiri : Çok defa bir taraftaki pnömotoraksın mukabil taraftaki tüberküloz lezyon üzerine iyi bir tesir yaptığı görülmektedir. Her ne kadar bu tesir pnömotoraksın mekanik olarak müessir olması neticesi olursa da her zaman mesele böyle değildir. Akciğerlere arteriografi ile yapılan araştırmalar, kollabe olmuş akciğerde dolaşımda staz bulunduğunu venaların cidarlarında tazyikın arttığını göstermiştir, yani kollaps neticesi akciğerde hiperemi ve kollaps derecesine göre dolaşan kan miktarında azalma vardır. Pnömotoraksa başlandıktan sonra mukabil akciğerde tansiyon azalır. Bu azalma mediyastinumun mukabil taraf tansiyonunu nakledebilme derecesi ve nisbetine göre değişir.

Mühim meselelerden biri de gebelik ile pnömotoraksın beraber bulunmasıdır. Tüberküloz bir hastada gebelik önemli bir mesele teşkil eder. Yapılan istatistiklerde tüberküloz, gebelikten evvel ise % 60, eğer tüberküloz gebelik başlangıcında ise % 40 iyileşme görülmektedir. *Rist* bir taraflı pnömotorakslı gebelerde «pnömotoraks çocuğu hayatta bırakır anayı sağlam yapar» demektedir. Gebelerde tüberküloz iki taraflı olursa iki taaflı pnömotoakstan çekinmemelidir. İki taraflı pnömotoraks ve gebelik çok nadirdir.

Pnömotoraks neticeleri : Akciğer tüberkülozunda pnömotorakstan çok iyi neticeler alınmaktadır. Bir kısım hastalarda pnömotoraks tatbik edilir edilmez derhal iyilik başlar, hattâ çok ağır olan vakaların bile birdenbire düzeldiği görülür. Pnömotoraks lokal bir tedavidir. İlk tesirini ateşin düşmesi, balgam ve öksürüğün yavaş yavaş kaybolması ile gösterir. Hastalığın evolüsyonu durur, genel durumdaki iyilikle beraber klinik ve radyolojik iyilik başlar. Tedaviye ne kadar erken başlanırsa o kadar iyi ve çabuk netice alınır. Plevradaki yapışıklıklar pnömotoraksın tesirini geciktirir veya tamamiyle mâni olur. İstatistiklere göre akciğer tüberkülozunda % 59 - 60 nisbetinde pnömotoraksla

iyilik elde edilmektedir. Bugün antibakteriyel tedavinin müştereken tatbiki ile bu nisbet % 80 - 84 de kadar yükselmiştir. *Kindberg* pnömotoraks neticelerini 4 şekilde ayırmıştır: 1) Akciğerde eski lezyonlarla ilgili hiçbir iz bırakmayan tamamiyle iyi olan vakalar. 2) Klinik arazlar yoktur, radyolojik olarak plevra ve akciğerde yer yer nedbeler görülür. 3) Az veya çok şiddette skleroz vardır. Bu skleroz fazla olursa (fibrotoraks gibi) akciğerdeki kanın cereyanında güçlük olur bu sebeple nefes darlığı vardır. 4) Bronş genişlemeleri görülür.

Suni pnömotoraksın ârıza ve komplikasyonları : Pnömotoraks tedavisi kolay ve basit bir tedavi olmakla beraber nekadar dikkatli yapılırsa yapılsın bazı komplikasyon ve ârızalar olabilir. Bunlar hasta üzerinde geçici bir şekilde hafif tesirler yaptığı gibi fena neticeler de verebilir. Pnömotoraksın tatbik şekliyle alâkadar ârızalar çok değişiktir. Ön plânda idiopatik plöritler, plevra içinde fibrin cisimleri, mediyastinum fıtkı... bulunur. Bunlar klinik olmaktan ziyade radyolojik olarak görünürler. İkinci plânda kollapsın şekline, idame edilen pnömotoraksın tekniğine, akciğerin büzülmesinden ötürü husule gelen komplikasyonlardır. Öyle pnömotorakslar vardır ki, katiyen bir ârıza olması imkânı yoktur. Yine pnömotorakslar vardır ki (Parsiyel ve kontrelektif pnömotorakslar) akciğer ve plevra delinmeleri, hastalığın iki taraflı olmasını adetâ gözetirler. Üçüncü plânda olarak pnömotoraks tam tesirini yapar, genel ârıza ve komplikasyon tehlikesi hemen kalmamış gibidir. Bununla beraber *Sergent*'in dediği gibi, pnömotoraks tehlikesiz olduğu zamanda bile tehlikelidir. *Rist* faydasız bir pnömotoraks tehlikeli bir pnömotorakstır demektedir.

Pnömotoraks ârızaları : 1) Hava verilirken. 2) Bizzat pnömotoraksa ait olmak üzere ikiye ayrılır. Birincisi çok görülür fakat hafiftir. İkinci şekil ise az görülmekle beraber tehlikelidir.

Hava verilirken husule gelen ârızalar : 1) Kaburgalar aralıklarındaki sinirlerin ve kan damarlarının zedelenmesi. Büyük önemi yoktur.

2) Kaburganın iğne ile zedelenmesi. Mühim değildir. *Dumarest* plevra iltihabı varsa iğne ile kaburganın periostu yırtılırsa plevra altındaki dokudan burasını inoküle ederek intana uğratmak ihtimali olabilir, demektedir.

3) Akciğerin iğne ile zedelenmesi. Çok sık olur. Birçok vakalarda hiçbir ârıza vermez. Birkaç saat süren kanlı balgam gelebilir. Plevra zannederek kavern içine hava verilirse şüphesiz büyük bir tehlike vardır.

4) Deri altı anfizemi. Verilen havanın yumuşak dokular arasından nüfuzu ağrı ile deri altında havanın oturmasıdır. Birkaç saat veya gün içinde imtisas ederek kaybolur. Çok defa hava verilen yerde mevzîî olarak kalır. Nadir olarak boyun, karın testislere kadar yayılan umumi deri altı anfizemlerine de rastlanılabilir.

5) Derin dokularda anfizem. Plevra dokusu altında veya mediyastinumun höcre dokusu, hilüs ile iştirakte bulunan akciğerin enterstisiyel dokusu vasıtasiyle verilen gaz veya havanın buralara nüfuz etmesidir. Çok yüksek, müsbet tazyik kullanıldığı zaman olur. Yapışıklıkların kopmasiyle pariyetal veya visseral plevra altına hava girer. İkincisinde oldukça kuvvetli ağrılarla mediyastinum organlarının basılmasına ait ârızalar verir ve tehlikeli olabilir. Birincisinde ise hiç bir tehlike yoktur. Akciğeri örten plevra zarının delinerek havanın höcreli dokuya nüfuzu sebebiyle ölüm ile biten vakalar yazılmıştır.

6) Kompresyon hemoptizileri. Çok defa tehlikesiz ve hafif geçer.

7) Hava verilmesi sebebiyle ateşin yükselmesi. Oldukça sık görülür. Çok defa hava verdikten sonra 38 - 39,5 derece olarak ateş yükselir, başka hiç bir fonksiyonel araz görülmez, 2 - 3 gün devam eder, düşer. Bundan sonraki havada tekrar ayni şekilde ateş yükselir. Bu ârızaya karşı *Jessen* veya rivanol solüsyonlarından şırınga edilmesi tavsiye edilmektedir. Veya günde bir gram *streptomycine* tedaviye iştirak ettirilir. Bu pusseler birdenbire olur. Plevra taharrüşe uğramıştır. Pnömotoaksın henüz yeni ve başlangıcında görülür. Eskimiş ve uzun müddet pnömotoraks tatbik edilmiş hastalar ilk ensüflasyon akşamının fenalığını iyi bilirler. Çok nadir olmakla beraber bazen hastalar plevraya ait ağır tahammülsüzlük göstermektedirler. Bu zaman hastalık ciddî ve evolütif bir şekil gösterebilir. Ateşin yükselmesi tedavinin devamına muhakkak bir engel teşkil eder. Bu ârıza seröz gışanın kronik iltihablı bir halini gösterir. Hastada eksüda olmadığı halde dahi bu reaksiyon görülür.

8) Sinir sistemi ârızaları. *Demole* ve *Frommel*'in en son yaptığı istatistiklere göre binde iki olarak nadirdir. Hava verme esnasında olacağı gibi, havadan hemen sonra, hattâ iğne henüz deri altı ile adale hizasında iken olabilir. Ekseriya hafif bir kanama ile beraberdir. Literatürde zayıf nabız, nefes darlığı, solukluk, siyanoz, senkop veya plevra şoku olarak yazılmaktadır. Bu ârızaların plevra reflekslerinden ziyade akciğer ambolileri neticesi olduğuna inananlar pek çoktur. Daha ziyade amboli tezahürleri olan bu arazlar akciğerin venalarına pnömotoraks iğnesiyle havanın sevkedilmesine veyahut doğrudan doğruya havanın iğne deliği içinden pnömotoraksa başlamadan evvel geçmesindendir. İstatistikler amboli vakalarının % 30 unda ölüm göstermektedir. Ortalama 500 - 1000 pnömotoraksta bir vukua gelmektedir. Bu ârıza üç safha ve şekil gösterir: 1) Senkoptur. Birkaç dakika devam eder, öldürür veya hiçbir iz bırakmadan kaybolur veyahut ikinci safha ve şekle geçer. 2) Bu da ihtilaçlı bir krizdir. Epilepsi manzarasında olup birkaç dakika içinde kaybolur veya üçüncü şekle geçer. 3) Bu geçici paralizi safhasıdır. Hemipleji, hebetüt, amoroz, anartri olur. Bunlar yavaş yavaş nor-

mal hale girer, hasta tamamiyle ve hiç bir şey olmamış gibi kendine gelir. Bu dramatik halin mekanizması münakaşalıdır. Bir refleks veya bir gaz ambolisi olarak düşünülmektedir. Amboli nazariyesi *Koulisyk, Baumgarten, Sergent* tarafından kabul edilmektedir. Bu ârızalara karşı asetil kolin şırıngalariyle faydalı neticeler alınır.

Bizzat pnömotoraksın ârıza ve komplikasyonları: Sun'î pnömotoraks, akciğerde ve mukabil taraf akciğerde birçok ârızalar yapabilir. Hattâ akciğer dışında meselâ sindirim yolunda, mide ve barsaklarda bozukluk ile kalbde bazı ârızalar yapabilir. Pratik olarak; 1) Eksüda teşekkülü, 2) Delinme, 3) İki taraflı akciğer tüberkülozu olmak üzere üç gurup ârıza ve komplikasyonlar bulunmaktadır.

Eksüda teşekkülü : Çok sık görülür. Ortalama hemen vakaların yarısında olur. Bazı müelliflere göre pnömotoraks yapılan her hastada az çok eksüda toplanmaktadır. Her pnömotorakslı hasta devamlı ve sık sık radyoskopi ile tetkik edilecek olursa bu anlaşılır. Dört tip eksüda teşekkülü ayrılabilir :

1 - Az miktarda, idiyopatik eksüdalar: Hiçbir araz vermezler. Öksürük, ateş, nefes darlığı yoktur. Yalnız hasta hava aldığı tarafta normal olmayan bir his duyar. Röntgende kaburgalarla diyaframın birleştiği kısımda pek az miktarda eksüda ilk pnömolardan sonra olur. 24-48 saat içinde, kadınlarda aybaşı zamanlarında olmaktadır. Birkaç gün içinde kaybolur ve müteakip pnömolarda ayni şekilde yeniden teşekkül edebilir. Bu zaman ya yeniden kaybolur veyahut yavaş, yavaş eksüda miktarı artarak diyaframın kubbesini örter. 1-2 ay zarfında yine sessiz olarak kaybolur. Bu esnada hastalar yorgunluktan şikâyet ederler. Bunlar mekanik plöritlerdir. Çekildikten sonra diyaframda yapışıklıklar bırakırlar.

2 - Sero - fibrinöz eksüdalar ço ksık olur. Pnömotoraksın ilk 2 veya 3 üncü ayında görülür. Pnömotoraksın bütün müddetince olabilir. Ağrı, mide bozuklukları hafif nefes darlığı, gittikçe artan ateş ile başlar. Prensip olarak bütün pnömotorakslı hastalarda ateşin bulunması eksüda veya hastalığın mukabil tarafa atlıyarak iki taraflı olmasındandır. Ateş 1 veya 2 haftada tedricî olarak artmak üzere yükselir. 15 gün kadar 38-39 derece arasında gittikten sonra yavaş yavaş iner. Genel ve fonksiyonel bozukluklar da ayni zamanda azalır. Radyoskopide plevra boşluğunun tedrici olarak mayi ile dolduğu görülür. İnsibap plevra boşluğunun alt yarısını hattâ 2/3 ini işgâl edebilir. Birçok müellifler bu eksüdaya dokunmamak lâzım geldiğini söylemektedir. Eksüdanın çıkarılması hastalara bir kılıç vurmak demektir. İkinci kaburga hizasına kadar yükselmeden ponksiyon yapılmaması lâzımdır. Bununla beraber **Kindberg** buna tamamiyle aykırı bir fikir yürütmektedir. Her ne olursa olsun bu şekil eksüdalı plöritlerin seyri genel olarak yavaştır. Üşümeden sonra görülen serofibrinöz plöritlerden daha hafiftir. Bir

kısım hastalarda 2 - 3 üncü aylara doğru yavaş yavaş kaybolduğu görülür, fakat birçok vakalarda 6 ay hattâ senelerce kalabilr. Bu şekil plevra iltihabı şimdi bahsedeceğimiz üçüncü tipe de geçebilir. Hastalar buna kolay tahammül ederler. Kollaps tedavisini daha iyi basılmış ve itilmiş olarak tuttuklarından faydalıdır. Bir kısım hastalar pnömotoraks esnasında hiç bir iyilik göstermedikleri halde eksüda teşekkülünden sonra süratle iyileşirler (iyilik yapan plöreziler). Bu arızalar tehlikeli de olabilirler. Toplanan eksüdanın bulanık gölgesi altında hasta olan akciğer dokusu örtülerek tedavinin takibi mümkün olamaz. Sık sık plevra boşluğundaki tazyik ölçülmeli, senfiz teşekkülüne meydan vermiyerek kollaps devamlı olarak muhafaza edilmelidir.

3 — Üçüncü tip eksüdalar, plevra boşluğunda soğuk abselerin teşekkülüdür. Basit sero - fibrinöz eksüdaların eskimesinden olur. Hastaların genel durumu yerindedir. Ateş yoktur veya sübfebrildir. Bu eksüdalar çok defa miktar itibariyle fazla olduklarından sık sık boşaltmak icabeder. Mediyastinum ve buradaki damarlarla organları mukabil tarafa iterler. Evolüsyonları uzun sürer. Bu sebeple hiperplazik şekilde pakiplörit yaparak plevranın bölümlere ayrılmasına veya tamamiyle kapanmasına sebep olurlar. Delinme tehlikesi fazladır.

4 — Ağır irinli eksüda ile müterafık pnömotorakstır. *Jacob* ve *Burnand*'ın piyopnömotoraksıdır. Bu şekil eksüdalarda yüksek ateş ve genel arazlarda bozukluk beraber bulunur. Eksüda ile beraber ateş başlar. Birkaç hafta içinde ateşin düşmesi beklendiği halde düşmez. 38 derece üstünde kalır. Bu tüberküloz natürde bir eksüdadır. Anatomik bakımdan plevranın oldukça derin tegayyürü ve bu hizada akciğerde evolütif bir odak bulunur. Yapılan kültürler hemen daima menfidir. Genel olarak ağır bir intandır. Çünkü hastanın mukavemetini çok çabuk kırar. Lokal olarak eksüdadan başka hem plevra hem de akciğerin iltihabı vardır. Uzun süren ateşli bir devreden sonra kaybolur veyahut plevranın soğuk abselerinde olduğu gibi amiloid dejeneressans yapabilir.

5 — Beşinci bir tip olarak septik plevra iltihabları görülür. Natürü tüberküloz ve polimikrobiendir. Ağrı genel arazlarla birbenbire başlar. Ateş 40 dereceye fırlar. Şiddetli yan ağrısı vardır. İlk günlerde ponksiyon yapılırsa bulanık bir su elde edilir. Direkt muayenede *Koch* basilinden başka mikropların bulunduğu görülür. Kısa bir zaman içinde diğer intan arazları gözükmeğe başlar. Nefes darlığı, yüksek ateş, çarpıntı, göğüste ağrı ile eksüda kısa bir zamanda artar. Bazen deri ve bronş yolu ile açılarak boşalır. Plevranın akut bir iltihabıdır. Buna katılan sekonder intanın sebebi nadir olarak bir ponksiyon, bazen de arada husule gelen anjin, fronküloz gibi bir hastalık veya bu çevredeki solunum yolunun bir intanıdır. Bazı vakalarda fistül teşekkül eder. Prognoz karanlıktır. Bu şekil plevra iltihabları sonunda, plevrada skleroz, az veya ileri derecede senfiz, paşiplörit bırakırlar.

Pnömotoraks eksüdaları intana uğramamış ise renkleri saman sarısı ve berraktır. Mikroskopta beher santimetre kübünde yüz kadar lenfosit görülür. Bu vakalarda 5 - 10 bin kadar lökosit sayılabilir. On binden fazla olduğu takdirde ampiyemin başlamış olduğunu düşünmek lâzımdır. Berrak olan eksüda da *Koch* basili % 80 müsbet netice vermektedir.

Sunî pnömotoraks esnasında eksüda berrak dahi olsa tüberküloz karakterdedir. Ampiyemin tedavisi için plevra boşulğu birçok antiseptik ilâçlarla yıkanır ve irin boşaltılır. Plevra boşluğu devamlı olarak temiz tutulur. Plevra boşluğunu temiz tutmak için bir çok şimik maddeler kullanılmaktadır. Gliserinli formalin (iyi fakat tahriş eder), metilen mavisi, jansiyan moru, merkükrom, gomenol yağı evvelce çok kullanılmakta idi. Halen plevra içine azokloramin solüsyonu, Penicilline, terramycine... % 20 PAS, *streptomycine*, I. N. H. (isonikotinik asit hidrazit 50 - 100 mlg.) elimizde en tesirli olarak kullandığımız ilâçlardır. Plevra içindeki irinli eksüda her boşaltmadan sonra bu ilâçlar plevra için konur. Fistüllü kronik iltihablarda amiloid teşekkül etmeden torakoplasti yapılmalıdır.

Plevra - akciğer delinmeleri : Muhtelif şekillerde görülürler. Bazı vakalarda 1 - 2 saat veya gün içinde kapanırlar. Bir kısım vakalarda ise bir kaç defa açılıp kapanırlar veya devamlı fistül haline geçerler. Bazen de süratle büyüyerek büyük bir yırtık olarak devamlı kalırlar. Solunumun her iki zamanında devamlı olarak kalan ve eksüda teşkil edenler de vardır. Etyolojisi çok değişiktir. Parsiyel ve kontrelektif pnömotorakslarda daha ziyade görülür. Çünkü bu vakalarda tüberküloz odakların devamlı olarak faaliyetini önlemek imkânı yoktur. Üst lobun yapışıklık ile müterafık tüberkülozu, aynı zamanda alt veya orta lobların pnömotoraksla kollaps hali, çok defa fistüllerin sebebi olmaktadır. Hava verildikten sonra yapışıklıkların gerilerek kopması, bilhassa yüksek müsbet tazyiklerle yapılan pnömotorakslarda sık görülür. Bu yırtılmalar fistül teşekkülüne sebep olabileceği gibi, ihmal edilerek fazla miktarda eksüdanın teşekkülü de bir sebep teşkil edebilir. İki taraflı pnömotoraksta daha çok görülür. Pnömotoraksın müessir olamadığı, yapışıklıklar bulunan vakalarda delinme daima göz önünde tutulmalıdır. Komplike ve tehlikeli olan pnömotorakslar daima terkedilmelidir. Anatomik ve etyolojik polimorfizm karşısında delinmenin muhtelif klinik tipleri yazılabilir. Delinme ve yırtılmaya göre kısa zamanda ölümle sona eren vakalar bulunmaktadır. Sağlam akciğer parankimasının iğne ile delinmesinden hiçbir zarar vukua gelmediğini çok defa görmekteyiz. İki taraflı pnömotorakslı hastalarda görülen yırtılmalar çok mühimdir. Çünkü iki taraflı pnömotoraksta her iki akciğeri tamamiyle basmak doğru değildir ve imkân olamaz. Her iki tarafa parsiyel veya bir tarafa tam diğer tarafa parsiyel pnömotoraks yapılmalıdır. Bu sebeple iki taraflı pnömotoraksta akciğer toraks cidarına daima yakın bulunur. Zedelenmek ihtimali çoktur. *Frank, Maltill* bir taraflı 778 pnömotorakslı hastadan 25 şinde (% 3,2

nisbetinde), iki taraflı pnömotoraksh 141 hastadan 30 unda (% 22 nisbetinde) delinme yazmışlardır.

Delinme ve fistül teşekkülü arazları : Yan ağrısı, akciğer parçasının silinmesine ait klinik ve radyolojik arazlar (amforik üfürüm, vomik şeklinde irin kusmaları) görülür. Hastalar plevradaki eksüdayı bu şekilde çıkarırlar. Çok defa fena kokuludur. bazen miktar itibariyle pek fazla olur. Ateş, delinmeden önce kendini gösterir. Manometrik arazlar çok mühimdir. Eğer geniş bir delinme varsa tazyik sıfır etrafında kalır değişmez. Plevra boşluğundan nekadar hava alınırsa alınsın sonunda manometrede tazyik sıfır üstünde kalırsa supaplı pnömotoraks vardır. Manometrik araz daima sabit değildir. *Bonafe* girinti ve çıkıntılı gayri muntazam bir mesir gösteren bazı yırtıklarda plevra içinde tazyik menfi kalabileceğini göstermiştir. Bu gibi vakalarda delinme şüphe edilirse plevradaki eksüda içine metilen mavisi gibi boyayan bir madde şırınga edilir. Eğer delinme varsa balgamda mavi rengi buluruz. Bu vakalarda plevradaki irinli iltihap *Daken* solüsyonu veya iyotlu maddelerle yıkandığı zaman, hasta kent şeklinde öksürdükten sonra balgamında kullanılan solüsyona göre iyot veya klor lezzeti duyar. Bu hâdise plevra veya akciğerde bir fistülün mevcudiyetini gösterir, Ponksiyonla alınan irinli eksüdanın bakteriyolojik muayenesinde, patojen mikroblarla beraber florlar görülür. Delinme ile müteafık olmayan eksüdalar yalnız patojen bir mikrop tarafından husule gelmektedir. Böyle muhtelif mikroplar bulunan eksüdalarda her şeyden evvel akciğerle plevra arasında bir fistül düşünmek lâzımdır.

Tüberkülozun iki taraflı olması : Hastalık bir taraflı iken pnömotoraksı müteakıp iki taraflı olur. Bunu metot fenalığı olarak bir ârıza gibi kabul etmek doğru mudur? *Rist*'in dediği gibi; (ilk önce hasta olan tarafa pnömotoraks tatbik edilmekle hastalığın sağlam tarafa geçmesine yardım edildiği doğru değildir. Kendi kendine terkedilmiş, pnömotoraks yapılmamış bu gibi vakalarda da hastalık iki taraflı olmaktadır). Hasta olan tarafa pnömotoraks yapıldığı zaman, buradaki lezyonun basılmasiyle mukabil tarafa hastalığın atlamasına çok defa mâni olunmaktadır. Eğer pnömotoraks yapılmayan tarafta uyur halde bir lezyon varsa pnömotorakstan sonra bu tarafta faaliyetin arttığı görülebilir. Bu bir bilaterisation yani iki taraflı olmak hâdisesi değildir. Esasen uyur halde bulunan bir lezyonun faal hale geçmesinden ibarettir. Bütün yeni lezyonlarda olduğu gibi gürültülü arazlar verir. Veya sessiz olarak seyredebilr.

Hasta olan akciğer parçasına ait ârızalar : Hasta olan sahalar kısmen nüfuz edilebilir bir halde kalırlar. Bundan dolayı hasta akciğer parçası kollabe olduğu halde bu kısma ait evolütif pusseler olabilir (*Pirquet, Giraud*). Ateş, kan tükürme, balgam... gibi klinik arazlar gösterir. Bu vakalarda klinik arazları izah için aynı zamanda akciğer veya plevrada bir komplikasyon bulunup bulunmadığı aranılmalıdır.

Mediyastinum fıtkı : Radyoskopi veya radyogarfide görülerek teşhis edilebilen ve sunî pnömotoraksın sık görülen komplikasyonlarındandır. *Frank, Matill* tarafından tetkik edilen 919 hastadan 81 inde görülmüştür. Fıtığın soldan sağa veya sağdan sola doğru olmasının bir kıymeti yoktur. Pnömotoraks sıfır tazyik hattâ menfi tazyik ile yapılsa dahi vukua gelebilir. Bütün mediyastinum fırtıkları ön kısımdadırlar. *Nitsche* (*anteriorweak spot* - önde zayıf olan saha) olarak vasıflandırmıştır.

Mediyastinumun üç mühim fonksiyonu bulunmaktadır. 1) İki akciğer arasında bir perde şeklinde gerilmiş olarak her iki akciğer kanadının biribirinden ayrılmasını temin eder. 2) Hayati hâdiselere yol verir. 3) Lenfa yolları için bir toplanma yeri teşkil eder. Dışarıdan bir tazyik ve çekme sebebiyle mediyastinum yerini değiştirir. Mediyastinum boşluğu bir kum saati şeklindedir, en dar kısmı kalbin üzerinde bulunur, yukarı ve aşağı kısımları olmak üzere iki sahası vardır. Arka kısmında; yemek borusu, inen aort, vena azygos, vagus sinirleri, sympaticus, ductus thoracicus bulunmaktadır. Ön kısmında ise kalb, yükselen aort ve kavsi, pulmoner arter, vena cava sperior, trakea, büyük bronşlar, frenik sinirleri, thymus veya bakiyesi vardır. Eğer sternum kaldırılarak toraks açılacak olursa manubrium sterni'nin üst ucundan kalbe kadar uzanan gevşek bir bağ dokusu görünür (timüs yuvası). Burası mediyastinumun ön zayıf noktasıdır (Nitsche). Mediyastinumun ikinci zayıf noktası bunun arka kısmında bulunmaktadır. (Arkada omurga ve buna yaslanmış olan aort, önde kalb ve yemek borusu). Pnömotoraks esnasında plevra boşluğunda tazyik neticesi bu zayıf noktalardan mediyastinuma ait (dislocation) fıtık meydana gelmektedir. Pnömotoraksın ihtilâtı olarak meydana gelen mediyastinumun yer değiştirmesi ciddî bir ihtilât sayılmaz.

Ufak ve basit olan fıtıklar radyoskopide nefes alındığı zaman kaybolurlar, nefes verildiği zaman daha âşikâr görülürler. Birçokları hiç bir âraz vermezler, yalnız arzu ettiğimiz kollapsa mâni olurlar. Mediyastinum fıtığı bulunan vakalarda pnömotoraks sık sık fakat az miktarlarda hava vererek yapılmalıdır. Bu suretle fıtık büyümez ve devamlı kollaps temin edilir. Eksüda teşekkül ederse mediyastinum tesbit edilir, bu zaman fıtık da ortadan kalkar. Pnömotoraks yapılmayan vakalarda da mediyastinum fıtığı görülebilir. Akciğer tepesinin kuvvetli yapışıklığı neticesi büzülmesi sebebiyle mediyastinumu kendi tarafına çekerek fıtıklar yaptığını klinikte görmekteyiz. İki taraflı pnömotoraksta; bir taraflı pnömotoraksın tamamiyle aksine olarak radyoskopide nefes alma zamanında fıtık daha iyi görülür, nefes verme zamanında ise ufalır.

Pnömotoraksın ihtilâtları arasında sık olmamakla beraber ilk pnömodan sonra femoral tromboflebit görülmektedir. Buna sebep olarak uzun müddet yatakta istirahat ile kan dolaşım hızının azalması ve allerji gösterilmektedir. Keza pnömo esnasında sağlam olan akciğerin alt lobunda atelektazi görülebilir. Netekim aynı hâdise plöroskopiden sonra dahi olmaktadır.

Mide ve barsak bozuklukları : Vakaların % 7 sinde görülmektedir. Kusmak, toksik ishaller sık olur. Görünüşde hiç bir sebep olmaksızın zayıflama vardır. Bazı hastalar pnömotoraksın ilk hafta veya aylarında zayıflarlar. Bu

klinik olarak izah edilememiştir. Mide, barsak bozuklukları altı haftadan üç aya kadar sürer. *Bonafe, Mollard,* akciğerin iç ifraz vazifesinde bir bozukluk olarak bunu kabul etmektedirler.

Nadir olmakla beraber sunî pnömotoraks esnasında şu arızalar da görülebilir : a) Solunum yetmezliği, yorgunluk, zayıf nabız, el ve ayak uçlarında siyanoz. Bu zaman yatkata istirahat, kalbi kuvvetlendiren ilâçlar verilir. Bir miktar hava geri alınır. b) Mukabil tarafta plevra iltihabı görülebilir. Patojenisi karanlıktır. c) Diyafram hipotonisi ve düşmesi olur. Muhtelif şiddette vukua gelir. Kubbenin tersine dönmesine kadar ileri giden vakalarda 39 - 40 derece ateş, kuvvetli yan ağrısı ve çok defa irinli eksüda ile beraberdir. Eksüda derhal boşaltılmalıdır. Kubbenin bu vaziyeti anomali ile izah edilmez. d) Plevra boşluğunda serebst cisimler olup (*fibrin body*) fibrin oturmasından ve toplanmasındandır.

BRİDEKTOMİ

1913 de *Jacobeus* ilk defa olarak plevra boşluğunun görülmesi için torakoskopu bir teşhis vasıtası olarak, daha sonra da pnömotoraksta akciğerin kollapsına mâni olan bridlerin kesilmesi için kullandı. Bridlerin kesilmesine bridektomi veya *Jacobeus* ameliyatı denir.

Torakoskopi teknik ve neticeleri : Torakoskopide muvaffak olmak için sabırlı ve temkinli hareket edilmelidir. Ufak bir hata muvaffakıyetsizliğe sebep olur. Torakoskop üç parçadan ibarettir : 1) Optik kısım (sistoskop gibi), 2) Trokar ve mandreni; 3) Boşaltma kanülü.

Trokarın bir prizmatik bir de oküler (göze gelen) kısmı vardır. Torakoskop tübünün ucunda ameliyat sahasını aydınlatmaya yarayan bir lâmba bulunur. *Jacobeus* tarafından meydana konan bu âlet son seneler zarfında *Kramer, Unverricht, Graff, Maurer* tarafından tekemmül ettirilmiştir. Torakoskop plevra içine evvelâ diyaframlı bir trokar sokulduktan sonra sevkedilir. Trokarın mandreni çekilip yerine torakoskop sokulur. Diyafram bunun arkasından kapanır. Böylece atmosfer havasının plevra boşluğuna girmesine mâni olur. Trokar üzerindeki endeks, âletin girdiği derinliği bize gösterir. Torakoskop okülerinin dış çevresinde bir düğme vardır. Bu düğme prizmatiğin vaziyetini yani sevkedilen şuanın istikametini gösterir. Boşaşltma kanülü trokarın içine tatbik edilir. Plevra boşluğunda eksüda olduğu vakit, eksüda sahanın (rüyet sahası) görülmesine mâni olursa kanülle boşaltılır. Dördüncü olarak bir de enterrüptörle teçhiz edilmiş bir transformatör lâzımdır. Lâmbanın yanmasına ve *circuit*'nin kapanmasına yarar. Esası teşkil eden bu kısımlardan başka biri yabancı cisimleri tutmağa diğeri biopsi yapmak için yarayan iki pens vardır.

Bazı müellifler torakoskopun okülerine bir fotoğraf âleti takarak resim almayı düşünmüşlerdir. Alınan neticeler o kadar memunuiyet verici olmamıştır. Çünkü penbe kırmızı renkteki plevra pek az aktinik bir ışık vermektedir. Torakoskopun sterilizasyonu kuru olmalıdır. Bunun için bir epruvet içinde 120 derecede yarım saat bırakmak kâfidir. Trokarın kaynatılarak sterilizasyonu daha iyidir. Torakoskop ise absolü alkol içinde bırakılır. Kullanılacağı zaman steril su ile çalkanır ve steril bir gazla silinir. Kolay görebilmek için hasta karanlık bir odada ameliyat masası üzerine yatırılır. Bütün yorgunluklar ve ameliyatın uzun sürebilmesi ihtimaline göre yastıklarla hasta rahat bir şekilde olarak ameliyata başlanır. Kol, torakstan mümkün olduğu kadar fazla ayırtılarak el baş üzerine konur. Kaburga aralıkları genişletilir. Trokarın sokulacağı yer geniş olarak seçilmelidir. Önde veya akada olsun koltuk altı çevresinden kaçınmak lâzımdır. Trokarın vaziyetine göre muhtelif manevralar yaptırılmak icabedeceğinden eğer torakoskopi bu bölgede yapılacak olursa, toraks plevrasında bir dekolman olabilir. Erkekte toraksın ön kısmında sağda, 3, 4, 5 inci kaburgalar arasında, ön koltuk altı çizgisiyle parasternal çizgi arasından ponksiyon yapılmalıdır. Solda klavikula orta çizgisinden giden ön koltuk altı çizgisi arasına 3 - 4 üncü aralıklarda ve beşinci aralıkta aynı koltuk altı çizgisine hemen yakın olarak ponksiyon yapılır.. Kadında 7 nci aralık en elverişli yerdir. Trakoskopi eğer yalnız teşhis için olmaz da aynı zamanda bridleri kesmek maksadiyle yapılıyorsa, trokarın sokulma yeri şüphesiz bridlerin bulunduğu çevreye tâbi olacaktır.

Derinin iyot tentürüyle lokal dezenfeksiyonu yapıldıktan sonra 90 derecelik alkolle deri silinir. % 2 novokain solüsyonu ile deri altına ve adalelerin alt kısmına kadar anestezi yapılır. Operatör vaziyet alır, gaz, kompres, alkol, eter ve düz bir bistüri hazırlanır. Bistüri ile trokarın derinden kolaylıkla girebilmesi için bir delik açılır. Trokar sokulur. Kışın torakoskop kullanılmadan önce görme sahasını daha net görebilmek için trokarı sıcak steril su ile ısıtmak lâzımdır. Trokarı plevra boşluğuna soktuğumuz zaman, âletin girdiği yerden kan sızarak lâmba veya prizmatiği kirletebilir. Bundan ötürü trokar içinin tamamiyle kuru olmasını temin etmeden torakoskop sokulmamalıdır. Mandren çıkarıldıktan sonra böyle hallerde trokarın iç kısmı steril bir gaz beziyle silinir. İçabettiği takdirde böyle birkaç defa silmek lâzım gelir. Bundan sonra torakoskop sokularak plevra boşluğu muayene edilir. Sağlam plevra ve toraksın iç kısmının anatomik manzarasını bilmek lâzımdır. Toraks içini kaplayan plevra, penbe ve beyaz şeritler kaburgalar ve aralıklarını gösterir. Normal olarak plevra düz, parlak hafif refrenjandır. Plevra altında akciğerin lobüler teşekkülleri gözükür. Çocuklarda parankimanın rengi penbedir. Yaşlılarda akciğer tamamiyle kollabe olduğu zaman kırmızı sincabi renktedir. Tam kollaps olmadığı zaman esmer mavidir. Lobüller arasındaki bölmelerde bazen mavimtrak sideroz çizgileri gözükür. Solda kalb plevra

boşluğunda vuruyormuş hissini verir. Aort, şekli ve vurmasiyle, *arcus aortica*dan, frenikusun deliğine kadar *arteria anonyma* (*tr. brachio - cephalique*) görülür. Büyük damarların bu *point de repair*'leri bu çevredeki yapışıklıkların kesilmsinde çok ehemmiyetlidir.

Endikasyon : Sunî pnömotoraks tedavisi esnasında torakoskopiye ihtiyaç vardır. Akut plörezilerin ilk zamanlarında torakoskopide plevranın hacmi çok değişiktir. Toparlak veya beyzi şekilde gölgeler gözükür. İltihablı olan plevra parlaklığını kaybeder. Damarlar geniş ve canlı kırmızı bir manzara ile dalbudak halinde yayılmış olarak görülür. Tek tek veya biribirleriyle karışmış olan bu tablo akut plöreziyi düşündürmelidir. Bu iltihablı hal plevranın her iki yaprağında da olabilir. Daha sonrakları plâklar halinde jelatinli bir eksüda teşekkül eder. Bazen küçük beyaz damlacıklar ve kolonlar halinde bir eksüda görülür (fibrinöz plörzi). Bu damlacıkların üzerinde sarı yeşilimtrak bir su aktığı görülür. Bu zaman plörezi eksüdatif devreye geçmiş demektir. Yani serofibrinöz olmuştur. Torakoskop bazı plörezilerin iltihaplı hiperemi safhasında kaldıklarını (hiç eksüda teşekkül etmeksizin) göstermiştir.

Eksüdalı olmayan bu şekiller pnömotoraks esnasında husule gelen bazı ateş yükselmelerini izah eder. Klinik ve radyolojik arazlar göstermediğinden bu hal anlaşılamaz. Bazı subakut şekillerde plevra kalınlaşır ve bulanık bir manzara gösterir. Bazen ise kırmızımtrak bir zemin üzerinde tüberküller dağınık bir halde görünürler. Bir kısım müellifler bu tüberküllerin kazeifikasyon haline kadar evolüsyonlarını ve irinli bir eksüda teşekkülünü takip edebilmişlerdir. Uzun müddet kalmış eksüdaların manzarası çini mürekkebiyle boyanmış tapyoka çorbasına benzer (*Pirquet*).

Bridlerin teşekkülleri ve bünyeleri : Bridler fibröz, psödomambranlardan ibarettir. Epitelyumu kaybolmuş, plevra enfiltrasyona uğramıştır. Yapışıklıkları teşkil eden bu bridler başlangıçta konjonktiva ve damarlı bir dokudan teşekkül eder. Solunum hareketleri yeni teşekkül eden dokunun uzamasına sebep olur. *Jacobeus* bridlerden muhtelif kuplar yaparak tetkikatta bulunmuştur. Bu kuplar bridlerin akciğerle birleşmiş olduğu noktadan, toraks çeperine bridin yapıştığı hizadan alınmıştır. Akciğerden bir santim uzaktan alınan kuplarda akciğer parankima dokusunun daima bulunduğunu göstermiştir. Halbuki bridlerin ortasından alınan parçada akciğer dokusu bulunamamıştır. Bunun yerine gevşek, gittikçe fibröz hale geçen bir konjonktiva dokusu örtülmüştür. Toraks cidarına yapışık yerden alınan kuplarda konjoktiva doku tamamiyle gevşektir, damarlar burada sona erer. Pnömotoraks esnasında plevrada fibröz ve bir santim kalınlığına kadar varabilen yapışıklıklar görülebilir. Kalın yapışıklıklar kavernin çevresinde olursa çok dikkat etmek lâzımdır. Bu yapışıklıklar bir divertikül şeklinde olabileceği gibi damarlardan da çok zengin bulunabilir. Bridlerin plevra boşluğundaki şekilleri yerlerine göre; tepeden ikinci kabur-

gaya kadar şerit, zar şeklinde ve sathidir. Altıncı lateral 3 - 4 - 5 inci kaburgalar hizasında bermutat şerit ve zar şeklinde olurlar. Diyafram hizasında çok kalın, dayanıklı ve müteharriktirler. Bunlar kollaps tedavisine bir engel teşkil etmezler.

Torakoskopun trokar ve mandreninden başka daha küçük kalibrada biri düz diğeri esnekliği ile eğrilebilir iki diğer trokar vardır. Bu sonuncusuna *chemise flexible* denir. Torakoskoptaki üç galvanizanstan biri düz diğer ikisi eğridir. Eğri olan anslardan birinin ucunda bir bıçak vardır. Trokarı çevreleyen havai bir dispozitif, termokoterden müdahale esnasında çıkan dumanı süpürmek üzere bir hava cereyanının geçmesini temin eder.

Torakoskopi için pnömotoraks ne çok yeni ve ne de çok eski olmalıdır. Keza eksüda dahi bulunmamalıdır. Bununla beraber bu şartların tam olarak bulunması pek nadir olarak mümkündür. Zayıf hastalarda ameliyattan sonra husule gelen komplikasyonlar çok ağır olur. Bridektominin esasını bridlerin lokalizasyonu ve yapıştığı noktalarla, şekli teşkil eder. Bunun için hastalar radyografi, tomografi ile iyi bir şekilde kontrol edilmeli ve stereoradyografik resimler alınmalıdır.

Torakoskop mümkün olduğu kadar yapışıklık yerinden uzak ve müsait bir yerden sokulmalıdır. Fibröz natürde şerit ve zar şeklinde olan bridler az damarlı ve akciğerin parankima dokusundan mahrumdurlar. 3, 4 ncü aralıkta olursa bridektomi için iyi bir endikasyon teşkil ederler. Diyafram bridleri ancak ufak bir endikasyon gösterirler. Senfizler kısa kalın ve adetleri çoktur. Bunlara dokunmak doğru değildir. Bridler hava ile tamamiyle çevrilmiş olmadıkça katiyen kesilmemelidir.

Bridler toraksın ön kısmında bulunuyorsa manevrayı serbest olarak yapabilmek için galvanokoter toraksın arka kısmına mümkün mertebe uzak olan bir yerden sokulmalıdır. Bridlerin toplandığı yer orta koltuk altı çizgisi veya arkada ise trokar önden sokulur. Ponksiyon yerinin yüksekliği yapışıklığın yüksekliği ile aynı hizada olmalıdır. Öndeki yapışıklıklar için 4 ncü aralık en münasip yerdir. Arkada ise ikinci aralık seçilmelidir. Galvanik ansın intihabı yapışıklığın yukarda veya aşağıda olmasındaki vaziyete tâbidir. Düz ans ile aşağıda ve orta kısımdaki yapışıklıklara daha kolay erişilir. Eğri olan ans önde ve arka yukardaki bridler için kullanılmalıdır. Seçilen yere göre deri ve deri altına lokal anestezi yapılır. Bridlerin yapıştığı noktaya dahi anestezi tavsiye edilir. Bu anestezi sürme veya pikür şeklinde yapılır. Pikürle yapılırsa iğne torakskopun kontrolü altında olarak bride doğru sevkedilir. *Unverricht* anestezinin nüfuzundan emin olabilmek için solüsyonu metilen mavisi ile boyamağı tavsiye eder. Galvanik ansın işlemesi temin edildikten sonra torakoskopta kanül nihayetindeki ansın çıkmasına dikkatle bakılarak ans rezeke edilecek brid istikametinde sevkedilir. Galvanik ans iyi bir şekilde sokulmalıdır.

Akciğerin bir çıkıntısı veyahut bir kıvrıntı ile saklanılabilir. Bu zaman dikkatle geri çekilir, başka bir istikametten sokulur. Bu manevralar yavaş ve akciğerin yaralanmasından çekinilerek yapılacaktır. Bridleri kesmeden evvel cereyanla kızarmamış olan ansla bridlere dokunmalı bu suretle bridlerin gerginlik derecesi ve kuvveti denenir. Bazen bu deneme esnasında bridlerin ayrıldığı görülür. Ansı müdahalelerden pek kısa bir zaman evvel kızartmalıdır. İltisakın şekline göre şerit veya zar şeklinde bir veya birkaç tane olmasına göre yavaş yavaş koterizasyon yapılır. Aynı büyüklükte olmayan muhtelif bridleri kesmek için evvelâ en inceleri sonra da büyükleri yani en ziyade fibröz olanları kesilir. Kesmeden evvel ans *rouge sombre* olacaktır *rouge blanc* kanamalara sebep olur. Biribirini takip eden dokunmalarla gayet yavaş olarak koterizasyon yapılır. Bu zaman doku lif lif ayrılır. Eğer çok fazla duman olursa koterizasyon bir zaman için bırakılır, trokara *soufflerie de Richardson* tatbik edilir. Böylece müteaddit manevralarla ameliyata dikkatle devam edilir. Kesilen bridler koparken hususi bir ses verirler. İltisak ne kadar kuvvetli ise ses de o şekilde dğişiktir. Eğer kesme esnasında bir damara tesadüf olunursa bunu en sonraya bırakmalıdır. Normal olarak kanama tehlikesi azdır. Tehlikeli olduğu zaman hemostatik pens kullanılır. Ameliyat bittikten sonra trokar çıkarılır, deri dikilir veyahut bir pensle yaranın iki kesik kenarı kapatılır, alkol iyot tentürü sürülerek kompressif bir pansıman tatbik edilir. 3 gün sonra bu pansıman kaldırılır. Zayıf hastalarda kapanma daha uzun sürer. Ameliyat yapıldığı gün akşamı öksürüğe karşı gelmek üzere bir morfin veya *eucodal* şırıngası yapılmalıdır. Geniş satıhlı (*en pied d'escargot*) yapışıklıklara dokunulmamalıdır. Bunlar torakoplâsti yapılacak vakalardır. *Von Murlat* bu gibi vakalarda hem pnömotoraks he de torakoplâstiyi beraberce tatbik etmektedir. Bu müellif geniş ölçüde olan böyle bir yapışıklığın hizasındaki kaburganın kaldırılmasını tavsiye eder.

Arızalar : İyi bir teknikle hemen hiçbir arıza görülmez. Arızalar çok defa teknik hatasındandır. Bridlerin bulunduğu yer ve şeklinde tesadüf edilen müşküller teknikte hataya sebep olur. Hastaların ameliyat esnasında sakin olması lâzımdır. Ameliyatı yapan doktorun manken üzerinde torakoskop ile eksersiz yapması faydalıdır.

1) Kanamalar : Venaların kanamasının ehemmiyeti yoktur. Arterlerin kanaması daha nadir fakat tehlikelidir. Akciğerin koterizasyonundan olan kanamalar endişe vericidir. Ameliyattan sonra, hasta yatakta 2 - 3 gün tam istirahatte bırakılmalıdır.

2) Ameliyattan sonra gözüken ağrılardır. Kısa bir zamanda geçer.

3. Komplikasyonlar : Deri altı anfizemi, mediyastinumda anfizem olur. Plevrada reaksiyon ile sero - fibrinöz, kanlı ve irinli eksüda toplanabilir.

Bridektomiden alınan neticeler teknik noktasından çok memnuniyet vericidir. Ameliyattan sonra derhal iyi bir netice beklemek doğru değildir. Brid kesildikten sonra yapılan pnömotorakslar neticeyi meydana çıkarır. Klinik ola-

rak ateş düşer, basil kaybolur ve iyilik teessüs eder. Bu netice 3 haftadan birkaç ay içinde görülür. Teknik ve klinik iyi neticeler şerit ve zar şeklindeki bridlerin kesilmesinden sonra görülür. Her ne olursa olsun birçok vakalarda bridlerin kesilmesi proğnozu düzeltir ve pnömotoraks istenilen şekle girer. *Peter Noster* lokal anestezi yaptıktan sonra kaburgayı kaldırarak ve kaburga mesrince buradan bir veya birkaç parmakla elini plevra boşluğu içine sokarak yapışıklıkları gayet dikkatli bir surette serbest hale getirmektedir. Plevra senfizlerinde bu usul tavsiye edilir. Bu şekilde komplikasyonlar daha azdır, fakat alınacak netice daha az emindir.

OLEOTORAKS

Bernou 1922 de oleotoraksı akciğer tüberkülozunda bir tedavi şekli olarak tanıttı. Akciğer lezyonu üzerine baskı yapamıyan pnömotoraksların fena tesirlerini azaltmak, basilli, irinli balgam çıkarılmasına rağmen hastaların genel durumlarını iyi bir şekilde tutmak ve cerrahî tedaviye elverişli bir halde bulundurmak bu tedavi ile mümkün olmaktadır. *Bernou*, 1) Pnömotoraksın irinli plevra reaksiyonları tehlikesine karşı, 2) Plevrada basilli eksüdanın uzun zaman kalmasına mâni olmak, her iki plevra zarlarının kalınlaşması ve tüberkülizasyonu tehlikesinden korunmak düşüncesiyle geniş ölçüde oleotoraks tatbik etmiştir. Oleotoraksın pratikte kıymet ve önemi, yerinde ve iyi bir teknikle yapılmasındadır.

1) Antisenfizer olarak (senfiz tehlikesine karşı oleotoraks): Sunî pnömotorakslarda senfiz husule gelmeğe başladığı zaman yapılır. Bu vakalarda oleotoraks muhakkak sanatoryumda yapılmalıdır. Eksüda bulunan bir pnömotoraksta senfiz tehdidine karşı oleotoraks müessirdir. Bu tesir, hem yağ baskısının devamlı olmasından senfiz üzerine, hem de basilli eksüda üzerine antiseptik olarak vukua gelir. Oleotoraksın senfiz teşekkülüne karşı tesirine itiraz edenler vardır (*Izard - Pissavy*). *Bernou* ise, oleotoraks mekanik olarak birbirine kaynamak ve lehimlenmek üzere temasa gelen plevra zarlarını devamlı olarak uzaklaştırır ve senfize mâni olur demektedir (*blocage huileuse de la plevre*). Bu yağ blokajı için plevra boşluğu doldurulurken hiçbir surette *surpression* (yüksek tazyik) bulundurmamalıdır. Plevra boşluğundaki manometrik tazyik ile ponksiyon hizasındaki hava tazyiki biribirinin eşiti olmalıdır.

2) Tazyikli oleotoraks (kompressiv oleotoraks) : Pnömotoraks akciğerdeki lezyonun üzerine (kavernli olsun veya olmasın) hattâ müsbet tazyiklerle dahi kâfi derecede tesir edemezse bu şekildeki oleoraks iyi bir tesir yapar.

3) Mediyastinum gevşek olduğu zaman pnömotoraks tesirini yapamaz. Bu halde menfi tazyikle oleotoraks tatbik edilir.

4) Pnömotoraks komplikasyonlarından basilli plevra iltihablarında oleotoraks yapılır (dezenfektan oleotoraks). Akciğerin basilden bu kadar zengin bir su içinde masere olmasına razı olunmamalıdır. *Bernou,* bu şekil tedaviye plevra boşluğunun yağlı bir plombajı demektedir.

5) Sekonder olarak intana uğramış basilli plevra iltihaplarında antiseptik bir olotoraks iyi neticeler verebilir. Plörotomi ve torakoplastiden evvel tecrübe edilebilir. Plevradaki intana uğramış eksüdayı tamamiyle boşalttıktan sonra plevra boşluğunu fizyolojik su ile yıkamalı, sonra antiseptik yağ doldurulmalıdır.

6) Plevra delinmelerinden sonra husule gelen akciğer fistüllerinde tatbik edilen oleotoraks faydalı olmaktan ziyade çok defa zararlıdır. Yağ, bronşlara açılır ve ağır müdahalelere sebep olur (*Achard*).

Oleotoraksın tatbik tarzı : Pnömotorakstan daha zordur. Kullanılan yağ ince delikli iğneden ancak kuvvetli tazyikle geçerek plevra boşluğuna girer. Bu yağlı madde plevra için muharriştir. Şırınga edilen yağın toraks cidarına kaçması veya oleotorakstan sonra buraya girmesi fena neticeler verir. Bundan çekinmek lâzımdır. Plevra boşluğu içine verilen yağ kitlesinin vaziyetinin ve mediyastinumdaki değişikliği görmek için röntgen bize çok yardım eder. Oleotoraks tedavisi için başta gomenol, ökaliptol (% 3 - 8) katılmış parafin yağı ve zeytin yağı steril olarak kullanılmaktadır. Kuru etüvlerde orijinal şişeler içinde sterilize edilir. 1/3 ökaliptol ve 2/3 gomenol nisbeti tercih edilmelidir. Sıcak yağ daha kolay şırınga edildiğinden 38 derecede benmaride ısıtılmalıdır. İç kutru bir buçuk milimetre büyüklüğünde olan iğneler plevradaki irini boşaltmak için çok iyidir. Yağ şırıngası için (N. 1) mandrenli *Küss* iğnesi kullanılır.

Oleotoraks için birçok âletler vardır. *Thin* âleti, *Hinault, Guinard* âleti gibi. Bunlar pratik değildir. *Küss*; 50 sm lik bir şırınga kullanılmasını tavsiye eder. Bu şırınganın pistonunu bir atmosfer hava veya daha fazla baskılarla durdurmak mümkün olmalıdır, yani yağ istenen baskı ile hareket edebilmelidir. Şırınganın nihayetinde kollu iki uclu bir musluk bulunmalı ve bu kolaylıkla, çabuk açılıp kapatılmalıdır. Bu uçlardan birisiyle yağ çekilir, diğeri ile bu yağ plevra boşluğuna şırınga edilir. Ufak baskılarla her defasında 4 - 5 sm^3. yağ plevra içine verilir. Plevra içindeki baskı yağlı bir manometrede takip edilerek okununr. Yağ baskısı birkaç santimetreden 70 santimetreye kadar kullanılır. Okunan rakamlar basit bir hesapla su baskısına kalbedilebilir. Yağın ağırlığı düşünülerek 1/7 nisbetinde bu baskıyı azaltmak lâzımdır. Plevra boşluğuna yağ şırınga edileceği zaman hasta rahat ve sakin olmalıdır. İğnenin ucu plevra içindeki yağ kitlesinin içine girdiğine tamamen kanaat getirmeden şırıngaya başlamak tehlikelidir. Şırıngadan evvel bir miktar yağ çekip iğne ucunun hakikaten yağ kütlesi içinde olup olmadığına bakmalıdır. Yağ şırıngası

yapılırken şırınga iğnesini kendi kendine bırakmalı, eğer iğnenin dış ağzından dışarı yağ akmıyorsa ve bu suretle akmadığı müddet içinde yağ şırıngasına devam edilmelidir. İğne çıkarılmadan evvel şırınga içine biraz hava çekilerek iğne deliğinden plevra içine verilmeli ondan sonra süratle iğne çıkarılmalıdır. İğne sokulduktan sonra yerinde güzel bir şekilde tesbit edilmelidir. Hastaların şişman veya zayıf olmasına göre iğnelerin seçilmesi lâzımdır. Oleotoraks eğer pnömotoraks veya bir eksüdadan sonra tatbik edilecek ise 5 - 20 sm^3. gibi az miktarda plevranın istidat ve kabiliyetini denedikten sonra bir seansta 400 - 600 sm^3. yağ verilebilir.

Hastaya aynı zamanda pnömotoraks da tatbik edilmek lâzım geliyorsa bu zaman iki iğne kullanılır. Birinci No. 2 iğne ve bir lökoplast ile tesbit edilerek plvradaki hava boşluğunun üst kısmı hizasına sokulur. Bu iğne pnömotoraks âleti ile plevra içindeki gazın çekilmesine yarar. İkincisi yağ şırınga etmek üzere aşağıdan (N. 1) iğne göğse batırılır. Yağ şırınga edilmekle yukardaki iğneden o miktarda gaz dışarı çıkar. Bir taraftan da manometreye vakit vakit bu iğne bağlanarak plevra içindeki baskı okunur.

Yağ şırıngası eğer plevradaki eksüda yerine ikame edilmek üzere yapılırsa çok defa çekilen eksüdanın tamamiyle hacmine müsavi olarak bir ponksiyonla yağ konur. Bazı vakalarda mediyastinum mevkiini değiştirir. Bu vakalarda iki zamanda yapmak lâzımdır. 1) Trokar vasıtası ile eksüda boşaltılır. 2) Pnömotoraks âleti ile hava geri alınır ve trokarla yağ doldurulur. İğne çıkarıldıktan sonra deliğinden yağın gelmemesine dikkat edilmelidir. Toraks cidarında parafinomların teşekkül etmemesi için toraks kuvvetli bir şekilde sargı ile sarılmalı ve hasta ponksiyon tarafına yatmalıdır. Sathi kavernlerle temasa gelmiş ve kalınlaşmamış plevralar üzerinde, müteaddit bölmeler gösteren bridlere yüksek tazyiklerle oleotoraks tehlikelidir (*Bordet*). Oleotoraks ankiste değilse ve mediyastinum ile temasta bulunuyorsa mediyastinumun itilmesi neticesi kalb ve büyük damarların itilerek yerlerinin değiştirilmesinden sakınmak lâzımdır. Oleotoraks ile kollapsa taannüd eden kavernlerin silinmesi ve kaybolması için lâzım gelen tazyikleri verebilmek ancak mediyastinumun bu tazyiklere dayanabilmesiyle mümkün olur.

Bir senfize karşı koymak ve bir kompresyon için kullanılan oleotoraks beklenen neticeleri vermemektedir. Fena bir teknik ve yerinde seçilmeyen vakalarda âni ölümler görülmüştür. Pnömotoraks senfizleri ne kadar erken oleotoraks ile tedavi edilirse o kadar iyi netice alınır. Bir tarafa tam, diğer tarafa parsiyel olarak iki taraflı oleotoraksa tahammül eden hastalar görülmüştür (*Rist*). Oleotoraks ile kavernlerin basılma ve silinmesi ancak şırınga edilen yağın muharriş tesiriyle plevra zarlarında kalınlaşma olmadığı takdirde tehlikesiz olabilr. Plevranın yağa karşı reaksiyonu bazen pek şiddetli olur. Bunun tehlikesi çoktur. Plevra zarlarının kalınlaşması bazı zararlara sebep ola-

bilir. Pnömotoraksta olduğu gibi oleotoraksta da sertleşmiş bridler kollapsa oldukça mukavemet ederler. Oleotoraksta mediyastinum itilmesi pnömotorakstan daha fazla olur.

Oleotoraksta mekanik tesir mümkün mertebe az miktarda yağ ile yapılmalıdır. Bunun için de mediyastinumun sert ve mukavim olması lâzımdır. Mediyastinumun mukavemeti, plevranın iltihaplı reaksiyonu sayesinde arttırılır. Mediyastinumu örten plevra zarı, plevranın iltihaplı reaksiyonu ile kalınlaşır. Yağ tazyiki ile muvazenede kalabilecek bir cidar haline geçen veyahut sert bridler ve yapışıklıklar basılan akciğer kitlesinin itilmesine karşı koyarak elektif bir oleotoraks teessüsüne yardım eder.

Hiçbir oleotoraks kuvvetli basıcı değildir. Zorlanırsa oleotoraks zararlı olur. Hafif tazyikle oleotoraksın tehlikesi azdır. Pnömotoraks tedavisi tesirsiz kaldığı zaman bu şekil tedaviden faydalanılabilir. Son senelerde bilhassa antibakteriyel ve cerrahî tedavinin inkişafından sonra oleotoraks önemini kaybetmşitir.

PNÖMOPERİTUVAN
(Karın havası)

Pneumoperitoneum (pneumoabdomen), pneumoskos (Ponfick) isimlerini alan pnömoperituvan deyince karın boşluğunda hava veya bir gaz bulunması anlaşılır. Eğer bir tedavi maksadiyle karın boşluğuna gaz veya hava doldurulursa artifisiyel pnömoperituvan denir.

Pnömoperitoneum, akciğer tüberkülozu tedavisinde kavernlerin kapatılmasını temin maksadiyle tatbik edilen müdahalekâr (mekanik) kollaps tedavi usullerinden biri olarak bugün klinikte yer almıştır. Hususiyele akciğerin kaidesindeki lezyonların tedavisi maksadiyle 1934 de *Banyai* tarafından tavsiye edilen bu tedavi şekli yani karın içine iğne sokularak hava vermek eski bir usuldür. 1872 de *Spencer Wells* yumurtalıklarında kist olan bir kadını ameliyat ettiği zaman perituvanında tüberküloz bulunduğunu görmüş, laparotomiden sonra bu tüberküloz lezyonun süratle iyileştiğini müşahede etmiştir. Bu vakadan sonra yavaş yavaş buna benzer birçok müşahedeler neşredilmiştir. 1893 de *Masetig - Moorhof*, asit bulunan perituvan tüberküloz iltihablarında karın boşluğuna oksijen şırınga ederek hastalığın tedavisini düşünmüştür. 1905 de *Mayer* ve *Schmidt* siyanoz husule gelen pnömoni vakalarında perituvan içine oksijen şırınga edildiği zaman siyanozun kaybolduğunu ve hastaların iyileştiğini yazmıştır. 1908 de *Mc Glinn* 15 peritonit tüberküloz hastasında perituvan boşluğuna oksijen şırınga ederek yapılan tedavinin iyi neticelerini göstermiştir. 1909 da *Bainbridge* 17 perituvan ve barsak tüberkülozu hastasında perituvan boşluğuna oksijen şırıngasından sonra tedavinin iyi tesirlerini

kaydetmiş, bundan sonra birçok memleketlerde; kanamalar gösteren mide yaralarında, karın boşluğunda büyük tümörler çıkarıldıktan sonra bu boşluğun menfi baskısını yenmek ve yapışıklıklara mâni olmak için, septik peritonitlerde, asitli karaciğer sirozunda, anfizem tedavisinde, anterokolit tedavisi gibi muhtelif hastalıklarda pnömoperituvan tatbikine başlanmıştır. Akciğer tüberkülozunun tedavisinde ise pnömoperitoneum ilk defa 1933 de *Schueler* ve *Klopstock* tarafından kullanıldı. 1934 de *Banyai* pnömotoraks yapılması mümkün olmayan 9 akciğer tüberkülozu hastasında frenisektomiden sonra karın havasını tatbik ederek akciğerin kollaps tedavisinde pnömoperitonueuma özel bir mevki ayırdı. Esasen akciğer tüberkülozundan muzdarip kadınların doğumlarından sonra hastalıklarının fenalaştığı, fakat gebeliğin seyri müddetince hususiyle son aylardan evvel diyaframın her iki taraftan yükselmesi sebebiyle faal olan tüberkülozun çok defa iyileştiği bilinmekte idi. Gebelik esnasındaki bu iyileşme ile kurtulduktan sonra görülen neticeler röntgen müşahadeleriyle teyit edildiği gibi diyaframın vaziyetindeki değişikliklerden veya bazı hormonal tahavvülden mütevellittir. *Banyai* gebelik esnasında yükselen diyaframın tüberküloz kadınlarda pnömoperituvan gibi müessir olduğu kanaatiyle karın havasından faydalanmasını düşünmüştür. 1935 de *Kugelmayer* sağ akciğerin alt lobunda kavern bulunan tüberküloz bir hastada ârızi olarak teessüs eden bir pnömoperitoneumdan iyileşme müşahede etmiştir. Bundan sonra birçok verem mütehassısları karın havasının akciğerlere mekanik tesir ederek bir tedavi metodu olabileceğini kabul ve teyid ettiler. Pnömoperitoneumda evvelâ oksijen şırınga edilirken 1942 de *Ricen* geç imtisas ve daha kolay tahammül edilmesini düşünerek helium kullandı, fakat süzülmüş hava aynı maksadı temin edebileceği gibi daha kolay ve basittir.

Pnömotoraks ile mukayese edecek olursak; pnömotoraksa nisbeten komplikasyonların daha az nisbette ve daha hafif olduğu görülür. Perituvan ve karın organlarında ciddî reakiyonların görülmemesi bu tedavi şeklinin tatbikinde doktorlara cesaret vermiştir.

Karın havasının tesiri : Mekaniktir. Diyaframı yükselterek akciğeri küçültmek, tüberküloz lezyon üzerine baskı yaparak hastalığı iyi etmek gayesiyle yapılır. Lezyon tepede veya kaidede olsun karın havasından az çok müteessir olmaktadır. Tüberküloz lezyonun şartlarına göre tesir değişir. Hususiyle diyafram hizasındaki plevra yapışıklıkları karın havasının akciğerin volümü üzerine tesirini tahdit eder. Böyle vakalarda, hattâ diyafram bir taraf yarım göğüse nisbeten tesbit edilmiş dahi olsa, mukabil tarafda diyaframın yükselmesiyle kalb ve mediyastinumun bir taraflı değişikliği hasta akciğeri kısmen kollabe ederek iyileşme temin edebilir. Karın havasiyle akciğer hacmi ufalır, diyaframın hareketi tahdit edilir. Bu hal daha ilk karın havasından sonra bile radyoskopide hemen görülür. Radyoskopi ve radyografi rahat ve normal solunumla yapılmalıdır. Karın havası bilhassa pnö-

motoraks tatbiki imkânı olmayan kaide ve akciğerin orta kısım lezyonlarında intihap edilmelidir. Bir kısım müellifler torakoplâsti ve pnömotoraks tesiri altında bütün akciğerin yukardan aşağı veya heyeti umumiyesiyle sağlam ve faal olan büyük bir akciğer sahasının vazifesini görmekten menedildiğini, halbuki pnömoperitoneumda ise bu mahzurun ancak pek ufak nisbette bulunduğunu yazmaktadırlar.

Pnömoperituvanda pratik olarak iğnenin giriş noktası için üç yer seçilmiştir: 1) *Curshmann*'ın sol alt karın noktasıdır. Karından asit boşalttığımız yerdir. 2) Paraomblikal noktadır. Liena albada ombliğin iki parmak üst ve iki parmak altından yapılmaktadır. Perituvanın anatomisi ve muhtevası sebebiyle burası tercih edilmektedir. 3) Sol hipokondrda kaburgalar çizgisinin bir parmak altından (Mus. rec. abdominalis) in dış kısmından yapılmaktadır (*Banyai*). Bir de sübfrenik yoldan Pp. tatbik edilir. Basit *Saugman* iğnesiyle hasta yan yatmış vaziyette yapılmaktadır (*Hein*). Sübfrenik noktada menfi tazyik temin edilir. Diğer üç noktada buna imkân olmaz. Bu sebeple sübfrenik ponksiyonda manometreden istifade edilir.

Verilen hava miktarı 300 - 2500 sm^3. dir. Mûtat olarak Pp. aç karnına ve mesanenin boş olduğu zaman tatbik edilmelidir. 1000 - 1200 sm^3 hava 1 - 4 hafta aralıkla verilirse gayeyi temin eder. Bir defada 2000 - 3000 sm^3; hava yerine sık fasılalarla küçük miktarların verilmesi daha muvafıkdır. Asit husule gelirse *Curchmann*'ın ponksiyon noktasından boşaltılmalı ve yerine aynı miktar hava verilmelidir. Pno. da olduğu gibi Pp de de her havadan önce ve sonra radyoskopi yapılarak kollaps derecesi ve hava imtisas nisbeti, teknik ihtilatlar, tesir mekanizma derecesi... Kontrol edilmelidir. Bir kısım vakalarda Pp. ile beraber frenikus paralizisi (sinirin kesilmesi veya ezilmesi, andonöral alkolizasyon...) iştirak ettirilmektedir.

Semptomatoloji : Pp. yapılmış hastalar sübjektif olarak çok defa ponksiyon yerinden yukarı kısmında bir dolgunluk, yabancı bir cisim hissi ile bazı vakalarda hafif nefes darlığı hissederler. En ziyade omuz ağrısı ve hastalar bir taraftan diğer tarafa hareketleriyle karında yuvarlanan bir şey hissi bulunur. Objektif olarak hava verilmesinden sonra karaciğer ve dalak hudutlarının üst kısımlarına kadar varan tempanizm vardır. Radyoskopide her iki diyaframın yükselmesi, karaciğer, dalak, mide ve kolon köşesi hava ile örtülü gözükür. Eğer Pp. diyafram paralizisiyle kombine olarak bulunuyorsa bu zaman diyaframın paralizisine ait hareketsizlik, paradoks durum (enspirasyonla sağlam tarafın hareketi) görülür. Kombine şekillerde diyafram paralizisi Pp. nin tesir şiddetini arttırır (*Banyai*) ve iyileşmeye yardım eder. Bir kısım müellifler yalnız alt lobların tüberküloz proçeslerinde frenikus felci ile beraber Pp. yi tavsiye etmektedirler (*Frommel*). Bir kısım müellifler ise Pp. yalnız başına iyi bir tesir yaparsa bu zaman geçici bir diyafram paralizi-

sinin iştirak ettirilmesini muvafık bulmaktadırlar (*Leitner*). Pp. veya beraberce frenikus paralizisi ile bir tedavi şekli hakkında bir kaide koymak doğru değildir. Umumi olarak her vakaya göre endikasyon lâzımdır (*Hein, O Nagel*).

Toraks ile karın arasında fonksiyonel münasebetler: Diyafram, vücudun bu iki boşluğunu biribirinden ayıran bir bölmeden ibarettir. Aynı zamanda diyafram hareketleri ile daha ziyade mekanik tarzdaki fonksiyonlarda değişik tesiri dolayısiyle (Bilhassa tazyik değişiklikleri) her iki boşluğu yekdiğeri ile alâkalı kılar. Nitekim teneffüs, akciğer ve göğüs kafesinin elâstikiyeti, diyaframın ve karın adalelerinin esnekliği ve tonüsü, vücut pozisyonlarına bağlı olan diyafram duruşu gibi müteaddit faktörlerle bu iki boşluğun fonksiyonel münasebetlerine müdahale eder. Diyafram kontraksiyonu teneffüs tipine tâbidir. Diyaframın duruş vaziyeti toraks ve karın içi tazyik kuvvetlerinin tesiri ile teşekkül eder. Diyafram kontraksiyonunun büyüklüğü yaşa tâbidir. Yaşlılarda toraksın sertliği artar, diyaframatik bir teneffüs sistemi yerleşir, bu da teneffüs kontraksiyonlarını mecbur eder. Sağ diyafram sola nisbeten bilhassa ekspiratuvar olarak daha yüksektir. Maksimal enspirasyonda her iki diyafram aynı seviyeye geldiği zaman sağ diyafram daha büyük bir fonksiyon kabiliyetine maliktir. Erkekte abdominal teneffüs ile (**Eppinger'e** göre) teneffüs hareketi 2 - 4 parmak, kadında hâkim olan kostal teneffüsteki tipi ile 1 - 2 parmaktır. Erkekte ayakta vital kapasite, yatar vaziyete göre % 20 daha yüksektir. **Weigert** 20 sağlam erkekte ayakta ve yatar vaziyette diyafram yükselmesini tetkik etmiş, sağda 0.6 solda 1.10 farklı bulmuştur. Aynı zamanda mobilite endeksinde (Toraks genişliği, toraksın açlıp genişlemesi, diyaframın kalkıp inmesi) sağda 1.33 solda 1.75 görülmüştür.

fizyolojik şartlar altında aktif adale çalışması suretiyle enspiratuvar teneffüs safhası meydana gelir. Bu sebepten Pp. tazyik değişikliklerini karına band koyarak tesbit etmek doğru değildir. Bilhassa diyaframın tonüsü düşük olduğu zamanda Pp. tesiri kaldırılmış olur. **Burger'e** göre, Pp. de esas tesir diyafram tarafından temin edilmektedir. Diğer faktörlerle beraber diyafram hareketinin vüsati **Donder** tazyikının abdominal tazyika olan nisbetine bağlıdır. **Monaldi**, akciğerin büzülme ve çekici kuvvetlerinin diyafram vasıtası ile karın içi organlara tesir ettiğini kabul etmektedr.

Hitzenberger'in kapalı ağız ve burunla zorlu olarak bir içeri bir dışarı kısa nefes alma tecrübesi, toraksta ani bir tarzda tazyik düşüklüğüne sebep olur, çünkü bronşlardaki cereyan mukavemeti dolayısiyle hava, ana bronşlar şubesinden alveollere ulaşıncaya kadar bir zaman sürer. Bu tecrübe esnasında diyaframda gerek sajital gerekse frontal olarak aşağı doğru hareket olur, kimogramda diyafram hareketlerini iyi şekilde tesbit etmek mümkündür. **Weigert**, bir diyafram hareket endeksi tanzim etmiş (toraks genişliği, diyaframın sol veya sağa hareketi...) ve bu endeksi Pp. den evvel ve sonra, ayakta ve yatar vaziyet arasındaki farkları kaydederek Pp. de diyafram hareketlerinin tesir derecesi ve oynadığı mühim rolü göstermiştir.

Pp. den sonra radyolojik olarak enspirasyonda sağda 3 - 7 sm. kadar solda 6,4 sm. ekspirasyonda sağda 5,6 sm. solda 6,4 sm. kadar bir diyafram yükselmesi görülmektedir (**Veri, Banyai**). Bu kıymetler yalnız başına frenikus paralizisinde görülen kıymetlerin üstündedir.

Spirometrik muayenelere göre; Pp. tesiri altında teneffüs volümü, fonksiyonel rezidüel hava aşikâr olarak azalmaktadır. Bununla beraber ayakta ölçüldüğü zaman bizzat rezidüel hava ve total volümün düşüklüğü görülür. Pp. li hastalarda ayakta akciğer volümü Pp. tatbik edilmemiş normal şahısların yatar vaziyetidir (**Wright, Plase**).

Freniküs sinirinin kesilmesiyle müterafık Pp. kombine vakalarda kompleman havada azalma görülür. Yalnız başına Pp. tatbik edilen vakalarda vital kapaesitenin % 40 nisbetinde tahdit edildiği bildirilmiştir. Halbuki frenküs paralizisinden sonra yapılan Pp. tedavisinde bu nisbet % 60 - 65 dir. Bu hususta müelliflerein gösterdikleri rakamlar çok değişiktir.

Monaldi, Cati, Sisti köpekte karın sahasından akciğer istikametinde iştirakte olarak bir sinir şebekesinin bulunduğunu, bu sahanın tenbihi teneffüs derinliğini ve frekansını değiştirdiğini bildirmişlerdir. Bütün bu izahlara rağmen umumi olarak Pp. nin akciğer tüberkülozu üzerine tesiri ön plânda hasta olan akciğer parçasının fonksiyonel olarak istrahatta bırakılmasına, mekanik kollaps dolayısiyle husule gelen diyfram gerginliğine tâbidir. Fakat Pp. nin iyi tesirleri her zaman mekanik olarak izah edilemez. Bu vakalarda akciğerin normal ve patolojik münasebetleri hakkında mevcut kaideleri bilmek ve her vakaya göre akciğer sahasının muhtelif kısımlarında kollaps ve istirahat temin etmek kâfi gelememektedir.

Prensipin doğru bir tarzda ve pratik olarak ele alınması ile de izah etmek mümkündür (**Banyai**). O_2 ile yapılan ensüflasyonlarda O_2 nin şimik bir tesiri olduğunu kabul etmektedir. Oksijen yalnız tazyik sebebiyle değil aynı zamanda şimik olarak serozada bir hepirhemi yapmaktadır. Bununla beraber oksijen ve diğer gazlara ait hipotetik izahlar tatmin edici değildir. Vejetatif sinir sistemi üzerinden nörotrop tesir de ihmal edilmemelidir (**Salkin, Anderson**).

Karın havası, tedavi maksadiyle kullanılmadan önce karın hastalıklarının teşhisi için (*peritonescopie*) kullanılmakta idi. *Rüddock* 1000 den fazla hasta üzerinde bu usulün tehlikesiz olduğunu göstermiştir. Anamnezinde karın ameliyatı hattâ safra kesesinin alınmış olması, barsakta rezeksiyon veyahut kadın organlarında bir ameliyatın yapılmış olması pnömoperituvanın tatbikine bir mâni teşkil etmez. Karın havası esnasında barsaklar ve midenin yer değiştirmesinden mütevellit sindirim bozuklukları gibi arazlar husule gelirse tedavinin kesilmesine bir sebep olamaz. Akciğer, barsak ve peritonit tüberküloz beraber ise Pp. yapılmamalıdır. Kontrendikasyon için sebepler, 1) Lokal abdominal, 2) Karın dışı sebeplerdir. Karın boşluğundaki organların tümör ve iltihabı (akut peritonit), fıtıklar, karında asit gibi vakalarda Pp. tatbik edilmemelidir. Karın dışı hastalıklarda, ağır kalb hastalıkları, kalb ve damar sisteminde bozukluk, hipertansiyon, aritmiler, akciğerin oksidasyon, vantilâsyon bozuklukları, vital kapasitenin 1200 den aşağı düşmesi, kaşeksi, tüberkülozun toksik safhaları, akciğer abse ve gangreni, diyafram relaksassyonu bir kontrendekasyon teşkil ederler.

Pp. nin barsak tüberkülozu üzerine tesiri hakkında fikirler çok değişiktir. Umumi kanaat vakaların mühim bir kısmında hastaların genel durumlarının ve şikâyetlerinin düzeldiğini kabul etmektedir (*Monaldi, Banyai*). Bu sebeple barsak tüberkülozunda Pp. bir kısım kliniklerde tatbik edilmekte, tüberküloz peritonitte ise kullanılmamaktadır. Pp. barsak tüberkülozu üzerine direkt, morfolojik bir şâfi tesir göstermez. Eksüda ile müterafık plevra iltihaplarında da Pp. tecrübe edilmiş isede iyi neticeler alınmamıştır.

Tehlike ve ihtilâtlar : Umumi olarak büyük değildir. Hattâ tehlikesiz bir tedavi metodudur. *Salkin* (16000) Pp. tedavisinde hiç bir ârıza kaydetmemiştir. Bununla beraber ufak arızalar görülebilir. *Mitchel* ve arkadaşları 710 vakada % 4,6 ağır ihtilatlar kaydetmişlerdir. Bunlar arasında hava ambolisi, muhtelif şekilde anfizemler, fıtık, tüberküloz ve karışık enfeksiyonlu peritonit, ani ölüm bulunmaktadır. Pp. den sonra ateşin çıkması, akut apandisit, kan tükürme, eksüdalı plörezi, damarların zedelenmesi, hematom, femurda vena trombozu, barsağın iğne ile zedelenmesi görülebilir. Genç kadınlarda perituvanda toplanan eksüda bir sterilite meydana getirebilir. Pno. da görülen eksüda teşekkülünden sonra plevra kalınlaşmasında olduğu gibi perituvanda da kalınlaşma olabilir. Karın organları yer değiştirir.

Umumileşmiş tüberküloz amiloidoz, aort ve koroner hastalıklarında, dolaşım ve kalb bozukluklarında karın havası yapılmaz. Keza perituvan boşluğunda el altına gelen kitleler halinde plâstik peritonit bulunursa ve radyoskopide nefes alıp verme vaziyetlerinde hasta akciğer etrafında diyafram tam bir iltisak halinde ise yine karın havası yapılamaz. Kavern büyük, sert ve hususiyle tepede ise hastalık tedaviye rağmen müsait seyretmiyorsa, pnömoperituvan yapılması doğru değildir.

Pnömoperituvan, karın organlarının (mide, barsak, dalak...) yerlerini değiştirir. Kanda evvelâ lökopeni sonra üç saat zarfında lökositoz ve polinükleoz görülür (*Rissi*). Kalbde elektrokardiyogramda; 1) T - P dalgaları arasında mesafe artar, 2) Sola inhiraf, üçüncü derivasyonda T dalgalarının vüsatında artma tesbit edilmiştir. Pnömoperituvan akabinde vital kapasite yüzde 55 artar (*Benett*). Komplikasyon olarak dokular arasında hava toplanması perituvanda eksüda teşekkülü, karın organlarının yerlerini değiştirmesi, hepatoptoz, mediyastinumda anfizem ve en mühim olarak hava ambolisi görülür. *Rrommel* 218 hastada bir defa hava ambolisi görmüştür.

Klinik ve radyolojik olarak; karın havası tatbik edilen vakalarda bermutat bir ârıza ve komplikasyon müşahede edilmez. Teknik ve bilhassa bu tedavi için hazırlanmış iğnelerin kullanılması tedaviyi çok basitleştirdiği gibi ârıza da görülmez. Akciğerdeki tüberküloz lezyonun sağ ve solda olmasına göre ponksiyon noktaları değiştirilmektedir. Muhtelif müelliflerin çok çeşitli ponksiyon usulleri arasında bizim seçtiğimiz *Morris* noktasından ponksiyon şeklidir. Yani göbeğon sağ veya solunda, göbek ile ön üst kalça dikeleri arasında 4-5 sm. lik mesafedir. Bir kısım vakalarda göbeğin sol ve üç parmak altından girmekteyiz. İlk karın havalarından sonraki hava vermeler hastalığın sağ veya solda olmasına göre; sağda karaciğerle diyafram, solda mide, dalak ve diyafram arasından girerek karın havası idame edilmektedir. *F. W. Lyon* hava ambolilerinden korunmak için sol taraf enginal bölgeden karın havasının tatbikini tavsiye etmektedir. Her ensüflasyondan evvel lokal anastezi yapılmalı ve iğne

yavaş yavaş deri ile 45° lik bir eğrilik husule gelmek üzere perituvan boşluğuna sokulur ve bu esnada bir pnömotoraks âletinin manometresi ile iştirakte bırakılır. İğne karın boşluğuna girdikten sonra aynen pnömotoraks gibi evvelâ 25 - 50 sm^3. hava verilir. Manometrede her hangi bir yükselme olursa iğne geri çekilerek manometredeki suyun seviyesi sıfıra getirilir. Pnömopertuvanda hava verilirken manometrenin ancak, iğnenin perituvan boşluğunda olup olmadığını göstermekten başka bir faydası yoktur. Hasta tarafından gerilme veya gevşeklik, adale yapısının karakteri ve diğer muhtelif faktörler manometre üzerine müessir olabilirler. Pnömoperituvanda manometre ne her defada verilecek hava miktarını ve ne de yeniden hava vermek için icabeden zamanı tâyinde hiç bir kıymet ifade etmemektedir. Yani diyaframın yükselmesi için perituvan boşluğundaki hava kâfi derecede midir? Bunu, ancak röntgen tâyin eder. Karın boşluğuna sokulan hava perituvan içinde değilse, verilen hava çok yavaş gider. Bu zaman doku altında toplanan 25 - 50 sm^3. miktarındaki hava + 12, + 20 gibi müsbet ve osilasyon vermeyen bir tazyik gösterir. Perituvan içersinde yapışıklıklar mevcut ise ufak miktarlarda hava ile dahi, hasta o hizada ağrılar hisseder ve bu ağrılar karın organlarına hattâ kalbe kadar yayılır. Bu gibi hallerde karın havası terkedilir.

Diyafram altından hava verilecek olursa hasta yan yatırılır, lokal anesteziden sonra daha emin olmak için radyoskopiyle hava boşluğu sahası tesbit edilerek verilir.

Sunî karın havasının iyi bir şekilde teessüs edip etmediğini anlamak için bazı sübjektif arazlar vardır : Bunlar : 1) Omuzda ağrı, 2) Epigastr veya hipkondrda gayri tabiilik veya ağrı, 3) Karında nahoş bir his.

Objektif olarak da : 1) Perküsyon ile sağda karaciğer matitesinin kaybolarak tempanizm teessüsü, 2) Perküsyon ile bulunan bu tempanizmin hasta vaziyetiyle değişmesi, 3) Radyolojik arazlar. Bunlardan omuz ağrısı daima mevcuttur. Diyaframın yükselme derecesine göre bu ağrı az veya çok olur. Pnömoperituvan tam teessüs ettikten sonra hattâ 1000 sm^3. hava verilse bile artık hastanın şikâyetini mucip olacak bir araz gözükmez. Hava verildikten sonra hasta mukabil tarafa yan yaslanmak suretiyle yüksek oturtulmuş olarak 15 - 30 dakika bırakılır. Bu şekilde hava istenen tarafa nüfuz eder. Verilecek hava miktarı başlangıç olarak 400 - 600 sm^3. dir. *Capuani* başlangıç miktar olarak 200 sm^3. oksijen kabul etmektedir. *Monaldi* gerek ilk, gerek müteakıp hava vermelerde 600 sm^3. olarak, *Mc Donald* 600 - 1000 sm^3. lik miktar kabul etmekte, müteakıp verilecek hava miktarını radyoskopik kontrollerle tâyin etmektedir. Fasıla zamanlarına gelince; muhtelif hastalarda hastalığın değişen şekillerine göre, kaide olarak ilk iki haftadan sonra haftada bir, on veya onbeş günde bir verilir. Bazı hastalar 500 - 1000 sm^3. havaya tahammül edemezler. Bunların karın kapasiteleri müsait değildir (yapışıklık sebebiy-

le). Pnömoperituvanla tam tesir elde edildikten sonra haftada bir defa 800-1000 sm^3. hava vermek suretiyle tedavi idame edilir. Nadir hastalarda on gün fasılayla hava vermek lâzım gelir. Onbeş gün veya daha fazla ara ile yapılan karın havaları müessir olmamaktadır. İyi ve tesirli bir karın havası ancak. uzun bir zaman devam edilmekle (3 - 4 sene) temin edilebilir. İlk 2 - 3 ay zarfında istifade temin edilemeyen vakalarda karın havasına devam edilmemelidir. Terkedilmiş pnömoperituvan yeniden tesis edilebilr. Pnömotoraksta ise yeniden hava verme çok nadir mümkün olabilir.

Pp. tedavi neticeleri : Muvaffakiyetli Pp. tedavisi için umumi esaslar ve âzami derecede iyi neticeler alınması için burada da diğer kollaps tedavi metotlarında olduğu gibi herşeyden önce, her bir vakada tüberküloz proçeslerin akıbetlerinin karakteri ve şeklinin takdiri, akciğer sahasındaki lokalizasyonu ve bunlar üzerine müessir olan teneffüs mekanizması, istirahat ve kollaps halinin idame ve tanzimi ve nihayet bunların hakiki endikasyonlarını tâyin ve idare etmek lâzımdır. Hasta olan akciğer parçasının diyafram veyahut kostal vantilasyondan hangisinin tesiri altında olduğunu da bilmek icabeder. Yani abdominal bir kollaps metodu ile bir tesir beklenebilir mi? Buna emin olmak lâzımdır. Bilhassa abdominal kollaps tarzı ile her vakada mecburi olarak abdominal teneffüs tahdit edilir ve hasta kompansatuvar olarak kostal vantilasyona mecbur olur. Fizyolojik olarak maksimal kostal vantilasyon tesiri altında olan akciğer satıhlarında kaba, büyük tüberküloz mihraklar olduğu takdirde kuvvetlenmiş kostal teneffüs dolayısiyle mihrakın faaliyete geçmesi tehlikesinden kaçınmış olmak için abdominal bir kollaps husulünden daha başdan sarfınazar etmelidir (*Hein*).

Yapılan neşriyata göre, diyafram paralizisiyle beraber Pp. tedavisi daha tesirli olmaktadır. Fakat umumi olarak Pp. tedavisi yalnız bşına tesir etmediği zaman freniküs paralizisi iştirak ettirilmektedir. Freniküs paralizisinin devamlı olması şart değldir. Hastalık iki taraflı ağır bir tüberküloz şeklinde ise kombine tedaviye müsaade etmemek daha doğu olur. Akciğerin kaide ve orta lobunun lezyonlarında bilhassa kombine tedavi bir endikasyon teşkil eder. Yapılan istatistiklere göre alt lobun üst kısımlarında % 47,5 orta lobda % 44,6 iyileşme gösterilmiştir. Bu suretle hastalığın lokalizasyon sahasına göre iyilik nisbeti değişir. Mühim olarak akciğerin alt kısmındaki tüberküloz vakalarında periferden uzakta bulunan tegayyürlerde Pp. tedavisi ne yalnız başına nede kombine olarak tatbik edilmemelidir. Zira lokal olarak proçes üzerine zararlı olabilir. Bu vakalarda sinirin operatif olarak imobilize edilmesi düşünülmelidir. Akciğer sahasında lokalizasyon meyanında, Pp. tedavisinin tesir ve endikasyonu için tüberküloz proçesin anatomik vasıfları mühim bir rol oynar. Taze eksüdatif yüksek toksik poroçesler, sübkortikal büyük kavernler, geçikmiş primer ve postprimer proçesler gibi. Kavern tiplerinin Pp. tedavisinde kıymeti büyüktür. Bronş tüberkülozunda bilhassa hastalık iki taraflı olduğu zaman

tatbik edilmemelidir. Anfizem Pp. için bir mâni teşkil etmez. *G. Maurer*, eksüdatif plörezide Pp. tatbikini tavsiye etmektedir. Pp. tedavi müddeti akciğerdeki tüberküloz proçesin mevkiine, vüsatine, Pp. tedavisinin müstakillen yahut hazırlayaıcı ve nihayet ilâve bir tedavi metodu olarak tatbik edilmesine göre değişir. Yalnız başına Pp. tedavisinin müddeti umumi olarak Pno. ya nazaran daha uzundur. Literatürde altı yıl devam edilen vakalar vardır. Balgamda basilin bulunmaması ve tomografik olarak sık sık kontrollarla tedavi müddetini tâyin etmek mümkündür. Tedavinin katî ve faydalı olması için 3 - 4 ay nihayet 6 aylık bir tedaviden sonra eğer tüberküloz proçeslerde aşikâr bir gerileme olmadığı takdirde diğer tedavi metotlarına müracaat edilmelidir. Eksüdatif tübrküloz plörezilerde altı aylık bir tedavi (*G. Maurer*) kâfidir. Taze yaygın proçeslerde şüphesiz Pp. tedavisi kombine olarak antibiyotik ve şimioterapötik tedavi birleştirilmelidir.

O. Nagel'in pnömoperituvan endikasyonu için şeması

Pp	Yalnız Pp. frenikus kesilmeksizin	Müstakil olarak	1. Akciğer kanamaları (iki taraflı proçesler, hangi taraftan kan geldiği tesbit edilemezse veya bir taraflı kanamalar). Pno. ile tesir edilemeyen proçesler.
			2. Frenikusün kesilmesiyle iyilik teessüs edip edemiyeceğini anlamak üzere bir test olarak.
			3. Diğer kollaps tedavilerine kontr endikasyon teşkil eden iki taraflı yaygın proçesler.
		İlâve olarak	4. Doğumdan sonra ve doğumun son aylarındaki tüberküloz hastalarda.
			5. Diğer kollaps tedavilerine rağmen devamlı kalan ve yayılan proçeslerde, frenikus felci ile iştirak ve diğer kollaps tedavi metotları için yeter derecede teneffüs kapasitesi göstermiyen vakalarda.
	Kombine olarak frenikus kesilmesiyle beraber.	Müstakil olarak	1. Frenisektominin bütün endikasyonları.
			2. Tüberküloz eksüdali plevra iltihaplarında. Prevantif metot (G. Maurer).
		İlâve olarak	3. Gecikmiş primer eksüdatif proçesler ve kalın cidar gösteren kavernlerde (Pnömonektomi, pnömoliz, plombaj, plâstik, drenaj dan önce) hazırlayıcı olarak.
			4. Yeter derecede teneffüs kapasitesi olan vakalarda tedaviye rağmen devamlı olarak kalan ve yaygın proçeslerde (pnömo, pnömoliz, plombaj, kavern drenajı, plâstik, lobektomi, pnömonektomi, segment rezeksiyonu, speleotomi — Maurer'den sonra.
			5. Pnömotoraks bırakıldıktan sonra üst lobun devamlı kollapsını idame maksadiyle faydalanmak üzere (üst lobun büzülmesi).

Akciğer tüberkülozunun tedavisinde esas yatakta istirahat daha doğrusu sanatoryum tedavisidir. Buna muhtelif kollaps tedavileri katılmaktadır. Bu çeşitli kollaps tedavileri arasında pnömoperituvan, aynı gaye ile elverişli vakalarda iyi tesir eden bir kollaps tedavisidir. Tedavi tekniği kolay ve tehlike-

sizdir. Hasta olan akciğer parçasının (meselâ akciğer parankimasında bir kavern bulunması gibi) müsait olmayan bir mekanik durumu tashih etmek ve iyileşme proçesini süratlendirmek mümkün olmaktadır. Kollaps tedavi usullerini tatbik etmekle sanatoryum tedavisi yani mutlak yatak istirahati kısaltılmış olur ve hasta çok daha erken çalışmak imkânını bulur.

Akciğer tüberkülozunda pnömotoraks ve pnömoperituvan için bugünkü düşüncelere göre endikasyon ve kontrendikasyon : Akciğer tüberkülozunda pnömotoraks tedavisinin kıymet ve mevkii, bu şekil tedavinin ortaya atıldığındanberi hemen hemen değişmiş değildir. Ancak son senelerde tedavi sahasına giren antibiyotiklerle, toraksın cerrahi tedavi metotlarının inkişafı Pno. endikasyonlarını oldukça daraltmış bulunmaktadır. Pno. tedavisi lokal, evolütif lezyonların tedavisi için en iyi bir tedavi metodu teşkil eder. Bütün tedavi metotlarında olduğu gibi pnömotoraksın da tesir hududtları vardır.

Pno. lokal bir tedavidir. Yani ancak lokal bir lezyon olduğu zaman hakiki tesirini gösterir. Lezyonun şekil ve natürüne göre Pno. nın tesirleri değişir.

Forlanini; Pno. fitiziyi iyi edebilir dediği zaman akciğerde ülseratif ve progressif lezyonların tedavisini düşünmüş ve bu vakalarda kollaps tedavisini kastetmiştir. Eksüdatif, taze konjestif lezyonların üzerinde süratle ve çabuk bir silinme görülür. Hasta kısmın mücavirindeki sağlam dokunun bir detente'ı ve nispî işemesi ile müterafık olarak iyileştirici tesiri süratli ve tam olur. Fakat akciğerdeki lezyon her zaman eksüdatif ve destrüktif olmaz. Bu lezyon (constructif, condensatrice ve retractile) olabilir. Bu zaman ensüflasyonla meydana getirilen teneffüsi travma ve détente böyle bir nesiç değişikliği meydana getirmez. Hattâ kavernler bile kendi lifi kabuklarında basılamayarak olduğu gibi kalırlar. Kireçlenmiş bir nodül üzerine de aynı şekilde Pno. müessir olamaz. Lifi tüberküloz ve nodüler lezyonlar üzerine Pno. nın mekanik tesiri az bir kıymet ifade eder. Ülserli fibröz lezyonlar kalın ve sert bir kondansasyon mıntakasiyle himaye edilirler. Bu mıntaka spontan olarak retraksiyonun meydana gelmesine yardım eder. Akciğer tüberkülozunda Pno. endikasyonları çok geniştir.

Anatomik şekillere göre endikasyonlar : Bir taraflı mahdut ülserli nodüler ve ülserli lezyonlar - Gençlerde bilhassa Pno. tedavisi için endikasyon tipi yani bilhassa seçilmesi lâzım olan vakalardır. Kavern bulunması sebebiyle bu vakalarda proğnoz hiç müsait değildir. Bu kadroya *Redecker*'in (infiltrat nuageux, *A. Dufourt*'un inf. en nebuleuse) denilen mahdut lezyonlar gösteren tüberküloz şekilleri girer. Bu suretle bilhassa akciğerin mahdut lokalize lezyonlarında Pno. yapılmalıdır. Burada kavern teşekkül etmiş olması ve balgamda basil bulunması lâzımdır.

Kavernli olmayan mahdut lezyonlar hususiyle selim seyirli nodüler teğayyürlerde (lezyonun evolütif ve destrüktif) olup olmadığını kıymetlendirmek lâzımdır. Bu şekil lezyonlar çok defa otuz yaşından aşağı gençlerde hiç bir şikâyet bulunmadan meydana çıkabilirler ve ansızın ağır ihtilâtlar yapabilirler. Bu vakalarda ve discrete lezyonlar gösteren şekillerde hastalığın seyri radyolojik olarak iyice incelendikten sonra Pno. dan önce antibiyotiklerle tedavi ön plâna alınmalıdır.

Antibiyotiklerle tedavi deyince; meselâ kısa devreli bir streptomycine tedavisinin (20 - 30 gr.) faydası yoktur. 45 - 60 gr. gibi, bilhassa hematojen bir yayılma olduğu takdirde, yüksek miktarlarla devamlı bir tedavi icabeder.

Akciğerdeki tüberküloz lezyon bir taraflı olduğu takdirde Pno. nın tesiri daha elverişlidir. Bununla beraber Pno. endikasyonu için hastalığın bir taraflı olması zarureti bugün mevzubahis değildir.

İki taraflı yaygın, ülserli ve kazeöz vakalarda, büyük kavernli, bilhassa anfizem veya münteşir sirotik tegayyür gösteren eski kavernlerde, stenozla müterafık bronş lezyonlarında Pno. müessir olamaz.

Alt lobun apikal segmentinin kaviteleri Pno. ya çok mukavemet ederler. Eğer bu kavernler küçük boyda ve taze olurlarsa Pno. tesir eder. Bu vakalarda Pno. frenikus felci ile beraber tatbik edilirse tedavi daha müessir olmaktadır. Akciğer parankimasında taze, aktif ve kavernle müterafık, stenoz bulunmayan bronş tüberkülozlarında Pno. müessirdir. Bu gibi vakalarda umumi yoldan ve inhalasyonla antibiyotik tedavisi yapılmalıdır.

Primer tüberküloz, çok defa kendi kendine iyi olur. Bu vakalarda Pno. düşünülmez. Eğer Pno. tatbik edilirse ekseriya Pno. akabında plöreziler görülür. İki taraflı yaygın tüberküloz, hakiki kazeöz pnömoni ve menşei gagliyoner olan bronkojen yayılmalar (Ombres tachetés); radyolojik benekli gölgeler bulunan vakalar, hematojen yayılmalar ve miliyer tegayyürler Pno. için bir endikasyon teşkil etmezler.

Çocuklarda Pno. endikasyonu kâhillerde olduğu gibidir. Kan tükürmelerde Pno. hemostatik bir tesir yapar. Fakat bir kısım vakalarda bu hemostatik tesir görülmez. Kan tüküren hastalar bermutat kâhillerin lifi kronik şekilleri, gençlerin konjestif pnömonik şekilleri ve genç kızlarda aybaşıları esnasında olur. Hemostatik gaye ile yapılan Pno. larda 1000 - 1500 sm^3. hava verilebilir.

Tüberküloz plörezilerde, pnömoseröz münkaşalıdır. Eğer hasta basil çıkarıyorsa *Dumarest*'e nazaran; münakaşa edilmeden tatbik etmek lâzımdır. Fakat plöreziyle beraber apikal bir lezyon mevcut ise Pno. yapmamak, yapışmasını beklemek, bilhassa cerrahi müdahale yapmak muvafık olur.

Spontan Pno. daha ziyade skleroz ile müterafık eski tüberküloz hastalarda (skleroatrofik) anfizem büllerinin yırtılması suretiyle husule gelir. Bu vakalarda balgamda basilin bulunup bulunmamasına göre Pno. ya karar verilir. Gebelik esnasında Pno. bir kontrendikasyon teşkil etmez. Fakat gebelik enasında meydana çıkan evolütif pusseler çok defa antibiyotiklerle bertaraf olmaktadır. Bilhassa, kavern bulunmayan bu gibi vakalarda Pno. a ihtiyaç hâsıl olmamaktadır.

Irklar : Pno. endikasyonu ırk şartlarına tâbi olarak değişebilir. Meselâ zencilerde akciğer tüberkülozunun seyri çok ciddidir. Bunlarda akut seyreden tüberkülozda Pno. tatbiki çok defa plörezilerin teşekkülü görülür. Streptomycine tedavisiyle hastalığın akut şekli bertaraf edildikten sonra Pno. tatbiki daha uygun oulr.

Pno. nın kontrendikasyonları, akciğerdeki büyük kazeöz mihraklar (*Assmann* mihrakı ve tüberkülomalar), bir lobun veya bir mıntakanın lifi retraksiyonu şeklinde kesif homojen lifi tüberkülozu, fibrotoraks, büyük kavernler bulunan vakalarda Pno. yapılmaz. Hastanın yaşı, endikasyon ve kontrendikasyon bakımından mühim rol oynar. 40 yaşından sonra diabet, metabolizma bozuklukları anfizem, alkolizm ve nefes darlığiyle meydana çıkan akciğerin teneffüs fonksiyonu bozuklukları görülüdğü takdirde endikasyon koymak güçtür. Nitekim çok defa Pno. tatbiki bu vakalarda mümkün olamaz. Dekompanse kalb hastalıkları, akciğer sklerozu, Cor pulmonalis, kifoskolyoz, sinir sistemi bozuk olanlar kalb veya akciğere ait anoksemi gösteren vakalara Pno. tatbik edilmez ve birer kontrendikasyon teşkil ederler. Diabet ve albümünii olan vakalarda Pno. tatbik edilir.

Pnömoperituvan endikasyonlarına gelince : Son 25 senede pnömoperituvan (Pno.) ın akciğer tüberkülozunun tedavisinde gittikçe artan bir tedavi metodu olarak kullanılması, bu şekil tedavinin kıymetini arttırmıştır. 1934 de *Banyai*, Pp. tedavisiyle ilk defa frenikus felcinin kombine bir şekilde tatbikini ortaya attı. 1946 da *Hein* ve *Griesbach* akciğer tüberkülozunda bir kollaps metodu olarak Pp. yı kabul ettiler. Bugün ise birçok memleketlerde Pp. hakiki bir kollaps tedavi metodu olarak tatbik sahasına girmiş bulunmaktadır.

Pnömoperituvan, Pno. da olduğu gibi, kollaps derecesi, havanın imtiasas nisbeti, teknik komplikasyonları, tesir mekanizması ve derecesi... tâyin edilmektedir. Muvakkat paralizi veya sinirin ezilmesi (frenikus siniri) veya ezilme ile kısmi kesilmesi (Partiellectomie) andonöral alkolizasyon, sinirin dondurulması yapılmaktadır. Bir kısım müellifler (*Banyai*), kombine şekillerde (diyafram paralizi) Pp. nin tesirinin daha kuvvetli olduğu kanaatındadırlar. Diğer bir kısım müellifler ise bu kombine tedavi şeklini yalnız alt lobların proçeslerinde tavsiye etmektedirler (*Frommel* ve arkadaşları). *Leitner* ise Pp.

yalnız başına eğer bir netice vermezse bu zaman geçici bir diyafram felcini iştirak etmeyi uygun bulmaktadır. Bu hususta yani yalnız başına veya beraberce frenikus felciyle beraber bir tedavi şekli hakkında bir kaide koymak doğru değildir. Umumi olarak her vakaya göre ayrı endikasyon konulmalıdır (*Hein* ve *O. Nagel*).

Pnömotoraks tedavisinde olduğu gibi, Pp. tedavisinde de gaye akciğerin tüberküloz kavitelerini iyileştirmek ve kavitelerden bronkojen yayımı ve diğer tüberküloz mihraklarını kontrol altına almaktır. Esas itibariyle her iki kollaps tdavisinde de gaye, aynı olmakla beraber farklı yollardan netice elde edilmektedir. Pp. de akciğerin basılması diyaframı yükselterek, Pno. da ise doğrudan doğruya akciğer üzerine direkt tesir ile yapılmaktadır.

Aktif bir lezyonun durdurulmasını önlemek için Pno. daha müessirdir. Zira Pp. ye nazaran daha üstün selektif bir kollaps temin eder. Eğer tedavinin müessir olmasının kollaps derecesine bağlı olduğu kabul edilirse burada fizyolojik tesirlerin rolü büyüktür. Selektif kollapsın az veya çok nisbette olmasının enfeksiyonu kontrolde bir tesiri var mıdır? Fizyolojik bakımdan Pno. nın daha tesirli olması muhtemeldir. Burada 1) Akciğerin hareketlerine müdahalenin mi, 2) Akciğerin gerginliğine müdahalenin mi daha ehemmiyetli olduğunu kabul etmemize göre düşünceler değişebilir. Klinik tecrübelerimiz Pp. nin vital kapasite üzerine hemen hiç tesir etmediği gibi aynı zamanda akciğer hareketine de bir tesiri olmadığını göstermektedir Pp. tedavisinde önemli nokta sakin bir ekspirasyon sonunda akciğer volümünün % 30 kadar azalmasıdır.

Pno. tedavisinin tesirli olmasında kollaps derecesi mühimdir. Hastalık sahasında selektiv kollaps sağlanmaz ve bronşu bloke etmek veya kavite cidarlarının biribirine yaklaşması imkânları bulunmazsa tedavi tabiatiyle muvaffakiyetsizlikle neticelenir.

Akciğer tüberkülozunun tedavisinde en mühim zorluklar, lezyonların bir çoğunun sübplöral olması ve plevranın sağlam kalmasının hemen hemen imkânsız bulunmasıdır. Pno. da bu sebeple eksüda teşekkülü % 50 üstündedir. Halen akciğerdeki lezyon sebebiyle tatbik edilen Pno. larda antibiyotiklerin himayesinde bu nisbet oldukça düşüktür. Pp. tedavisiyle beraber antibiyotiklerin tatbiki, ihtilâtları daha az bir nisbete düşürdüğü muhakkaktır. Plevrada kalınlaşma, eğer akciğerin hareketlerine müdahale etmenin iyileşme proçesine bir yardımı olacağı zannedilirse, tüberkülozun reaktivasyonuna karşı korunmaya bir tesiri olabilir.

Kollapsa uğrayan akciğerde meydana gelen plevra kalınlaşmasının nükse karşı bir dereceye kadar böylece koruyucu bir tesiri vardır.

Akciğerin hangi sahasındaki kavitelere Pp. daha müessirdir? Akciğerin her tarafındaki tüberküloz lezyonlar Pp. den istifade ederler. Plevra boşluğunda yapışıklık olmazsa, alt lob ve segmentleriyle orta lobun selektif kollapsını elde etmek mümkündür. Akciğerin santral ve alt kısımlarındaki lezyonlarında daha çok ihtilât görüldüğü gibi Pno. dan daha az istifade ederler aynı zamanda lezyonların drenajı da bu sahada zaifdir ve bronş sahasında birçok ihtilâtlara sebep olurlar. Bir kısım müelliflere göre, kavitenin tepede, klavikül altı bölgede ve kaidede bulunması total bir kollaps olduğu takdirde nihai neticeli bir değişiklik yapmamaktadır. En iyi cevap veren lezyonlar alt lobun apeksinde bulunan lezyonlardır. Vakaların endikasyon ve seçilmesi mühim bir rol oynamakla beraber Pno. ya nazaran Pp. den sonra nüks nisbeti daha yüksek görülmektedir.

Pp. tedavisi esnasında görülen ihtilâtlar o kadar önemli değildir. Hava ambolisi, fıtık, tüberküloz ve karışık enfeksiyonlu peritonitis, ani ölüm, akut apandisit, hemoptezi, damarların zedelenmesi, hematom, barsak ve mide delinmeleri görülmüştür.

Pp. barsak tüberkülozunda hasta barsağa mekanik aynı zamanda tâli olarak şimik ve sirkülatuvar bir tesire de maliktir. Gaz nevinin hiç bir rolü yoktur. Pp. tedavisi akciğer tüberkülozunda yalnız başına müstakillen veya kombine şekillerinde elimizdeki kollaps tedavi metodları arasında büyük bir kıymet teşkil etmektedir. Bu şekil tedavi, diğer kollaps tedavi metodları ve müdahalekâr şekillere hazırlayıcı olarak müessirdir. Müstakillen veya ilâve bir yardımcı tedavi metodu olarak da şayanı dikkat tesiri vardır. Teneffüs kapasitesi sebebiyle tatbik imkânı bulunmayan diğe tedavi metodlarına rağmen Pp. bu vakalarda tatbik edilebilr. Tekniğin kolay, ihtilâtlarının az olması sebebiyle diğer kollaps tedavilerinden daha az zararı vardır.

Pnömotoraks ve pnömoperituvanın tesirlerinin mukayesesi : Pnömotoraks tedavisinin gayesi ikidir. 1) Kaviteleri kapatmak, 2) Evolütif progressif olan hastalığı kontrol altına alarak tedavi etmektir. Bu suretle kavitelerin kapanmasiyle balgamda basil menfi olur ve bronkojenik yayım önlenir. Pnömoperituvanın gayesi Pno. gibidir, fakat farklı bir yoldan netice almaktır. Bizzat akciğer kollabe edilmez, hakiki bir akciğer kollapsı olmadan diyafram yükselir ve haraketi azalır. Bu şekilde Pp. nin tesiri mekaniktir (*H. Trimble*), diyaframın yükselmesiyle akciğerin volümü küçülür. Zirve veya kaidede olsun tüberküloz lezyon üzerine iyi tesir eder. Hastalık şartlarına göre hususiyle diyafram ve plevrada yapışıklık varsa, diyaframın yükselmesi ve akciğerin volümünü tahdit ederek tesirini geçiktirir. Bu gibi vakalarda diyafram bir taraf hemitoraksa nazaran, nisbeten tesbit edilmiş dahi olsa diyaframın mukabil tarafa yükselmesi ile kalb ve mediyastinumun bir taraflı değişikliği ile hasta akciğerin kollapsı neticesi iyileşmeye sebep olabilir.

Akciğerin aynı şekildeki lezyonlarında Pno. ve Pp. aynı derecede müessir olmazlar. Faal bir lezyonun evolüsyonunu durdurmak gayesiyle Pp. pnömotoraks kadar tesirli değildir.

Pp. ye nazaran Pno. çok daha üstün selektif bir kollas temin eder. Eğer tedavinin müessiriyetinin kollaps derecesine bağlı olduğu kabul edilecek olursa, Pno. nın fizyolojik zeminde daha tesirli olacağı kanaatı daha doğrudur. Bununla beraber bilhassa şimik tedavi devrinden önce ihtilâtların yarattığı tehlikeler sebebiyle Pno. kısmen tehlikeli olmakta idi. Elektif kollapsın az veya çok olması, enfeksiyonun kontrolunda bir tesiri olduğu kanaatını verir. Fizyolojik bakımdan Pno. pnömoperituvana nazaran daha tesirlidir. Eğer akciğerin hareketlerine veya gerginliğine müdahalenin daha ehemmiyetli olduğunu kabul edersek bir şey değişebilir. Pp. nin vital kapasiteye bir tesiri olmadığı gibi akciğer hareketine de bâriz bir tesiri yoktur. Pno. nın yaptığı en mühim tesir sâkin bir ekspirium sonunda akciğer volümünü takriben % 30 nisbetinde azaltmasıdır. Pno. lı akciğer hiç bir zaman genişleyemez. Pp. de ise derin nefes alınabilir. Pno. da kollaps derecesinin ehemmiyeti yani lezyonun kollapsı mühimdir. Hastalık sahasında selektif kollaps sağlanmaz ve bronşu bloke etmek veya kavite cidarlarının biribirine yaklaşması imkânları bulunmazsa tedavide muvaffak olunmaz. Uygun endikasyonlarla başlanmış olan 100 pnömotoraksta ancak % 50 den daha az tatmin edici bir kollaps elde edilmektedir, hattâ *Max Pinner* % 15 den az göstermektedir.

Pno. da ihtilât nisbeti : Akciğer tüberkülozunda en mühim zorluk, lezyonların daha ziyade sübplöral olması ve plevranın sağlam kalmasının hemen hemen imkânsız bulunmasıdır. Lezyonun karakterine göre (kaviteli olanlarda % 50) % 14 - 50 nisbetinde eksüda teşekkülü, % 5 kadar ampiyem görülmekte idi. Modern şimik tedavi bu ihtilâtları minim bir hale getirmiştir. Pno. yı uygun bir zamanda kullanmayı veya terk etmeyi bu tedavi tarzı şöhretini kaybedinveye kadar öğrenemedik (*J. Dumarest*) denilmiştir.

Yatak istirahatı, şimik tedavi, kollaps tedavisi her üçü beraberce kullanılmalıdır. Akciğer ne kadar uzun bir müddet baskı altında tutulursa plevra kalınlaşması ve fibrozisin meydana gelmesi fazladır. Pno. dan sonra akciğerin fonksiyon kaybı tedavinin devam müddetiyle, aynı zamanda akciğerin kontraksiyon nisbetiyle alâkadardır. 6 - 12 aylık bir pnömotoraksta hastaların takriben % 70 inde kontraksiyon mevcut iken 3 - 6 senelik Pno. dan sonra vakaların % 25 - 45 inde pek az kontraskiyon bulunmaktadır. *Gies*'e göre; fonksiyon kaybına sebep olan faktörlerin Pno. nın devam müddeti olmayıp uzun süren Pno. larda plevranın iltihabi lezyonlarının arttığı görülmektedir. Pp. de bu durum daha nadirdir. Plevranın bir miktar kalınlaşmasının tüberkülozun reaktivasyonuna karşı korunmada bir tesiri olacağı düşünülmektedir.

Eğer akciğer hareketlerine müdahalenin iyileşme proçesine bir yardımı olacağı zannediliyorsa mümkündür. Fransız müellifleri iki sene müddetle yeter derecede kollaps altında bulunan vakalarda da mukabil akciğerde reaktivasyona tesadüf dildiğini bildirmişlerdir. Kavern ve tüberküloz lezyon akciğerin her tarafında Pno. ya cevap vermektedir. Bilhassa akciğerde yapışıklık olmadığı zaman akciğerin alt lobu ve segmentleriyle orta lobun selektif kollapsını elde etmek mümkündür. Akciğerin santral kısımlarındaki lezyonlar Pno. ya daha az dayanıklı ve daha çok ihtilâtlara sebep olmaktadır. Aynı zamanda bu lezyonların drenajı da zaiftir ve bronş şebekesinde ihtilâtları yaparlar. Bununla beraber bir kavernin zirvede, sübklaviküler bölgede veya kaidede bulunması serbest bir kollaps mevcut olduğu takdirde elde edilecek neticede bir değişiklik yapmaz. Pp. ye iyi cevap veren lezyonlar, alt lobun apeksinde bulunan lezyonlardır (*J. Dumarest*). Pno. terkedildikten 18 yıl sonra nükseden vakaların nisbeti % 22 (*Gordon*) dır. Bu reaktivasyonların en ziyade ilk üç senede oldukları tesbit edilmiştir. İstatistiklerde Pno. vakaları iki gurup olarak ele alınmış, birincisinde; altı aydan üç seneye kadar olan, ikincisinde üç yıldan yukarı olan Pno. lardır. Bu iki gurupun karşılaştırılmasında bir fark görülmemiştir.

Kollps tedavisi için esas endikasyon akciğerde kavern bulunması ve balgamda basilin müsbet olmasıdır. Kavite bulunmayan vakalarda lezyonun spontan iyileşmesi için istirahat ve şimik tedavinin tatbiki lâzımdır. Şu halde, kollaps tedavisi veya her hangi aktif bir tedavi kavern olduğu zaman, kontrendikasyon mevcut değilse bronkojen ve hematojen menşeli tüberküloz vakalarında tercih edilecek bir tedavi metodudur. Primer akciğer tüberkülozunda keza kavern teşekkül ettiği zaman kollaps tedavisi düşünülebilir. Yalnız kollaps tedavisiyle yatak istirakatı ihmal edilmemelidir. Bununla beraber kollaps tedavisine başlamadan önce yatak istirahatiyle beraber 6 - 8 haftalık antitüberküloz ilâçlarla bir tedavi yapıldıktan sonra kollaps tedavisi düşünülmelidir. Bu müddet zarfında şimik tedaviye rağmen genel durum düzelmez, akciğerde radyolojik bir değişiklik husule gelmez ve balgamda basil devam ederse Pno. veya diğer kollaps metotlarının tatbikine karar verilmelidir. Umumi olarak antitüberküloz ilâçların tatbikinden ilk iki hafta zarfında hastalığa ait genel arazlar kaybolmakta, radyolojik iyilik ise 3 - 4 üncü haftayı müteakıp görülmektedir. Kollaps tedavisi tatbiki için karar verilirken hastanın genel durumu, yaşı, kadın veya erkek olması, bünyesi, ekonomik ve sosyal durumu, diğer organların hastalığı (diabet, kalb hastalığı, amiloidozis, tirotoksikoz, silikozis, peptik ülser... gibi) göz önünde tutulmalıdır. Diabet kollaps tedavisi için kontrendikasyon teşkil etmemekle beraber hastanın daha evvelden gıdasının tanzimi lâzımdır.

KAVERNOSTOMİ

(Akciğer tüberkülozunda kavernlerin antibiotiklerle lokal tedavisi)

Kavernlerin lokal tedavisine ait ilk müdahaleler *Willis*'in akciğer tüberkülozunda, göğüs cidarına delik açmasiyle başlar. 1696 da *Baglivi*, 1797 de *Faye*, 1874 de *Pepper*, 1875 de *Mosler* muhtelif yollarla kavern içine çeşitli dezenfektan ilâçları zerketmeyi tecrübe etmişlerdir. Neticesiz kalan bu tecrübeler 1933 de *Mc. Dowel* tarafından tekrarlanmıştır. 18 ci yüz yılda (*Barry, Boerhoove, David* ve diğer bir kısım müellifler) kısmen lansetle, kısmen de trokarla ilâç zerketmek maksadiyle kavernleri açmışlardır.

1881 de *Block*, 1891 de *Tuffier, Ruzzi* akciğerin tüberküloz lezyonu gösteren kısımlarını cerrahî olarak kesip atmayı düşündüler. Meselâ *Tuffier* sağ akciğerde ceviz büyüklüğündeki tüberküloz bir odağı kesip çıkarmıştı. Keza 1897 de *Ewen* tüberküloz olan bir akciğer lobunu keserek çıkarmaya muvaffak olmuştu.

Tüberküloz kavernleri hem ponksiyon, hem drenaj suretiyle boşaltarak bazı iyi neticeler elde ettiğini *Sonnerburg* 1891 de göstermiştir. Akciğer tüberküloz odaklarının ponksiyon ile drenaj, enükleasyon ve hasta akciğer kısımlarının rezeksionu şeklinde lokal tedavisi için yapılan ilk tecrübelerin diğer bir tekâmül hamlesi *Freund*'ün birinci kaburgaya kondrotomi yapması suretiyle olmuştur. 1885 de *De Céreuville* kavern hizasında ikinci ve üçüncü kaburgadan küçük bir kısmı rezeke etmeyi düşündü.

1888 de *Quincke* kavern üzerindeki toraks sahasında mevcut gerginliğin giderilmesi lâzım geldiğini düşünmüş ve göğüs duvarına yapışmış olan kavernlerin açılmasını ortaya atmıştır. 1890 da *Spengler* akciğer tüberkülozunda sertleşmiş olan göğüs duvarının serbest hareket edebilmesi için plevra boşluğu açılmadan kaburgaların kesilerek çıkarılmasına işaret ederek : «Büyük kavernler ve müterakki ftizilerin iyileşmesi için bir şart lâzımdır. Bu da iyileşmeye meyyal kavernlerin netbeleşmesine engel bir halin ortada bulunmamasıdır.» demiştir. Bu kaideye daynarak hususiyle sirotik tüberküloz proçesler için müdahale endikasyonu konulmaktadır. *Spengler*, toraksı daraltan proçesin genişliğini akciğerdeki hastalığın yayılma derecesiyle ilgili bulmuş ve paravertebral hizaya kadar geniş bir rezeksiyonun ehemmiyetini ilk defa ortaya atmıştır. Tam kavern hizasında kaburga rezeksiyonunun mutlaka lâzım geldiğine o kadar ehemmiyet vermemiştir.

Kavernleri gerek yıkama, gerekse açma veya parsiyel toraks rezeksiyonu ile iyi etmeğe çalışan bu devreden sonra akciğer tüberkülozunda kavernlerin cerrahî tedavisi daha yeni ve muvaffakıyet verici bir safhaya girmiştir. Bu da bugünkü cerrahî tedavi şekilleridir.

Pnömotoraksın prensiplerini açık bir tarzda tekemmül ettirmek ve akciğerin kollapsını temin maksadiyle ekstraplöral torakoplâstiyi yaratmak ve inkişa ettirmek şerefi *L. Brauer*'e aittir. Kısaca hülâsa edecek olursak :

Kavernlerin lokal tedavisi :

A. 1 — Yıkamayla.

2 — Drenajla.

3 — Hasta olan akciğer kısımlarının çıkarılmasiyle.

B. Kavern civarındaki kaburga kemiklerinin kesilerek çıkarılması suretinde parsiyel rezeksiyon (*Spengler, Quincke*).

C. Turban ve *Spenglerin Schede* plâstiği usulüyle göğüs cidarının gerginlikten kurtarılması şekilleri meydana gelmiştir.

1921 de *Graff*, Bad *Elster* de tüberküloz kongresinde kavernlerin tehlikesini ortaya atmış ve bu sebeple torakoplâstiyi bir kavern cerrahî tedavisi olarak öne sürmüştür. Mevzileşmiş fakat tehlikeli bir durumda olan hastalık odağı için torakoplâstiye karar vermek güç bir iştir. Bu ameliyat büyük, güç ve kanlı görülmektedir. Bu sebeple kavernlerin tedavisinde torakoplâstiden daha basit ve az tehlikeli tedavi metotları aramak mecburiyeti hâsıl olmuştur. Hususiyle akciğer tüberkülozunun eksüdatif şekillerinin ameliyatla tedavisi uygun olmadığı anlaşıldığından bu gibi hastalar önce uzun süren bir sanatoryum kür tedavisine tâbi tutulmakta ve ondan sonra ameliyata sevkedilmektedirler. Keza eksüdatif kavernli proçeslerde ve umumi immünobiyolojik durum kötü olduğu hallerde bir plâstik endikasyonundan pek az bahsedilebilir.

1922 de *Rankin* ve *Weibel* iki tüberküloz hastada kavern içine jansiyan moru şırınga etmişler, hastanın biri aspirasyondan ölmüş diğerinde bir netice alınmamıştır.

Tizi kavern içine bakır müstahzarı şırınga ederek klinik olarak iyi neticeler aldığını bildirmiştir. *Takata*, akciğerin üst loblarında bulunan kavernlerin tedavisi maksadiyle kâfur, iodoform, karbolik asit ve zeytinyağından yapılmış bir mahlûl şırınga etmiştir.

Mc. Dowell, Trovasses, Martin taze kavernlerle, cidarında taze evolüsyon halinde proçesler bulunmıyan eski kavernlerin drenajında iyi neticeler aldıklarını kaydetmişlerdir.

Chauvet, Gobat, Sulzer 1947 de altı vakada *Monaldi* dreninden kavern içine *streptomycine* şırınga ederek kavernlerin küçüldüğünü hattâ kaybolduğunu görmüşlerdir.

Monaldi 1930 da akciğer tüberkülozunda kavernlerin açılarak emme drenajı hakkında ilk defa neşriyat yaptı. Zamanla bu şekil tedavinin başlangıçta iyi neticeler verdiği lâkin bu iyiliğin devamlı olmadığı, tedavi terkolunduktan sonra radyolojik olarak şifa bulmuş gibi görünen kavernlerin tekrar açıldığı görülmüştür. Aynı zamanda Davos da *G. Maurer* kavern içine deriden ponksiyondan sonra lâminaryalarla kaverne vâsıl olan yolu genişleterek kavern içine *streptomycine* ve PAS solüsyonu ile tampon yaparak tedavi şeklini koymuştur. Speleostomi dediğimiz bu metot tüberküloz kavernin açık bir drenajıdır. Bu şekilde akciğer tüberkülozunda kavernlerin lokal tedavisi inkişaf ederek bir kaç klinik ve sanatoryumlarda tatbik sahasına girmiş bulunmakta idi. Amerikada Metropoliten hastanesinde 1942 den 1947 ye kadar 22 hastada tatbik edildiği gibi biz de Yakacık ve Uludağ Sanatoryumlarında elverişli hastalara bu tedavi şeklini tatbik etmiştik.

Akciğer tüberkülozunda kavernlerin açılarak ve lokal olarak antibiyotiklerle tamponu (*G. Maurer*'in speleostomisi) ile tedavi şekli üç safha göstermektedir :

1 ci safha — Kavernostomi, yani kaverne kadar ponksiyon ve sondaj. *Monaldi* trokarına benzer bir şekilde, ucu aynı sivrilikte ve çelik ince telli fakat madenî boru yerine bir lâminarya sondası hazırlanmıştır. Kavern içine sokulan bu sonda, 4 -5 mm. kalibradadır. Kavern içine sokulduktan sonra 24 saat bırakılır, bu esnada şişerek kalibrası büyür ve geçtiği yer genişler. Ertesi günü 6 - 8 mm. olan lâstik bir dren tüple bu lâminarya sondası değiştirilir. Deri ile kavern arasında teessüs eden kanal, bu suretle genişler. Sokulurken ayrılmış olan dokular, dren etrafında sıkışır. Böylece toraks cidarının enfeksiyona uğramasına kısmen mâni olunur. Bundan ötürü *Monaldi*'nin ince kuturdaki drenlerinde olduğu gibi hastanın hattâ kent şeklindeki öksürüklerinde bile kavern muhteviyatı kavernle deri arasındaki yola nüfuz edemez. Hattâ ilk drenin hemen sokulmasiyle beraber lâminarya bu kanal çevresindeki dokuyla o kadar sıkı bir surette sıkışmış bir hale gelir ki dreni çıkarmak için oldukça bir kuvvet sarfetmek icabeder. 1/100 perkainle anesteziden sonra bir kaç gün içinde tedrici olarak daha büyük kalibrada lâminaryaların sokulup çıkarılmasiyle bu kanal genişler ve gevşemiye başlar. Speleostomi kanalı intanlara karşı koyabilecek granülö bir dokuyla örtülür. Kavern ifrazatı bu zaman kanalın içine nüfuz eder, fakat tehlikeli olamaz. Lâminarya sondası enfeksiyon, kanamalar ve gaz ambolisi tehlikelerini azaltır. Birinci drenden 24 saat sonra devamlı olarak arttırılmak suretiyle daha büyük kalibrada lâminaryaların konmasiyle genişletmeye devam olunarak 18 mm. lik bir drene kadar çıkarılır. Drenajdan istifade olunarak her sabah bir aspirasyon yapılır.

2 ci safha — Tamponman safhası - kanal bu şekilde 4 - 5 sm. lik bir çevreye malik olduktan sonra tamponmana başlanır. Başlangıçta tampon gazı

her iki üç günde bir değiştirilir. Aynı zamanda hastaya günde yarım gram *streptomycine* adale içine şırınga edilir ve her değiştirilen tampon *streptomycine* ve 5/100 solüsyon halinde *Aminacyl* veya PAS ile ıslatılarak konur. İrinli ifraz azaldıktan sonra tamponlar daha fasılalı değiştirilir.

Üçüncü tampondan sonra kanal umumiyetle daralır. Bu zaman çok defa yeniden genişletmek lâzımdır. Tamponman ile bronş drenajının sağlam bir surette kapanıp kapanmadığını metilen mavisi solüsyonu şırınga ederek ve plöreskopla kavern içine bakarak kontrol edilir.

3 cü safha — Drenaj bronşunun kapatılmasıdır. *Graf*'ın ameliyat plöroskopu ile yüksek frekanslı cereyan vererek bronş yer yer yakılarak kapatılır. Son dren çekildikten sonra husule gelen fistül kapanır ve yerinde küçük bir sikatris bırakır.

Hülâsa edecek olursak : Bu suretle *G. Maurer*'in tedavi usulü kavernlerin PAS veya *streptomycine* solüsyonuna batırılmış bir gaz ile direkt tamponmanıdır. Bu tedavide en mühim noktalar şunlardır :

1 — Speleostomie yani harabiyet boşluğunu (kavern) lâminaryalarla genişletmek suretiyle açmak ve dış kısımla bir yol temin etmek.

2 — Kavernin PAS veya *streptomycine* solüsyonuna batırılmış bir gazla tamponmanı.

3 — Yüksek frekanslı cereyanla bronşun yakılarak kapatılmasıdır.

Antibiyotikleri kullanmağa başladığımızdan beri akciğer tüberkülozunun gerek ilâçlar gerekse çeşitli cerrahî müdahalelerle tedavi şekillerinde büyük bir inkişaf husule gelmiştir. Hususiyle tüberkülozun ince odaklı miliyer yayılmalarında bu ilâçlar çok önmli bir yer almışlardır. Buna mukabil tüberkülozun massif kaba odaklı hastalık tiplerinde (kazeöz şekillerinde) ise antibiyotiklerle çok defa her hangi bir iyilik temin etmek mümkün olamamaktadır.

Buna sebep :

A — Tüberküloza tutulmuş akciğer dokularında ilâç kâfi bir konsantrasyonda lezyona vâsıl olamamaktadır; bu mıntıkalarda kan sevki ve difüzyonun azalmasından kenar kısımlarda ilâcın yeter derecede konsantrasyonu husule gelemez (*Cenetti*). Bu kansızlık sebebiyle bakteriden zengin olan kazeöz odakların ve kavern cidarları ilâcın nüfuzuna karşı kapalı bulunur.

B — Tüberküloz akciğer dokusunun anatomik, fonksiyonel ve fizyoşimik hususiyetleridir. Aynı zamanda patalojik anatomi bakımından kazeöz pnömoni ve kavernli akciğer mıntaklarının tamamiyle damarsız veya az damarlı olması da burada mühim rol oynamaktadırlar. Bir de tüberküloz odakların kenar mıntıkalarındaki kapillerlerde genişleme mevcut değildir. Çok defa burada mevcut olan ödemin ilâcın tüberküloz kavernine tesirini güçleştirdiği tecrübelerle anlaşılmıştır (*Berbringer*).

Streptomycine, PAS, TB. 698 tatbik edilen tüberküloz hastalarda hiperemik odakların aynı şekilde miliyer tüberküloz, gırtlak tüberkülozu, hattâ menenjit tüberküloz, bronşlar ve barsak tüberkülozunun tedavisinde antibiyotik ve şimik ilâçların en müessir tedavi vasıtası olduğu görülmektedir. Tüberküloz toksini sebebiyle damarı tromboze olmuş hasta dokuda kan dolaşımı ne nisbette bozulmuş ise bu ilâçların tesiri de o nisbette azalır (kazeöz pnömoni kavern cidarları gibi). Bu ilâçlarla tedavide yeter derecede müessir olamadığımız zaman bunu bermutat kan dolaşımı lâyıkiyle olmıyan ve kavern cidarına ilâcın geçmesine müsait olmayan hasta dokularda görmekteyiz. İşte bu suretle akciğer tüberkülozunda kavernlerin açılarak drene edilmesi ve bu şekilde antibiyotiklerle lokal olarak direkt tedavi metodu doğmuştur.

Kavernostomi, kaverni cerrahî olarak açmaktır. Yani deri ve adale enzisyonu harabiyet odağı üzerindeki kaburga parçasının kesilmesiyle kavernin lokal olarak açılması ve dış atmosferle temasta brakılmasıdır. *Speleostomie* ise kavern hizasına kadar sadece bir yol açarak kansız bir ameliyat şeklidir.

Monaldi'nin kaverni emme suretiyle drenaj ile tedavi metodunda kavern-deki irin muntazaman emilerek temizlenmektedir. Bu suretle kavern küçülür harabiyet mahsulleri ve toksinlerin imtisası azalır ve organizm bu zehirlerden kurtulur. *Monaldi* drenajında bir sene hattâ daha fazla bir zaman drenaj tatbik edildiği halde eski durumun çok defa yeniden nüksettiğini tecrübeler göstermiştir. *Monaldi* metodunda kavern açılmadan bir iki hafta önce hasta kısım etrafından bir kaç defa ponksiyon yaparak pnömotoraks tatbikine imkân olmıyacağı araştırılır. Bunun için *Küss* veya *Deneke* iğnesi kullanılır. Tekrar edilen ponksiyonlarla hastalarda ufak kanamalar ve geçici öksürük meydana gelirse de bir kıymeti yoktur. Bu sebeple bir aspirasyon pnömonisi veya akciğer ambolisi gibi ârızalara şimdiye kadar tesadüf edilmemiştir. Eğer tromatik olarak spontan bir pnömotoraks meydana çıkarsa bu, müteakıp ensüflasyonlarla bir tedavi pnömotoraksı yerine geçer. Çok defa böyle teşekkül eden spontan pnömotoraks yeter derecede müessir olamaz, yapışıklıklar bulunabilir. Bu yapışıklıklar ameliyatla kesilebilirse hasta odak iyileşebilir, fakat plevra boşluğundaki hava bir ampiyem ile ihtilât ederse çok defa bu vaziyet ölümle neticelenir. *Monaldi* metodunda kavernlerin emme suretiyle boşaltılmasında drenaj kanülünün enfeksiyonuna çok defa rastlamaktayız, bu gayri kabili içtinaptır.

Kavernlerin lokal tedavisinde mevzii ve akciğerden kanama olabilir. Fakat tehlikeli değildir. Kavern çevresinde, prekaviter enfiltrasyon lâminaryanın tahrişinden mütevellit olarak nisbeten sık görülmektedir. Buna mâni olmak ve toraksta ponksiyon hizasında ödem şeklinde lokal bir reaksiyon husule gelmemesi için birinci ve ikinci lâminarya tatbikinin sonunda teessüs eden mecrayı mütevali genişlemelere hemen tâbi tutmaktan ise bir müddet (toraks cidarının durumuna göre) ince lâstik sondalarla kavernin drenaj ve aspirasyonunu te-

min etmek daha uygun olmaktadır. Bu suretle bazen lâstik sondaların bazen de tedrici olarak kalibrası arttırılmak üzere lâminaryaların sokulması şeklinde mecrayı genişletmekteyiz.

Tamponman yapılırken mühim noktalardan biri de, kavern mecrasının tampon esnasında tahriş edilmemesi için tamponu, lâstik borunun içinden sokmak ve tamponu uzun zaman kavern içinde bırakmadan antibiyotik solüsyonlarla yıkanarak aspirasyona tâbi tutmağı hastalığın seyri için daha müsait bulmaktayız. Klinik müşahedelerimiz devamlı tampon kavern cidarının taharrüşünü ve kavernin büzülmesini (aspirasyon olmaksızın) geciktirmekte olduğunu göstermektedir.

Lâminaryanın tatbiki ile beraber daha ziyade küçük kavernlerde husule gelen perikaviter enfiltrasyon antibiyotiklerin tatbik edilmesiyle beraber süratle imtisas eder, tehlikeli değildir. İki taraflı hastalarda, hususiyle apikal kavernlerde tatbik edilecek ve seçilecek bir tedavi metodudur. Paravertebral premediyastinal kavernlerde torakoplâstinin tesiri az elverişli olduğundan kavernlerin direkt drenajı tercih edilebilir. Kavernlerin direkt antibiyotiklerle tedavisi 6-12 ay sürer. Bu müddet zarfında kavern dokusundan alınan paraçlar histolojik olarak muayene edilirse kavernin iyileştiği görülür. Lokal tedaviyle beraber ağızdan PAS veya 0,5 - 1 gr. *streptomycine* şırınga edilerek iştirak ettirilir. Kronik kavernli tüberküloz hastalar etrafındakileri için devamlı bir tehlikedirler. Cerrahî bir tedavi yapılmanın bu gibi hastalarda (yaşlı olması veya akciğerden başka bir organda komplikasyon bulunması gibi) torakoplâsti yapılamaz. Böyle hastalarda kavernin açılarak antibiyotiklerle lokal tedavisi kısa bir zamanda kaverni basilsiz bir hale koyar. İzole kavernli tüberküloz hastalar bu usul ile, yani kaverne direkt olarak tatbik edilen bu ilâçlarla tedavi sayesinde çok çabuk basilsiz hale geldikleri gibi kavern taşıyan veremlilerin mukadderatları üzerinde de mühim bir rol oynar.

Tüberkülozla mücadelede kavernli hastaların tedavisi ve tüberkülozdan korunma esas dâvayı teşkil eder. Kavern taşıyan tüberküloz hastalar uzun devamlı basil çıkarır. Bu sosyal bakımdan mühim bir mesele teşkil eder. Belli başlı ve tehlikeli olabilecek komplikasyonlar, kavernle müterafık akciğer tüberkülozunda sık sık görülür. Şu halde bulaşıcı olan bu hastalıkla mücadele ve bu hastalıktan korunmak için kavernlerin çabuk basilsiz bir hale getirilmesi ve iyi edilmesi en muvafık bir tedavi şeklidir. İsviçreden *Kreles* ilk basil göründüğünden itibaren sanatoryum ve kollaps tedavisine rağmen bu hastaların on sene zarfında 75/100 öldüğünü kaydetmektedir. *Weruli* bunu 44/100 nisbetinde bulmuş olmakla beraber henüz yaşıyan böyle kavernli hastaların 12/100 nisbetinin halâ basil çıkaranlarına tesadüf ettiğini göstermiştir.

Kavernlerin direkt antibiyotiklerle tedavisini yaparken gözününde tuttuğumuz noktalardan biri de *Monaldi* metodunda husule gelen komplikasyonlardır. Hususiyle : 1) Akciğer damarlarının zedelenmesi neticesi

kanamalarla beraber ender olarak hava embolisi. 2) Toraks cidarında ponksiyon hizasındaki kanalda enfeksiyon gibi kompliksyonlardır. *Monaldi* trokarı kavern içine girdikten ve mandren çekildikten sonra konan kateter ile meydana gelen sıvaşma enfeksiyonunun vüsati ve tehlikesi basillerin miktar ve virülansına, organizmin mukavemetine göre değişir. Bir de plevrada travmatik spontan irinli pnömotoraks olabilir ki hastanın hayatını oldukça tehdit eder hattâ bazen ölümle bitebilir.

Gerek *Monaldi*'nin kaverni emme suretiyle temizlemesi gerekse *G. Maure*'rin speleostomisi hakkında kısaca bildirilen bu hususları gözününde tutarak Yakacık ve Uludağ Sanatoryumlarında akciğer tüberkülozunda kavernlerin direkt lokal tedavisinde tatbik ettiğimiz tedavi tekniğinde ele aldığımız esaslı noktalar şunlardır.

Bu vakalarda tatbik ettiğimiz tedavi metodunun esasını *G. Maure*'in *speleostomiesi* teşkil eder. Gayemiz; gerek *Monaldi* gerekse *speleostomiede* görülen komplikasyonları mümkün mertebe azaltmak ve hastayı süratle mikropsuz bir duruma getirerek kavernin kapanmasını temin etmektir.

Her vakanın klinik tablosuna (kavernin büyüklüğü, mevkii, hastalığın seyri...) bakarak ve ayrı bir hususiyet bulunduğunu kabul ederek bu tedavi şeklinin katî ve muayyen bir çerçeve içine konulmaması kanaati hâsıl olmuştur. Ni tekim hastalarımızdan bir kısmında direkt kavern ponksiyonu ile kavern içine kapalı olarak *streptomycine* veya PAS solüsyonu şırıngaları yapılmıştır. *Tanner, Coursault* tarafından ilk defa tatbik edilen bu şekil tedavide; kavernin eğer drenaj bronşu açıksa kavern içine şırınga edilen ilâç öksürükle dışarı çıkar. Böylece antibiyotik kavern cidarına bir tesir yapamadan atılmış olur. Eğer kavernin drenaj bronşu kapalı daha doğrusu tıkalı ise ilâç müessir olabilir (drenaj bronşu spesifik granüler bir dokuyla tıkanmıştır). Bir kısım vakalarda da yalnız speleestomie ile antibiyotiklerle tamponman diğer bir kısmında da kavernin tamponman ve aspirasyonu beraber olarak hattâ, kaburga kemiği hizasına rastlayan kavernlerde 1 - 2 kaburganın parsiyel rezeksiyonu yapıldıktan sonra kavern açılmış tamponman ve aspirasyon yapılmıştır.

Endikasyon : Akciğer tüberkülozunda kavernlerin lokal tedavisi için, kollaps tedavisinin mümkün olamadığı veyahut müessir olamıyacağı yerlerde lokal tedaviye endikasyon vardır.

A — Genel durumu cerrahî bir müdahaleye müsait olmıyan, kaba kavernöz harabiyetle müterafık ağır eksüdatif akciğer proçeslerinde, fazla miktarda balgam çıkaran büyük kavernöz akciğer lezyonlarında ameliyata hazırlık olmak üzere.

B — Plevrada yapışıklıklar sebebiyle pnömotoraks yapılmayan merkezî harabiyet gösteren kavernöz proçeslerde.

C — Torakoplâstinin müessir olamıyacağı yerleri işgal eden (paravertebral) ve cerrahî müdahalelerin her hangi birinin az müessir olabileceği düşünülen yerlerdeki kavernlerin tedavisi için.

D — Cerrahî bir müdahaleden sonra (torakoplasti) geriye kalan kapanamıyan kavernlerin tedavisi maksadiyle speleostomi umumi olarak düşünülmektedir. Ateşin yüksekliği akciğerdeki lezyonun kuvvetle eksüdatif bir karakter göstermesi, taze yayılmalar ve bol miktarda balgam bu müdahaleye bir mâni teşkil etmez. Bu gibi vakalarda speleostomi yegâne tedavi metodudur. Diğer organların spesifik tabiatta olan komplikasyonları da bir mâni teşkil etmez. Hattâ gırtlak, trakea, bronşların tüberkülozunda müsait bir tesir yapar. Ancak, taze kanamalarda en az bir hafta kanama durduktan sonra yapılmalıdır.

Akciğerin her müdahalekâr tedavisinde olduğu gibi kavernlerin direkt olarak tedavisinde de anfizemle müterafık kronik sirotik - detsrüktif şekillerinde bermutat solunum yetmezliği sebebiyle nefes darlığı görülmektedir. Bu sebeple akciğerlerin solunum fonksiyonunu kontrol katiyen ihmal edilmemelidir. Solunum yetmezliği bazen kaideye kadar yayılmış eksüdatif - infiltratif proçeslerde, mütekemmiş, iltisaklı plevra iltihablarında, kollaps tedavisinin her bir şeklinde hususiyle diyaframın paralizilerinde ve kostal solunumun tahdit edildiği zaman görülür.

Speleostomide kaverne sevkedilen lâminaryanın kalibrası büyüdükçe (14 - 18 mm. lik) kateterlerin kullanılmasından sonra bütün bronş sisteminde nefes alış ve verişte tazyikın değişik kalması sebebiyle nefes darlığı teessüs eder. Bir lobu veya lobun mühim bir kısmını işgal edecek vüsatta bir saha işgal den (dev) kavernlerde bu keyfiyet daha barizdir.

Müteaddit küçük infiltratif - destrüktif proçesler için bu metot kabili tatbik değildir. Kavern hiç olmazsa bir ceviz büyüklüğünde bulunmalı ve lâminarya kolaylıkla girmelidir. Akciğerin alt kısımlarındaki santral kavernler için daha ziyade frenisektomi ve pnömoperituvan şayanı tavsiyedir. Büyük damarlar sebebiyle bu saha speleostomi için tehlikeli olabilir.
G. Maurer ikinci kaburka hizasında meme çizgisi ve beşinci kaburga yüksekliğinde omuz kemiği hizasını speleostomi için en müsait saha olarak göstermektedir. Bu metot daha ziyada tepe kavernlerinde elverişlidir. Bundan başka parasternal, yan kısımlar, süpskapüler ve paravertebral sathî kavernlerde müsaittir. Yapışık olmayan plevra yapraklarının müdahaleden önce yapıştırılması zaruridir. % 80 glikoz mahlûlünden 100 sm^3. veya süspansion halinde kaolin (2 sm^3. fizyolojik suda 0,3 kaolin) serbest olan plevra boşluğuna şırınga ederek bu yapışıklık temin edilir.

Drenaj bronşunun kapatılması her hangi bir lokal travma tevlid edebilirse de zararlı değildir. Müdahaleye ait ameliyat şoku bu güne kadar tarif edilmemiştir.

Büyük dev kavernlerde fazla miktarda doku harabiyeti ve kaybı bermutat 7 - 8 kaburgaların çıkarılaması suretiyle bir plâstiğe ihtiyaç göstermektedir. Eğer bu gibi kavernler direkt açılarak lokal tedavi yapılırsa büzülerek küçülen kavernin iyileştiğini veya küçüldüğünü görürüz. Küçülen böyle bir kavern için bir plâstik yapıldığı takdirde şüphesiz daha az miktarda kaburgaların rezeksiyonu icabedecektir. Devamlı bir iyileşme için; büyük kavernlerde yalnız lokal tedavi ile tam iyilik elde etmek bir talih eseridir. Bununla beraber hiç olmazsa kaverni küçülterek daha basit ve küçük bir plâstikle tedaviyi bitirmek çok defa mümkün olmaktadır.

Bu tedavi metodunda kavernlerin iyileşme mekanizması : Kavernlerin açılarak direkt antibiyotiklerle tedavi ve iyileşmesi hakkında *Assev*'in tetkikleri şayanı dikkattir. Bu müellife göre :

Kavern açıldıktan sonra kavernin iyileşmesinde klinik ve morfolojik tegayyürleri. 1) Tedavi esnasında kavern hizasında tamir proçesi. 2) Kavern cidarı ve çevresinin histolojik strüktürünü mütalâa etmiş ve kavern cidarında üç tabaka görmüştür.

A — İç sathi tabaka : Kazeöz nekrotik bir kitleden ibarettir. Bu kitle kısmen orta tabakadan ayrılmış kısmen de alt tabakanın derinliğine girmiştir. Bu tabakada daima tüberküloz basili vardır. Nadir olarak elâstik lifler ve çevresinde tıkanmış damarlar bulunur.

B — Orta tabaka : Epiteloid tüberküllerle beraber spesifik tüberküloz granülasyon dokusu, dev höcreler, lenfa düğümleri bulunur. Bu tabakanın kalınlığı çok değişiktir. Homojen bir şekilde veya adacıklar halindedir.

C — Dış tabaka : Kompakt bağ dokusundan ibarettir. Kavernin eski veya yeni olmasına göre kalınlığı değişiktir. Bu tabaka oldukça zengin damarlıdr. Bu mıntakada antrakoz ile beraber münferit veya kapsüllü kazeöz odaklara tesadüf edilir. Kavern çevresindeki akciğer parankiması anfizemlidir. Parankima adacıkları arasında nedbe dokusunun izleri görülür. Kaven üzerinde plevra kalınlaşmış, nedbevî tegayyüre uğramış, damarlı ve höcreli olup lenfositlerin enfiltrasyonu vardır. Parietal plevrada bir fibrin tabakası bulunmaktadır. Plevrada hemen hemen daima dev höcre ile epitelloid tüberküle rastlanır. Hattâ kavern üzerindeki lenfa düğümlerinde ve kaburga araları adalelerinin höcre dokusunda bile spesifik tegayyürler görülür.

Ameliyattan sonra kavern kirli esmer renkte muhteviyatı ile açık, derin bir yaradan ibarettir. Kavernden çıkan bronşlar permeabldirlar. 3 - 5 haftada lokal tedavi ile nektrotik kitle tedrici olarak itrah olunur. Kavern cidarı önce penbeleşir sonra hızarır ve kuvvetle damarlaşır. Tek tük tübeküloz mikrobu bulunabilir. 8 - 10 hafta sonra kavern, merkezinden itibaren büzülmeğe baş-

lar ve sathileşir. Kavern drenajından ve tedaviden 1 - 1,5 - 2 - 3,5 ay sonra kavern cidarının sistematik olarak yapılan histolojik muayenelerinde aşağıdaki tabloyu göstermektedir ::

Tedaviden iki ay sonra kazeöz nekrotik kitleler tamamiyle kaybolur. Burada bazen tek tük arta kalan tüberküloz basili bulunabilir. Kavern sathında spesifik granülasyon dokusu ile küçük harabiyet odakları ve fibriller bağ dokusundan büyük adacıkları ile (*histiocyte*) ve fibroblastlarla beraber yuvarlak ve oval hücreler görülür. Granülasyon dokusunda eozinofil hücreler ve elâstik liflere tesadüf edilir. Mühim olarak; bir kısım vakalarda iki aylık açık lokal tedaviden sonra granülasyon dokusunun sathında birçok tabakalar halinde düz epiteller görülür. Bunlar yer yer granülasyon dokusunun derinliğine hulûl etmiş olarak bulunmaktadır.

Kavernin kazeöz nekrotik kitleden temizlenmesi neticesi spesifik granülasyon dokudan müteşekkil olan orta tabakada tedricî olarak konjonktiv doku teşekkül eder. Bu sonradan nedbeleşir. Derinlikte daha uzun müddet spesifik olmayan granülasyon elemanları hattâ bazen halâ kazeöz odaklar bulunur. Granülasyonun sathı birkaç tabakadan ibaret bir epitelizasyon göstermektedir.

Kavern cidarının morfolojik değişikliği ve keza kavernin küçülmesi drenaj bronşlarının tamir proçesinden daha evvel başlar. Bugüne kadar drenaj bronşunu kapatmak için bildiğimiz tedavi metotlarından hiçbirisi emniyetli bir netice vermemiştir. Triklor asetik asit, argentum nitricum, elektrokoagülasyon ve hattâ *streptomycine* drenaj bronşunun kapanmasına müessir olamaz. Bunun için kavernlerin lokal tedavisinde *broncho - throcal* fistülün uzun zaman devam edeceği daima göz önünde tutulmalıdır (*G. Maurer*). Şu halde kavernin iyileşmesi veya ortadan kaldırılması kısmen mekanik faktörlerin değişmesine (akciğerin elâstikî tansiyonunun ve kavern içinde tazyikın değişmesi) ve daha ziyade tedavi esnasında yeni teşekkül eden doku tesiriyle kavernin morfolojik değişikliğine bağlıdır. Bugün antibiyotiklerle lokal tedavi ile kaverni ortadan kaldırmak meselesi halledilmiş olmasına rağmen bronşları tıkamak veya kapamak problemi henüz halledilmemiştir (*Assev*). Böyle tedavi gören vakalarda kavernin iç sathında müteaddit tabakalı epitelizasyon husule gelmesi çok enteresandır. Vakaların bir çoğunda tamponmandan üç dört ylık bir tedaviden sonra epitel höcre teşekkülü görülmüştür. Drenaj bronşlarında tamir proçesi karışık enfeksiyonun tesiri altında kalır. Burada tüberküloz dokulu adacıklar bulunduğu müddetçe bunlara karşı bir şey yapmak mümkün olamaz (*G.Maurer*). Çünkü buradan yeniden enfeksiyona uğrarlar. *Assev*'in tetkikleri *Hein* tafından teyidedilmiştir. Bu zat stroma ve kavern cidarından alınan parçaları histolojik, bakteriyolojik ve hayvan deneyleriyle inceledikten sonra kavernlerin antibiyotiklerle lokal tedavisi hakkında.

1) Kavern cidarının sterilizasyonunu.

2) Reperatif değişikliği katî olarak göstermiştir. Aynı zamanda *Monaldi* metoduna nazaran tamponman şeklinde kavern tedavisinin çok daha elverişli ve iyi neticeler verdiğini de ilâve etmiştir.

FRENİKUSUN PARALİZİSİ VEYA KESİLMESİYLE YAPILAN KOLLAPS TEDAVİSİ

Yarı diyafram paralizisi için frenikus sinirinin kesilmesi (*phrenicotomie*) veya büsbütün çıkarılması (*phrenico - exhairese*) ile frenikusun dondurulması (*vereisung*), sinirin birkaç santim ezilmesi, boyunda veya köklerini vermeden evvel alkolizasyonu yapılmaktadır. Diyaframın devamlı felci isteniyorsa sinirin tamamiyle çıkarılması lâzımdır.

Frenikus siniri 4 üçncü servikal vertebradan gelir. 3 ve 5 inci boyun omurgalarından ayrı olarak kollar (branşlar) alır. Bu branşlar boyunun yukarı kısmında sinire karışmıyarak ayrı olarak seyrederler ve sinirin köküne daha aşağıda karışırlar. Frenikus siniri çok anomali gösterir. Son iki kaburgalar arası sinirleri de diyaframı hareketlendiren sinirler vermektedir. Frenikusun hissi sinirleri de vardır. Frenikusun toraks içindeki kısmında fazla olmak üzere hem boyun kısmında hem de toraksta sempatik sinirinin lifleri bulunur. Sempatik lifleri frenikus siniriyle yıldız düğümünde (ganglion stellaire) anastomozlarda bulunur. Bundan ötürü diyafram endirekt olarak iç organlarla ilgilidir.

Sinirin ezilmesi veya alkolizasyonu olsun veyahut frenisektomi olsun basit, kansız ve kolay bir ameliyattır. Bir taraflı lezyonlarda ve diğer taraf akciğerin pek sağlam olmıyan tüberküloz vakalarında pnömotoraks yapılamadığı zaman tatbik edilir. Kollaps tedavisinde ilk müracaat edilecek olan pnömotoraks denenmeden diğer kollaps tedavilerine geçilmemelidir.

Frenikus siniri üzerine yapılacak ameliyat: 1) Pnömotoraks tatbikine imkân olmayan hastalarda akciğerin kaide ve orta kısmındaki lezyonlarında, sissür iltihabı ile çevrilmiş toraks çeperine yakın olmayan üst lob lezyonlarında frenisektomiye müracaat edilir. Bununla beraber çok evolütif akut vakalarda frenisektomiden çekinmek lâzımdır. 2) senfiz sebebiyle evolütif proçesin tamamiyle önüne geçilemediği zaman pnömotoraks devam ettirilemezse frenisektomi tatbik edilir. 3) Pnömotoraks tepedeki lezyon üzerine tesir eder fakat aynı zamanda kaidede bir lezyon bulunur ve buna tesir edemezse pnömotoraksa bu zaman frenisektomi iştirak ettirilir, yeter ki akciğerin kaidesi diyaframa yapışmış olsun. 4) Eski ülserli büzülmeğe istidat gösteren yersel lezyonlarda frenisektomi katiyyen pnömotoraksa tercih edilmemelidir. 5) Torakoplâsti yapılması

lâzım hastalara önce frenisektomi ile başlamak bu suretle hasta akciğerin daha iyi basılmasını ve büzülmesini temin için yapılır, ancak akciğerdeki tüberküloz lezyon kaideye yakın olması lâzımdır. 6) Daha ziyade torakoplâstiyi istilzam eden ağır irinli plevra iltihablarında (pnömonektomiden sonra plevra boşluğunun dolması ve kapanması), plevra akciğer fistüllerinde frenisektomi yapılabilir. 7) Yaşın ilerlemiş olması, halb ve böbrek hastalıkları torakoplâsti ve plombaja bir engel teşkil ederlerse, 8) Pnömoperituvanın tesirini arttırmak maksadiyle frenikus üzerine ameliyat yapılır.

Frenisektomi, boyunda frenikus sinirini bularak kestikten sonra özel bir pensle büke büke koparmak bu suretle 20 - 30 sm. kadar siniri çıkarmaktır. Frenikotomi ise siniri yalnız kesmektir. Frenikotominin tesiri geçici ve daha hafiftir. Frenisektomi yapılan tarafta diyaframın hareketi felce uğrar, adalesi gevşer, karındaki müsbet baskı ile yukarı doğru itilerek yükselir, aynı zamanda bu yükselme toraks içindeki çekme kuvvetiyle de olur. Ameliyat yapılan tarafta toraks boşluğu küçülür, akciğer basılır. Diyafram hareket etmediği için o taraf akciğeri istirahat eder. Pnömotoraksın yaptığı kollaps ve frenisektomi ile yapılan tazyik aynı değildir. Frenisektominin tesirinde karın içndeki müsbet tazyik, akciğerin büzülme kudreti, plevradaki yapışıklıklar, toraksın yapılış şekli önemli rol oynar. Şişman ve karın adaleleri kuvvetli olanlarda yatar vaziyette karın içindeki müsbet tazyik fazladır. Diyaframda felç tam olarak teessüs ederse o tarafta diyafram hareketi durur veyahut çok azalır. Diyafram 5 - 6 sm. yükselir. Sol tarafta 2 nci kaburgaya kadar yükselen (*Ulrici*) vakalar vardır. Mide ve kolonların tazyikıyle diyaframın yükselmesi radyoskopide gayet güzel görülür. Diyaframın hareketsizliği mukabil taraf diyaframı ile mukayese edilirse normal olarak sağlam taraf yükselirken felç olan tarafın inmiş olduğu görülür, buna *Kienböck* arazı (*mouvement paradoxal*) denir.

Frenisektomide ârıza olarak : 1) Akciğerde konjesyon, dolaşım bozukluğu olur, geçicidir. Köpeklerde tecrübe ile *stellaire* gangliyonun çıkarılmasiyle akciğerde konjesyon ve kanamalar husule gelir (*Mosinger - Cornil*). 2) Mide bozuklukları frenikusun *plexus solaire* ile olan münasebetindendir (*Bonafé*). Daha ziyade sol taraf frenisektomilerinde görülür. Bu zaman nefes darlığı ve çarpıntı da vardır. 3) Nadir olmakla beraber frenisektomiden sonra son zamanlarda büyük kanamalar yazılmıştır, bunu *stellaire* gangliyonun tahrişe uğramasiyle izah etmek mümkündür.

Spengler - Brauer'e göre frenisektomi tehlikeleri olarak, a) Yersel ameliyat alanında teknik hata, frenikus sinir ve kolları ile beraber seyreden arterler ve sinirlerin zedelenmesi, b) Plevrada yapışıklık olduğu zaman siniri koparmak için çekerken kalb ve akciğerde refleks neticesi fenalık görülebilir.

Frenisektomi neticesi, diyafram yukarı doğru yükselir, fizyolojik olarak akciğer kaidesinde fonksiyonel kapasite azalır. Diyaframın yukarı kalk-

ması bronşiyollerin düzleşmesine ve böylece nefes yolunun tıkanarak atelektaziye uğramasına sebep olur. *P. Bezza,* tavşanlar üzerinde klinik ve radyolojik olarak bunu göstermiştir.

Frenisektominin akciğerin üst kısmındaki lezyonlar üzerine tesiri vardır (*Frey*). Akciğerin üst kısmının ülserli tegayyürlerinde frenisektominin bazen olağan üstü tesiri görülmektedir. Tepe, klavikula altı ve orta lob hizasındaki lzyonlarda tesiri görülmektedir. Frenisektomi, akciğerde mekanik ve elâstik değişiklikler yapar. Bunun neticesi olarak : 1) Frenisektomi yapılmış olan tarafta genel bir gevşeme olur. Plevra içindeki tazyikın arttığı görülür. 2) Frenisektomi akciğer kaidesini hilüse doğru yaklaştırarak tesir yapar. 3) Hilüsü akciğer tepesine yaklaştırarak akciğerin üst kısımları üzerine endirekt müessir olur. Diyafram ne kadar fazla yükselirse 1 ve 2 nci hâdiseler o kadar kuvvetli olur. Bundan ötürü hilüs hizasından aşağı kısımlardaki lezyonlarda frenisektomi daha tesirlidir. Hilüs üstündeki lezyonlarda pnömotoraks bilhassa seçilmelidir. Buna imkân olmazsa frenikusun alkolizasyonu veya çıkarılması düşünülür.

Frenikotomi ve frenisektominin lehinde olduğu gibi aleyhinde de düşünceler vardır. *Ultrici* frenisektomi yerine sinirin ezilmesini veya dondurulmasını, alkolizasyonunu tavsiye etmektedir. Bu şekilde müdahalelerden sonra 4 - 5 ay geçince diyafram yeniden faaliyete geçer, devamlı bir malûliyet kalmaz demektir. Yapmış olduğu 1000 frenisektomi ameliyatından hiç birinde ne bir kanama ne de ölüm görmemiştir. Yalnız beşinde *sympaticus* zedelenmesi neticesi *Horner* sendromu görülmüş, 1 vakada n. recurrens yanlışlıkla ezilmiştir. *Brauer, Schlesinger* devamlı felcin tamamiyle aleyhindedirler, bundan ötürü sinirin alkolizasyonu, ezilmesi, dondurulması şeklinde bir taraflı geçici paralizi daha ziyade tatbik edilmelidir.

Frenkus siniri ve köklerine alkolün tesiri ilk olarak hayvanlar üzerinde *Pitres, Vaillard* tarafından yapılan deneylerle tanınmıştır. Hem hissî, hem de harekî olan bu sinir alkol ile temasa geldiği zaman sinirin evvelâ hissî vazifesi bozulur. Eğer alkolün tesiri arttırılırsa ve devamlı olursa sinirin harekî tesiri de aynı şekilde ortadan kaldırılmış olur. Böyle bir sinirin dokusu mikroskopta muayene edilirse alkolle temasa geldiği noktadan muhiti nihayetine kadar sinir liflerinde bir dejeneressans görülür. Yapılan deneyler ve bulgular sinirdeki bozukluğun yani ortadan kalkan fonksiyonun yeniden zuhur ettiğini göstermektedir.

Alkolizasyon : *Schlosser* 1903 de ilk defa insan üzerinde hissî olan sinirlerin nevraljilerinde ağrıları dindirmek maksadiyle sinir köklerine alkol şırıngasını kullandı. Pratik doktorlukta hıçkırıkları dindirmek için frenikus üzerine (*Goetze*), hançere tüberkülozunda *n. laryngenus superior, n. trigeminus* nevraljilerinde *Gasser* düğümüne ve bu bölgede sinir yoluna alkolizasyon tatbik edildi. Başlangıçta yalnız hissî sinirlerde kullanılan alkolizasyon sonraları

hem hissî hem de harekî sinirlere yapıldı. *Leota* usulü bundan doğdu. Bu usul akciğer tüberkülozunda yarım toraksı hareketsiz bırakmak düşüncesiyle kaburgalar aralarındaki sinirlerin alkolizasyonudur. 1916 da *Henschen* ilk defa olarak frenikus sinirinin alkolizasyonunu pnömotoraks yapılamıyan senfizli akciğer tüberkülozunda kullandı. 1931 de *Philardeau - Corday* bu hususta ilk neşriyatı yaptılar.

Alkolizasyon, sinir üzerine yalnız alkol dokundurmakla yapılmamalı aynı zamanda sinirin içine de şırınga edilmelidir. Frenisektomide olduğu gibi siniri doğrudan doğruya açıp meydana çıkarmak lâzımdır. Sinir meydana çıkarıldıktan sonra şubelerini vermeden 2 - 3 sm^3. absolü alkol şırınga edilir. Sinir alkol ile temas eder etmez gerilir. Bu zaman kopabilir. Buna dikkat edilmelidir. Eğer sinirin dışına alkol kaçarsa bir gaz tamponu ile ve fizyolojik sıcak serumla yıkamalıdır.

Alkolizasyon hiç bir zaman zarar vermez, yalnız bazen pleksüse ait 1-2 hafta devam eden ağrılar bırakabilir. Alkolizasyondan sonra frenisektomi yapılırsa bir zorluk görülmez. *Ratureau, Morin* alkolizasyon yapılmış ve aradan bir zaman geçtikten sonra frenisektomi tatbik edilmiş (13) vakadan (11) inde tam felç yazmışlardır.

Alkolizasyonun daha tedbirli yapılması düşünülerek bu maksatla hipogastrik olarak yani diyafram adalesinin tamamiyle içinde, sinirin yayıldığı yerde alkolizasyon düşünülmüştür. Hipogastrik alkolizasyon tamamiyle kansız bir frenisektomi demektir. Her ne şekilde olursa olsun gerek boyundan gerek hipogastrik yoldan yapılan alkolizasyon ile bütün kollaps tedavi usullerinde düşünüldüğü gibi akciğeri hareketsiz bırakarak o tarhafın akciğerinin faaliyeti azaltılır. *Leota* alkolizasyon yapılmış, birkaç ay sonra iyileşmiş olan vakalarda frenisektomi veya torakoplâsti, sonradan lâzım olursa bunların yerine kaburga aralıkları sinirlerinin alkolizasyonunu düşünmüştür. İtalyan doktorları bu usulü çok methetmişlerdir. Alkolizasyon, absolü alkol ile yapılır. Hipogastrik alkolizasyon ve *Leota* ameliyatında önce % **2** *surocaîne* ile sonra 90° ve 60° lik alkolle 3 zamanda yapılır. Alkolizasyon muayyen bir tedavi şekli değildir. Frenisektomiden istifade edeceği şüpheli olan vakalarda bir deney ve tedavi vasıtası olarak kullanılabilir. Frenisektomi endikasyonları alkolizasyon için de ayrıdır. Sol taraf lezyonlarında frenisektomi yerine alkolizasyon tercih edilmelidir.

Frenikus sinirinin iki taraflı paralizisi: İki taraflı akciğer tüberkülozunda ihtiyaç hâsıl olursa her iki tarafta geçici paralizi seçilmelidir. Alkolizasyon ile frenikus sinirinin palalizisi 2 aydan 2 seneye kadar sürer. Sağlam kalan lifler siniri tekrar faaliyete (1-3 sene içinde) geçirirler. Bu küçük ve basit ameliyat iyi seçilen vakalarda güzel neticeler verir. Hattâ kavernlerin kapandığı görülür. Hastalığın durmasına ve iyileşmesine sebep olur.

TORAKOPLÂSTİ

Torank çeperini küçülterek akciğerin basılmasını temin etmek gayesiyle yapılır. Kaburga kemikleri çıkarılarak yapılan bu ameliyat kollaps tedavisinin en önemli ve ağır şeklidir. 1907 de *Friedrich* tarafından ilk olarak yapılan bu ameliyatı *Brauer* rezeksiyon şeklinde daha uygun bir şekle koydu. 4-5 sene sonra *Wilms, suscapular* ve paravertebral iki seanslı plâstik ameliyat şeklini ortaya attı. Birinci seansta 1 - 8 inciye kadar olan kaburga kemiklerinin açıları hizasında 3 - 4 sm. uzunluğunda kesilir. 3 - 4 hafta sonra ikinci seansta ayni kaburgalar sternum hizasında yapışık olduğu yerde kıkırdakları kesilerek çıkarılır, toraksı çökertmek için bu şekil tavsiye edilmiştir. Kısa bir zaman sonra *Sauerbruch* ameliyat tehlikelerini azaltmak düşüncesiyle paravertebral rezeksiyon usulünü koydu. Bunun için 5 - 6 dorsal vertebraların 4 - 5 sm. kadar dışı hizasında aşağıya ve tedrici olarak 9 uncu kaburgaya doğru bir kavis yapmak üzere deriye ensiziyon yapılır. 5 - 12 sm. uzunluğunda olan bu ensiziyonla ameliyat bir seansta veya iki seansta yapılmaktadır. Çıkarılan kaburgalar mümkün mertebe uzun olmalıdır. Yapılan istatistiklerde vakaların % 3 - 10 unda ameliyat akabinde ölüm gösterilmektedir. Son senelerin literatüründe % 40 - 50 nisbetinde tüberküloz kaveınlerinin kapandığı ve iyi neticeler alındığı yazılmaktadır. Vakaların iyi seçilmesi, ameliyatta teknik ve iyi ellerde olması netice üzerine çok tesir eder. Ameliyatın şekli (paravertebral veya selektif parsiyel torakoplâsti...) ne olursa olsun en büyük muvaffakiyet vakaların iyi seçilmiş olmasındadır. *Neuhof* «ameliyat için en iyi endikasyonu hastayı aylar ve senelerden beri takip ile tedavi eden doktor koyar. Çünkü klinik olarak akciğerdeki patolojik proçesin seyrini takip etmiş ve hastanın tüberküloza karşı dayanıklığı hakkında bilgi edinmiştir. Birkaç röntgen filminin gözden geçirilmesiyle ameliyata karar vermek doğru değildir» demektedir. Torakoplâsti yersel anestezi veya avertin narkozu ile yapılır. Her iki şekilde de hastalara ameliyat gününden evvelki akşam bir lavman ve hafif bir uyku ilâcı verilir. Ameliyattan bir saat önce deri altına (0,002 *dilaudid*) yapılır. Avertin doğrudan doğruya ameliyattan evvel hastanın beher kilosuna 0, 10 - 0,12 gr. % 2,5 damıtık sudaki solüsyonundan barsak yolu ile, ılık olarak yavaş yavaş verilir. Hasta yan yatmış vaziyette, kolu hastabakıcı tarafından sıkı bir surette tutulur. Yattığı tarafa ve toraksa kabarıklık vermek üzere bir yastık konur. Bu şekilde ameliyat yapılacak taraf yukarıda kalır. Kaburga kemikleri iyi görünür bir şekilde meydana çıkar. Vakalara göre tepe plâstiği (*spitzenplastik,*) *Graf* ın üst kısımların plâstiği (*obergeschossplastik*), bir tarafın total plâstiği, iki seanslı torakoplasti seçilir.

Hastalar ameliyata gönderilmeden önce bir müddet müşahede altında kalmalı, kalbin sağlam, nabzın normal ve iç organlarda bir bozukluk bulunmaması lâzımdır. Hastanın 50 yaşından aşağı olması, genel durumunun iyi,

hastalığın bir taraflı olması veyahut mukabil tarafta sönmüş fibröz sirotik bir lezyondan başka bir hastalık ve evolütif bir seyir bulunmaması lâzımdır. Bunları göz önünde tutarak elektrokardiyogram, bazal metabolizma, akciğerlerin fonksiyonu, seri radyografileri veya tomografi yapılarak hastalar iyi bir şekilde tetkik edilmelidir. Torakoplâst: 1) Yapışıklık sebebiyle pnömotoraks yapılamıyan veya pnömotoraksla basılamıyan sert bir küçük veya birkaç kavern gösteren hastalarda. 2) Akciğerin tamamiyle kenarında toraks çeperiyle temasta olan üst lobun büyük kavernlerinde pnömotorakstan ümit beklemek doğru değildir. Delinme tehlikesi olduğundan bu vakalarda pnömotoraks tehlikelidir, torakoplâsti yapılmalıdır. 3) Plevrada komplikasyon neticesi geniş ölçüde plevra - akciğer delinmeleri, oleotoraks ve ampiyem ameliyatlarından sonra olan fistüller, ponksiyon ve lavajlarla iyi olmayan iltihablar gibi plevrada husule gelen komplikasyonlarda yapılır.

Mukabil tarafta faal veyahut faaliyete geçmek istidadını gösteren tüberküloz hastalarda kalb, böbrek, barsakta komplikasyon olursa, ağır diabet varsa ameliyat yapmak doğru değildir. Komplikasyon olarak; zafiyet, pnömoni, deride erizipel, flegmon, abse teşekkülü, şok, 1 - 2 hafta sonra hastalığın diğer tarafta faaliyete geçtiği görülür.

Zirve plâstiği : *Lanwer* birinci veya 1 - 2 nci kaburgaların rezeksiyonunu tavsiye etmektedir. *Mus. trapesius*'un üst kenarından başlayarak omuz kemiğinin açısına kadar *spina scapularum*'un 2 - 3 parmak genişliğinde ve dışında kavis şeklinde ensizyon yapılır, deri kesilir. *Mus. Trapezius*'un üst kısmında *mus. rhomboideus minor* ve *mus. r. majora* kadar adaleye ensizyon devam edilir. Büyük kompreslerle basılarak kaldırıldıktan sonra kesilen ve tepeye giden damarlar bağlanır. Önce ikinci kaburga kemiğinin periyostu *Ziegler*'in kazıyan bıçağı ve *Graf*'ın raspatoryumu ile kazınarak kemik meydana çıkarılır, serbest hale konur. *Brünner*'in bıçağı ile kaburga kemiği kesilerek çıkarılır. Kemiğin iki uçlarının sivri kalmaması için *Luer*'in iki ağızlı bıçağı ile yontulur. Birinci kaburga için özel bıçak ve makası kullanılır.

İyi netice alınması ancak 1 - 2 nci kaburgaların tamamiyle çıkarılmasiyle olur. *Doyen*'in özel raspatoryumları yalnız median ve yan uçların kesilmesi için faydalıdır. Tepedeki tüberküloz lezyonun büyük veya küçük olmasına göre 3 - 4 üncü ve hattâ 5 - 6 ncı kaburga kemikleri de aynı şekilde kesilerek çıakrılır. Ameliyattan birkaç gün sonra röntgen filimleri çekilerek netice hakkında bilgi edinilir .Nadir olarak yarada intan görülebili. Çok defa ameliyat iyi neticeler vermektedir.

Bir taraflı total plâstik : Yukarıda yazıldığı gibi fakat 8 - 9 uncuya kadar kaburgaların çıkarılmasıdır. Bu zaman deri üzerine yapılan ensizyon daha yukarıdan *spina scapulea*'dan 9 uncu kaburga kemiği hizasına kadar *mus. trapesius*-un yarı alt kısmına *mus. rhomboideus major, mus. latissimus dorsi* dahil olmak

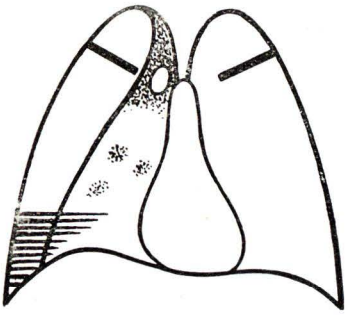

Şekil 66 — Ampiyem ve aynı tarafta kavernle müterafik akciğer tüberkülozu (Plöropnömonektomi endikasyonu)

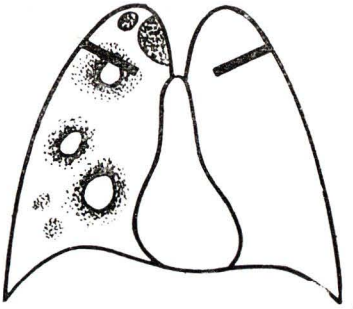

Şekil 67 — Bir taraflı müteaddit kavernle müterafik akciğer tüberkülozu (Pnömonektomi endikasyonu)

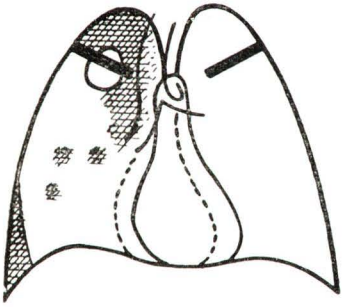

Şekil 68 — Bronş stenozu ile müterafik evolutif şekilde kaviteli yaygın tüberküloz (Plöropnömonektomi endikasyonu)

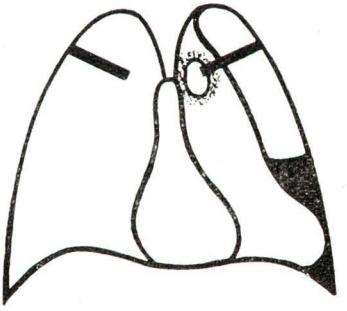

Şekli 69 — Sol üst lobun kronik lezyonu ve ampiyem (Dekortikasyon ve lobektomi için endikasyon)

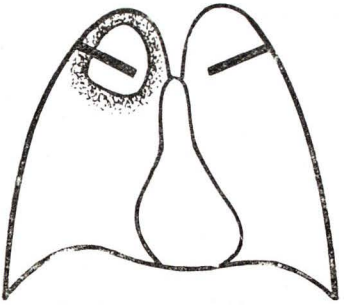

Şekil 70 — Dev kavern
(Lobektomi endikasyon)

üzere yapılır. Beşinci kaburga kemiğinin rezeksiyonu ile başlanır. Yukarı doğru 4 - 8 sonra 2 - 1 inci kaburgalar, bundan sonra 6 - 8ve nihayet 9 uncu kaburgalar kesilir.

İki zamanda yapılan total torakoplâsti : Önce 5 - 11 inci kaburgaların rezeksiyonu yapılır. Drenaj ile üç hafta kadar beklenir. Bu istirahat zamanından sonra ikinci bir senasta 5 - 1 inci kaburgaların rezeksiyonu yapılır. Ameliyat esnasında şüphesiz hastanın nabzı dikkatle kontrol edilmelidir. Ameliyat yersel anestezi ile olmalıdır. Hastalara deri altına 0,01 - 0,015 morfin veyahut az miktarda kloretil veya eter inhalasyonu ile narkoz verilmelidir. Avertin nrakozu tercih edilmelidir. Ameliyattan sonra hasta iyi ısıtılmış bir halde yatakta ayrı oturur vaziyette bırakılır. Adale veya damar içine 3 - 5 sm^3. *coramin,* damla lavmanı halinde % 4 glikoz solüsyonu ve 1 sm^3. *digitaline* veya damar içine *ouabaîne* verilir. Hastaların öksürüklerini durdurmak lâzımdır. Kalbi kuvvetlendiren ilâçlar hastanın durumuna göre her 2 - 3 saatta bir şırınga edilir. Ameliyat akşamı 0,01 pantopan yapılabilir. 24 saat sonra sargı değiştirilerek drenler kontrol edilir. Tedrici olarak drenler kısaltılır ve nihayet kaldırılır. Ameliyattan sonra birinci haftada muhakkak kalb ilâçları verilmelidir. Uyutmak için 0,5 veronal, 0,5-1,0 gr. adelin, *eucodal* tavsiye edilir. İlk günlerde yiyecekler hafif olmalı, kabız varsa ameliyattan 2-3 gün sonra yarım litrelik bir lavman veya gliserinli suppositoire'larla kabza mâni olmak lâzımdır. Beşinci günden sonra kolların passif hareketlerine, 8 inci günden sonra da aktif harekete ve yatakta serbest haraketlere müsaade edilir. Daha sonraları adalelerin fonksiyonunu temin etmek üzere özel jimnastik hareketleri tavsiye edilir.

Plombaj : Daha ziyade tepenin plombajı hatıra gelebilir. *Ziegler* 1 - 2 nci kaburgalar aralığında *mus. pectoralis major*'un liflerini ayırarak, *mus. pectoralis minor* liflerini keserek ve kaburgalara dokunmaksızın önden plombajı tercih etmektedir. *Sauerbruch, Nissen* arkadan ensizyon yaparak plobaj tavsiye ederler. Arkadaki yara hastayı daha az rahatsız eder. Arkada kaburga kemiğinden ufak bir parça kesilerek çıkarılmakla kuvvetli olarak basılarak plomhoj yapılır. Kaburga parçasının çıkarılmasından sonra *pleura costalis*'e dikkat etmeli ve muhakkak parmakla itilerek boşluk temin edilmelidir (pnömoliz). Fazla ve büyük boşluk yaparak kavernin iyice basılmasına çalışılmalıdır. Boşluk temin edildikten sonra steril plomb doldurulur. *Sauerbruch*'un kullandığı formül :

Paraffinum solidum	52° —	75,0
Paraffinum solidum	43° —	25,5
Bismutum carb.		2,0
Vioform		0,05

Plevra dışı (*extra - pleura*) **pnömoliz :** Yapışmış plevra zarlarının dış kısmında bir boşluk yapılarak akciğer tüberkülozunun tedavisi *Tuffier* (1892) ile başlar. 1913 de*Mayer*'in iyi neticeler aldığı bu şekil tedaviyi *Graf* ve *Schmidt*

yeni bir teknik ile geniş ölçüde tatbik ettiler. Maksat hasta akciğerde tam selektiv kollaps temin etmektir. Plevra zarları dışında bir boşluk yapıldığından plevra içinde olduğu gibi hava baskısı ile bu boşluk yahut cep devam ettirilir veyahut yağ konur (*Graf*). Bu şekilde hasta olan akciğer parçası tazyik altında ve kollaps halinde bırakılır.

Kavernin kapanması, balgamda basilin kaybolması temin edilir. Pnömoliz : 1) Plevra içinde pnömotoraks yapılamazsa. 2) Tüberküloz kavernleri ne fibröz ne de sert kenarlı olmamalı, 4 sm. kutrunda ve lezyon arkada 6 ncı kaburgadan daha aşağıya kadar yayılmış olmamalıdır. 4) Lezyon akut olmamalı, taze ve iyi tahdit edilmiş (meselâ *sissurite* ile) olmalıdır. Hastanın genel durumu ameliyat tehlikesine karşı elverişli bulunmalıdır. Bu şartlar içinde bulunan hastalarda ameliyat her zaman tehlikesizdir denilebilir.
kilde yeniden hava doldurulur.

Ameliyattan sonra bu hastaların dikkatle iyi bakılması ve takip edilmesi lâzımdır. Hastaları sakin bırkmalı öksürtmemelidir. Bunun için yeter miktarda kodein ve diğer öksürük ilâçları verilir. Ameliyat yapılır yapılmaz yara dikildikten sonra yan şekilde sokulan bir pnömotoraks iğnesiyle plevra dışından açılan boşluk içine hava verilir. + 10 veya + 15 tazyik yapılır. Bu tazyik ile çok defa 75 - 125 sm^3. hava doldurulabilir. Ameliyattan 24 saat sonra ayni şekilde yeniden hava doldurulabilir.

Hava verilmesi her defasında radyoskopi ile yapılmalıdır. İğne sokulduğu zaman bir miktar kanlı seröz eksüda bulunabilir. Manometre bu eksüdayı gösterir. Fazla eksüdalar ise çekilerek alınır, + 26 - + 30 baskıya kadar 25 - 50 sm^3. hava verilir. İlk verilen hava aşağı yukarı 120 sm^3. kadar olmalıdır. Bundan sonra iğne birdenbire çıkarılır, iyotlu tentür sürülür ve gaz ile sarılır. İğnenin çıkarıldığı delikten havanın kaçmaması için yara üzerine 3 kilo ağırlığında kurşun veya kum torbası konur. İlk hafta radyoskopide her gün kontrol edilerek tesis edilen boşluğu devam ve kollapsı idame etmek için 1 - 4 defa hava verilmesi icabeder. Bundan sonra haftada bir ortalama 80 sm^3. (25 - 150 sm^3.) hava verilir. Ameliyattan sonra ilk 4 - -6 hafta içinde plevra dışında açılan boşlukta müsbet tazyik tedrici olarak artacağından genişler. Üçüncü haftadan sonra tazyik + 46 dan + 56 su tazyikına kadar yükselir. Eğer bu boşluk küçülürse yani ufalırsa ve hastalık akciğerde artmış görünürse derhal röntgen filmi çekilerek tetkik edilir. Yeniden ameliyat yapılarak boşluk genişletilir, hastaya da haftada 2 defa hava verilir. Akciğerdeki lezyon yayılmış bir şekilde bulunmazsa boşluğa yağ doldurulur, yani oleotoraks yapılır. Konulan yağ yüzde 2,5 gomenol ile aynı miktarda zeytinyağından veya % 10 lipiodolden ibarettir. İlk konuşta bu karışık yağdan 10 sm^3. doldurulur. Eğer klinik olarak bir reaksiyon görülmezse her 5 günde bir plevra dışı boşluğu yağla tamamiyle doluncaya kadar konur. Her defasında boşlukta tazyik kontrol edilir.

Komplikasyon olarak : 1) Plevra boşluğunda kanamalar olabilir. İğne ile boşaltılır; kan pıhtısı az miktarda varsa steril tuzlu su ile yıkanır. Büyük pıhtılar olursa boşluk yeniden açılarak temizlenir ve steril fizyolojik su ile yıkanır, tekrar dikilir veyahut *streptokinase* ve *streptodornase* ile pıhtılar sulandırılarak boşaltılır. 2) Ameliyattan sonra kuvvetli öksürüklerin tesiriyle nadir olarak anfizem görülebilir. Ameliyatın 2 veya 4 üncü gününde yumuşak dokunun anfizemi radyoskopide gayet güzel görülür. 3) Plevra dışındaki boşluğun intanı, daha ziyade irin yapan mikropların intanıdır. Hafif veya ciddî bir şekilde olabilir. 4) Plevra dışı boşluğunun akciğer ve bronşlarla fistülü olabilir. Boşluk içine metilen mavisi konur, hastanın çıkardığı balgam mavi renkte görülürse bize fistülü hatırlatır. Hoşa gitmiyen fena bir komplikasyondur. Torakoplâsti ile ancak düzelebilir. 5) Çok nadir olarak amboli görülmüştür. 6) Bronkopnömoni tüberküloz neticesi ölüm. Aspirasyon ile intan maddelerinin boşluktan o hizadaki akciğer lobuna yayılmasiyle olur. İyi seçilen vakalarda alınan neticeler memnuniyet vericidir.

Daha ziyade tüberküloz kavernlerinin cerrahisi olan bir torakoplâsti ameliyatına karar vermek cesaretini göstermezden önce akciğer vereminden muzdarip olan bu hastaların iyi bir şekilde kuvvetlendirilmiş olmaları lâzımdır. Aynı zamanda solunum ve kan dolaşımı iyi olmalıdır. Ameliyattan evvel balgam az bulunmalıdır. Kaburgaları ameliyatla çıkarılmış bir hasta toraks çeperi ve ağrılar balgam ifrazına bir mâni teşkil eder. Balgamın retansiyona uğraması veya aspirasyonu büyük bir tehlike teşkil eder.

G. Maurer (Davos) kaburgalarından ameliyat edilenlerin hemen yarısında basilin kaybolduğu 6 sene sonra bunlardan ancak % 64 ünün yaşadığını, % 36 vakada akciğer tüberkülozunun önüne geçilemediğini kaydetmiştir (1942).

Akciğer tüberkülozunda kaburgaların haraketlerini tahdit için yapılacak ameliyat yalnız skapularını altında zararsızdır. Bundan ötürü kostaların çıkarılması sübskapular olmalıdır, skapula altındaki kaburga parçalarının rezeksiyonu akciğerin kollapsı için yeter bir tedavi şekli olamaz. Bundan ötürü diğer kollaps faktörleri ile birleştirilerek *Maurer* kombine bir kollaps metodu meydana getirmiştir.

Kombine Torakoplasti : Torakoplastiden sonra bilhassa; a) Kalp teşevvüşleri, b) Balgam retansiyonu, c) Tüberküloz lezyonun tekrar faaliyete geçmesi ile yeni serpinti ve yayılmalar husule gelmesinden korkulmalıdır. Bu nev'i ihtilâtların sebebi olarak ameliyat şoku gösterilmektedir. Aynı zamanda ve belki de daha fazla olmak üzere tuberculinique şok yapan ve uzviyeti toksine boğan ani akciğer kollapsus'unu da ittiham kabildir.

Baş tehlikenin toraksın torakoplasti ile meydana gelen ve fizyolojik olmıyan (aphysiologique) durumudur. Organın anatomisini değiştiren her hangi bir cerrahî müdahale organa zarar verir ve fonksiyonlarını bozar

Toraks cidarı kemiklerinin çıkarılması teneffüste bir sıkıntı doğurur. Çünkü kemiklerin kesilerek çıkarılmış kısmında teneffüs paradoxal'dır. Her iki akciğer arasında normal vaziyette muvazenede duran mediyastinum bu muvazeneyi kaybetmiştir. Mediyastinum kemikleri alınmış hemitoraksın paradoksal hareketlerini takip eder ve böylece hasta olmıyan akciğerin teneffüsü dahi azalır.

Desteklenmiyen torasik cidarın retraksiyonları, paradoksal şişmeleri, akciğerin dış lezyonları üzerine çekiştirmeden mütevellit taharrüş husule geririr. Bu mekanik travmanın en fazla tesir ettiği yer kemikleri alınmış bölge ile kaburga uçlarının birleştiği yerdir. Faal ve sathî bir mihrak eğer bir kısmiyle kaburganın çıkarılmamış kısmı üzerine yapışmış ve mihrakın diğer kısmı da kaburgaların rezeke edilmiş bölgesinde bulunyorsa her teneffüsle ve bilhassa öksürük ile afetin bir yarısı büzülecek diğer yarısı da şişecektir.

Bir de hasta için bundan daha tehlikeli olmak üzere balgam çıkarma müşkülâtının fiziopatolojik bozukluğu mühimdir :

1) **Tabiî öksürük şu suretle izah edilir :** Glottis kapalı, diyafram gergin, karın içi tazyikın en fazla olduğu zaman, kaburga aralıkları birden kapanır ve kaburgalar aşağıya inermiş gibi olur böylece torasik mesafe azalmış, bronş sisteminde âzami bir gerginlik meydana gelmiş olur. Glottis açılınca tazyik altında hava ve balgam trakeadan fırlayarak dışarı atılır.

2) **Torakoplastiden sonra öksürük ve balgam çıkarma :** Öksürük için lâzım olan trakea içi tazyikın artması müşkülleşir, çünkü kemiksiz kalan bu bölgede toraks kafesi heyeti mecmuasiyle büzülemez ve ayrıca kaburgaların birden nefes alma hareketlerinde fıtık şeklinde dışarı fırlar. Böylece tazyik düşmesinden mütevellit bu halin kompansasyonu ve balgam çıkarmanın buna rağmen temini için daha kuvvetli öksürmek icabeder.

Ameliyattan sonraki ağrılar yine ehemmiyetli bir tehlike teşkil eder. Hususiyle müdahaleyi müteakıp ilk günlerde her öksürük hareketi hasta için bir işkençedir. Çünkü kaburgaların çıkarılmamış olan uçları her öksürük esnasında yaraya gelir içine batar. Hasta da mümkün mertebe bu iztiraptan sakınmak gayesiyle kendini öksürmemek için tutar. Halbuki fena işleyen öksürük mekanizmasını bilâkis daha ziyade derinleştirmek zorundadır. Demek oluyorki şiddetli bir (toksemi)ye sebep olabilecek (Balgam retansiyonu) ndan çekinmek lâzımdır. Bu halde mekanik taharrüş dolayısiyle sathî afetlerin tekrar faaliyeti ile hastalık vahimleşebilir. Zamanla harabiyetin, marazî serpintilerinin ve aspesifik bronkopnömoninin fazlalaşması görülür. Kaburgaların rejenerasyonuna kadar devam eden fasit daire teessüs eder. Torakoplasti fizyolojik olmıyan (aphysiologique) bir müdahaledir.

Zayıf noktaların bertaraf edilmesi : Nazarî olarak kâfi ve tâbii bir muhafaza teşkil ederek toraks cidarının kemiksiz kalmasını ancak scapula bölgesinde ve yalnız orada temin edebilyoruz. Pratikte ise bu dört veya beş ilk üst kaburgaların yan ve arka uçları hizasına yapılan Torakoplasti pek çok işe yaramaz, çünkü bize müessir bir akciğer kollapsus'u temin edemez. Binaenaleyh bu kollapsus'u başka çarelere baş vurarak temine çalışılmalıdır.

Yardımcı Collapsoterapie faktörü olarak (**G. Maurer**) :

1) **Birinci sinire dokumamak şartiyle beş veya altı kaburgalar arası sinirlerini reséquer etmek. (Bu suretle arta kalan kaburga uçlarının felcini temin etmiş oluruz). Böylece kaburag uçları akciğerin daralmasını takip ederek aşağıya ve içeri doğru dönerler. Bu suretle toraks kafesinin yan ve ön kısmında küçülmesine ve daha ehemmiyetli olarak da bütün ameliyat sahasının hissiz kalmasına yardım eder.**

2) Toraks içine Scapula'nın luxation'u scapula çıkarılmış olan 4 veya 5 inci kaburgaya kadar torasik kafesin arka ve yan kısımlarını müessir bir surette küçülterek Osteomusculaire bir Plombage vazifesini görür.

3) Scapula'nın toraks içine geçip kalmasını temin için birinci kaburgadan 5 veya 6 ya kadar Pneumolyse yapmamız lâzımdır. Bu extrapleurale dekolman altında bulunan lezyonun intişar vaziyetine göre aşağıya doğru genişletilebilir.

Kombine Torakoplasti'nin karakteristik vasıfları şunlardır : Sallantıda yani desteksiz kalan en küçük bir bölge kalmadan toraks kafesinin ehemmiyetli surette küçülmesi ve teneffüsle deveranın sıkıntıya mâruz kalmamasıdır. Hasta ağrısız öksürür ve ameliyattan evvel olduğu gibi balgam çıkarılabilir. Nihayet lezyonun vahimleşmesi ihtimalinden, yeni serpintiler yapmasından ve bronkopnömoniden korkumuz kalmaz.

Kombine Torakoplastinin başlıca karakterleri : a) Toraks içine sıkıştırılan Scapulanın iki rolü vardır : Biri plombaj gibi tesir etmesi diğeri de kemiksiz toraks cidarına destek vazifesini görmesidir.

b) Enterkostal sinirlerin kesilip çıkarılmasının üç vazifesi vardır : Evvelâ ameliyat yarası hissiz bırakılmış olur. Hasta için de büyük bir rahatsızlık olduğu kadar bir taraftan balgam çıkarmak için kolaylık temin eder, sonra bir taraftan akciğer yüzü ile diğer taraftan toraksın iç dıvarı arasında saat rakkası gibi gelip giden Scapula, muahhar mahzurlariyle beraber, kaburgalar arası sinirlerin nevraljilerini doğurabilir. Böylece bütün bu mahzurlar bertaraf edilmiş olur. Bir de sinir rezeksiyonu kaburgaların yardımı ile ön taraf yarı toraksın teneffüsü azaldığından dolayı gayet müessir bir collapsotherapie faktörü gibi tesir eder.

c) Kaidede yapılan pneumolyse akciğer kollapsını alt kısımlarda itmam etmiş olur.

Bu üç faktörden her biri yalnız başına müessir değildir, fakat bunların birleştirilmesi fiziyolojiye riayet eden ve akciğer hizasında ideal bir détente temin eden bir şekil telâkki edilebilir.

Tüberküloz kavernlerinin *Monaldi* drenajı ve açılması, lobektomi ve akciğerin çıkarılması : Tüberküloz kavernlerin direkt cerrahî tedavisi eskidenberi düşünülmekte idi. 1937 de ilk defa *Eloesser* tüberküloz kavernin emilerek aspirasyonunu tecrübe etti, bir netice alamadı. 1938 de *Monaldi* yaptığı ameliyata esas olmak üzere tüberküloz kavernlerini iki gurupa ayırmıştır. 1) Elâstikî kavernler; atelektazi dokulu ince bir çeperi vardır. Kavern çevresinde hastalık azdır. 2) Seyri yavaş olan kavernler olup çeperlerindeki akciğer dokusunda hastalık fazla ve bol miktarda nekroz elemanları bulunan kalın çeperli kavernlerdir. *Monaldi*'ye göre; bunlar çok nadirdir. Bu morfolojik ayırma ile beraber kavernlerin bronşa açılıp açılmadığı göz önünde tutulmalıdır. Bronşlarla ilişiği olmayan kavernler daha kolaylıkla kapanırlar (*Coryllos*).

Monaldi ameliyatında 5 mekanizma sayılmaktadır : 1) Kavern çeperlerinin temizlenmesi yani hijiyenik bir işin başlamasıdır. Kan, irin, nekroz elemanları ve basil materyelleri ayıklanarak çıkarılır. Drenajla gelen irinli ifrazat berraklaşır, seröz olur. Nihayet emilerek kavernden aspiasyon yapılırsa kateter-

den sonra ifrazat kesilir. Bununla beraber tüberküloz basili hem kavern ifrazında hem de balgamda kaybolur. Bu hal hastanın semptomatik iyiliğidir. 2) Emilerek drenajla genişlemiş kavern çeperinin atelektazi elemanları kavern boşluğunun doldurulmasında önemli rol oynarlar. *Monaldi*'ye göre en kıymetli faktör budur. 3) Kavern çevresindeki alveollerden eksüdayı kavern içine doğru çeker. 4) Kavern çevresinde ve biraz uzaklardaki normal akciğer dokusu anfizemli bir hal alır. Mediyastinum, diyafram kavern tarafına doğru çekilir, yani kaverni doldurmak üzere kompansasyon yapar. 5) Emilerek aspirasyondan sonra fibrozis teşekkül eder ve kavern kapanır.

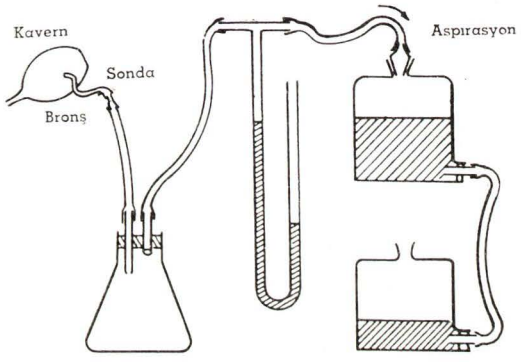

Şekil 71 — Kavern drenajı

Monaldi ameliyatı için; kavernin ideal olarak balon şeklinde, tamamiyle ayrı subklaviküler veyahut apikal kısmın altında olması lâzımdır. Bu zaman önde birinci veya ikinci kaburgalar aralığından açılarak ameliyat yapılır. Muvaffak olmak için yeter derecede geniş açılmalıdır (3 - 8 sm.). Kaverni tam lokalize edebilmek için yandan ve önden arkaya birer film almak, tomografi ile derinliğini ve genişliğini bilmek lâzımdır. Radyoskopi altında ameliyatın yapılması daha faydalı olur. Radyoskopi ile deri üzerine ponksiyon noktası işaret edilir. % 1 novokain solüsyonu ile yersel anestezi yapılır. Uzun bir iğne düz olarak kaverne doğru sokulur. Bir taraftan manometreye diğer taraftan 2 sm^3. lık bir şırıngaya bağlanan 2 yollu bir muslukla kontrol edilir. Eğer kavernin içine girilmiş ise hava kolaylıkla çıkar, manometredeki suda büyük iniş ve çıkış oynamaları gözükür. Bu zaman aynı yerden trokarın kanülü sokulmak üzere iğne çekilir. Aynı şekilde manometrede kontrol yapılarak suyun inip çıkması görülür. Trokarın mandreni geri çekilir. Kanül kalır. Bu kanül içinden kavernin içine doğru lâstik sonda sokulur. Sonda iyi bir şekilde gögüse ipek iplikle tesbit edildikten sonra trokarın kanülü geri çekilir, kavernle iştirakte yalnız lâstik sonda kalır. Sondanın vaziyeti radyoskopide tekrar kontrol edilir. Bu ameliyattan bir gün sonra kavern muhteviyatı emilerek aspirasyon yapılır. Aspirasyon iki şişeli su tulumbası ile —15, —30 sm. su seviye-

leri arasında değişen emmeler ile yapılır. Hasta ile şişeler arasına (tulumba) kavernden gelen ifrazlar için küçük bir şişe konur. Birçok vakalarda aspirasyona aralıksız bütün gün devam edilir. Tedavinin seyri sık sık filmlerle ve tomografi ile kontrol edilir. Haftada bir veya iki haftada bir balgamda basil aranır. Aspirasyona sonda kendi kendine atılıncaya kadar devam edilir. Bu da muhakkak üç aydan evvel olur. Yara kapanır ve bu müddet içinde hsta yatakta muhafaza edilmelidir. Komplikasyonlar önemli değildir. En çok ponksiyondan az sonra kan tükürmeler görülmektedir. Beyinde amboli teorik olarak vukua gelebilir. Aspirasyon esnasında deri ve kaburgalarda irinli intan tehlikesi ile fistüller görülmüştür. Çok yüksek menfi baskılar altında yapılan aspirasyonlarda kanlı ifraz gelebilir.

Akciğer kavernlerinin aspirasyon ve drenajını *Monaldi* ile arkadaşları *Bottari* ve *Babolini* geniş ölçüde tatbik ettiler. Neticelere göre bu tedavi şekli, büyük kavernlerin küçülmesinde, bir kısım küçük kavernlerin iyileşmesinde müessir olduğu, hiç olmazsa bir kısım vakalarda da torakoplâsti için lezyonu daha müsait bir duruma getirdiği muhakkaktır. Bu şekilde tedaviye esas kavernin az zarar görmüş bir akciğer dokusu yani parankimasiyle çevrilmiş olması lâzımdır. Diğer tedavi usulleri tesirsiz olursa veya tatbik edilemezse bu tedavi şekli düşünülebilir. Ameliyat tekniği ve sondanın konulması şüphesiz tehlikesiz değildir. Gaz ambolisi, kanamalar yapabilir. Bununla beraber ameliyat şoku hemen yok gibidir. Sondaya ve zorlu aspirasyona kolaylıkla tahammül edilebilir. Hastaya fazla ağrı vermez, yeterki doktor istenilen şekilde aspirasyon yapabilsin. Yüksek menfi tazyikler için 60 sm. kadar su tazyikını ölçebilecek bir su manometresi kullanmaktan ise kuvvetli ve öksürük ile suyun solunum yoluna girmemesi için civalı bir manometre kullanmak daha elverişlidir. *Joyet* ve *R. Jeanneret'nin* — 70 — 100 e kadar kolaylıkla tatbik edilen, manometre suyunun kavern içine aspire edilmesi tehlikesinden uzak bir sistem gösteren bir cihaz yapmışlardır. Bu âletle aspirasyon 3 litre kadar 2 cam şişeden suyun aktarılması suretiyle yapılmaktadır.

Son seneler içinde daha ziyade bilhassa Amerika kuzey memleketlerinde bir lobun mahdut, eski sert kavernlerinde lobektomi geniş ölçüde tatbik edilmektedir. Gerek bir lobun (lobektomi) gerekse bir taraf akciğer bütününün (pnömonektomi) çıkarılması ağır bir ameliyattır. Akciğer abselerinde olduğu kadar akciğer tüberkülozunda da iyi neticeler alındığı yazılmaktadır. Akciğerin iyi tahdit edilmiş kavernle müterafık tüberküloz lezyonlarında ve tüberkülomalarında (aktif olan) segmentlerin rezeksiyonu veyahut parsiyel rezeksiyon, veya lobektomi neticeleri son senelerin istatistiklerinde çok muvaffakıyetli neticeler göstermektedir.

Akciğerin kollaps tedavilerinde elde edilen iyilik neticeleri üzerinde birçok istatistikler vardır. 1930 yılında *Roloffen* 1128 hastada yaptığı istatistik

çok kıymetlidir. Birkaç sene evveline nazaran tedaviden alınan neticeler kısa bir zaman sonra biraz daha tekemmül ve düzeltilen kollaps tedavi usulleri sayesinde daha iyileşmiştir. Meselâ bu istatistikte 1918 - 1921 yıllarında 173 tek taraflı pnömotoraks vakasında bu iyilik nisbeti % 18 iken, 1926 - 1928 de yine tek taraflı 188 pnömotoraks vakasında bu iyilik nisbeti % 47 olarak elde edilmiştir. Kollaps tedavisi ne kadar erken tatbik edilirse, 35 yaşını geçmemiş hastalarda iyi bir teknik ile şüphesiz daha iyi neticeler alınır.

Kollaps tedavisinin önemi hakkındaki kararımızı bugün verebiliriz: 1) Açık tüberkülozlardan % 25 i katî surette kollaps tedavisi ile iyileşir. 2) Bu hastaların % 20 si yeniden devamlı surette hayatlarını kazanabilecek hale gelirler. 3) Erken teşhis, erken ameliyat ile neticeler daha iyi olabilir.

Cerrahî müdahele için vakaların seçilmesi ameliyat neticeleri üzerine mühim tesir eder. Bu vakalarda hastanın bizzat genel durumu, akciğerdeki lezyonun şekli ve seyri, hastada tüberküloz lezyonun tesiri göz önünde tutulmalıdır. Meselâ çok yaygın parankima lezyonu gösteren ve ağır toksik durumda olanlara ameliyat yapılmaz. Fakat bir taraflı tüberkülozda, tüberküloma (yumuşamış) gibi lokalize lezyonlarda kolaylıkla ameliyat endikasyonu konabilir. Ameliyattan önce hastanın genel durumu, teneffüs vazifelerinin, kalb ve deveran sisteminin hali, karaciğer, böbrek fonksiyonları, kanama müddeti...) iyi bir şekilde tetkik edilir. Bakteriyolojik ve radyolojik olarak incelenir, bu meyanda diğer teşhis vasıtalarından faydalanılır. Müdahale mümkün mertebe hastalığın faal olmadığı bir devrede yapılmalıdır.

Akciğer tüberkülozunda kliniklerde vakaların hemen hemen % 70 - 60 ında cerrahî müdahale yapılmamaktadır. Şu halde ortalama vakalarda şifa, veya muvaffakıyetsizlik derecesi çok değişiktir. Endikasyonu müsait vakalarda % 75 - 85 iyi neticeler alınmaktadır (radyolojik nedbeleşme, sosyal faaliyete yeniden geçiş, sabit olarak basilin menfi olması). Yapılan birçok istatistikler tetkik edilerek ortalama neticeler şu şekilde gösterilmiştir:

Natemam neticeler % 6 - 20.
Muvaffakıyetsizlik (ölüm) % 4 - 10.
Uzun ve devamlı iyilik % 20 - 45 dir.

Bu neticeler muhtelif ameliyat teknikleri, ameliyat için hastaların seçilmesi, müdahale zamanının tâyinine göre değişir. Bermutat cerrahî müdahale (pnömonektomi, lobektomi, zonektomi veya segmenter rezeksiyon, kavern rezeksiyonu = atypische lungenrezektion..) kollaps tedavisi yapılmayan vakalarda, torakoplastiden sonra rest kavernlerde, kollabe edilemeyen dev kavrnlerde, ekstraplöral müdahale esnasında görülen akciğer delinmelerinde, bonşektazi veya akciğer absesiyle müterafık akciğer tüberkülozunda yapılır.

Akciğer tüberkülozunda medikal ve cerrahî müdahalelerin müşterek tatbiki ve cerrahî müdahale için bugünkü düşünceler:

Son on sene zarfında tıbbın her hangi bir şubesinde akciğer tüberkülozunun cerrahî müdahalesinde olduğu kadar terakki ve değişiklikler vukua gelmemiştir. Şimik tedavi, anestezi, kan bankaları ve trasnfüzyon tekniklerinde husule gelen modern gelişmeler ve akciğerin segment anatomisinin daha iyi anlaşılması cerrahî tedavi neticelerini memnuniyet verici bir şekle koymuş, sanatoryum istirahat kürü, Pno. , Pp, gibi kollaps tedavi metodlarının eski değerlerini ortadan kaldırmıştır. Evvelce geniş ölçüde tatbik edilen kollaps tedavi metodları şüphesiz faydalıdır, nitekim bunun en güzel misalini, o zamanlar tatbik edilen bu tedavilerle iyi olan ve hâlen aramızda yaşayan birçok insanlar teşkil etmektedir.

Yalnız yatak istirahatiyle iyi edilemeyen tüberküloz hastalarda tatbik edilen Pno. tedavisi bugün birçok kliniklerde nadir olarak tatbik edilmektedir.

Akciğer jimnastiği : Solunumu arttırarak akciğerin lenfa ve kan dolaşımını arttırmak için yapılır. Akciğer tüberkülozunda tedavide prensip akciğeri istirahatte bırakmaktır. Bununla beraber *Hofbauer* iyi seçilen bir kısım vakalarda iyi neticeler yazmıştır.

Pneumato - therapie : *Bruns, Waldenberg*'in akciğerde kan dolaşımını düzeltmek düşüncesiyle yaptıkları hava veren âletlerle tedavidir. Büyük bir kıymeti yoktur. *Kubu*'in gaz maskesi gibi akciğer dolaşımına yardım den bir âlet olarak kullanılabilir.

Postural tedavi ile antitüberküloz ilâçların kullanılması kavitenin küçülmesine (sırt üstü vaziyeti) yardım eder. İki taraflı üst lobların hastalığı için yatağın ayak ucu tarafı 20 - 25 santim yükseltilir, apikal segmentlerin lezyonunda takriben 45 derece teşkil edecek şekilde hasta yatırılır ve ayak uçları 30 santim yükseltilir. Alt lobların apikal segment lezyonlarında hasta tarafa 30 derece meyilli olarak yatırılır. Yüzükoyun yatış vaziyeti umumiyetle ön taraftaki kavitelerde kullanılır. Postüral drenaja üç dört ay devam edilmelidir. Birçok vakalarda postüral drenaj ile kaviteler torakoplasti ve rezeksiyon için hazırlayıcı, kıymetli bir vasıtadır.

Röntgen tedavisi : Uzun bir zaman denendikten sonra terkedilmiştir. Kemik, lenfa düğümleri tüberkülozunda iyi neticeler alınmaktadır. *Bacmeister, Kupferle* akciğer tüberkülozunda iyi neticeler aldıklarını yazmışlardır. *Schröder* ise tamamiyle aksini yani tesirsiz olduğunu bildirmektedir. Kronik, ateşsiz veya yalnız ufak ateş gösteren vakalarda, mümkün mertebe saf prodüktif tüberkülozda tatbik edilmelidir. Eksüdatif şekillerde röntgen tedavisi muhakkak zararlıdır. Dalak üzerine tatbik de düşünülmüştür (*M. Frankel*). Zararlı reaksiyon olarak ateşin yükselmesi, odak reaksiyonu, kan tükürme görülür.

İnhalasyon tedavisi : Gaz şeklinde ilâçlarla inhalasyon şeklinde yapılan tedavidir. Akciğer tüberkülozu üzerine tesir ederek iyi edici böyle bir gaz yoktur ve yukarı solunum yolları, bronşların stenoz ile müterafık tüberküloz

iltihablarında *streptomycine* ve diğer antibiyotikler (*Solvoteben*) inhalasyonu yardımcı bir tedavi şeklidir. İnhalasyon tedavisi bilhassa gırtlak tüberkülozunda çok müessirdir.

Kollaps tedavisi ve cerrahi müdahalelerde bugünkü düşünceler : Akciğer tüberkülozunda hastalığın faaliyetini durdurmak ve devamlı şifa temin maksadiyle bilhassa pnömotoraks tatbik edilmekte idi. Pnoömotoraksa nekadar erken başlanırsa tam ve tesirli bir iyilik elde edilir. İlk 3 - 4 ay içinde iyilik elde edilemeyen vakalarda Pp. veya cerrahi müdahaleler yapılır, bugün bilhassa Amerikan müellifleri diğer tedavi metotlarından alınan neticelere bakarak pnömotoraksın veremden ölüm nisbetini azaltmadığını, ayrıca ihtilâtlar husule geldiği takdirde teneffüs fonksiyonlarının ileri derecede haleldar olduğunu ileri sürmektedirler. Fakat başta Fransız müellifleri olmak üzere birçok mütehassıslar erken başlanan iyi endikasyon konan ve iyi takip edilen pnömotosraks vakalarında çok kıymetli neticeler alındığını göstermişlerdir.

Pnömotoraksın muvaffakıyeti, kavernin çabuk kapanması, basilin kaybolması ve bu halin devamlı olarak kalmasını temindedir. Kavernler süratle kapanır, progressif lezyonlar geriler. Fakat bugün aynı tesirleri anti tüberküloz ilâçlarla daha çabuk elde etmekteyiz. Bir kısım vakalarda hem kollaps tedavisi hem de şimik tedavi tatbik etmekle daha iyi neticeler alınır. Antitüberküloz ilâçlar Pno. ve Pp. yi daha emin bir şekle sokar. Hastane tedavi müddetini azaltır.

Akciğerin alt lob kavernlerinin tedavisinde kollaps tedavisi için sistematik olarak evvelâ pnömotoraks tavsiye edilmektedir. Eğer total bir pnömotoraks tesir etmezse Pp. ve yardımcı olarak freniküs felci yapılır. Plevrada yapışıklık olan bu vakalarda süpradiyafragmatik ve alt lobun apikal kavitelerinde pariyetal ekstraplöral pnömotoraks da yapılabilir. (Eğer diyafram paralizisi tesir etmezse veya yapılamazsa) parahiler nahiyede ve süpradiyafragmatik kavernlerde keza ekstraplöral pnömotoraks uygun görülmektedir. Bütün bunlara rağmen medikal ve diğer cerrahi müdahalelerle tedavi mümkün olmazsa veya kâfi derecede tesirle iyilik elde edilmezse alt lobun lobektemisi veya kevernotomisi yapılır. Kavite tek ve plevra ile yapışıklık gösterirse kavernotomi veya rezeksiyon tercih edilmelidir. Bu suretle tüberküloz kavitenin tedavisi için akciğerin kemik, adale ve plevradan ibaret mahfazasına müessir olarak hasta olan akciğerin kısmî veya umumi kollapsı temin edilir. Bir lobu işgal eden dev veya lob kavernlerinde tam bir bronş stenozu bermutat bulunmaktadır. Bu vakalarda kollaps tedavisi tesirli olamaz.

Sanatoryumlardaki hastaların hemen hemen % 50 - 60 şını teşkil eden bu hastalar (pnömotorakslı hastalar), halen pek mahdut sayıda bulunmaktadır. Pno. yu böyle metruk bir hale getiren yeni antitüberküloz ilâçlarla beraber ihtilâtlarıdır. Pnömoperituvan, Pno. kadar tesirli olmamaktadır. İki taraf-

lı kaviteli vakalarda Pno. ya nazaran daha ziyade tatbik edilmektedir. Freniküs sinirinin paralizisi mahdut klinik vakalarına bilhassa Pp. ile iştirak ettirilerek tatbik edilmektedir. Freniküs sinirinin kesilmesi solunum fonksiyonlarının azalmasını mucip olmaktadır.

Décortication (*Delorme* **ameliyatı**) : Uzun zaman devam edilen pnömotorakslar neticesi kalın bir fibrin tabakasının oturması yüzünden plevranın ve altındaki akciğerin artık açılamaz hale geldiği vakalarda, plörezilerin tıbbi tedavisiyle enfekte hemotoraksda tatbik edilmektedir. Bu vakalarda, akciğerlerin diğer usullerle açılmasını sağlamak, lokal olarak segmentlerin haddinden fazla açılmasına ve tehlikelere sebep olmaktadır. Dekortikasyondan sonra akciğer açılmak suretiyle plevra boşluğunu doldurur. Ameliyat yapılmadan önce kalın plevralı akciğerin, müdahaleden ne dereceye kadar istifade edebileceğini ve ne nisbette çalışabileceğini evvelden yepılan bronkskopi, bronkografi, bronkospiromtri gibi muayene usulleriyle, keza hastanın tekmil akciğer radyografilerinin gözden geçirilmeleriyle bir dereceye kadar mümkündür. Akciğerde lezyon olan vakalarda dekortikasyonla beraber hasta kısmın rezeksiyonu da yapılır. Bu gibi vakalarda plevra boşluğunun tıkanması sebebiyle boşluğu kapatmak için torakoplasti de tatbik edilir.

Torakoplasti : Oldukça tesirli fakat ağır bir müdahale şeklidir. Zirvenin daha doğrusu üst lobun mediyastinum ve kaburgaların büzülmesine istidat gösteren kavernli, kronik lezyonlarda ve diskret, tersiyer post plöretik akciğer zirve tüberkülozunda erken bir zamanda zirve plastiğinin endikasyonu bulunmaktadır (*W. Froehlich, S. Steil, G. de Rahm*). Eğer kavern pariyetal değilse apikoliz ile torakoplasti beraber olarak yapılır (*Semb* plâstiği). Torakoplastiye karar vermeden önce 9 - 9,5 sm. üzerinde drenaj bronşunun permeable olup olmadığını tetkik etmek lâzımdır. Arka ve sathi olan kavernler için aşağı kısımlarda parsiyel plastik için endikasyon vardır. *Nelson* segmenti hizasındaki kavernlerde plastik düşünülmez. İrinli tüberküloz plörezilerde, hattâ dekortikasyonla beraber plastik yapılır. Bazı plevra dışı pnömotorakslarda boşalan boşluğu doldurmak için plastik endikasyonu bulunur. Lobektomi, pnömonektomiden sonra da aynı maksadla plastik yapılmaktadır. *Zadeck,* frenisektomi ile Pno. veya plastik yapıldığı takdirde akciğerin daha kuvvetle basıldığı, mediyastinumda yer değiştirmeler olmadığını, hattâ eksüda teşekkülünün daha seyrek vukua geldiğini yazmıştır. Torakoplasti yapılan hastaların yaşadığı müddetçe uzun zamanlar istirahat devreleri bulunur. Rezeksiyon için ise böyle değildir. Torakoplasti neticeleri hakkında karar verirken erken neticeler (% 70), geç neticeler, tesirsiz olarak vakaları ayırmak lâzımdır. Torakoplastide akciğerin fonksiyon kaybı yalnız ameliyat sahasına inhisar eder, Pno. da ise daha geniştir. Ülserli, fibröz kavernli ve evolütif olmayan yeni tüberküloz vakalarında torakoplasti yerine plevra dışı pnömotoraks tatbik edilmektedir. Ekstraplöral Pno. da kavernin yeri endikasyon için mühim rol oynamaktadır.

Kavern küçük veya orta çapta olsun, civarında parankima lezyonu bulunsun bulunmasın, mukabil tarafta lezyon bulunmaz ise ekstraplöral Pno. yapılır. Kavern arka satıhta veyahut klavikül altında ve parankimanın tam içinde bulunursa en iyi endikasyon teşkil eder. Eğer kavern apeksin tamamiyle üstünde, plvra yakınında ve çok dışarda ise tercihan ekstraplöral Pno. yerine torakoplasti tercih edilmelidir. Bu gibi vakalarda (Pno. extramusculoperiosté) periostu alınmış kaburga sathı ile plöropülmoner plân arasında plombaj da yapılmaktadır. Bu müdahale apikoliz ile beraber olursa (kaburga rezeksiyonu olmaksızın torakoplasti) statüral bir deformasyon husule getiremez. Akciğerin alt loblarının pariyetal olmayan kavernlerinde plevra dışı Pno. oldukça tesirli bir kollaps temin etmektedir. Bu müdahale kırk yaşından aşağı olan hastalarda yapılmalıdır. Pnömoliz, apikoliz ve total torakoplastiden sonra hastalığın evolüsyonunu daha müsait kılmak maksadiyle küçük transfüzyonlar ve aynı zamanda hematocryse kontrol yapılmaktadır. Küçük transfüzyonlara Flavone glucoside ilâve edilirse kan daha süratle normale avdet etmektedir (*H. Hyden - K. Paal*). Aynı zamanda apikoliz veya pnömoliz kavitesinde seröz hematomlar azalmakta, antitüberküloz ilâçlar daha tesirli olmaktadır.

Toraks cerrahisinde ameliyat neticelerinin daha verimli olması için şimik maddelerden faydalanmak düşünülmüştür. Meselâ fibrinolitik anzimler kullanılmıştır. 1933 de *Tillet, Gartner* hemolitik streptokok ile temasa bırakılan kan pıhtısının süratle likefiye olduğunu gördüler. Anzimatik tedavi olarak müşahedelerini tedavi sahasına intikal ettirdiler. Bilhassa fibrinolitik anzimler (streptodornase, streptokinase) ı toraks cerrahisine büyük bir kıymet olarak soktular. Anzimler hemotoraksta pıhtının delinmesini ve kaybolmasını temin eder. Erken kullanılırsa plörezide yapışıklıklara mâni olur. Ekzerezden sonra bakiye bolşukların temizlenmesini mucip olur. Fakat bu ilâçların mızır tesirinden korunmak için eriyen kısmın süratle ponksiyon veya drenajla boşaltılması lâzımdır. Zira streptokinase veya streptodornase tesiriyle lizise uğrayan mahsul çok toksiktir. Taze sütürlü yaralarla anzimler temasa getirilmemelidir. Yine bu meyanda tüberküloz kavitesiyle iştirak eden bronşların artifisiyel olarak, kavite içine *Monaldi* tübü koyduktan sonra bu tübden plasma pıhtısı sevk ederek tıkamak böylece kavernleri iyi etmek düşünülmüştür, fakat ümit verici olmamıştır (*D. Thomas*).

Torakoplasti ile ekstrafasyal apikoliz : Akciğer zirvesinin üst ve dış tarafında pariyetal plevranın iç yüzü kalınlaşarak kısmen lifi bir tabaka halini almaktadır. Buna andotorasik fasia denir. Ekstrafasial apikoliz zirve yapışıklıklarını bu tabaka dışından fakat pariyetal plevranın içinden ayırmaktır. Kombine tedavi metotları olarak torakoplasti ve pnömenoktomi, torakoplasti ve frenisektomi, plombaj ile beraber ekstra plöral pnömoliz yakın zamanlara kadar kliniklerde tatbik edilmekte idi. Geçen yılların tecrübeleri pnömoliz, plombaj ve kollaps tedavileri endikasyonlarını oldukça azaltmıştır. Buna sebep daha

mükemmel müdahale şekillerinin bulunması ve bu şekil müdahalelerde ihtilâtların olmasıdır. Parafin yağı plombajında açık olan akciğer dokusu aralıklarından mediyastinuma vâsıl olan parafin doku hipertrofisine sebep olur ve plombajdan bir müddet sonra tazyika dayanıklı bir ara doku teşekkül eder. Bu doku teşekkül edinceye kadar pnömoliz boşluğunu primer olarak muharriş olmayan ve yavaş rezorbe olan bir mayi ile evvelâ doldurmak ve ameliyattan 14 gün sonra bu mayi alınarak yerine sekonder olarak parafin doldurmak düşünülmüş ve tatbik edilmiştir. Buna rağmen istenilen neticeler alınamamıştır (*Kleesattel*).

Lobektomi, segment rezeksiyonu, pnömonektomi yapılan vakalarda entra ve ekstraplöral sünger ile protez (polynimyl), rezeksiyonu müteakıp ölü mesafeyi doldurmakla plevranın pek hafif reaksiyonu görülmekte ve ameliyat edilen tarafta çıkarılmamış lobların fazla ekspansiyonuna mâni olunmaktadır. Bu maksatla evvelce yapılan torakoplasti yerine bu şekilde plombaj yapılmaktadır.

Plombaj ve plevra dışı pnömotoraks, pnömoliz az çok ihtilat yapmaması, âzami kollaps sağlaması, minimal travmaya sebep olması, solunum sahasını kurtarması ve üç seanslı müdahale yerine bir seansda yapılması gibi avantajları ileri sürülerek yakın zamana kadar oldukça fazla tatbik edilmişti. Elde edilen iyilik vakaların bir çoğunda muvakkat olmaktadır. Rastlanan kompliksyonlar kısmen tekniğin islâhı ile kısmen de antitüberküloz ilâçlarla bertaraf edilebilir. Fakat ihtilâtların husule gelmesine mâni olunamaz. Ekstraplöral plombaj için kullanılan madde ister hava ister yağ, parafin veya balmumu isterse lucite yuvarlaklar, ivalone, cellophane, polythene kullanılmış olsun neticeler arasında pek az fark olmaktadır. Mesafe akciğere çok yakın olduğundan kolaylıkla enfeksiyon, delinme, yer değiştirme, harice atılma vukua gelmektedir. Vücut her hangi yabancı maddeye karşı reaksiyon gösterir ve daima ondan kurtulmaya çalışır. Plevra dışı Pno. dan sonra ekstraplöral torakoplasti tecrübe edildi. Tecrübeler bazı tüberküloz şekillerinin buna elverişli olmadığını gösterdi. Meselâ taze eksüdatif tüberklüozda, tam teşekkül etmemiş kavitelerde münferit sert cidarlı ve balone olmuş kavernlerde, bronş darlıklarında ve birçok alt lob lezyonlarında, alt lobun bronşektazili lezyonlarında iyi netice vermemektedir.

Üst lobun anteriör segmentindeki kavernlerde torakoplasti yerine rezeksiyon bilhassa seçilmektedir. Bir ihtilât yapmadığı takdirde rezeksiyon torakoplastiden daha az akciğerin fonksiyon kaybına sebep olmaktadır..

Rezeksiyon akciğer tüberkülozunun cerrahi tedavisinde ileri atılmış bir adımdır. Henüz inkişaf safhasındadır. Endikasyon ve kontrendikasyonları hakkında kararlar katî değildir. Başlıca endikasyonları :

I. Torakoplastinin muvaffak olamadığı vakalar :

1. Torakoplasti ile mevcut kavitenin kapanmadığı vakalar.

2. Görünürde kaviteler kapanır fakat sonradan yeniden açılan vakalar.

3. Bütün incelemeler neticesi kavitesi kapanan, fakat balgamda basil devam eden vakalar.

4. Kapanamayan ampiyem boşlukları.

5. Görünürde kaviteleri kapanan, balgamda basil menfi olan fakat öksürük ve balgamı devam eden hastalar.

6. Balgam çıkarmayan, sık sık bol miktarda kan tüküren vakalar.

II. Bronşektazi. Akciğer tüberkülozu iyileşirken gerek parankima lezyonunun fibrozis suretiyle iyileşmesi esnasında, gerekse andobronşik tüberkülozun nedbeleşmesi şeklinde iyileşmesi esnasında husule gelen bronş darlıkları neticesi bronşektazi husule gelir. Bronşektazi üst loblarda olduğu zaman, bronşların vaziyeti dolayısiyle drenaj kolaylıkla vukua geleceğinden mühim bir mesele teşkil etmez. Buna mukabil orta ve alt loblardaki bronşektaziler, drenajları iyi olmadığından müşkil bir durum yaratırlar. Bu gibi vakalarda torakoplasti iyi bir netice vermez. Bronşlarda dirsek teşekkülüne ve atelektaziye sebep olarak durumu kötüleştirir. Bronşektazinin genişliğine göre hasta segment veya segmentlerin veyahut lobun hattâ tekmil akciğerin rezeke edilmesi lâzım gelir.

III. Faal akciğr tüberkülozuna bağlı olmayan akciğer kanamaları. Sıkı araştırmalara rağmen balgamda basil menfi olan, iyilik gösteren bir kısım hastalarda şiddetli kanamalar görülür. Kanser veya bir kavern tesbit edilemez, buna mukabil lezyonun bulnuduğu yerde veya civarında bronşektazik bir mihrak meydana çıkarılır. Bu vakalarda segment rezeksiyonu iyi neticeler verir.

IV. Şimik tedaviye rağmen sebat edip kalan kavernler : Antitüberküloz ilâçlarla 4 - 5 aylık tedaviden sonra balgamda basilin hattâ menfi olmasına rağmen sebat edip kalan kavernler olabilir. Bu vakalarda rezeksiyon güzel bir endikasyon teşkil eder. Eğer basil müsbet ise endikasyon zaruridir.

V. Antitüberküloz ilâçlarla tedaviye rağmen sebat eden iyileşemeyen mühim lezyonlarda fazla beklemeden lezyonun rezeke edilmesi muvafık bir tedavidir. Bakiye lezyon büyük ve kesif ise, bir segment veya lobu işgal ediyorsa, bronşektazi ve kavern varsa rezeksiyona derhal karar verilmelidir. Fibrotik bir nedbenin ve 1 - 2 mm. çapında tüberküllerin rezeksiyonunda bir kıymeti yoktur. Fakat rezidüel bir kavernin, veya dolu bir kavern ve kazeöz abselerin, atelektazik, bronşektazik sahaların, büyük nodüllerin, konglomere nodüllerin rezeksiyonu icabetmektedir.

VI. İki taraflı akciğer tüberkülozunda : Bir kısım müellifler simültane olarak iki taraflı rezeksiyon yapmışlardır. Daha ziyade hastalığı antitüberküloz ilâçlarla bir taraflı veya iki taraflı mahdut bir sahada lokalize ettikten sonra müdahale yapılmaktadır.

50 yaşından yukarı hastaların ekserisinde tüberküloz kronik bir karakter gösterir. Bu hastalar şimik tedaviye her zaman iyi cevap vermezler. Arteriyoskleroz, böbrek iltihabı, hipertansiyon, kronik bronşit, anfizem, bronşektazi, idrar yolları hastalıkları ve diabet gibi ihtilâtlar gösterirler. Bunları basilsiz bir hale getirmek oldukça zordur. Çünkü vital kapasitenin düşük olması ve diğer birçok faktörler bu hususta rol oynamaktadır. Umumiyetle 65 yaşından yukarı olan ihtiyarlar geniş rezeksiyona, pnömonektomiye tahammül edememektedirler. Akciğer dışı organlardaki hastalıklar rezeksiyon için bir kontrendikasyon teşkil etmektedir. Yaş tamamiyle bir kontrendikasyon teşkil etmez. Her vakanın ayrı ayrı ele alınması lâzımdır diabet ile müterafık vakalarda yapılan rezeksiyon neticeleri istatistiklerde oldukça iyi gösterilmiştir. Rezeksiyon endikasyonunda ırk faktörü bir hususiyet teşkil etmez. Çocuklarda senelerden beri yaygın primer tüberküloz kavite, kazeöz abseler, bronşektazi ve hilüsün irinli adenopatisi neticesi lobitlerde rezeksiyon yapılabilir. Çocuklarda rezidüel kazeöz lezyonlar kâhillerdekine nazaran daha tehlikelidir, rezeksiyon için en müsait yaş 15 - 20 yaşlar teşkil etmektedir. Literatürde antibiyotiklerin kliniğe girdikten sonra rezeksiyondan ölüm nisbetini % 0,9 ilâ % 1,5 olarak gösterilmektedir. Antitüberküloz ilâçların kullanılmasından evvel rezeksiyon hattâ seçkin vakalarda bile mahzurlu bir metot ve birçok komplikasyonlara sebep olmakta idi. Bugün ise rezeksiyon ihtilâtları olarak atibiyotiklere karşı mukavemet teesüsü rezeksiyondan sonra kalan boşluğun tam olarak kapatılamaması, primer olarak hava kaçırma, kanamalar ve transfüzyona ait reaksiyonlar gibi ufak ârızalardan ibarettir. Rezeksiyon yapılacak vakalar antitüberküloz ilâçlara karşı rezistans teşekkül etmeden ve fazla geciktirilmeden operatöre verilmelidir. Rezeke edilen hastalıklı kısımdan kalan boşluğun tamamiyle kapanmaması bu boşlukta eksüda toplanmasına, spesifik ve nonspesifik olarak eksüdanın enfekte olmasına sebep olur, akciğer delinmeleri ve bronkoplöral fistül teşekkül eder. Sağlam akciğer parçasının ileride reekspansiyonu da oldukça mühimdir. Ameliyattan sonra hematom teşekkülü ve kan pıhtılarının boşaltılması rezeksiyonda mühim bir ihtilât teşkil etmektedir. Pnömonektomi, lobektomi ve segment rezeksiyonundan sonra pnömotoraks, hematom, ampiyem, yara enfeksiyonu, bronş fistülü, şok, akciğer ambolisi pnömoni ihtilât olarak görülebilir. Netice olarak akciğer tüberkülozunda rezeksiyon tedavisini değerlendirebilmek bu gün için imkânsızdır, sathi bir bakış ile mükemmel bir tedavi metodudur, fakat katî hüküm verilebilmek için henüz kâfi zaman geçmemiştir (*T. İ. Kinsella*).

AKCİĞER TÜBERKÜLOZU İHTİLATLARINA AİT ARAZLARIN TEDAVİSİ

Akciğer tüberkülozunda istirahat, antitüberküloz ilâçlar ve kollaps tedavisi ön plânda gelir. Bu hastalıkta görülen arazların ilâçla tedavisi aktif bir tedavi değildir.

Ateş : Ateşin en iyi bir şekilde tedavisi istirahatle olur. Yeni başlamış bir tüberkülozun yüksek ateşi yatakta kısa bir zaman istirahatten sonra çok defa düşer. Ateş devamlı olursa ateşi düşüren ilâçlar kullanılır. En iyi istirahat sanatoryum ve hastahanelerde olur. Ateş ile beraber baş ağrısı, uykususzluk, sıkıntı görülür. Ateş düşüren ilâçlar ter verdikleri gibi midede bozukluk yaparlar. Quinine (0.50-0.10),aspirin, antipirin, laktofenin (0.25 gram). Pyramidone, Cryogenine (0.20) günde birkaç defa olmak üzere kullanılan ilâçlardır. Pyramidone (0.10), Cryogenine (0.20) ilk güllaçlardan sabah 9 öğleden sonra 14-15 de günde 2 güllaç verilir. Akciğer tüberkülozunda ufak miktarlarda kinin ile aspirin (*acidum salicylicum, natrium salicylicum*) beraber olarak veyahut pyramidone ile aspirin müsavi miktarda (0.10 - 0.15) verilmesi tavsiye edilmektedir. Devamlı ve uzun müddet pyramidone alanların kanında lökopeni görülür. Bu gibi hallerde dikkatle kanın kontrol edilmesi faydalıdır. Kalb dolaşımında bozukluk ile nefes darlığına karşı digitale - digipuratum, digaléne, Coramine verilir. Ateşi düşüren ilâçlar devamlı verilemezse tesirleri daha iyi görülür. Ateş çok yüksek değilse dikkatli bir tüberkülin tedavisi faydalı olabilir. Kol ve bacaklara friksiyon ateşi düşürebilir.

Uykusuzluğa ve sinir bozukluğuna karşı *luminal, luminalette* tabletlerinden sabah, öğle, akşam 1 - 3 tablet verilir.

Gece teri : Pencereleri açık bırakmak, yatak odasını serin tutmak, hastayı hafif örterek gece teri kısmen kesilebilir. Hastaların gündüz açık havada istirahati; iyi beslenmesiyle tedrici olarak ateş çok defa kendiliğinden kaybolur. Buna rağmen devam ederse, *agaricine* 0.10, *extr. et poudre de reglisse et glycérine q. s.* 1 hap için N. 20, akşamları 1 - 3 aded veyahut *sulfate d'atropine* 0,01 lik haplarından yatarken akşamları 1 - 2 aded verilir. *salvysat* (ada çayından) kâfur asitleri ve bunların her ikisinin birleştirilmesiyle *sweatosan* tavsiye edilir.

Öksürük ve balgam : Bronşlardan ve tüberküloz kavernlerinden drenaj olduğu zaman hastayı rahatsız etmezse balgam kesilmemelidir. Hastayı uyutmayan, rahatsız eden öksürük için, öksürüğü dindiren ilâçlar verilir, sıcak süt içirilerek, % 1 tuzlu su pulverizasyonu öksürüğü dindirir. Balgam güç çıkarsa ve bu çıkarma hastada büyük zorluklara sebep oluyorsa balgam söktüren ilâçlar verilir. Tüberküloz kavernli hastalarda *Sirolina*, gaiacol, benzoate gibi kuvvetli balgam söktüren ilâçlar ihtiyatla kullanılmalıdır, çünkü kanamalara sebep ola-

bilir. Kuvvetli öksürüklerde codein, (0.1 - 0.04 gr.) *paracodin,* dionine (0.02 - 0,06) *dicodid* (0,01 - 0,005) tabletlerinden 1 - 3 tane asedikon, *Dower* tozu ve bunun modern şekli *ipecopan* (daha ziyade bronşektazi gösteren vakalarda kullanılmalı), *dilaudid* (0,01 - 0,0025) gibi narkotikler verilir.

Akciğer kanamaları : Yatakta istirahat, hafif, az sulu, soğuk yemekler verilir. Hasta akciğer lezyonu üzerine buz tatbiki, konuşmamak, öksürüğü kesmek ilk düşünülecek tedbirlerdir. Morfin, *Eucodal* şırıngaları, damla halinde heroin (*diacetyl morphine hydrochlor,* 0,03, *aq. amygdal. amarar dil* 10.0 gr.) günde birkaç defa 5 - 10 damla verilir. Kanamaya karşı 10 sm^3. % 10 *calcium chloride* veyahut *calcium gluconate* solüsyonundan damar içine şırınga edilir. Damar içine veya adaleye 5 - 10 sm^3. *Clauden* ile *Cébion, Celin, Redoxone* gibi C vitamini ilâçları şırınga edilir. Tüberküloz hastaların kan ve idrarında C vitamini konsantrasyonu tetkik edilecek olursa bu hastaların kan ve idrarında C vitamini normal insana nisbeten daha az olduğu ve plevranın idyopatik eksüdalarında C vitamininin çok düşük olduğu görülür. Ağızdan sentetik C vitamini verilmekle kanda C vitamini konsantrasyonu artmaktadır.

Kanı kesmek için *Hemostaticum* ve *Hemocoagulen, Thrombase, Manetol* adaleye, emetin (0,05) deri altına, ergotin, Merck Fabrikasının gelatin serumu şırınga edilir. *Sangostop* akciğer kanamalarında çok methedilmiştir. Bu bir pektin solüsyonudur. Ağız yolu ile ergotin, *plumbum aceticum, hydrastis canadensis* faydasızdır. *Bürker* ve *Schrada* yüksek miktarda yağ yedirmekle kanama müddetinin azaldığını göstermişlerdir. Ağır kanamalarda kan transfüzyonu faydalıdır. Muannit bir taraflı kanamalarda pnömotoraks ve diğer kollaps ameliyatları vakaya göre seçilerek yapılır. Akciğerde kanama yeri katî olarak tâyin edilemiyen vakalarda pnömoperituvan bilhassa tatbik edilmelidir.

Sindirim yolunda bozukluk : Daha ziyade sol akciğer tüberkülozunda sindirim güçlükleri, iştahsızlık, bulantı öksürük ile kusmalar sık görülür. Hastaların diş, ağız, burun arkası temiz olmalıdır. Mide suyunda asit noksanlığında *Acidol - pepsin* gibi ilâçlar ile iştahsızlığa karşı *Enzynorm, Orexin, Condurango, noix vomique,* B vitamini ve iştah açıcı ilâçlarla yemeklerden yarım saat evvel 10 - 15 ünite insulin şırıngaları yapılır. İnsulin ile *Bellafoline, Bellergal, Becozyme* çok defa bulantıların önünü alır.

Hastaları en ziyde rahatsız eden ishallerdir. Bu zaman hastanın yemeklerinden ağır hızartmalarla, süt, yumurta, beyin ve fazla sellülozlu yiyecekler kaldırılır. Tanenli ilâçlar (*tannalbine - tannigène*), Bizmuth. *Octinum, Laudanum, Mixoid, Decoctum colombo, Stovarsol, Enterovioforme, Sulfaguanil* verilir.

Ağrılara karşı *salipyrine, Optalidon, Demalgon* gibi ilâçlar verilir. Vücudu kuvvetlendirmek üzere vitaminli ilâçlar, A vitaminleri ile balık yağı kış mevsiminde tok karnına tavsiye edilir.

Akciğer tüberkülozunun spesifik bir ilâcı yoktur. Kullanılan ilâçlar pratikte ambülan olarak yukarda saydığımız akciğer tüberkülozu ve komplikasyonlarının arazlarına karşı verilen ilâçlardır. Tuzsuz rejim, ağız yolu ile veya şırınga edilerek verilen calcium ile vitamin solüsyonları keza spesifik bir tedavi değildir.

TÜBERKÜLOZUN ANTİBAKTERİYEL SPESİFİK TEDAVİSİ

1882 de *Robert Koch* verem basilini keşfettikten birkaç sene sonra bu mikroptan elde ettiği bir hülasayı «Alt Tüberkülin» i, hastalığın spesifik ilâcı olarak kullanmayı denedi. İlk zamanlar, tüberkülozun her şeklinde gelişi güzel kullanılan bu ilâcın, faydasından çok zararları görüldü.

Bundan 15 - 20 sene evvelisine kadar, fazla sulandırılmış muhtelif konsantrasyonda tüberkülin tatbikatı ve tüberkülinden hazırlanmış bazı preparatlar şifaya yüz tutmuş tüberküloz vakalarında fibrozis'i arttırmak maksadiyle tatbik edilmiştir.

Zamanımızda tüberkülin artık terapötik kıymetini hemen tamamen kaybetmiş, buna mukabil hastalığın spesifik ve kıymetli bir teşhis vasıtası olmuştur.

Uzun yıllar tüberküloza tesir edecek kıymetli bir ilâç arandı. 1933 de *Domagk*'ın sülfamidleri keşfetmesinden sonra birçok enfeksiyon hastalıklarında çok tesirli oldukları görülen bu ilâçlar tüberkülozda da denendi. Çok yüksek dozları her ne kadar *in vitro* olarak ve hayvan tecrübesinde tüberkülostatik tesir gösterdiyse de böyle yüksek dozlar toksik ve tehlikeli olabileceğinden, insanlarda tatbik edilmedi. Ancak, sülfamidler üzerinde yapılan çalışmalar, sülfon gurupu ilâçların bulunmasına yol açtı.

Sülfon gurupu ilâçlardan Promin, Promizol ve Diazon Koch basili üzerine spesifik, bakteriostatik bir tesir icra ederler. Bunlardan Promin, toksisitesinin nisbeten az olması sebebiyle halen yalnız bilhassa çocuk menenjit tüberkülozunda kullanılmaktadır.

1929 da, *Alexander Fleming* tarafından kşfedilen ve 1941 de antibakteriyel tedavi sahasına sokulan kıymetli antibiotik Penicilline'in tecrübi tüberkülozda ve insan tüberkülozunda spesifik bir faydası görülmedi. Nihayet 1944 de Birleşik Amerikada *Waksman* tarafından streptomycine'in keşfedilmesiyle, tüberkülozun ilk ve tesirli spesifik ilâcı bulunmuş oldu. Streptomycine'in keşfi, tüberküloz tarihinde yeni bir devir açtı. Bu büyük keşfi, actinomyces gurupu mantarlardan elde edilen ve tüberküloza az çok müessir olan diğer antibiotiklerin bulunması takip etti. Bunlar arasında Mycomycine, Neomycine, Viomycine ve Cyclosérine zikredilebilir.

1946 da İsveçte *Lehman* tarafından PAS (Para - amino - salicylique acide) ın keşfedilmesiyle verem mikrobuna karşı yeni bir silâh daha kazanılmış oldu. Aynı sene *Domagk* ve arkadaşları tarafından TB. 1 keşfedildi.

Nihayet 1951 - 52 de Birleşik Amerikada ve İsviçrede hemen aynı zamanda İsonicotinic acid hydrazid'in keşfedilmesiyle vereme karşı çok tesirli yeni bir ilâç kazanılmış oldu. Tüberkülostatik ilâçlar üzerinde yapılan araştırmalar, bilhassa Birleşik Amerikada geniş ölçüde devam etmektedir. Kısa fasılalarla yeni yeni ilâçlar tedavi sahasına sokulmaktadır. Bunlardan birçoğu henüz tecrübe safhasındadır. Aralarında tedavi sahasına giren ve klinikte kullanılmaya başlanan Cyclosérine ve Pyrazinamid'den memnuniyet verici ve vaidkâr neticeler alınmaktadır.

Sülfonlar : 1908 de *Wittmann, Fromm* taraflarından sentetik olarak elde edilen ve tecrübi tüberküloz üzerine oldukça tesirli olduğu bildirilen 4 - 4 Diamino - diphenyl - sulfone deriveleridir. Sülfonlardan Promine, Promizol ve ve Diazon'un insan ve hayvan tüberkülozunda tesirleri, streptomycine'e, nazaran çok daha azdır. Toksisiteleri ise nisbeten fazladır.

Promine : Terkibi, P - P' - Diaminodiphenyl sulfone N - N - Dextrose sulfonate'dır. 1937 de **E. W. Tillistone** tarafından sentetik olarak elde edilmiştir. Hayvanlarda husule getirilen tecrübi tüberküloz enfeksiyonu üzerine kati terapötik tesiri vardır. Klinikte kullanılan ilk sülfondur. Glucose solüsyonu içinde eritilmiş olarak günde 4 - 5 gram, damardan iki hafta müddetle verilir. Sonra bir hafta ara bırakılmak suretiyle tedaviye devam olunur. Her hafta kan muayenesi yapılmalıdır. Günde 1 - 2 gr. dan fazla verilmesiyle ciddî toksik reaksiyonlar olabilir. Baş ağrısı, müphem adale şikâyetleri, iştahsızlık ve çok hafif bir kan regeneration'u ile müterafık hemolitik anemi görülür. İlâç kesilirse, bu toksik arazlar kaybolur. Birleşik Amerikada, bazı kliniklerde, diğer antitüberküloz ilâçlara mukavemet kazanmış menenjit tüberküloz vakalarında, bilhassa çocuk menenjit tüberkülozunun tedavisinde kullanılmaktadır.

Promizol : Terkibi, 4, 2' - Diaminophenyl - 5' - Thiazol - Sulfone'dur. İlk defa **Bambas** tarafından bulunmuştur. Promine gibi, çocuklarda miliyer ve menenjit tüberküloz vakalarında, Birleşik Amerikada oldukça geniş ölçüde kullanılmıştır. Bu vakalarda, klinik şifa elde edildikten sonra, uzun müddet verildiği takdirde nüksleri önlediği bildirilmektedir. Dörde bölünmüş dozlar halinde günde 1 - -8 gr. verilebilir. Diazon'dan daha az toksiktir. Deri, lenfa bezleri tüberkülozunda ve fistüllerin tedavisinde, akciğer tüberkülozuna nazaran daha tesirli olduğu söylenilmektedir. Yüksek dozları şiddetli iştahsızlık, karın ağrısı yapar. Daha yüksek dozları hemolitik anemiye ve allerjik reaksiyonlara sebebiyet verir.

Diazone : Şimik terkibi Disodium formaldehyde sulfoxylate diamino - diphenyl sulfone veya daha kısaca Sulfoxone sodium'dur. Bu ilâçla bir hayli veremli hasta tedavi edilmiş ve memuniyet verici neticeler elde edilmiştir. **Corper** ve **Cohn**'a göre, Diazone'un terapötik aktivitesi, anoksemi husule getirmek, dalak, karaciğer ve diğer iç organları üzerine siyanotik bir tesir icra etmek suretiyle olmaktadır. 0,15 - 0,33 gr. lık tabletleri vardır. Tedaviye ufak dozlarla başlanır. Erişkinlerde başlangıç dozu günde 0,30 gr. tedavinin ilk haftasında tahammülsüzlük görülmezse günlük doz 0,,60 gr a, bu miktara da iyi tahammül edilirse 0,90 grama çıkarılan dozla altı ay veya daha uzun bir zaman devam

edilir. Çocuklarda 0,15 gr. ile başlanıp, miktar her ay tedricen arttırılmak suretiyle 0,60 gr. üzerinden devam edilir. Çocuklarda ve büyüklerde her iki ayda bir ikişer haftalık istirahat devreleri verilmelidir.

Streptomycine : Actinomyces sınıfı toprak mantarlarından Streptomyces griseus'dan elde edilmiştir. Kobaylardaki ekspreimental tüberkülozda ve insanlarda klinik tüberküloz üzerine spesifik, süpressif tesiri mevcut olduğunu ilk defa *Feldman* ve *Hinshaw* gösterdiler. İn vitro bakterisid, in vivo bakteriostatik tesir eder. Klorhidrat, kalsiyum klorür ve sülfat tuzları vardır. En az toksik olan sülfat tuzu tercihen kullanılmaktadır. Streptomycine sıkı bir şekilde kapatılmış olan ve hava geçirmiyen ufak şişeler içinde, 1 gram miktarında beyaz bir toz halinde bulunur. Böyle kuru şekilde 30° yi geçmiyen bir yerde 2 sene müddetle dayanır ve tesirini kaybetmez. Streptomycine solüsyonları oda derecesinde bir hafta dayanır ve tesirlerinden fazla bir şey kaybetmezler. PH' sı 7 den yukarı ve 4 den aşağı olan vasatlarda daha az stabildir. Mahlûlleri; otoklavda sterilize edilmez. Taze olarak hazırlanan mahlûllerin, kısa zamanda kullanılmaları tavsiye olunur.

Tüberküloza nisbeten az mukavim olan kobayların tüberküloz lezyonlarında streptomycine tedavisiyle aşikâr bir rezolüsyon görülür. Fakat tedavi kesildikten sonra hastalık yeniden progressif bir seyir gösterir ve fatal olarak neticelenir.

Verilme yolları ve imtisası : İlâcın barsaklardan imtisası çok yavaş olduğundan ağızdan verildiği zaman kana pek az geçer. Per os verilen streptomycine inaktive edilmez ve büyük bir kısmı barsaklardan çıkar. Bundan bilistifade, barsak tüberkülozundaki ülserasyonlar üzerine direkt tesirini sağlamak maksadiyle, sistemik tedaviye yardımcı olarak ağızdan da verilebilir. İnhalasyon suretiyle de kullanılabilir. Bu yoldan verildiği zaman kanda streptomycine konsantrasyonu pek azdır ve sabit değildir. Damardan verildiği zaman kandaki seviyesi birden yükselir. Müteakıp iki saat zarfında tedricen düşer, adele içi zerkten sonra kan seviyesinde yükselme daha yavaş olur. İki saat sonra en yüksek seviyesine varır; ondan sonraki altı saat zarfında devamlı bir şekilde düşer. 0.5 gr. streptomycine'in adale içi zerkinden 1 saat sonra ortalama kan seviyesi 1 ml. de 21 mikrogradır. 3 saat sonra 14,5 mikrograma. 6 saat sonra 8 mikrograma düşer.

Gebelik esnasında tsreptomycine'in plasentadan geçmesi, gebeliğin muhtelif safhalarında transplasental streptomycine'in intikali mütalâa edilmiştir. Bu maksatla ana kanında streptomycine seviyesi ile amniyos suyundaki streptomycine miktarı mukayese edilmiş fakat kati bir neticeye vâsıl olunamamıştır.

İtrahı : Verilen streptomycine'in büyük bir kısmı böbreklerle itrah edilir. böbrek yetmezliği olan vakalarda ilâcın itrahı yavaşlar. Bu gibi hallerde optimal parenteral dozlardan sonra ilâç vücutta birikir, kanda ve dokularda konsantrasyonu artar, toksik belirtilere sebep olur.

Farmakodinamik tesiri. Streptomycine'in reaksiyonu kalevi olduğu için tesiri alkalen vasatlarda artar, asit vasatlarda azalır. Keza anzimlerin, lipidlerin fazla bulunduğu vasatlarda tesirini çok kaybeder. Bu bakımdan bizzat nevraks içersindeki tüberküloz lezyonlarına, kazeöz dokuya, soğuk abse ve ampiyem vakalarında cerahat içersindeki verem basilleri üzerine pek tesiri olmaz.

Streptomycine'e Karşı Mukavemet : Verem mikropları, zamanla streptomycine'e karşı mukavemet kazanırlar. Mukavemet teşekkülü, kullanılan tedavi şemasına göre değişir. Streptoycine devamlı bir şekilde günde 1 gr. olarak verilirse, vakaların büyük bir ekseriyetinde 42 gün sonra mukavemet teşekkül eder. Her üçüncü gün 1 gr. streptomycine ve günde 12 gr. PAS verilmek suretiyle yapılan kombine entermittant tedavide mukavemet teşekkülü 106 gün sonra olmakta, 120 gün sonra ise mukavemet nisbeti % 87 yi bulmaktadır.

Streptomycine'nin hergün 1 gr. olarak verildiği vakalarda bir aylık tedaviden sonra kültürlerin % 18 i, 2 ay sonra % 40 a yakın ve 4 aydan evvel takriben % 65i, mililitrede 10 mikrogram streptomicyne'e karşı mukavim olmaktadırlar.

İlâcın günlük dozu, mukavemetin erken veya geç olmasında pek az rol oynar. İlâcın her gün ve devamlı verilmesi, mukavemet husulünü erkenleştirir. (fasılalı) olarak verilmesi ise mukavemet teşekkülünü geciktirir.

Streptomycine ile tedavi edilen akciğer tüberkülozu vakalarında, 120 günlük bir tedavi bitiminde, vasatın bir mililitresinde 10 mikrograma karşı mukavemet teşekkülü nisbeti, her gün iki gram ilâç verilenlerde % 76, her üçüncü günde 2 gr. alanlarda ise % 33 olarak tesbit edilmiştir (*Tempel* ve arkadaşları 1947 - 1951).

Mukavemet kazanan vakalarda, ilâcın lezyonlara tesiri çok azalır. Uzun müddet tedaviye tâbi tutulan vakalarda, tedavinin sonlarına doğru hastalığın yeniden alevlenmesi veya nüksetmesi, mukavemet teşkkülünü gösterir (*D'Esopo, Steinhaus*).

Mukavemet teşekkülüne rağmen, bazı vakalar, devam edilen tedaviden fayda görmektedirler. Bu gibi hallerde, belkide kültürde üremiyen mukavim suşlar lezyonun bir tarafından gelmişlerdir, lezyonun diğer kısımlarında ise el'an hassas basil mevcuttur. İn vitro rezistans, hiçbir zaman vücuttaki bütün basillerin mukavim olduğunu göstermez. Bu sebeple, streptomicyne tedavisi için hayati lüzum olan vakalarda mukavemet teşekkülüne rağmen, tedaviye bir müddet için devam edilebilir.

Mukavemet nazariyeleri : Verem mikroplarında zamanla streptomycine ve diğer antitüberküloz ilâçlara karşı mukavemet teşekkül etmektedir. Mu-

kavemet teşekkülünün mekanizması henüz lâyıkıyle bilinmemektedir. Bu hususta ileri sürülen teorilerden ikisi bilhassa kabul edilmektedir :

1. Selection teorisi : Verem mikropları arasında, yaradılıştan streptomycine'e mukavim olanlar vardır. Bunun sebebi belki basillerin metabolizmalarındaki hususiyetle, belki de ihtiva ettikleri bazı ferment'lerle ilgilidir. Streptomycine, hassas basillerin üremelerini durdurur ve bunlar, fagositoz ile telef edilir. Buna mukabil, mukavim suşlar, vücudun tabiî müdafaa kuvvetleriyle bertaraf edilemezlerse gittikçe çoğalır ve sahneye hâkim olurlar.

2. Mutation teorisi : Streptomycine ve diğer antitüberküloz ilâçlar tesiriyle mikropların bir kısmında metabolizma değişiklikleri olur. Böyle mikroplar ilâca rağmen çoğalırlar.

Mukavim mikoplarla, kobaylarda husule getirilen eksperimentel tüberküloz, artık streptomycine tedavisine cevap vermez ve bu mikroplar hayvandan hayvana nakledildikleri zaman mukavemetlerini aynen muhafaza ederler.

Pratikte, uzun devam eden streptomycine tedavisi esnasında, epey zamandır balgamında verem mikropları kaybolmuş iken yeniden zuhur etmesi ve akciğer radyografilerinde elde edilen radyolojik iyilik sabit bir şekilde iken, tedaviye devam olunmasına rağmen, lezyonlarda birden bir artma görülmesi mukavemet teşekkülünü hatıra getirmelidir.

Streptomycin'e karşı mukavemet teşekkülünü geciktirmek veya önliyebilmek veyahut mukavemet nisbetini azaltmak için, streptomycine'i yalnız başına kullanmamak ve diğer tüberkülostatiklerden biriyle birlikte tatbik etmek tavsiye olunmaktadır. Kombine tedavide, streptomycine ile birlikte verilen tüberkülostatik, streptomycine'e mukavim suşların üremelerine engel olur.

Vücudun muhtelif organlarındaki lezyonlardan, hattâ aynı bir organın muhtelif kısımlarındaki lezyonlardan izole edilen mikroplar, mukavemet teşekkülü bakımından biribirinden farklıdırlar. Kavernler, yaygın, kazeöz lezyonlardaki basiller, streptomycine'e karşı daha erken mukavemet kazanırlar.

Streptomycine'e karşı mukavemetin devam müddeti : Pratikte, verem mikroplarının streptomycine'e karşı kazandıkları mukavemetin devamlı olduğu kabul edilmektedir. Fakat nadir de olsa, bazı mukavim suşların aylarca sonra yeniden ilâca karşı hassas bir hale gelebildikleri gösterilmiştir (*Mahon, Tempel Forsee*).

H. Warenburg, G. Niquet : 20 tüberküloz vakasında Chaolmoogra yağı ile beher gramında 800 ünite A vitamini ilâve edilmiş olarak PAS veya streptomycine'i tedavi maksadiyle kullanmışlardır. Bu şekil tedaviden aşikâr iyilik elde edilmekle beraber bilhassa streptomcine'e karşı rezistan olan vakalarda rezistansın azaldığı kaydedilmektedir.

Üremeleri streptomycine'e bağlı tüberküloz basilleri (streptomycine dependence) : Üreyebilmeleri için, bulundukları vasatta bir miktar streptomycine'in mevcudiyetine lüzum gösteren basillere «Üremeleri streptomycine'e bağlı suşlar, streptomycin dependent strains» denilir. Bu gibi suşlarla husule

getirilen enfeksiyonların tedavisinde streptomycine kontrendikedir. Verildiği takdirde hastalığın alevlenmesine ve akciğerlerde radyolojik olarak tesbit edilen lezyonların artmasına sebep olur.

Toksisitesi : Streptomycine'in klinikte kullanılmaya başlandığı ilk yıllar zarfında, ilâcın nisbeten yüksek dozlarda tatbik edilmesi, elde mevcut preparatların yeter derecede sâf olmamaları yüzünden ilâca bağlı toksik belirtiler çok daha fazla görülürdü. Bunlardan başlıcaları; deri döküntüleri, baş dönmesi, senkopal nöbetler, enjeksiyon yerinde ağrı, ateş yükselmesi ve saireden ibaretti. Halen daha az günlük dozların ve kombine entermittant tedavinin kullanılması ve eldeki preparatların çok daha sâf olması sayesinde bu kabil toksik belirtiler, artık hemen hemen görülmez olmuştur.

Deri döküntüleri : Tedavinin 7 - 10 uncu günleri arasında olur. Eritematö, morbiliform, skarlatinoform çeşitler gösterir. Bazen tehlikeli, jeneralize, eksfoliatif dermatit husule gelebilir. Hafif deri döküntüleri antihistaminiklere cevap verirler. Eksfoliatif dermatit'de tedavinin derhal kesilmesi gerekir.

İlâcı elleyen hemşirelerde ve eczacılarda temas dermatiti olabilir. Bu deri iltihabı, lâstik eldiven giyilmek suretiyle önlenebilir.

Paresteziler : Tedavinin ilk bir kaç günü zarfında, ağız etrafında gıdıklanma, hafif uyuşma hissi oldukça sık olarak vukua gelir. Parmak uçlarında daha çok olur. Hasta merak eder, tamamen zararsızdır. Tedavinin kesilmesini icabettirmez.

Sindirim bozuklukları : Bulantı, kusma gibi arazlar başdönmesi ile birlikte meydana çıkarlar. Allerjik tabiatta olduklarından antihistaminik tedaviye cevap verirler.

Vitamin yetmezliği : Streptomycine ile tedavi edilen vakaların bazılarında, ağız köşelerinde Stomatitis angularis, Glossitis ve bilhassa scrotum ve perineum'da dermatit ile kendini gösteren bir senderom görülür. B vitamini yetmezliğinden ileri gelir. Sebebi, streptomycine tesiriyle barsak florasının bozulması ve **B** gurupu vitamin sentezinin azalmasıdır. Riboflavin ve nikotinik asit verilmesi, korunma ve tedavi bakımından faydalıdır.

Kan değişiklikleri : Streptomycine ile tedavi edilen hastaların yarısından çoğunda eozinofili görülür. Ekseriya 9 uncu günden itibaren başlar. Tedavinin kesilmesini icabettirmez.

Böbrekler üzerine tesiri : Streptomycine'in büyük bir kısmı böbreklerle itrah edildiğinden, ilâcın bilhassa yüksek dozlarının bu orglanlarda yaptığı hafif tahrişle alâkalı idrar değişiklikleri, albüminüri, sediment'te hiyalen ve granülö silendr'ler görülebilir. Halen daha ufak günlük dozların ve entermittant tedavinin kullanılması sayesinde vahim böbrek bozukluğunun görülmesi nadirdir. Ekseriya evvelden böbrek yetmezliği bulunanlarda olur. .Bu gibi

vakalarda ilâcın lâyıkıyle itrah edilememesi ve vücutta birikmesi neticesi toksik belirtiler de olabilir. Bu bakımdan uzun müddet streptomycine tedavisine tâbi tutulacak hastalarda böbrek fonksiyonlarının kontrolu icabeder.

Sekizinci kafa siniri çifti üzerine tesiri : Uzun müddet ve yüksekçe dozlarla tatbik edilen streptomycine, sekizinci kafa siniri çiftinin her iki dalına, N. acusticus ve N. vestibularis üzerine toksik bir tesir icra ederek muvazene bozukluğu ve hattâ sağırlık yapabilir.

a) Vestibüler bozukluk : Umumiyetle tedavinin 3 üncü veya 4 üncü haftasında meydana çıkar. Anatomik karakteri pek belli değildir. Günlük streptomycine dozları, bilhassa bir zerkle verilen miktar fazla olursa, muvazene bozukluğu daha sık görülür ve daha fena olur. Günde 2 gr. streptomycine zerkedilen hastaların % 20 inden çoğunda vestibüler bozukluk olur. Vakaların % 60 - 80 inde vertigo görülür. Aylarca devam edebilir, mamafi ekseriya altıncı haftadan sonra tedricen geriler fakat vestibüler refleksler devamlı olarak normal kalır.

Vertigo'dan başka, ataxie, nystagmusde sık olur.

Streptomycine günde yalnız 0,5 gr. verilirse, sübjektif semptomlar hemen hiç görülmez. Vakaların % 25 inden daha azında objektif bulgular olur. Günlük doz 1 veya 2 zerk halinde verilirse vestibüler bozukluk daha az olur.

Yaşlı kimselerde vestibüler tegayyür daha sık ve daha şiddetli olur. Ancak kompansasyon gençlerdekine nazaran daha çabuk ve daha tamdır. Hasta görmesini ve derin hissiyetini kullanmak suretiyle vestibüler bozukluğu kompanse etmeğe çalışır. Vestibüler fonksiyonunun bozulması vahim bir sakatlıktır. Tam manasiyle iyileşme olmaz. Streptomycine'in muvazene organları üzerine toksik tesiri Dihidrostreptomycine'inkinden daha fazladır.

b) İşitme bozukluğu : Vestibüler bozukluktan daha az şiddette ve daha seyrek görülür. Evvelâ, yüksek tonlu sesler işitilmez olur. Hasta işitme kabiliyetinin mühim bir kısmını kaybettiği halde konuşulan sözleri anlayabilir. İşitme kabiliyetinde azalma, en doğru bir şekilde odiometrik olarak tâyin edilir.

Alelâde streptomycine dozlariyle tedavi edilen vakların % 1 inden daha azı konuşulan sesi işitmez olur. Odiometre ile tesbit edilen işitme azlığı ise % 10-20 nispetindedir. Dihydrostreptomycine, streptomycine'e nazaran daha çok işitme bozukluğu yapar. Streptomycine'nin işitme ve denge bozukluğu gibi sakatlık yapabilen toksik tesirlerini azaltmak maksadiyle aynı şişede yarımşar gram streptomycine ve dihydrostreptimycine ihtiva eden preparatlar yapılmıştır (Combistrep, Ambistryne, Mutamycin v. s. gibi).

Heck ve *Hinshaw,* akciğer tüberkülozu hastalarından müteşekkil bir gurupa 4 ay müddetle günde 1 gr. Ambistryne, diğer 2 guruptan birine yalnız streptomycine, diğerine yalnız dihydrostreptomycine tatbik etmişlerdir. Teda-

vi müddeti sonunda ve onu takip eden 6 ay esnasında yapılan toksisite incelemeleri streptomycine, dihydrostreptomycine karışmasından ibaret olan Ambistryne'in emin bir müstahzar olduğunu göstermiştir.

	Vestibül afeti	Cochlea afeti
Streptomycine	% 28	% 6
Dihydrostreptomycine	% 7	% 20
Ambistryne	% 0	% 0

Entermittant, kombine tedavide, haftada iki defa birer gram olarak şırınga edilen streptomycine, Dihydrostreptomycine karşığı preparatlarla nörotoksik ihtilât nisbeti büsbütün azalır.

Streptomycine'in günlük miktarı: Streptomycine'in keşfini takip eden ilk bir kaç yıl zarfında günde 2 - 3 gram gibi yüksek dozlar halinde verilmişti. Bu miktar her 4 veya 6 saatte bir tekrarlanan 0,5 gr. lık bölünmüş dozlar halinde zerkedilirdi.

Tedavinin bu şekilde tatbik edilmesi ilâcın kandaki konsantrasyonunu mümkün mertebe tesirli bir seviyede devamlı olarak tutabilmek içindi.

Sonraları, ilâcın verem mikrobu üzerine olan tesirinde, kanda muayyen bir konsantrasyonda devamlı olarak bulnudrurulmasının mühim olmadığı anlaşıldı. Muayyen bir miktar, ilâcın bölünmüş 4 veya 6 zerk yerine, günde 2 hattâ bir zerk halinde verilmesinin hemen hemen aynı tesiri sağladığı tesbit edildi.

Bugün streptomycine menenjit, miliyer tüberküloz dışında bütün tüberküloz şekillerinde ve tüberkülozun her lokalizasyonunda gün aşırı veya her üçünsü gün birer gram miktarında, diğer antitüberküloz ilâçlardan biriyle kombine şekilde verilmektedir.

Menenjit ve miliyer tüberkülozda yine antitüberküloz ilâçlardan birisiyle kombine olarak ilk zamanlar her gün 2 gr. — 12 saat ara ile birer gram daha sonraları 1 gr. yapılması, hastada aşikâr salâh elde edilince gün aşırı veya her üçüncü gün birer gramlık zerklere tam şifa elde edilinceye kadar devam olunması tavsiye edilmektedir.

Emil Bogen'e göre streptomycine'in optimal dozu 24 saatte 0,33 gr. dır.

Para amino salicylic acid (PAS : 1946 da İsveçli Lehman tarafından tüberküloz basili üzerine bu ilâcın bakteriostatik tesiri gösterildi. Tesiri streptomycine ve dihydrostreptomycine'den azdır . Kombine olarak kullanıldığı zaman streptomycine ve İNH a karşı mukavemet husulünü geciktirir.

Beyaz bir tozdur. Sodium ve calcium tuzları kullanılmaktadır. Ticarette 0,33 - 0,50 gr. lık tabletleri ve drajeleri, granüle şekli, damardan perfusion suretiyle verilmeğe mahsus kuru toz ampulleri ve hazır solüsyonları vardır.

Ağızdan günlük optimal dozu 12 gr. dır. 3 - 4 müsavi kısma bölünmüş olarak tok karnına verilmelidir.

Bazı tüberküloz menenjit vakalarında olduğu gibi, eğer PAS ın ağızdan verilmesi imkânı olmazsa veya ilâcın daha tesirli olması isteniyorsa damardan, damla damla pefusyon halinde kullanılır. Bu maksatla, elde mevcut preparatlar arasında, 500 cc. % 3 solüsyon içinde 15 gr. PAS ihtiva eden STA - PAS bulunmaktadır. Bu miktar PAS damardan 3 - 4 saat zarfında verilmelidir.

PAS tedavisi gören şahıslarda kanda bu ilâcın konsantrasyonunun (Pashemia) muhtelif müellifler tarafından (*A. Touchard* ve *Pierre Zivy*) değişik nisbetlerde gösterilmesi sebebiyle bu ilâcın, Natrium ve Calciumlu şekilleri suppozituvarla rektal verilmek suretiyle tetkik edilmiştir. Yalnız sodyum PAS kullanılmasına nazaran kalsiyum mürekkebinin ilâvesiyle kullanılacak olursa daha faydalı tesiri görülmüştür.

Damardan perfüzyon halinde verilirse konsantrasyon daha yüksek olarak elde edilir.

Toksik belirtiler : Mide ve barsaklara ait şikâyetler oldukça sık görülür, tedaviye başlandığı zaman ilk günlerde iştiahsızlık, mide dolgunluğu, bulantı, kusma ve ishal yapabilir. Bu şikâyetler ilâcın tok karnına vermekle birlikte bikarbonat dö sud veya maden suyu vermekle kısmen önlenebilir. PAS tedavisine fasılasız bir şekilde aylarca devam olunur ancak mide barsak şikâyetleri fazla olanlarda sindirim kanalının dinlendirilmesi bakımından haftada dört gün ilâç kesilebilir. Ara günlerinde başka bir antitüberküloz ilâç verilir.

Allerjik reaksiyonlar: Sık görülür ve tehlikeli olabilir. Yüksek ateş, deride döküntüler, morbiliform, skarlatiniform indifalar, karaciğer bozuklukları olur. Deri tezahürleri bazen daha şiddetlidir. Pamfigüs halinde kendini gösterir. Bu gibi allerjik reaksiyonlara karşı antihistaminikler verilir ve PAS bir müddet için kesildir.

PAS tedavisine tâbi tutulan hastalarda; nitrojen retansiyonu suretiyle kilo artışı, kalseminin yükselmesi, kan kitlesinde düşme, asidozise doğru bir temayül, kan klorlarının ve kolesterinin düşmesi, hipoglisemi ve hiperproteinemi görülür. Bunlardan başka kan eozinofilleri artar. Lenfositlerde yükselmeye istidat vardır. Nötrofiller azalır. İdrarda total nitrojende düşüklük, ürik asid ve (ketosteroit 17) lerin ifrazında azalma bulunur. Bu neticeler ACTH tatbikatiyle meydana gelen bulguların tamamiyle aksidir. ACTH ve Cortisone'un tec-

rübi tüberkülozun seyrini ağır bir hale getirmesi PAS ın meydana getirdiği tüberküloz üzerindeki sadece enhibisyon tesirinin ortadan kaldırılması şeklinde değildir, aynı zamanda genel arazlar (ateş, kilo, iştahsızlık...) üzerine tesirinden de mütevellittir. Şu halde PAS'ın antibakteriyel tesirinden başka bir de antipitüiter tesiri bulunmakta olduğu düşünülmektedir (Jean Desbordes).

Mukavemet : Yalnız başına verildiği zaman, verem mikropları PAS'a karşı 6 - 9 ay sonra mukavemet kazanmaktadırlar. Ancak bu mukavemet muvakkattir ve tedavi kesildikten 1,5 - 3 ay sonra mikroplar yeniden ilâca karşı hassas olurlar. PAS dan sonra kandaki seviye % 11 miligram yükselir ve 4 saatte 2 - 6 miligram düşer. Balgamda tesirli miktarlara rastlanır (% 1 - 5 miligram). İdrarda ise pek yüksek miktarlarda bulunur. (% 500 - 900 miligram); Plevra eksüdasında aynen kandaki konsantrasyonunda bulunur ve likorda kandaki seviyesinin takriben % 50 si kadardır. Plevra içersine zerkedilecek sodyum PAS solüsyonu % 20 kesafetinde olmalıdır. Plevra boşluğundaki irin boşaltıldıktan sonra, bu mahlûlden 10 - 20 cc. plevra boşluğuna zerkedilir. Entratekal zerkler için sudaki % 5 1 mahlûl halinde 0,5 gr, damar içine aynı kesafette mahlûl içinde 15 gr. PAS verilir. Diğer antitüberküloz ilâçlarla kombine olarak kullanılmaktadır.

Uzun müddet kombine antitüberküloz ilâçlarla tedaviye tâbi tutulmuş ve diğer ilâçlara karşı mukavemet kazanmış vakalarda aylarca verilebilen bir ilâç olması bakımından tercihan kullanılır. Keza ileride ameliyat yapılmsı düşünülen ve streptomycine, İNH gibi kıymetli ilâçların icabı halinde kullanılmak üzere tasarruf edilmek istenildiği hallerde de PAS yalnız olarak veya diğer bir antitüberküloz ilâçla birlikte verilebilir.

TB 1 - Tibione, Conteben : Thiosemicarbazone gurupu ilâçlardandır. 1946 da Almanyada *Domagk* ve arkdaşları tarafından bulunmuş tüberküloz tedavisine sokulmuştur. *Domagk* bu ilâcın tüberküloz basili üzerine PAS'tan çok daha tesirli olduğunu hattâ streptomycine kadar müessir bulunduğunu bildirmiştir. İlâç verem mikroplarının bünyelerini değiştirmekte ve tahrip etmekte, boya alma kabiliyetlerini kaybetmektedir. PAS'ın verem mikroplarının üremesini nehyedici konsantrasyonu 1/5000, streptomycine'in 1/50,000 - 1/100,000, TB 1'in ise 1/3000,000 dir. Keza bu üç ilâcın insanlara verilen günlük dozları mukayese edilirse (TB 1) in tesir derecesi hakkında kanaat elde edilmiş olur : PAS'ın günlük dozu 12 gr. streptomycine'in 1 - 2 gr. TB 1 ise 0,1 - 0,2 gr. dır. İNH hariç *Domagk*, diğer antitüberküloz ilâçlar arasında en iyi kombinasyonun PAS + Conteben'den ibaret şekildir. Conteben'in ticarette 25 mgr. lık komprimeleri vardır. Ortalama günlük doz, kilo başına 1-2 mgr. dır. Toksik reaksiyonlara sebebiyet vermemek için ilk gün yalnız 0,25 gr. vermek ve birkaç gün devam etmekle tahammülsüzlük görülmez-

se günlük dozu 2 X 0,25 gr. a çıkarmak ve bu miktara 1 - 2 hafta devam ile tedricen artmak suretiyle günlük dozu 100 mgr. ve istisnai vakalarda âzami 200 mgr. a çıkarmaktır. Tedaviye 6 ay - 1 sene devam olunabilir.

Toksisite : İştahsıklız, bulantı ve bazen kusma yapabilir. Ekseriya tedaviye devamla kaybolurlar. Nadiren ilâcın dozunu azaltmak veya kısa bir müddet kesmek lâzım gelir. Antihistaminikler ve sindirim sistemi anzim preparatları bu şikâyetlere iyi gelir.

Baş ağrısı, baş dönmesi; günde 100 mgr. lık dozlarla pek görülmez. Olduğu zaman damardan glikoz zerkeleri iyi gelir.

Karaciğere toksik tesiri; Alman müellifleri ilâcın karaciğer üzerine toksik tesiri olduğuna inanmazlar ve akciğer tüberkülou vakalarında yağlı karaciğerin oldukça sık görüldüğünü ve karaciğer fonksiyonlarının sırf hastalık dolayısiyle bozulabileceğini söylerler. Conteben tedavisi esnasında görülen ve laparoskopik olarak tesbit edilen yağ enfiltrasyonu tedavinin kesilmesiyle zail olur. Evvelce bu ilâç ile tedavi edilen hastalarda % 2 nisbetinde sarılık tesbit edilmişti. Alman müellifleri de tedaviden evvel ve tedavi esnasında karaciğer testlerinin yapılmasını ve tedaviye Methionine veya Choline'in teşrikini tavsiye etmektedirler.

Hematolojik sistem : Tedavi edilen vakalarda % 2 nisbetinde anemi görülür. Nadiren agranülositoz'a rastlanır.

Amerikan müelliflerine göre Conteben ile tedavi edilen vakalarda ancak % 13 iyilik olmaktadır. Günde 100 mgr. lık doz fazla toksik değidir. Ancak vakaların 1/3 ünde bu dozla bile tedavinin kesilmesi icabetmiştir. Toksik belirtiler umumiyetle tedavinin ikinci ayın sonunda başlar. Bulantı, kusma % 20, karaciğer üzerine zararlı tesir % 22, kan yapısı sistemi üzerine fena tesir % 13, vestibül aparatı üzerine tesir ise % 15 olarak tesbit edilmiştir. 120 gün sonunda vakaların takriben % 40 ında mukavemet teşekkülü görülmüştür. Neticede ilâcın streptomycine'den çok daha az tesirli ve daha toksik olduğu anlaşılmıştır.

TB 1, alfa globülinin azalmasını, gama globülinin çoğalmasını mucip olmaktadır. Bu tesirinden dolayı sedimantasyon süratle normale doğru düşer. Tüberküloz olmayanlarda da bu ilâcı vermekle aynı netice alındığından prognoz bakımından bu ilâcı alan hastalarda sedimantasyonun bir kıymeti bulunmamaktadır. Conteben bilhassa barsak ve gırtlak tüberkülozunda müessirdir.

Akciğer tüberkülozunda antitüberküloz ilâçların tedavisinin proteik diyagram ve hemoğram ile kontrolu yapılmıştır (G. Mayer ve arkadaşları). Müşterek bir antibiyotik tedavisinin faydalı veya zararlı olup olmadığını veya

tesirini anlamak maksadı ile hemograma kıymet verilmiş beyaz yuvarlakların tablosu, mono ve polinükleerlerin, lenfositlerin miktarları arasındaki münasebet bilhassa mononükleerlerin yüzde nisbeti tetkik edilmiştir. Antitüberküloz ilâçların tesirinin müsait olduğunu (Gama Y-globulinemi) ile spesifik telâkki edilmiştir. *Kunkel* ve *Hanger* testlerinin müsbete doğru gitmesi antitüberküloz ilâçların müsait olduğunu gösterir. Eğer bu esnada bu testler normal hudutlara doğru seyrederse kıymeti yoktur.

Tübekülozun yeni başlamış ve harabiyet yapmamış şekillerindeki akciğer tüberkülozunda Conteben tesirlidir. Streptomycine'e tercih edilemez.

İ. N. H. - İsonicotinic asid hydrazid : 10^{-7} - 10^{-8} konsantrasyonlarında bile yüksek tesirlidir. Bakteriostatik ve kısmen de bakterisittir. Diğer antitüberküloz ilâçlardan en mühim farkı, difüzyon kabiliyetinin çok yüksek olmasıdır. Ağızdan verildikten kısa bir zaman sonra kandaki konsantrasyonlarına eşit miktarlarda bütün vücut mayilerine yayılmış bulunur. İltihablı menenjleri de kolaylıkla geçer. 1 mililitrede 0,008 mikrogramlık konsantrasyonları bile B. C. G. suşlarını enhibe eder.

Bu ilâç, streptmycine, PAS ve TB 1 den daha tesirli olup bu ilâçlara karşı mukavemet kazanmış verem mikroplarının üremelerini in vitro olarak durdurur. Streptomycine'e nazaran 10 - 20 defa daha tesirlidir.

1 mililitrede enhibisyon yapabilen ilâç konsantrasyonu :

İNH	0,008 - 0,06
TB 1	0,15
Streptomycine	0,52
Dihydrosterptomycine	0,55
Neomycine	1
PAS	8,2 - 20

Toksisite : Hayvanlarda yüksek doz İNH ile yapılan tecrübelerde, tonik, klonik ihtilâçlarla akut zehirlenmeye bağlı teneffüs felci ve ölüm görülmüştür. Karaciğerde yağlı bir istihale, böbreklerde (tubuli Condorti) lerde kısmi dejeneresans tesbit edilmiştir. İlâç zamanında kesilirse, optimal terapötik dozlarla ilâcın tali zararlı tesiri hemen hemen olmaz. Aç karnına alındığı zaman hafif migren tarzında vazomotorik sansasyonlar görülebilir. Ekzantem veya ürtiker tarzında deri tezahürleri, febril reaksiyon olabilir. Yüksekçe dozları karaciğer üzerine toksik bir tesir yapabilir. El ve ayaklarda iğnelenme karıncalanma keçelenme gibi şikâyetlere sebebiyet verir, bazen adale çekilmeleri ve reflekslerde artma olur; idrar etmeye başlarken bir zorluk görülür. Bazen mide ekşimesi, terleme, yorgunluk hissi, kabızlık ve baş ağrısı olur. Bu arazlara ekseriya tedavinin ikinci haftasında rastlanır.

Farmakodinami : Preparatın bronkolitik hassası vardır. İNH'in parçalanması ile amonyak teşekkülü ve netice olarak kanda amonyak miktarının arttığı görülür. Fazla miktarda ilâç verilen hayvanlarda amonyak zehirlenmesinden doğan bazı arazlar müşahede edilmiştir. Pirüvik asit verilmesi ile toksik arazlar azalır.

Şimyoterapötik tesiri : İNH'ın insan tipi verem mikroplarına karşı bakteriyostatik aktivitesi, bovin tipine nazaran daha fazladır. Fare, kobay ve maymun tüberkülozunda tesiri daha müsaittir.

Bakteriyolojik mukavemet; Koch basilleri zamanla İNH'a karşı da mukavemet kazanırlar. Mukavemet teşekkülü 2 - 3 hafta 2 - 3 ay sonra olur. Vasatın cc. da 0,125 kesafet mukavemetin başlangıç hududu kabul edilir. Klinik mukavemetin teşekkül hududu 1 mililitrede 5 gama olarak kabul edilir.

İmtisas ve itrah : İNH hemen tamamen hazım kanalından imtisas eder. Hazmedilen miktarların yarısı veya 3/4 ü 24 saat zarfında idrarda, ancak % 5 - 10 u gaitada bulunur. İlâç verilmesinden 1 - 3 saat sonra serumda âzami konsantrasyon elde edilir. 6 - 24 saat sonra mililitrede 0,4 mikrogramlık minimal konsantrasyonlar haddi zatında tüberküloz basilini in vitro enhibe eden seviyeden yüksektir. Ağızdan verilen ilâç muhtelif vücut mayileri içersinde eşit ve mütecanis miktarlarda dağılmaktadır. Balgam, idrar, plevra eksüdası serebrospinal mayi ve serumdan alınan numunelerde ilâcın aktivitesinden hiçbir şey kaybetmediği tesbit edilmiştir.

Umumiyetle kilo başına 3 - 5 miligram verilmektedir. Bu miktarı az bularak kilo başına 8 - 10 hattâ 20 miligram verilmesi tavsiye edilmektedir. Son zamanlarda kilo başına 8 miligramdan az verilmesine doğru bir temayül vardır. Difüzyon hassası çok fazla olduğundan ekseri vakalarda yalnız ağızdan verilmesi kâfidir. Ancak kusma ve ishal bulunan veya koma halinde olan hastalarla ağızdan yapılan tedaviyle iyi netice alınamıyan vakalarda parenteral olarak verilir. % 2 nisbetindeki isotonik solüsyonu adaleye zerkedilir. Günde 100 mgr. miktarında aerosol suretiyle de tatbik edilebilir.

Klinik tesiri : Ateş âni olarak düşebilir. Umumiyetle bu düşüş 1 - 2 nci haftada daha katî olarak üçüncü haftadadır. Antipiretik tesiri spesifiktir. Memnuniyet verici bir kilo artması görülür. Bu artış bilhassa üçüncü haftadan sonra barizdir. İştihayı ziyadesiyle arttırır. Öksürük ve balgam miktarı tedaviye başlandıktan kısa bir zaman sonra azalır.

Vakaların 2/3 inde balgamda basil 15 gün veya 2-3 ay zarfında kaybolur. Vakaların yarısında sedimantasyon hızında azalma, % 30 unda eozinofili görülür. Lenfositlerde hafif bir artma müşahede edilir (% 34 e kadar). Vakaların % 8 inde hafif bir hipoglisemi olur.

Allerij üzerine tesiri; entradermik olarak seri dilüsyon metoduyla allerji hali ölçülen hastalarda İNH. tedavisi esnasında hipererjik durumda aşikâr bir değişiklik husule geldiği ve allerjik hassasiyetin azaldığı görülmüştür. Bu bakımdan İNH. streptomycine'den üstündür. Streptomycine'in aksine olarak, kanda antikor seviyesini yükseltir. Bu yükselmede bakterilerin harap olmasından husule gelen spesifik antijenler rol oynar gibi görülmektedir.

En tesirli antitüberküloz ilâç olarak kabul edilen İNH. üzerinde geniş araştırmalar devam etmektedir. Bu ilâcın verem profilaksisinde kullanılması düşünülmektedir. Süt çocuklarında ve çocuklarda tüberkülin testinin menfiden müsbete döndüğü vakalarda bir sene müddetle ağızdan İNH. verilmesi tavsiye edilmektedir.

Primer tüberkülozun evvelce antitüberküloz ilâçlarla tedavi edilmemesi tavsiye olunmaktaydı. Halen progressif bir seyir göstermiyen primo enfeksiyonun dahi İNH ile tedavi olunması ileri sürüklemektedir. Bu şekil profilkasiyi doğru bulmuyan, uzviyetin tüberküloz enfeksiyonundan ve verem basillerinden tamamiyle sterilizasyonunun doğru olmadığını, ufak enfeksiyonların şahsı, kitlevi intanlardan koruduğunu ileri süren müellifler de mevcuttur.

İNH'a mukavemet kazanan vakalarda basillerin virülanslarını ehemmiyetli derecede kaybettiklerini hattâ insan tipi verem mikrobuna karşı çok hassas olan kobaylarda dahi öldürücü hastalık husule getirmediğini gören bazı müellifler, bu ilâcın insan topluluklarının tüberkülozdan korunmasında, hattâ yüksekçe dozlarda ve mukavemet husule getirinceye kadar vermek suretiyle kullanılmasını tavsiye etmektedirler. Şüphesiz bu hususlar henüz tecrübe safhasındadır ve herkes tarafından kabul edilmiş değildir. Tüberküloz basilinin İNH'a rezistan olanlarının patojenik kudreti *N. Rist* ve arkadaşları tarafından tetkik edilmiş, bazı suşların in vitro titrajdan sonra İNH'a mukavim elemanlar ihtiva edebildiği ve bunların kobay için virülan olduğu görülmüştür. Tüberküloz kavernler içinde normal virülan basiller gibi rezistan fakat avirülan basiller bulunabilir. Bunların faal lezyon husule getirmek kudreti zayıftır. İNH rezistan basillerin insanı enfekte etmek meselesi münakaşalıdır. *Paraf*, İNH a karşı rezistan tüberküloz bir şahısta İNH'ı kestikten sonra iyilik müşahede ettiğini bildirmiştir. *Bretey*'e göre tüberküloz basilinin patojen kudretini meydana çıkarmak için kobay çok iyi bir vasıta değildir. Virülan suşların görülmesinin ehemmiyeti vardır, fakat az patojen olan bazı suşlar vahim hâdiseler meydana getirebilirler, **Lubeck** hâdisesi gibi. İnsan için virülans kobay için virülansın ayni değildir. Rezistans beş gamaya vasıl olduğu zaman İNH ile tedaviye devam etmek tehlikelidir.

Diğer antitüberküloz ilâçlar: Bu ilâçları streptomycine, PAS; İNH'a karşı mukavemetin husule geldiği vakalarda kullanmak daha doğrudur. Kıymet itibariyle ikinci plânda gelirler, aralarında ve birinci guruptaki ilâçlarla muhtelif kombinasyonlar halinde de kullanılabilirler.

Viomycine : Streptomycin puniceus veya s. phloridae'den elde edilen bir antibiyotiktir. Sm^3. de 1 - 5 miligram miktarı Koch basillerini enhibe eder. Takriben streptomycine'in 1/4 ü kadar tesirlidir. Streptomycine'e karşı mukavemet kazanan basiller üzerine de müessirdir. Viomycine'e karşı mukavemet tıpkı streptomycine de olduğu gibidir. İnsan tüberkülozunda **Werner, Tomsett, Muchenheim** ve **Mc. Dermott** taraflarından kullanılmıştır. Günlük doz 1 - 3 gramdır (kilo başına 50 - 60 miligram). Adale içerisinden 2 - 3 eşit fraksiyone dozlar halinde verilir, sülfat tuzu muharriş değildir. Orta derecede toksik bir ilâçtır. Böbrek taharrüşü, elektrolit muvazenesinde bozukluk yapar. Potasyum, kalsiyum, fosfor ve klorürlerde azalma ve kanda Co_2. tutma kabiliyetinde artma görülür. Tetani, vestibüler fonksiyonda % 25 azalma olur. Keza işitmede de azalma görülür. Birlikte potasyum ve kalsiyum tuzlarının verilmesi ilâcın toksisitesini azaltır. 14 - 182 gün müddetle tedavi edilen 10 hastadan ikisinde orta veya iyi derecede salah görülmüş, balgamlarında basil kaybolmuştur. 3 hastada hafif salah kaydedilmiştir. 5 hastada ilâca karşı mukavemet husule gelmiştir. Viomycine'in tesir derecesi streptomycine ile PAS arasındadır. Streptomycine ile birlikte veya onu takiben verilirse toksik tesirleri streptomycine'in toksik tesirlerine eklenir.

Neomycin: 1949 da **Waksman** ve **Lechevalier** tarafından hazırlanmıştır. Bakteriosit ve bakteriostatik dozları streptimycine'e nazaran daha düşüktür. Streptomycine'e karşı mukavim basiller üzerine de müessirdir. Hayvanlarda tecrübi tüberküloz üzerine nehyedici bir tesiri vardır. Bu ilâca karşı in vitro mukavemet teşekkülü streptimycine'e nazaran daha geç olmaktadır. Maalesef streptimycine'den çok daha toksiktir. Sağırlık ve böbrek tegayyürleri yapar.

Mycomycin : Oldukça tesirli bir antitüberküloz ilâçtır. Henüz araştırma safhasındadır. Stabil değildir.

Terramycin : 1950 de **Finlay** ve **Hobby** ve diğer araştırıcılar tarafından streptomyces rimasus'dan izole edilmiştir. Sm^3. da (10 mikrogram) terramycin ihtiva eden dilüsyonları verem mikroplarının üremelerini nehyeder. Keza streptomycine'e mukavim verem mikroplarının üremelerini de durdurur. Sıçan ve kobayların tecrübi tüberkülozunda PAS ve TB 1 den daha müessir olduğu fakat mikropların üremelerini streptomycine ve viomycine'den daha az nehyettiği görülmüştür. Terramycin'e karşı bakteriyel mukavemet çabuk teessüs etmemektedir. İnsan tüberkülozunda diğer antitüberküloz ilâçlarla kombine olarak günde 1 - 3 gr. verilebilir.

Pyrazinamide : Şimik bünye itibariyle nikotinik asidle ilgisi vardır. (Pyrazine carboxyamide) veya (pyrazinoic asid) de denilmektedir. Antitüberküloz tesiri mahduttur. Bilhassa İNH ile birlikte streptomycine ve PAS'a karşı mukavemet kazanmış vakaların tedavisinde kullanılır. Göğüs içi cerrahisinde, tüberküloz komplikasyonlarının korunmasında faydalıdır. Hepatotoksik olduğu için geniş ölçüde kullanılmamaktadır. Tedavi edilen vakaların hemen hemen % 5 i ciddî karaciğer tegayyürlerine uğramaktadır. Çok akut toksik hepatit'ten ölen vakaları olmuştur. Süratle teessüs eden sarılık, vahim karaciğer hastalığını haber verir. Sarılık, ilâcın oldukça uzun bir zaman kullanılması neticesi olur. Karaciğerinde rahatsızlık bulunan hastalara pyrazinamide verilmemelidir. Çok ilerlemiş akciğer tüberkülozu vakalarında görülen karaciğer fonksiyon bozukluğu bu ilâcın verilmesi için bir kontrendikasyon teşkil eder. Tedaviye başlamadan karaciğer fonksiyon testleri yapılmalı ve tedavi esnasında her an tekrarlanmalıdır. Pyrazinamide verilen hastalarda şekerli diabetin kontrollünün zorlaştığı bildirilmektedir. Verem mikropları tedavinin 6-8 inci haftasında pyrazinamide'e mukavemet kazanırlar, mamafih cerrahi müdahale yapılacak vakalarda bu kadar kısa zaman dahi olsa ilâçla himaye faydalı olmaktadır. Orta ağrılıkta bir erişkinde günlük doz 2,5 - gr. 3 - 4 müsavi doza bölünmüş olarak ağızdan kilo başına 35 mgr. verilir. Fakat günlük doz 3 gr. ı geçmemelidir.

Cyclosérine : İlk defa **Harned** ve **Kropp** taraflarından bir stroptomyces orchidaceus kültüründen elde edilmiştir. Daha sonraları terkipçe buna benzer başka bir madde **Harris** ve arkdaşları tarafından streptomyces graphalus kültüründen elde edildi. Şimik bünyesi nisbeten basittir. Sérine amino asidinden elde edilmiştir. Terkibi D - 4 - amino - 3 - isoxazolidnone'dir. Beyaz bir tozdur. 25 C°. suda 100 miligram nisbetinde erir. Alkali mahlûllerde daha kolay erir. En mühim hassası streptomycine ve PAS'a mukavim verem mikroplarına karşı in vitro ve in vivo müessir olmasıdır. İnsanda ağızdan verildikten 3-4 saat sonra kanda konsantrasyonu en yüksek seviyeye varır. Likordaki kesafeti hemen hemen kandakine yakındır. Balgamda, plevra eksüdasında, akciğer ve lenfa dokusunda bulunur. Yüksekçe dozları vücutta birikmesine ve toksik reaksiyonlara sebep olur. Bunlar arasında en sık görülen ve ciddî olanı konvülsüyonlardır. Bu bakımdan böbrek fonksiyonu bozuk olanlarda epileptiklerde kullanılması kontrendikedir. Uyuklama ve sersemlik hali, allerjik dermatit yapabilir. Böbreklerden itrah olunur, idrardaki konsantrasyonu kandakinden birçok defa daha fazladır. Tüberküloz tedavisinde günde 0,5 - 1 gr. verilir. 12 saat ara ile (0,25 - 0,50 gr.). En iyi kullanma şekli 12 saatte bir 150 mgr. İNH ile birlikte verilmesidir. İNH, Cycloserine'in tesirini arttırır. Mukavemet teşekkülünü geciktirir ve toksisitesini azaltır. Cycloserine verilen hastalar serumlarında ilâç konsantrasyonunun tâyin edillebilmesi için bir hastaneye yatırılmalıdırlar. Kanda konsantrasyonun 15 - 20 mcg./ml. yi geçmedikçe ihtilâçlar görülmez. Verem mikroplarının birçok suşları 15 - 20 mcg./ml. lik bir konsantrasyona karşı hassas olduklarından ilâcın 30. mcg. dan yüksek kan konsanstrasyonlarına esasen lüzum yoktur. Cycloserine 250 mgr. lık kapsüller halindedir.

Antitüberküloz ilâçların tüberküloz lezyonları üzerine tesirleri : Bu ilâçlar umumiyetle taze eksüdatif lezyonlar üzerine çok müsait tesir ederler. Eksüdatif pnömonik ve bronkopnömonik lezyonlar birkaç hafta gibi kısa bir zamanda tamamen rezolüsyona uğramak suretiyle kaybolurlar. Ufak cesametteki erken kazeifiye mihraklar da kısmen rezorbe olmak kısmen de ufak nedbeler haline inkılap etmek suretiyle iyileşirler. Büyükçe kitleler halinde geç kazeifikasyonlara, tüberkülomalara antitüberküloz ilâçların pek tesirleri olmaz. Şüphesiz fibröz ve kireçlenmiş fibröz lezyonlar üzerine de hiç bir tesirleri yoktur. Prodüktif lezyonlardan tüberküller ve tüberkül ağlomerasyonlara bu ilâçların tesirleri çok müsaittir. Taze miliyer tüberküloz lezyonları tam bir rezolüsyona uğratmak suretiyle şifa bulurlar. Tedaviye biraz geç olarak başlanırsa lezyonların şifasından sonra retiküler bir fibrozis kalır. Taze eksüdatif kavernler kısa zamanda ortadan kaybolurlar. Kalın fibröz cidarlı kronik kavernler antitüberküloz ilâçlardan pek faydalanmazlar.

Bronş tüberkülaozu lezyonlarından taze eksüdatif enfiltrasyonlar, tüberküller, granülomatöz lezyonlar sathi ülserasyonlar tüberkülostatik ilâçlardan çok faydalanırlar. Derin ülserasyonların şifası ise nedbe bırakmak ve çok defa bronş darlıklarına sebebiyet vermek suretiyle olur. Fibrostenotik bronş lezyonları üzerine antitüberküloz ilâçların bir tesiri yoktur. Antitüberküloz ilâçlar sayesinde tüberkülozun evvelce hemen daima ölümle neticelenen menenjit tüberküloz ve miliyer tüberküloz gibi vahim şekilleri ekseriya tamamen iyi edilebilmektedir. Hastalığın birçok tehlikeli komplikasyonları bir hayli azaltılmış ve nisbeten zararsız bir hale getirilebilmiştir. Kendiliğinden şifa bulan vakalar-

daki lezyonların kalitesiyle antitüberküloz tedavi ile iyileşen vakalardaki lezyonların vaziyeti arasında mühim bir fark olmamakla beraber lezyonların temamen rezolüsyona uğraması veya fibrozis ile şifa bulma şansı bir hayli artmış ve şifa derecesinin tamamlanması için lüzumlu zamanı evvelce birçok senelerle ölçülürken zamanımızda aylarla hattâ taze eksüdatif vakalarda ancak haftalarla ölçülmektedir.

Swing - therapy ismi altında akciğer tüberkülozunun yeni bir tedavi şekli ortaya atılmıştır. 2 aylık PAS ve streptomycine tedavisinden sonra bir ay müddetle PAS ve İNH tedavisinin kullanılmasından ibaret olan bu şekilde her 3 günde bir streptomycine 1 gr. kilo başına 5 miligram İNH günde 10 - 12 gr. PAS verilmektedir. Bu şekil tedavi her üç antitüberküloz ilâcın yalnız başına kullanılmasından daha iyi neticeler vermektedir. vakaya göre 10 - 12 ay devamlı olarak tatbik edilebilir. Bu şekil tedavide ciddî tali tesirler görülmez.

Antitüberküloz ilâçlarla kombine tedavi; son telâkkilere göre mevcut antitüberküloz ilâçların tüberküloz tedavisinde yalnız başlarına kullanılması doğru değildir. Ekseri vakalarda bunlardan ikisinin istisnai hallerde ise üçünün birlikte kullanılması en makul tedavi şeklidir. Antitüberküloz ilâçların böyle kombine olarak kullanılmalarının şu avantajları vardır :

1 — Koch basillerinin ilâçlara karşı zamanla kazandıkları mukavemet kombine tedavi sayesinde pek geç olarak ve çok düşük nisbetlerde husule gelir, vakaların birçoğunda ise hemen hemen görülmez.

2 — İlâçların toksik tesirleri kombine tedavi sayesinde bir hayli azalmış ve zararsız bir hale getirilmiş olur.

3 — Antitüberküloz ilâçlardan bazılarının sinerjik aktiviteleri birbirlerine eklenmek suretiyle Koch basilleri üzerine tesirleri artmış bulunur. Müelliflerin büyük bir ekseriyeti, tüberkülozun muhtelif şekillerinde ve çeşitli lokalizasyonlarında antitüberküloz ilâçlardan yalnız ikisinin kullanılmasını kâfi görmektedirler. Ancak böbrek tüberkülozu vakalarında tedaviye streptomycine + PAS + İNH üçlü kombinasyonu ile devam etmenin, ikili kombinasyona nazaran daha tesirli olduğu bildirilmektedir.

Menenjit tüberküloz ve miliyer tüberküloz haricinde, tüberkülozun her şeklinde ve her lokalizasyonunda streptomycine'li kombinasyon kullanılıyorsa bu ilâcın, hastalığın akut devrelerinde her gün birer gram verilmesi ateş düştükten ve toksik arazlar kaybolduktan sonra her üçüncü gün birer gr. olarak zerkedilmesi, içinde yarımşar gr. streptomycine + dihydrostreptomycine ihtiva eden, ambistryne, combistrep, mutamycine gibi preparatların tercihan kullanılması tavsiye olunur.

Menenjit ve miliyer tüberküloz vakalarında; hastalığın akut ve toksik devirlerinde streptomycine'in, (streptomycine + dihydrostreptomycine) karışımı şeklinde günde iki gr. (12 şer saat ara ile birer gr.) olarak verilmesi, kli-

nik ve radyolojik salâh elde edildikten ve likor bulguları normalleşmeye yüz tuttuktan sonra, streptomicine + dihydrostreptomycine günde 1 gr. iyilik devam ettiği takdirde birkaç ay sonra gün aşırı veya her üçüncü gün birer grama indirmelidir. Minimal akciğer tübekülozu vakalarında kombine tedaviye en az bir sene, orta derecede ve çok ilerlemiş vakalarda, vakasına göre, 1,5-2 sene ve icabederse daha uzun bir müddet devam edilebilir. Menenjit ve miliyer tüberküloz vakalarında da tedaviye en az iki sene devam etmek icabeder. Menenjit tüberküloz vakalarında bazı müellifler likordan yapılan kültürde artık Koch basili üretilemediği takdirde, iki ay daha antitüberküoz tedaviye devamı tavsiye ederler.

İNH'ın tedavi sahasına girmesinden sonra, difüzyon kabiliyeti çok fazla olan bu ilâcın menenjit tüberküloz vakalarında kullanılması sayesinde, artık entraraşidiyen streptomycine zerklerine lüzum kalmamıştır.

Eklem tüberkülozu vakalarında, lezyon henüz sinovyalarda iken, hijiyenodiyetetik tedavi yanında hastalıklı mafsalın dinlendirilmesi ve tüberkülostatik ilâçlarla tedavi sayesinde tam şifa elde edilmektedir. Kemiklerde harabiyet varsa, yine hasta mafsalın tesbiti ve fazla harabiyetle süppürasyon olan vakalarda geregirse cerrahi müdahale tatbik edilir.

Urojenital tüberküloz vakalarında da sırf antitüberküloz tedaviye cevap vermeyen nekroz ve harabiyetle müterafık olan böbreğin çıkarılması icabedebilir. Şüphesiz bu gibi hallerde kesin kaideler konulamaz, her vakanın ayrı ayrı incelenmesi ve hususiyetine göre bir karara varılması lâzımdır.

Standart kombine tedavi şemaları :

1 — Streptomycine + PAS : İcabında günde 1 - 2 gr. SM. veya haftada 2-3 gr. adaleden zerkedilmek suretiyle, PAS ağızdan her gün 12 gr. (15 gr. Sodium PAS) icabeden vakalarda damardan perüzyon suretiyle günde 15-30 gr. uzun seneler muvaffakıyetle kullanılmakta olan kıymetli ve tesirli bir kombinasyondur.

2 — İNH + SM. : SM yukarıdaki gibi. İNH kilo başına 3 - 5 - 10 mgr. ve bazı vakalarda icabederse 20 mgr. en tesirli kombine tedavi şeklidir. Menenjit ve miliyer tüberkülozda, kazeöz pnömoni ve bronkopnömoninin akut ve toksik safhalarında, akut ve toksik gidişli tüberküloz şekillerinde tercih edilmelidir.

3 — İNH + PAS : Her iki ilâç hergün verilir. Miktarlar 1 ve 2 numaralı kombinasyonlar gibidir.

4 — SM. + İNH + PAS : Yukarıda zikredilen dozlarda ve şekillerde verilir. Her üç antitüberküloz ilâca karşı verem mikroplarının mukavemet kazamanlarına meydan vermemek için çok uzun bir zaman üç ilâcı birden kullanmaktan çekinmelidir.

Bu esas kombinasyonlardan başka TB 1, SM., İNH, ve PAS'ın çeşitli kombinasyonları yapılabilir. Keza her zaman kullanılmakta olan esas tüberkülostatik ilâçlardan her üçüne, İNH, PAS ve SM.'e karşı mukavemet kazanan vakalarda TB 1, Neomycin, Viomycin, Cyclosérine ve pyrazinamide gibi ilâçlardan yapılacak kombinasyonlardan da faydalanılabilir.

Cortisone ve ACTH : Tüberkülozun eksüdatif şekillerinde antitüberküloz ilâçlarla birlikte verilmek şartiyle kullanılabilir. Yalnız olarak verilmeleri doğru değildir. Mutat antitüberküloz ilâçlarla tedaviye cevap vermeden geciken veya daha erken netice elde edilmek istenen vakalarda esas tedaviye bir yardımcı olarak teşrik edilebilir. Kazeöz, fibrokazeöz ve fibröz tüberküloz lezyonları üzerine pek tesirleri yoktur.

A. C. T. H. ın tüberküloz enfeksiyonuna olan tesiri son senelerde geniş ölçüde tetkik edilmiştir. Tüberküloz basili ile enfekte edilmiş hayvanlarda ACTH şırıngası ile tüberkülin allerjisi üzerine antagonistik tesir gösterilmiştir. Klinikte tüberküloz bir şahısta immünoallerjik reaksiyon üzerine tesiri ile hastalığı ağırlaştırdığı (Cortisone gibi) tesbit edilmiştir. Bu tesir steroid cisimlerin fazla miktarda itrahına atfedilmektedir. Gebe kadınlarda tüberkülozun ağır seyretmesinde keza steriod maddelerin rolü bulunmaktadır.

P. Trocmé, İ. Shedal süfokasyon gösteren bir granüli vakasında antitüberküloz ilâçlarla beraber Cortisone tatbik etmekle hastada derhal iyilik husule gelmiştir. Cortisone tedavisi için granülinin bu şekilleri katî bir endikasyon teşkil edeceğini bu sebeple bildirmiştr **M. Baré** tüberkülozun akut şekillerinde antitüberküloz ilâçlarla beraber Cortisone'un müessir olduğunu bildirmiştir.

TÜBERKÜLOZDAN KORUNMA

B. C. G. aşısı : Yeni doğan çocuklarda ve rahim dışı hayatın ilk zamanlarında çocukarın her hangi bir dokusunda tüberküloz lezyon bulunmadığı gibi, bu çocuklarda müsbet deri testine de rastlanmaz. Doğumdan sonra hemen tecrit edilen tüberküloz ana ve babaların çocukları için de mesele böyledir. Bununla beraber *Baumgarten,* tüberküloz analardan rahim içi olarak plasanta ile enfeksiyonun geçtiğini kabul etmektedir. Bir kısım müellifler tüberküloz basilinin polimorfizm gösterdiğini, filtralardan geçebilen bazı elemanların kobaylara inoküle edildiği zaman aside dayanıklı ve tüberküloz yapan basiller husule geldiğini bildirmişlerdir. *Valtis, Arloing, Dufourt,* virüsun süzülebilir şekillerinin gebe kobayın plasantrasından geçtiğini tesbit ettiklerini yazdılar. Buna benzer müşahedeler insanlarda da yazılmıştır. Tüberküloz anadan doğan çocukların plasanta dokuları (perituvan arkası lenfa bezleri), süt çocuğunun göbek kanı (*Brideau*) kobaya inoküle edildiği zaman kobayın tüberküloza duçar olduğu tesbit edildiği gibi müsbet deri reaksiyonu ile tipik kazeöz lezyonlar tevlit etmişlerdir.Diğer taraftan : 1) Tüberküloz Anadan yeni doğan çocukların dokularında *Koch* basili ve spesifik histolojik reaksiyonlarla birlikte kazeöz tüberküloz lezyon olmadığını katî olarak bildirmişlerdir. 2) *Koch* basili enfeksiyonu ile alâkadar olan deri reaksiyonları rahim dışı hayatın ilk zamanlarında daima menfidir. 3) Tüberküloz anadan doğan çocuklar, doğumdan itibaren analarından ayrılacak olurlarsa tüberküloz olmamaktadırlar. Bu meyanda küçük dozlarda tüberküloz basili veya virülansı azaltılmış **B. C. G.** den ileri gelen spesifik lezyonlar da bugün iyi bir şekilde tanınmıştır. Bu sebeple hattâ birçok ftizyoloğlar hastalığın sebebini direkt irsiyete değil fakat basilli mahsule bağlamak lâzım geldiğine inanmışlardır. İşte bu kanaata dayanılarak doğumdan sonraki günlerde hafifletilmiş basillerle koruyucu aşılar yapmak esası meydana çıkmıştır.

B. C. G. aşısı, insanları tüberküloza karşı koruyan en müessir ve zararsız bir vasıtadır. Koruyucu kudreti olan bu aşı, *Koch* fenomeninde görüldüğü gibi insanda avirülan tüberküloz basileriyle (**B. C. G.**) yapılan bir primer enfeksiyondan sonra ekzojen süperenfeksiyonlara karşı nispî bir muafiyet husule gelmektedir. Aynı zamanda tüberklüoz enfeksiyonuna karşı uzviyetin mukavemeti düşük olduğu yaşlarda bu avirülan basillerle husule getirilen primer enfeksiyonun tehlikesiz oluşu bilhassa mühimdir. Enfeksiyon tehlikesiz olmakla beraber deri tüberkülin hassasiyeti ve organizmde yeni bir enfeksiyona karşı mukavemet husule gelmektedir.

Tübrküloz mikrobu keşfedildikten sonra bu hastalıktan korunmak maksadiyle ölü basiller, canlı basiller, muhtelif tip tüberküloz basilleri ve mahsulleriyle bir aşı yapılması düşünülmüştür. Virülansı azaltılmış basiller müstesna

diğerlerinin hiç biri maksada uygun olmamıştır. *Friedmann* aşısı da bunlar arasındadır. Bu aşı kaplumbağalardan alınan, esasen su ve toprakta mebzul olarak bulunan saprofit olan aside dayanıklı bir basilden yapılmıştır. *Friedmann* aşısının gerek hayvan tecrübeleri gerekse insanlardaki tatbikatı ile ne koruyucu ne de iyi edici bir tesiri olmadığı taayyün etmiştir.

Canlı basillerle muafiyet temin etmek usulü evvelâ *R. Koch* ve *V. Behring* tarafından danalarda tatbik edilmiştir (*Bovovaccination*). Virülansı hafifletilmiş insan tipi basillerle danaları aşılamaktır. Bir sene kadar muafiyet veren bu aşılama sığırlarda süt ve ifrazatla basilin çıkarılması sebebiyle enfekte etmek ihtimali karşısında terk edilmiştir.

Tüberküloz basili muafiyet veren bir mikroptur. Tüberküloz enfeksiyonuna uğramış bir insan, enfeksiyona mâruz kalmamış bir insana nisbeten daha ziyade mukavemet göstermektedir. Tüberküloz muafiyeti diğer birçok hastalıklardaki muafiyetten farklıdır. Tifo, tifüs gibi enfeksiyon geçirenlerde organizmde devamlı bir muafiyet kalır. Halbuki tüberkülozda muvafiyet böyle değildir. *Pirquet*'nin tüberkülin testi tatbik sahasına girdikten sonra Avrupanın büyük şehirlerinde (15) yaşına kadar çocukların % 77 sinde, kâhillerin ise % 97 - 98 inde bu test müsbet görülmüştür. Halbuki bu zaman insanların % 20 si veremden ölmekte, % 80 i ise basilleri hâmil oldukları halde tüberküloz olmamakta ve enfeksiyona karşı muaf kalmaktadırlar. Şu halde, tüberküloz enfeksiyonuna çocuklukta mâruz kalmak faydalıdır, düşüncesine varılmaktadır.

Calmette, Guerin bütün hayvanlar için zararsız fakat antijen kudretine malik ve bu kudreti sabit bir hale gelmiş bir basil elde ederek 1908 de böyle bir aşıyı hazırlamayı düşünerek bu aşıyı yaptılar. Kendi isimlerinin baş harflerine göre buna **B. C. G.** aşısı denildi. Bu müellifler safra - gliserinli patates besi vasatında ürettikleri basilin 13 sene müddetle 236 defa pasajından sonra suşun gittikçe virülansını kaybettirerek canlı fakat virülan olmayan bir basil tipi elde ettiler. *Calmette* bu cins basillerin deri altına şırınga edilmesiyle hastalık yapmadığını ve virülan basillerle olan hastalığa karşı bâriz bir koruma ve muafiyet temin ettiğini tesbit etti. Bu basillere (**Virus fixe**) ismini verdi. **B. C. G.** aşısını *Calmette*, evvelâ ağız yoluyla süt ve küçük çocuklarında kullandı. Aşılanan çocuklarda umumi ölüm nisbetinin % 0,80 aşılanmamış olanlarda ise % 2,6 olduğunu bildirdi. Bu çocuklarda allerji zail olduktan sonra aynı şekilde 1 - 3 üncü senelerde tekrar aşı tatbikini tavsiye etti..

B. C. G. tatbikatında önce *Wehli, Williams, Gilbert* tarafından çocuklarda aşı maksadiyle canlı fakat az virülan basillerle imünizasyon deneyleri yapılmıştır. Fakat yüksek ateş ve sekonder reaksiyonlar husule geldiğinden terk edilmiştir. **B. C. G.** kobay ve tavşanlara ince bir solüsyon halinde deri, kan, perituvana şırınga edilirse tamamiyle zararsızdır. Mikroplar lenfa bez-

lerinde toplanır, bir müddet ürer ve tedricen itrah olunur (safra, barsaktan). Çıkarılan bu basilin etrafı için bir tehlikesi yoktur. Zira virülansı bulunmamaktadır. Bu aşı evvelâ 1921 - 1924 yılına kadar Pariste Charité doğum evinde *Turpin, H. Weil* tarafından tatbik edilmiş, 1924 temmuzundan itibaren Pasteur enstitüsü tarafından zararsız olduğuna tam kanaat getirilerek bu koruyucu aşı tatbik edilmek üzere kliniklere verilmiştir. Çocuklarda doğumlarından ilk 10-15 gün zarfında ağızdan aşılamada, basiller ağız yolu ile barsaklardan organizme girmektedir. Bu şekil aşılamada bir desansibilizasyon bulunmaktadır. İlk iki hafta içinde 2-3 gün aralıkla bir defa 30 mlg. veya üç defada onar miligram doz olarak verilmektedir. Daha sonra altı aylığa kadar ay başına yüz miligram hesabiyle mükerrer aşı yapılarak her çocuğa **B. C. G.** tavsiye edilmiştir. 1928 de *Wallgreen,* deri içi (entrakütan) yoldan 0,1 sm^3 **B. C. G.** (0,10 mlg.) omuz, bazu adalesinin üst kısmına tatbik etti ve mahzurları bertaraf etti. Bundan sonra deri içi şırıngasının muhtelif metotları (sikarifikasyon : *Negro, Bretey,* iğneleme : *Rosenthal*) ortaya atıldı. **B. C. G.** aşısının tatbikinden sonra deri testi müsbet olan vakalarda 4 - 10 sene muafiyet düşünülebilir. Ağız yolu ile verilen aşı on beş gün geçtikten sonra verilirse basiller barsak mükozasından istenilen şekilde her zaman geçmemektedir. Bu sebeple ağızdan aşılama ancak çok küçük yaşlardaki çocuklara yapılmakta ve bu keyfiyet bir mahzur teşkil etmekte idi. Büyük bir insan kitlsine tatbik edilmesi için deri altından aşının tatbiki denendi, fakat abse teşekkül ettiği görüldü. Nihayet entrakütan yol esaslı bir aşılama şeklini aldı.

İdeal bir aşı rekasiyon ve ihtilâtları çok az fakat allerji meydana getiren Koruyucu tesiri fazla olandır. Aşının potansiyel kudreti fazla olursa lokal reaksiyon ve ihtilâtları fazla olur. Tevlit ettiği allerji de yüksektir. Normal olarak, aşılananlarda menfi tüberkülin reaksiyonu % 100 müsbet olur.

B. C. G. aşısı : **B. C. G.** nin (basillerin) *Sauton* sulu vasatına ekilerek üretilir, on dört günlük kültür, vasatın sathından alınarak hafifce kurutulur. Dikkatle tartılır. Sonra gayet ince bir emülsiyon yapılır. Bu emülsiyon beher santimetre mikâbında 1/4 mlg. **B. C. G.** kültürü bulunmak üzere steril ampullere konur ve hazır bir hale getirir. Aşılama esnasında ampuller iyice çalkanarak mütecanis bir hale getirilerek (1/4 mlg. ortalama bir milyon **B. C. G.**) deri içine şırınga edilir. Bir aşının kullanma müddeti umumi olarak hazırlandığı tarihten itibaren 10 - 15 gündür.

B. C. G. aşısı tüberkülin reaksiyonu menfi olanlara, yani normerjik şahıslara yapılmalıdır. Tüberküloz basiliyle temasa gelmemiş veya çok evvelden geçirmiş oldukları bir tüberküloz enfeksiyonun tevlit ettiği allerji ve muafiyet hali temamen kaybolmuş kimselerde sonradan virülan basillerle temas neticesi hastalık husule gelir. Avirülan **B. C. G.** basillerinin meydana getirdiği enfeksiyon bir tüberkülin allerjisi ve süperenfeksiyona karşı bir mukavemet

husule getirir. Bununla beraber tüberkülin deri testi müsbet olanlarda veya hasta olanlarda bu aşı bir zarar yapmaz. Tüberkülin reaksiyonu müsbet olan kimselerde aşı, menfi değerini kaybetmiş olduğu için tatbik edilmez.

Normerjik bir şahısta gerek virülan basiller veya gerekse **B. C. G.** ile bir tübreküloz allerjisi husule geldiği takdirde, bu allerji uzviyette reenfeksiyonlara veyahut daha doğru bir tabirle süperenfeksiyonlara karşı bir mukavemet husule getirir. Bu hâdise *Koch* fenomeninde tecrübi olarak gösterilmiştir. Binaenaleyh, tüberkülin reaksiyonlarının müsbet oluşu, bir taraftan şahsın evvelce enfekte olmuş olduğuna delâlet ettiği gibi, aynı şahsın süperenfeksiyonlara karşı bir dereceye kadar muaf olduklarına da delâlet etmektedir.

Tüberkülin reaksiyonu müsbet olanlar (allerjikler), menfi olanlara nazaran (normerjikler) 4 - 5 defa daha az adette rastanmaktadır. O halde uzviyette tüberküloz allerjisinin husulü yani ilk enfeksiyonun vermiş olduğu hassasiyet hali ile, süperenfeksiyonlarla meydana gelen akciğer tüberkülozuna karşı bir dereceye kadar korunmaktadır. Fakat bu koruyucu tesir, yani tevlit ettiği muafiyet hali mutlak değildir. Diğer taraftan süperenfeksiyonlara karşı şahsın korunma hâdisesinde bir tüberküloz allerjisinin patojen basillerle (tabiî intan şeklinde) **B. C. G.** ile husule getirilmesi arasında mühim bir fark olmadığı **B. C. G.** enfeksiyonu ile elde edilen korunma kabiliyeti en az tabiî intan muafiyeti kadar olabileceği ayrıca tebarüz ettirilmektedir. Hattâ bilâkis aynı şartlar altında bulundurulan iki şekilde enfekte olmuş şahıslarda, tabiî intan yolu ile enfekte olmuşlar arasında akciğer tüberkülozu, **B. C. G.** intanına nazaran daha fazla görülmektedir. Yalnız burada andojen reaktivasyonları hesaba katmak lâzımdır. **B. C. G.** ile aşılananlarda veya enfekte edilenlerde evvelce menfi olan tüberkülin reaksiyonu (% 98 - 99) müsbet olmaktadır. Bu suretle aşı süperenfeksiyon ve bunlara bağlı tüberküloz ölüm vakalarının adedini azaltmaktadır.

Tüberküloz enfeksiyonu tehlikesine mâruz bulunan ve *Mantoux* reaksiyonu menfi olan her yaştaki şahıslara bu aşı tatbik edilebilir. Bilhassa küçük yaşlardaki çocuklarda eğer ailede akciğer tüberkülozu bulunması gibi bir enfeksiyon tehlikesi mevcut ise aşının koruyucu olan tesiri büyük bir ehemmiyet kazanır. Zira bu yaşlarda tüberküloza karşı şahsi mukavemet çok düşüktür. Bu takdirde mektep çağından evvel çocukları aşılamak lâzımdır.

B. C. G. aşısının tatbikinde gaye, allerjik olmayanlarda yani tüberküloz basilleriyle enfekte olmayan şahıslarda bir tüberkülin allerjisi meydana getirmektir. Bu sebeple bu aşı ancak non allerjik olanlara yapılmalıdır. Bu bakımdan aşılanacak olanların seçilmesi bu reaksiyonun hassasiyetine bağlıdır. İsteni-

len hassasiyetin temini için *Mantoux* testinin reaksiyonu, mevcut allerjiyi en iyi bildiren bir usuldür. On ünitelik sâf tüberkülin veya 1/10 mlg. alt tüberkülin pratikte, mevcut bir allerjiyi meydana çıkarmak için emin ve kâfi bir metot olarak telâkki edilebilir. Bu maksatla aşı tatbik edilmeden önce, şahısta tüberkülin eraksiyonu ile allerji mevcut olup olmadığı araştırılmalıdır. Eğer şahısta tüberkülin reaksiyonu menfi netice verirse **B. C. G.** yapılması lâzımdır. Aşı tatbik edildikten 6 - 10 hafta sonra tüberkülin kontrolu yapılmalıdır. Bu takdirde aşının organizmde tüberkülin allerjisi husule getirirp getirmediği araştırılır ve bu şahısta aşı tatbikinden evvel menfi olan tüberkülin reaksiyonu, aşıdan sonra müsbet olur (% 98 - 99). **B. C. G.** ile tevlit edilen bu allerji, şahısları süperenfeksiyondan korur. Süperenfeksiyonlara karşı organizmde husule gelen muafiyetin mevcutdiyetini ve devamını takip edecek vasıtamız, tüberkülin reaksiyonunun müsbet oluşu ve reaksiyonun bu şekilde devamıdır. Aşılı şahıslarda reaksiyonun müsbet olarak (% 94) 4 - 5 sene kadar devam etmiş olduğu tesbit edilmiştir. Bu müddet beş seneden fazla devam ettiği veya iki senede sona erdiği de görülmüştür. Bu sebeple tüberkülin allerjisinin mevcut olduğu zaman zarfında da aşılı şahsı tüberküloz enfeksiyonuna karşı mukavim kabul ederiz. Aşının tatbikinden sonra şahısta, tıpkı virülan basillerle olan spontan bir enfeksiyonu takip eden anteallerjik devre gibi bir safha bulunmaktadır. Bu devre zarfında henüz aşının verdiği muafiyet mevcut olmadığı için, şahıs sanki aşı yapılmamış bir normerjik uzviyet gibi spontan virülan primer enfeksiyona duçar olabilir. Bu sebeple aşı yapılmış olanları 4 - 6 hafta süren bu devre zarfında tecrit etmek ve böyle bir virülan enfeksiyon tehlikesini bertaraf etmek düşünülmüştür. Fakat bugün böyle bir tecrit yalnız, muhitinde veya ebeveyninde tüberküloz bulunan yeni doğan çocuklarda aşıdan sonra yapılmaktadır. Keza ailede tüberküloz tesbit edilince bütün aile fertleri arasında *Mantoux* menfi olanlara derhal aşı tatbik edilmez ancak altı hafta sonra yapılan tüberkülin reaksiyonu de menfi netice verirse o zaman **B. C. G.** tatbik edilir. Bu suretle bir şahsın aşıdan önce enfekte olup, anteallerjik devrede iken aşı tatbik edilmesi ihtimali bertaraf edilmiş olur. Aynı zamanda hasta bir hastane veya sanatoryuma yatırılarak enfeksiyon menbaı aile içinden kaldırılır. Hastanın evine avdeti ancak ailedeki aşılı şahıslarda aşı tatbikinden sonra ve tüberkülin reaksiyonunun müsbet olmasını müteakıp olmalıdır.

Verem aşısı tatbik edilmek üzere iki şekilde bulunmaktadır. 1) Skarifikasyon için. 75 mlg. cc. lik kesif emülsüyon. 2) Entradermik zerkler için, 1/2 - 1 mlg./cc. sulandırılmış şekli. Bu aşıların hazırlanmasından sonra 15 gün içinde kullanılmaları lâzımdır. Zira canlı basil emülsüyonlarından ibaret olan aşıda zamanla bu basiller ölürler ve aşının ihtiva ettiği canlı basil miktarı gittikçe azalır. Fakat kâfi miktarda canlı basil kaldığı takdirde bu ölü basillerin bulunmasına rağmen aşının aşılama kabiliyeti azalmaz. Aşıları 4 derecede buzlukta saklamalıdır. 37 derecenin üstünde hararete ve güneş ziyasına mukavemet edemez. Birde kuru aşılar vardır. Bunlarda taze aşının antijen kudreti bulunmaktadır. Aylarca bu tesiri muhafaza eder. Kullanılacağı zaman sulandırılır.

Aşılama yolları: Ağız yolu - **Calmette** tarafından tavsiye edilmiştir. Doğumu takip eden 4.6.8. veya 5.7.9 uncu günlerde 2 sm^3. lik **Sauton** mayiinde emülsüyon yapılmış **B. C. G.** dozunu ağızdan vermekten ibarettir. Bu yoldan elde edilen allerji zaif ve sabit değildir. Birkaç aydan fazla devam edememektedir.

Deri altı yol - kuvvetli ve devamlı bir allerji yapmasına rağmen aşılama yerinde soğuk abse husule geldiği için terk edilmiştir.

Deriden - **Rosenthal**'in pikür usulü veya **Bretey**'in skarifikasyon metodudur. Her iki usulde de prensip aynıdır. Kullanılacak aşı şekli Pasteur enstitüsünün hazırladığı santimetre kübünde 75 mlg. **B. C. G.** yi ihtiva eden kesif emülsüyondur. Bu metotlarla iki ay zarfında % 95 nisbetinde tüberkülin allerjisini temin etmek mümkündür.



Şekil 72 — B. C. G. aşı yarası

Deri içi yolu - **Wallgreen** tarafından tavsiye edilmiştir. Çok iyi ve basittir. Kollektif tatbik bakımından bilhassa tavsiyeye şayandır. Bu yoldan santimetre kübüne 1/2 -- 1 mlg. **B. C. G.** bulunan sulandırılmış emülsüyondan deri içine 1/10 lık bir şırınga kâfidir. Sol kolun deltoit mıntakasına umumiyetle yapılan bu şırıngadan sonra deride 8 - 10 mm. diametrinde bir papül husule gelir. Yarım saat zarfında kaybolur. 3 - 4 hafta sonra küçük kırmızı bir nodül teşekkül eder. Bazı vakalarda nodül irinleşir. Bazen irin dışarı akar yerinde küçük bir yara kalır. Bu yara birkaç hafta devam edebilir. Daha sonra spontan olarak iyileşir ve bir nedbe bırakır. Bazı vakalarda bu nedbe o kadar küçüktürki gözle farkedilemez. Aşılanmadan sonra genel arazlar bilhassa ateş görülmez. Lokal yara teşekkül eden hallerde bile pansuman ve bilhassa flaster tatbik etmek doğru değildir. Kendi haline bırakılan lezyon ortalama 6 - 12 haftada iyileşir. Entrakütan yoldan aşılamadan sonra allerji beş sene veya daha fazla devam eder. Bu bakımdan ve teknik hususiyetlerinden diğer aşılama yollarına tercih edilmektedir.

Aşının mühim olabilecek ihtilâtları : Aşının tatbikinden sonra en ufak bir ârıza dahi görülmez. Görülen hâdiselerin aşıya ait olduğunu kabul etmek için hadisenin çok yakından tetkik ve mütalâası lâzımdır. Husule gelecek ihti-

lâtların, şahsın aşılanması esnasında allerjik olduğu veya olmadığı ayrı ayrı gözden geçirilmelidir.

Normerjik şahıslarda aşının ihtilâtları : Ani bir reaksiyon olarak, aşılanmayı müteakıp saat ve günler zarfında her hangi bir reaksiyona rastlanmaz. Buna mukabil aşıdan sona allerjinin teessüs ettiği zamanlarda (% 3) umumi reaksiyonlar görülebilr. Fakat bunlar geçicidir. Hiç bir zaman şiddetli ve devamlı değildir. Umumi hastalık belirtilerinin görülmesi halinde aşıdan gayri sebepler aranılmalıdır. Lokal olarak en çok görülen şey aşı yerinde teşekkül edecek olan yaranın nedbeleşmesinin gecikmesidir. Entradermik aşılamada teşekkül eden bu yara üç ay kadar devam eder ve kapanmaya istidat göstermezse lokal olarak antibakteriyel ilâçlar kullanmak muvafıktır. Bilhassa skarifikasyon usulünde (kelloit) nedbe teşekkülü görülür. Yaranın genişlemesi nadirdir (% 1). 10 mm. lik bir genişleme gösterebilir. Deri altı abse teşekkülü ancak teknik hata ile ilgilidir. Rejioner lenfa bezlerinde iltihap ve irinleşme görülmesi normerjik şahısların yegâne aşı ihtilâtıdır. Bunlar mutat olarak 2 - 3 ay sonra gözükürler ya basit bir adenit veyahut irinli adenit şeklindedirler. **B. C. G.** aşısından evvel ve sonra yapılan klinik ve radyolojik sistematik muayeneler, aşağı tatbik edilen vakaların % 63 ünde muhtelif şekilde hilüs lenfa bezlerinde şişlik tesbit edilmiştir (*Hilitis Becegeica*). Bunlar bir tehlike teşkil etmezler.

Basit adenitler spontan olarak birkaç haftada rezorbe oldukları halde irinli adenitler fistülizasyona doğru gider ve irinleşme 8 - 9 hafta kadar sürebilir. Nedbeleşme, lenfa bezi muhteviyatının boşalmasiyle teşekkül eder. Lenfa bezleri bazen kireçlenebilir. Lenfadenit esnasında ateş yükselmesi olmaz. İrinli adenitleri gerek cerrahî olarak çıkarmak veyahut ponksiyonda lokal olarak antitüberküloz ilâçlarla müdahale etmek şeklinde tedavi doğru değildir. hadisenin spontan seyrini takip etmek lâzımdır. İrinleşme **B. C. G.** tarafından husule gelmiştir. İrinli adenitlere küçük çocuklarda daha fazla rastlanmaktadır. % 50 den fazlası iki yaşından küçüklerde olmaktadır. Bütün aşılama metotlarında olabilir.

Allerjik şahıslarda veya anteallerjik devredeki aşılanmalarda görülen ihtilâtlar : Bu ihtilâtları genel ve lokal olarak tetkik etmek lâzımdır. Genel olanlar; aşıyı takip eden günlerde bir hafta kadar devam edebilen ateşli reaksiyon bulunabilir. Bu meyanda bazen deride görülen döküntüler olursada nadirdir. Lokal reaksiyonlar ise daha sık görülür. Lokal reaksiyonlar aşılanmadan sonra erken olarak husule gelmektedirler. Entrakütan aşılanmalarda *Koch* fenomeni, skarifikasyonda lokal yaralar görülürsede bunlar ciddi bir ihtilât teşkil etmezler, aşaıdan önce yapılacak sistematik allerji araştırmaları ile önlenebilirler .

Aşılamadan sonra husule gelen allerjinin kontrol ve tâyini : Aşılı şahıs muntazam bir kontrol altında bulundurulmalıdır. Zira aşı yerinde lokal lezyon husule gelmiş ve aşıdan sonra bir tüberkülin allerjisi teessüs etmiş ise ancak o zaman yapılan aşıdan koruyucu bir tesir beklenebilir. Bu bakımdan aşılanmayı mütekaıp 8 - 10 hafta sonra şahıs sistematik olarak muayeneye tâbi tutulur. Lokal aşı lezyonunun seyri ve rejiyoner lenfa bezinin reaksiyonu kontrol edilir. Aşıyı takip eden ilk üç hafta zarfında aşıya ait hiç bir reaksiyon görülmez ve aşı reaksiyonu ancak bu müddetin geçmesinden sonra başlar. 6-12 hafta arasında tekâmül eder. Bu sırada ayrıca aşının husule getirdiği allerji kontrolu da yapılır. Bu zaman tüberkülin hassasiyetinin müsbet olması, aşıdan beklenilen koruyucu tesirin meydana geldiğine delâlet eder. Aşılanmadan sonra meydana gelen bu allerji busuretle aşılanmadan 6 - 8 hafta sonra teessüs eder. Paranteral yolla yapılan aşılanmaların, deri içine 10 ünite tüberkülin zerkiyle 10 - 12 mm. lik bir endürasyon husule gelir. Ağız yolu ile yapılan aşılanmalarda bu allerji daha hafif ve geçicidir. 10 yaşından aşağı küçüklerde allerji kontrolu tüberkülin (tımbre - flaster) leriyle yapılmalıdır. Parenteral aşılamalarda bu usulle yapılan allerji kontrolunda 10 mm. lik papülden fazla bir reaksiyon görülür.

B. C. G. ile elde edilen bu allerji 3 - 5 sene devam eder. Yalnız üçüncü seneden sonra, aşıyı takip eden devreye nazaran şiddetini % 50 kaybeder. Yani allerji derecesiyle mütenasip olan papülün diametri zamanla küçülür ve nihayet kaybolur. Hattâ yüksek tüberkülin konsantrasyonlariyle bile meydana çıkarılamaz. Fakat bu devrede canlı veya ölü **B. C. G.** süspansiyonlariyle müsbet reaksiyon elde etmek mümkün olur ki allerjinin bu derecesine (*infratuberculinique*) allerji denir. Eğer bu suretle de allerji kontrolu menfi ise artık şahsın yeniden aşılanması lâzımdır. Allerjinin bu şekilde kaybolması halinde dahi muafiyetin bir dereceye kadar bâki kaldığı kabul edilebilirsede aşı ile allerji ve immünitenin beraberce husule geldiğini düşünerek neticelerinin de beraberce olduğunu kabul etmek ve vakaları tekrar aşılanmaya sevketmek doğru bir hareket olur. Aşılanmadan sonra allerji muhtelif faktörlerin tesiri altında kalarak çoğalır veya azalabilir. Aşılanmadan sonra allerji müteaddit sürenfeksiyonlarla gittikçe şiddetlenebilir ve devam müddeti uzayabilir. Bazı enfeksiyonlar meselâ kızamık allerjinin 1 - 3 hafta müddetle kaybolmasını mucip olmaktadır. Antibiyotiklerin bu allerji üzerinde bir tesiri yoktur. Keza irsi, ailevi faktörlere tâbi olan şahsi istidadın da bu allerjinin husule gelişinde ve derecesinde rolü vardır. Hattâ bazı şahıslarda aşılanma allerji meydana getirmeyebilir (Bilhassa genç kâhiller arasında) **B. C. G.** ye karşı olan bir mukavemetin sebebi malûm değildir. Diğer taraftan bu şahıslarda aşı ile allerji tevlit edilediği halde, bunların virülan tüberküloz basili enfeksiyonuna karşı mukavemetleri olacağı neticesi çıkarılamaz.

Yeniden aşılanma (*Reactivation*) : Aşılanmış bir kimse kazanmış olduğu allerjiyi tamamiyle kaybederse bu kimsenin tekrar aşılanması lâzımdır. Reaktivasyonun evolüsyonu birinci aşılanmadan ayrı değildir. Aynı şekilde takip ve kontrolu icabeder. Fakat, diğer taraftan reaktivasyonlarda zerki takip eden ilk 4 - 5 gün zarfında görülen erken reaksiyonlar nisbeten sık görülmektedir. O halde bu hâdisenin delâleti mühimdir. Çünkü tüberkülin reaksiyonunun menfi olduğu, hattâ tüberkülin allerji kontrolleri de menfi netice verdiği halde, organizm canlı **B. C. G.** şırıngasiyle yapılan normal dozla reaktivasyonlara süratle bir reaksiyon göstermektedir. O halde organizm birinci aşıdan evvelki normerjik duruma henüz veyahut tamamen avdet etmemiştir. Bu suretle meydana gelen reaksiyonların teorik önemleri büyük olduğu halde pratikte hiç bir ehemmiyeti yoktur.

B. C. G. ile aşılanma neticeleri : Hülâsa olarak; **B. C. G.** ile meydana getirilen muafiyet, ilk tüberküloz enfeksiyondan sonra husule gelen muafiyetle aynı kıymettedir. Şüphesiz ikinci şekil daha kuvvetli bir muafiyet meydana getirmektedir. Dünya sağlık teşkilâtı 1951 de faaliyete geçmesiyle beraber kısa zamanda 22 memlekette (31 milyon beşyüz bin tüberkülin testi ve 14 milyon beş yüz bin **B. C. G.**) tatbik etmiş ve aşının tam mânasiyle zararsız olduğu tesbit edilmiştir (*Mac Dougal*). **B. C. G.** tatbik edilmiş çocuklarda tüberküloz (*Rieux, Ch. Gernez*), 1947 ilâ 1951'e kadar aşı tatbik edilen 10755 ilk okul çocuklarında 2063 aşılanmamış çocuklarla mukayese ederek aşılanmış çocuklarda primer enfeksiyon tipinde akciğer tüberkülozu tegayyürlerini $_0/^{00}$ 0,32 aşılanmamış çocuklarda ise $_0/^{00}$ 6,4 bulmuşlardır. Akciğer dışı tüberküloz nisbeti ise aşılanmış çocuklarda aşılanmamış olanlara nazaran çok nadir görülmüştür. Aşılanmış olan 10755 çocukta ne tüberküloz menenjit nede osteoartiküler tüberküloz görülmemiştir. Bu müşahedelere göre **B. C. G.** ile aşılanmış çocuklarda tüberkülozun hem çok nadir olarak husule geldiği hem de hastalık husule geldiği takdirde selim seyrettiğini göstermektedir.

B. C. G. aşısının ilk tatbikatında ortaya atılan itirazlar : **B. C. G.** aşısı tatbik edilen çocukların bir kısmı aşıdan sonra müsbet tüberkülin reaksiyonu göstermektedirler. Halbuki bu reaksiyonu vermeyen yani allerjize edilemeyenler tüberküloza karşı muafiyet kazanamazlar. O halde **B. C. G.** ancak bir kısım çocuklarda muafiyet temin etmektedir (**V. Pirquet, Wallgren**). Bu itiraza karşı birçok tetkikler yapılmış ve bunun haklı olmadığı anlaşılmıştır.

Basiller barsak cidarından geçebilir mi? Basillerin barsak cidarını geçtiği isbat edilmiştir. Doğumdan sonra **B. C. G.** ile aşılanan ve başka bir hastalıktan ölen çocuklarda yapılan otopsilerde mezanter ve diğer lenfa bezlerinde basillerin bulunması hayvanlarda olduğu gibi çocuklarda da **B. C. G.** karakterindeki basillerin barsak cidarını geçtiği gösterilmiştir.

Basiller barsaktan geçtiği halde muafiyet veriyor mu? **V. Pirquet** ve birçok müellifler allerji olmadan muafiyet olamayacağı kanaatındadırlar. Halbuki virülansı az basillerle veyahut **B. C. G.** ile aşılanmış hayvanlar gerek tüberküline karşı hassasiyet husule gel-

meden evvel ve gerekse bu hassasiyet zail olduktan sonra virülan basillerle yapılan enfeksiyon tecrübelerine karşı muaf kalmaktadırlar. **B. C. G.** nin organizmde zararsız kalacağına ve tekrar virülans kazanmayacağına ne şekilde hüküm verebiliriz? 1924 denberi **B. C. G.** suşu birçok memleketlerde tetkik edilmiş en hassas hayvanlarda bile evolütif tüberküloz yapmaya muktedir olmadığı anlaşılmıştır. Bütün dünya **B. C. G.** nin zararsız olduğu kanaatindedir. Bu tip basil tüberkül yapar yani (**tuberculogéne**) dir. Fakat patojen (**Nosogéne**) değildir (**Kraus**). Artifisiyel vasatlarda idame edilen **B. C. G.**, ileride haiz olduğu pek cüzi virülansını ve aşı kudretini zayi etmiyecek midir? Gliserinli patates üzerinde ekilmiş olan basil bugüne kadar antijen kudretini in vivo ve in vitro muhafaza etmektedir. **B. C. G.** ile aşılanmış çocuklar dahi sonradan tüberküloza duçar olabilmektedir. Bu hal aşı aleyhine bir delil değil midir? Bir aşıdan yüzde yüz netice beklemek doğru olamaz. Aşı korur veyahut aşılanmış çocukta tüberküloz husule gelirse hastalık hafif seyreder.

B. C. G. aşısı; virülan bir bulaşmanın hastalığın kuluçka devresinde yapılan aşının tüberkülozun seyri üzerinde tesiri yoktur. Yahut **B. C. G.** aşısı kuluçka devresinde (6 - 8 hafta) yani tüberkülin hassasiyetinin sönmesinden sonra husule gelen virülan bir bulaşma üzerine müessir değildir.

Wilson evvelce «**B. C. G.** aşısının tatbikatında mahzur ve güçlüler olarak: 1) **B. C. G.** aşısı canlı bir aşıdır başka mikropların karışmasına mâni olmak için istihsali esnasında âzami derecede dikkatli olmak ve bir hafta zarfında kullanmak lâzımdır. 2) Aşının virülansı sabit değildir (çiçek aşısı da böyledir). 3) Deri altına yapılan şırıngalar abse meydana getirmektedir. 4) Tüberküloz analardan doğan çocukların doğumdan itibaren aşının bir tüberkülin hassasiyeti tevlit etmesi için çocuğun tecrit edilmesi yahut çocuk aşıdan evvel bir enfeksiyon tehlikesine mâruz olduğu takdirde **B. C. G.** tatbikinden evvel en az altı hafta devam etmek üzere tecrit edilmesi lâzımdır (Bu husus aşının tatbikinde bir mahzur teşkil etmez). 5) Tecrit için çocuk yuvalarına alınan çocuklar diğer ciddî enfeksiyonlara mâruz kalarak ölebilirler. 6) Muafiyetin devamını temin için her hangi bir fasıladan sonra aşının tekrarı lâzımdır». Kanaatiyle aşının tatbikatına muhalefet etmekte idi. **Wilson, Aronson, Palmer B. C. G.** aşısına ait olan bu tenkitleri ortaya attıklarından kısa bir zaman sonra bu aşının kullanılması lâzım geldiği kanaatina tamamiyle varmışlardır.

TÜBERKÜLOZ MÜCADELESİ VE EPİDEMİYOLOJİ

19 uncu yüz yılın sonunda evvelâ tüberkülozda muayyen tedavi usulleri, sonra da hastalığın âmili belli olmuş ve bulaşma keyfiyeti tamamiyle anlaşılmış bulunuyordu.

Fakat bu zaman esaslı bir tedavi için elimizde müsbet ilâçlara ve tedavi metotlarına sahip değildik. Son 50 yıldanberi tedavi metotlarının inkişafı ile beraber veremden korunma, veremle mücadele, epidemiyoloji ve nihayet medikososyal tedbirler tamamiyle ilmî bir mahiyette olarak inkişaf etmiştir .Bunlar arasında bilhassa tüberküloz hastaların tedavisi ile hastaların çevresinde bulunan sağlamların mukadderatını iyi bir şekilde değiştiren verem mücadele teşkilâtı bulunmaktadır.

Veremden korunma müesseseleri İskoçyalı *Robert Philips* (Edinburg) tarafından «hastanın hekime müracaat etmesi beklenirse tüberkülozda tıbbî müdahale ve tedavi geç kalır. Bu sebeple veremliyi arayıp bulmak, hastalığı başlangıçta yaklamak lâzımdır, bu zaman şifa ümidi artar ve hastalığın etrafa bulaşması ihtimali azalır prensibi ile 1887 de ilk verem dispanserini kurmuş ve erken meydana çıkarılan veremli çabuk iyi olur demiştir. Aynı zamanda veremlinin ailesi ile medikal ve sosyal bakımdan alâkadar olmak lâzım geldiği bildirilmiştir. İşte bugünkü verem mücadele sistemimizdeki sosyal müesseseler bu fikre dayanarak kurulmuş ve tekâmül etmiştir. Bilhassa radyolojik araştırmalar ile veremin teşhis ve tedavisinde olduğu gibi mücadelede de büyük bir rehber teşkil etmiştir. 1903 de *Grancher* tüberküloz ailelerin çocuklarını korumak üzere hususi bir teşkilât kurmuş, bu suretle tüberküloz ailelerin sağlam çocukları köylerde bütün ilk mektep çağı müddetince tıbbî kontrol altında ve sağlam köylü aileler nezdinde bırakılmıştır. 1921 de *Calmette* ve *Guerin* **B. C. G.** koruyucu aşıyı keşfetmişler, bütün dünyada geniş bir şekilde kullanılan bu aşı verem mücadelesinde en müessir silâhlardan birini teşkil etmektedir. Son senelerde birçok memleketlerde veremle mücadele için sosyal hayat şartları da ele alınmıştır. Bir memlekette ekonomik ve sosyal şartlar ne kadar iyi ise veremden ölüm de o nisbette azdır. Bu sebeple verem mücadelesi devlete medikal ve sosyal bakımdan vazifeler yüklemiş bulunmaktadır, endüstrinin inkişafı ile halk topluluğunun yaşama tarzı ve şartları iş kanununun, mesken, koruyucu hekimlik gibi problemlerin rasyonel olarak ele alınmasını mucip olmuş ve medeni memleketler vereme karşı mücadele kanununu tatbik sahasına koymuşlardır, daha sonraları tüberkülozu şifaya kadar takip etmek kâfi görülmemiş, iyileşmiş veremlilerin normal hayata avdet edebilmeleri ve hayatlarını kazanabilmeleri için (*Rehabilitation*) müesseseleri kurulmuştur. Keza eski hastaların arzu ve vaziyetlerine uygun çalışma şartları temin edilmiştir (postkür). (İnsanlığın tarihi birkaç insanın tarihidir) diyen *Carlyle* gibi, veremin teşhis, korunma ve tedavisi ile sosyal bakımdan veremle mücadele de dünyanın muhtelif milletlerine mensup birkaç dehanın oynadığı rol ve icra ettiği tesirler bu hastalığın tarihini yaratmıştır.

Tüberkülozla mücadele bugün dünya için önemli bir mesele teşkil etmektedir. Tüberküloz bilhassa ikinci dünya harbinden sonra bütün memleketlerde korkutucu bir mahiyat almıştır. Hususiyle Avrupada daha endişe verici bir durum göstermiştir. Tüberküloz, dünyanın her bölgesine yayılmış ve Doğru Avrupa ile Asyada veremden ölüm artmıştır.

Her bir memlekette veremle savaştan maksat; veremin husule gelmesini önleyecek yani veremin olmaması için lâzım gelen bütün tedbirleri almaktır. Nasılki hastanın tedavisi denilince hasta olan tüberkülozlular hatıra gelir, veremle savaşta da daha ziyade hasta olmıyan yani sağlam insanların korunulması düşünülmelidir.

Bugünkü mücadele tarzımızda; tüberküloz savaşında korunma tedbirleri, tüberküloz hastanın tedavisinden evvel tatbik sahasına girmiştir. Bir memlekette tüberküloz kökünden kurutulabilir, çünkü bu afet bir intan hastalığıdır ve bulaşıcıdır, hastalığın sebebi olan tüberküloz basili ve bulaşma yolları da bizce bilinmektedir. Her hangi bir intan hastalığında olduğu gibi tüberkülozda da yapılacak mücadele şartlarının bilinmesi (yani tüberkülozun menbaı, bulaşma yolları, insan organizmine giriş yeri, hasta organizmde yayılması) ve tüberküloz kontrolu için lâzım olan zaman ve paranın bulunması lâzımdır.

1882 de **Robert Koch** tarafından tüberküloz basilinin keşfinden sonra 1868 de **Brehmer** ve **Dettweiller**'in kurdukları halk tedavi müesseselerine fazlasiyle ihtiyaç olduğu ve bu müesseselerde bakılan hastalara muvaffakıyetli bir tedavi usulünün tatbikinden sonra bunların eski işlerine tekrar girebilmesi için lâzım gelen ve bizzat hastanın kendine yapılan bir yardıma bağlı iktisadî yardım sistemi kurulması icabetmiştir. Bu suretle hijiyenik korunma vazifelerini iktisadî bakım sistemine bağlamak hususuna gidilmiştir. 1891 de Berlinde hastalarla istişare, hasta ile mensuplarını kontrol ve muayyen ikametgâh bakımı tarzında bir mücadele tatbik edilmiştir. Bu tarihlerde Almanyada çoğu cemiyetler tarafından idare edilen 100 kadar tüberküloz bakım ve tedavi evleri bulunmakta idi. Bu şekil çalışma 1906 da Alman tüberküloz mücadele komitesinin kurulmasına sebep olmuş bundan sonra da veremle mücadele plânlı bir şekle girmiştir. Esasen daha 1899 da Halle Üniversitesi Tıp Fakültesi polikliniğinde **Putter** mücadele esaslarının şu şekilde kurmuş bulunuyordu :

1 — Korunma tedbirlerini tanzim ve açıklama.

2 — Verem tedavi müesseseleri kurmak.

3 — Maddî bakımdan muhtaç olanlara tüberküloz tedavi evlerinde kür tedavisi tatbik etmek.

4 — Ev, kiralarına yardım ve iyileşmiş hastalara iş bulmak.

Almanyada bakım fikri tedrici olarak tedavi müesseselerinin kurulması halinde inkişaf ederken 1900 senesinde Fransa ve Belçika'da tamamiyle bambaşka (dispensairs antituberculeux) tesis etmek üzere bir hareket başlamıştır. İlk dispanser **Malvox** tarafından Luttich de kuruldu bundan sonra **Calmette** (1901) Lille de, **Bernheim** Pariste tesis etti. 1903 de **Martin Kirchner** Fransa ve Belçikada bir seyyahat yaptıktan sonra dispanserlerin veremle mücadeledeki önemini bildirmiş ve dispanserlerin tüberküloz tedavi müesseselerine bağlı olarak beraberce çalışmalarını tavsiye etmiştir. Bu suretle verem tedavi müesseselerinin ve verem mücadelesinin temelini teşkil etmek üzere her memlekette dispanserler kurulmaya başlanmıştır. 1913 ilk milletlerarası tüberküloz kongresi kanuni esaslar dahilinde verem mücadelesine birçok vazifeler yüklemiştir.

Calmette, veremliyi tedavi etmekten ziyade sağlamlar arasında bulunan veremliyi arayarak bulmak ve bu suretle bu hastalara yardım, tecrit ile korunmayı öğretmek maksadiyle dispanserleri kurdu. O zaman Almanyada olduğu gibi Fransanın malî durumu müsait olmadığından ve sosyal sigorta kanunları da bulunmadığından sanatoryum tesis edilemiyeceği kanaati ile daha az masraflı olan dispanserler düşünülmüştür. Bugün dispanserler mütehassısları ve hususi yetiştirilmiş ziyaretçi hemşireleri ile koruyucu birer müessese haline gelmişlerdir. Veremliyi arayıp bulmak bilhassa basil çıkaranları tecrit etmek için

sanatoryuma sevketmek ve müteakıp tedavileri idame etmek, veremlinin etrafındakileri kontrol ile bunlara aşı tatbik etmek dispanserlerin esas vazifeleridir.

Dispanser bulunduğu muhitteki verem savaşının (korunma, depistaj, veremlinin takibi gayesiyle) ruhunu teşkil eder. Şu halde dispanserler esas olarak; halk topluluklarında yapılan propaganda ile tüberküloz olanları ve şüpheli olan şahısları celbetmek hasta olanları teşhis etmek, bunlardan ağır ve bulaşmaya sebep olanları tecrit etmek, hasta aile muhitinde bilhassa çocukları korumak, sosyal yardımda bulunmak vazifeleri ile mükelleftir. Veremli hastaların tedavisi takip edilir, sanatoryum ve verem hastaneleri ile devamlı iş birliği yapılır.

Verem savaş derneği dispanserlerine müracaat eden hastalar :

1 — Her hangi şüpheli bir arazla müracaat edenler (en büyük kısmını teşkil ederler).

2 — Veremli bir hasta ile temasta olduklarından şüphe ile gelenler.

3 — Korunma tedbiri olarak veya sistematik muayene için gelenler.

4 — Bilhassa dispanserin kontrol ve tedavisinde olan tüberküloz hastalardır.

Dispansere müracaat eden bir veremli epidemiyolojik araştırmanın başlangıcını teşkil eder. Veremli muhitinde intan menbaı yani aile içersinde basilli bir kimsenin bulunup bulunmadığı araştırılır, eğer varsa bütün aile fertleri kontrol edilir, eğer intan menbaı bulunmazsa hasta için esas bulaşma menbaını aramak lâzımdır.

Dispansere korunma tedbiri veya sistematik muayene için gelenlerde en iyi teşhis vasıtası hastanın anamnezi ve radyolojik kontroludur. Sağlam bir topluluğun muayenesi ile arazısz seyreden veremlinin meydana çıkarılması sistematik muayene ile mümkün olur.

Verem dispanserlerinin vazifeleri :

1 — Veremlileri erken teşhis ederek hastaları kontrol ve takip edilecek yolu gösterir. Klinik, radyolojik muayene, tüberkülin testi, lâboratuvar araştırmaları ile (depistaj) yani hastalığın meydana çıkarılmasını temin eder. Basil çıkaran hastaların verem sanatoryum veya hastanelerine sevkedilerek tecride yardım eder, evde kalan veremlilerin kontrolunu yapar, sanatoryum ile hastanelerde tedavi görmüş tüberküloz hastaların kollaps tedavisini ve antitüberküloz tedaviyi idame eder.

2 — Dispanserler, veremle mücadele veya veremden korunma merkezidirler. Sağlamlara **B. C. G.** aşısı tatbik edilir, veremlilerle tamsta kalmış şahısların sistematik olarak radyolojik ve tüberkülin kontrolunu yapar, bu sebeple birer epidemiyoloji merkezidirler.

3 — Sosyal sağlık ve faaliyet merkezidirler. Klâsik olarak 50,000 nüfus için bir dispanser lâzımdır. Şehirlerde 10,000 köylerde ise 20,000 nüfus için bir ziyaretçi hemşireye ihtiyaç vardır.

Dispanserler kadrosunda bir mütehassıs doktor (Ftizyolog), ziyaretçi hemşire esas rolu oynarlar. Ziyaretçi hemşireler veremden korunma ve medikososyal bilgiye sahip olmalıdırlar. İstatistiklerin doğru olması, fişlerin muntazam tasnifi için dispanser kadrosunda medikal sekreter bulunması lâzımdır.

Verem dispanserinde medikal ve sosyal olmak üzere iki çeşit fiş bulunur. Medikal fiş (**Rockfeller tipi**), 12 - 18 santim büyüklüğünde, muayene edilen hastanın erkek, kadın ve çocuk olmasına göre ayrı ayrı renktedirler. Bu fişlerde hastanın adı, meslek ,mesken ve medeni hali, bilgisi, anamnezinde tüberkülozla ilgili hastalıkları, hastanın muayene olduğu zamanki durumu (genel durum, ağırlık, boy ve şikâyetleri yazılır. Fişin araksına her muayenede hekimin muayene tarihi, hastanın genel durumu, klinik ve radyolojik bulgular, lâboratuvar muayene neticeleri, teşhis, sosyal tavsiye ve tedavi) yazılır.

Sosyal fişe ziyaretçi hemşirenin aile içinde topladığı müşahedeler (aile fertleri, bunların sağlık durumları, mesken, ailenin iktisadi ve psikolojik durumu.....), ziyaretci hemşirenin tavsiyeleri, **B. C. G.** aşı tatbikatı kaydedilir. Bu fişler hastanın adı ve soy adı, ile fiş numarasına göre tasnif ve muhafaza edilir. Bunlardan başka tüberkülin testi **B. C. G.** balgam muayenesi, lâboratuvar tahlilleri, sanatoryuma yerleştirme, medikososyal çalışmayı göz önünde bulundurulmak üzere bir defter ve bir kontrol karnesi bulundurulmaktadır.

Verem dispanseri çalıştığı mühitin hususi ve resmî bütün medikososyal teşekküllerle sıkı bir şekilde münasebettedir. Yalnız korunma gayesi ile çalışan bir dispanser saatte 8 - 10 hasta kabul edebilir. Sistematik radyolojik muayenelerde saatte 8 - 10 minyatür radyografi, 30 radyoskopi yapabilmelidir. Bir ziyaretçi hemşire haftada 5,5 gün çalışmasına göre 3 yarım gününü dispansere 8 yarım gününü ziyaretlere tahsis etmelidir, 1 günde ortalama 3 - 5 ziyaret yapılmalıdır.

Dispanserlerin umumi çalışması : 1. Üç ay zarfında muayene seanslarının adedi. 2. Dispanserde takip edilen veremlilerin yekûnu, 3. Üç ayda muayene edilen şahısların yekûnu. 4. Üç ay zarfında teşhis edilen yeni veremlilerin yekûnu. 5. Muayene edilen balgam miktarı ve bunlardan müsbet olanların adedi. 6. Üç ayda tüberkülin testi adedi ve müsbet olanların yekûnu. 7. Üç ayda ziyaret edilen hasta adedi ve hastaneye gönderilen hastaların miktarı. 8. Bunlardan sanatoryum veya prevantoryum veyahut tüberküloz hastanelerine gönderilen hasta adedi tesbit edilir.

Tüberkülozdan ölüm ve tüberküloza tutulma : Son yarım asır içinde tüberküloz bakımı noktasından sarfedilen gayretler ve maddi masraflar karşısında ölçülebilir ve söylemeye değer bir muaffakıyet elde edilmiş midir? Diye sorulacak olursa veremden ölüm grafiğinin gidişine bakarak veremden ölümün devamlı olarak azaldığını ve bunun yalnız epidemiyolojik olmadığını görürüz. Yalnız istisna olarak harpler ve harp sonralarında veremden ölüm ve vereme tutulma artmaktadır. Almanyada 1916 - 1927 de tübekülozdan ölüm nisbeti yüzbinde (141 - 182) iken 1941 de yüzbinde 63 e inmiş ve İkinci Dünya Harbi sonlarında üç misli artmıştır. Bu misal harplerin tüberküloz epidemiyolojisinde yaptığı tesiri çok iyi bir şekilde göstermektedir.

Her bir ülkede her şekil tüberkülozdan ölüm göz önünde tutularak 1950 den önce yapılan istatistiklerde 4 memlekette tüberkülozdan ölüm yüzbinde 50 den aşağı düşük görülmüştür. Bunlar danimarka (34), Holânda (41), Avusturalya (40), Birleşik Amerika (47) dir.

İsviçre'de (80), Norveç'de (86), İsveç'de (75) gösterilmiştir. Ölüm nisbeti yüzbinde (150) den fazla olan memleketler Rusya, Rumanya, Finlândiya, Polonya, Türkiye, Japonyadır. En yüksek nisbet Yugoslavya, Çin (400-500), Alaska (537), Groenland (550) olarak kaydedilmiştir. Mücadele teşkilâtında en çok muvaffak olan Amerika ve Avrupanın Güney memleketleridir. Amerikada 1907 de veremden ölüm nisbeti yüz binde 174 iken 1948 de (29) a düşmüştür. Kırk senede ölüm % 80 azalmıştır. Amerikada son on yıldanberi bilhassa antitüberküloz ilâçların kliniklerde yer almasından sonra bu memeleketin birçok eyaletinde tüberküloz halen nadir hastalıklar meyanına girmiştir. Bu muvaffakıyet mücadelenin iyi bir program dahilinde tatbiki ve geniş ölçüde maddî faaliyetten mütevellittir. 1948 de Amerikan tüberküloz kontrol ve mücadele programı için sarfedilen para 350 milyon dolardır. Buna ilâve olarak 40 bin yatak için iki yüz milyon dolar tahsis edilmiştir. Bu sebeple 1940 - 1947 arasında veremden ölüm nisbeti tetkik edilecek olursa yüzbinde (45,8) den (33,5) a düşmüş yani yüzde 27 azalmıştır. 1956 istatistiklerinde ise birçok eyalette yüz binde (8) den aşağıdır.

VEREM MÜCADELE PLÂNI

1. VEREM İSTİŞARE HEYETİ, VEREM KANUNU, SAĞLIK BAKANLIĞI VEREM SAVAŞ GENEL MÜDÜRLÜĞÜ
2. ŞEHİR VE KÖYLERDE VEREM SAVAŞI.
   (Verem Savaş Dernekleri).
3. PERSONEL YETİŞTİRMEK.
   (Mütehassıs, hastabakıcı, verem kürsüsü).
4. VEREMLİNİN MEYDANA ÇIKARILMASI.
   (Dispanser, depistaj).
5. VEREMLİLERİN TECRİDİ.
   (Sanatoryum, Prevantoryum).
6. TEDAVİ EDİLEN HASTALARIN İYİLEŞTİKTEN SONRA ÇALIŞTIRILMASI.
   (Rehabilitasyon).
7. VEREMLİLERE VE AİLESİNE YARDIM.
   (Verem Sigortası).
8. VEREMDEN KORUNMA.
   (B. C. G. tatbikatı).
9. MİLLETLERARASI TEŞKİLÂTLA ALÂKA.
   (Dünyasal teşkilât).

Birleşmiş Amerikada (Bul. of the N. T. A. nin) 1952/3'e ait neşrettiği raporda tüberkülozdan ölüm nisbeti ortalama yüz binde 15,5 gösterilmiştir. Ölüm miktarı 24195 dir. Bu nisbet 1951 de 20,1 dir. En az ölüm Nebraskada 5,7 ,Minnesota'da 6,9 , Wisconsinde 6,3 dir. En çok ise Arizona'da 42 dir. Amerika ve İngilterede hekimler arasında tüberkülozdan ölüm fazla tesbit edilmiştir, sebep olark hekimiler arasında alkolizmin yayılmış olması gösterilmektedir.

Birleşmiş Amerikada büyük şehirlerde yaşayanlar arasında tüberküloz mortalitesi tetkik edilmiş, neticede en büyük şehirlerde en yüksek seviyede ölüm nisbeti görülmüştür. 1950 de beş yüzbin veya daha fazla nüfuslu 18 şhirde mortalite yüz binde 42,9, ikiyüz elli ilâ beşyüz bin nüfuslu şehirlerde (36,7), 100 - 250 bin nüfuslu şehirlerde ise 31,6 gösterilmiştir.

Tüberküloz mücadelesinde dünyada elde edilen neticeler tetkik edilecek olursa veremden ölümün oldukça azaldığı görülür. Dünya sağlık teşkilâtının 1953 de yayınladığı bir istatistikte 400 milyondan fazla nüfus ihtiva eden 21 memlekette ölüm nisbeti % 4 nisbetinde bir azalma göstermektedir. Bilhassa İsveçte % 68, Norveç'de % 60, Danimarka'da % 56, İsviçre'de % 52, Fransa'da % 48 azalma olmuştur. Holânda 1953 de dünyanın en düşük tüberkülozdan ölüm nisbetini kaydetmiştir (yüz binde 9,2) dir.

Almanya'da 1876 - 1952 yıllarında tüberkülozdan ölüm üzerinde yapılan istatistiklerde son 75 senede tüberkülozdan ölüm % 94 azalmıştır. Bu azalış 1921 yılına kadar gençlerde az, yukarı yaşlarda ise yüksek nisbettedir. 1925 - 1952 arasındaki senelerde ise tüberkülozun azalması genç ve genç kâhillerde çok fazla, yaşlılarda ise en düşük nisbettedir.

A. Albert 700 vakada akciğer tüberkülozunu onbeş yaşından önce oldukça az, 16 yaşında genç kızlarda ve 17yaşındaki erkek çocuklarda ziyade bulmuştur. Ameleler arasında diğer yaşama şekillerine nazaran hastalık daha evvel başlamaktadır. Bulaşma çocuklukta bilhassa ekseriya aile içersinde olur. Yaş arttıkça dış temas ile bulaşma nisbeti artar.

Son elli yıl içinde tedrici olarak tüberküloz mortalitesinde çok kuvvetli bir azalma tesbit edilmekle beraber buna mukabil bu müddet içinde morbidite değişikliği tam olarak tâyin edilmiş değildir. Mortalitenin azalmasında yatak adedinin arttırılması, son yıllarda cerrahî müdahale metodlarının tekemmülü ve antitüberküloz ilâçların tatbiki müessir olmuştur. Tesbit edilen taze vaka adedi ile muayene edilenlerin yekûnunu mukayese etmek suretiyle morbiditedeki değişiklikler hakkında daha doğru bir fikir edinmek mümkündür.

Sanatoryumlarda çalışanlar ve hastabakıcılar, tıp talebeleri arasında tüberkülozdan ölüm bu hastalarla sıkı temas ve dimağı, bedeni fazla yorgunluk ile vücut mukavemetinin azalması mühim bir rol oynamaktadır. Sanatoryum-

larda çalışan şahıslar (en az iki sene) yapılan tetkiklerde eski tüberküloz şahıslarda hastalığın yeniden faaliyeti nisbeti, sağlam parankimada hastalığın faaliyete geçmesine nazaran daha az görülmüştür. Eski tüberküloz hastalarda görülen nüküslerin yarısında ekzojen sürenfeksiyonlar mevzu bahistir. Hastanelerde tüberküloz süperenfeksiyon için şahıslar iki gurupa ayrılarak tetkik edilmiş, birinci gurupta ancak muayyen bir zaman ve muayyen bir şubede çalışan talebe ve hekimler ikinci gurupta devamlı çalışan personel bulunmaktadır. Açık tüberküloz hastaların bulunduğu yerlerde çalışan personelde her iki gurupta morbidite yüksek nisbette görülmüştür.

Tüberküloz andemisini tâyin için tüberkülozdan ölüm nisbetini, tüberküloz enfeksiyonunun vüsatini ve yayımını bilmek lâzımdır. Ölüm nisbeti sağlık bakanlığı tarafından verilen istitistiklerle fakat ancak kısmî olarak tâyin edilebilir. Hastalığın vüsati, dispanser, sanatoryum ve tüberküloz hastanelerinde tetkik ve depistaj ile elde edilir. Burada daha mühim olarak okul ve topluluklarda, köy veya büyük şehirlerin bir mahallesinde epidemiyolojik anketten faydalanmak mümkündür.

Tüberkülozdan ölüm nisbeti milletlerin hayatında refah veya sefaletin seyrini ölçebilen hakiki sosyal bir miyardır. Bazı memleketlerde tüberküloz bir sosyal felâket durumunu kaybetmemişse milletlerarası mücadelenin devamı zaruridir. Tüberkülozun azalmasında başlıca sebepler : 1) Son yıllarda keşfedilen antitüberküloz ilâçlar, 2) B. C. G. tatbikatı, kitle ve seri halinde muayenelerle hastalığın erken teşhisi, 3) Milletlerarası mücadele faaliyeti, 4) Yaşama seviyesinin yükselmesidir. Mühim olarak; son dünya savaşındanberi gençlerde bilhassa tüberkülozdan ölüm azalmasına rağmen bu azalış tüberküloz morbiditesinde mühim bir tesir husule getirmemiştir. Bu sebeple bilhassa çocuk tüberkülozunun profilâksisinde çalışmalarımız azalmamalıdır.

Veremle mücadelede sanatoryumlar mühim rol oynamaktadırlar. Bu sebeple sanatoryumun basilli hastayı tecrit ve kollaps tedavisi, cerrahî müdahalelerin en iyi tatbik sahası olduğu unutulmamalıdır. Zira akciğer tüberkülozunda sanatoryum kürü medikoşirürjikal ve sosyal bakımdan bir önem arz etmektedir. Bir kısım müellifler tüberküloz tedavisinin günün birinde sanatoryum teşkilâtını tamamiyle lüzumsuz kılacak bir şekil alacağını düşünmektedirler. Bu mümkün olabilir. Fakat bugün antitüberküloz ilâçların tedavi sahasına girmiş olmasına rağmen halâ sanatoryum kürü tedavide esaslı bir rol oynamaktadır. Çünkü verem mücadelesini ekonomik imkânlar içersinde bilhassa basil çıkaran tüberküloz hastaların hastanelerde yatırılarak âcil tedavilerini (antibiyotiklerin tatbiki, kollaps ve cerrahî tedaviler) zaururi kılmaktadır. Bugünkü sanatoryum tedavisi düşüncesi eskiden olduğu gibi iyileşmeye elverişli vakaların sanatoryuma yatırılmasını icabettirir. Kronik vakaların barındığı bir saha veya iyileşmiş tüberküloz hastaların nekahathanesi olmamalıdır. Netekim kronik

vakalar için hastaneler iyileşmiş hastalar için readaptasyon merkezleri kurulmuştur. Mücadele teşkilâtının birer organı olan sanatoryum, hastane, dispanser hakiki vazifelerini aldığı takdirde mücadele daha verimli olur.

Kitle halinde yapılan radyografilerle depistajda : 1) Hastalık başlayıp doktora müracaat zamanından evvel tüberkülozu erken teşhis ve tedavi altına almak, 2) Enfeksiyonun insanlar arasındaki şüphe uyandırmayan kaynaklarını bulmak ve halk topluluğunu bulaştırmadan meydana çıkarıp tecrit etmek mümkündür. Kitle muayenesi içinde genç yetişkinler bilhassa genç kadınlar bulunan guruplarda tercihan yapılmalıdır.

Tüberküloz mücadelesinde tüberküloz hastaların tedaviden sonra hayat standartlarının idamesine önem vermek lâzımdır. Tüberkülozun gösterdiği özelliklerden ötürü postkür; istirahat devresinde bir malî yardım (meselâ en az bir yıl müddetle) işini bırakmak mecburiyetinde olanlara bir kısım memleketlerde kabul edilmiş ve tatbik sahasına girmiştir. Sanatoryumlar ve hastane tedavisinden sonra yeniden bu hastalara iş vermenin çeşitli imkânları bakımından bu mesele muhtelif memleketlerde tecrübe edilmiştir. İngiltere'de Papworth, Priston Hall gibi köy tesisatında, Amerikada belediyelerin atelyelerinde, Sovyet Rusya'da endüstri çalışma sahalarında yapılır. Nekahat devresinde henüz iyileşmiş hastaları tam olarak işlerinde çalıştırmadan önce yarım çalıştırma ile denemek, ondan sonra tam çalışmasına müsade etmek bu hastaların korunma plânları dahilindedir.

Tüberküloz epidemiyolojisinde insan ve sığır tipi tüberküloz basilleriyle enfeksiyon ayrı ayrı mütalâa edilmelidir.

344 Çocuk tüberkülozunda otopsi yapılmış (13 yaşından aşağı) primer mihrakı, vak'aların % 65.2 sinde hazım yolunda da, % 32.3 ünde karın lenfa bezlerinde ve % 2 sinde boyun lenfa bezlerinde bulunmuştur. Geriye kalan % 0.5 i ise giriş kapısı belli olmayan ve çift primer kompleksli vak'alar teşkil etmektedir. Bu çocuklarda primer akciğer tüberkülozunda 160 defa, yani (165 vaka) vakaların % 96.4 ünde typus humanus izole edilmiştir. **Griffith** ve **Munro**'ya göre 1944 de binlerce akciğer tüberkülozu vakasının %94 (İskoçya) ile % 98 (İngiltere, Wales ve İrlanda) inde balgamda typus humanus'u ayırmışlardır. Çocukluk yaşında intan menbaı, aile içinde aranmalıdır. Her yaştan 144 humanus menenjitinde intan menbaı olarak annede tüberküloz tespit edilebilmiştir. -Harb esnasında, akciğerin bilhassa çocuklarda müşahede edilen tipik primer tüberkülozu, yetişkinlerde de sık sık görülmeye başlanmıştır. Sebep olarak köylerde oturan birçok kimselerin harb dolayısiyle şehirlerde oturmak mecburiyetinde kalması gösterilmiştir. 3 yaşından aşağı olan çocuklarda hilüs lenfa bezlerinin tüberkülozu, akciğer mihrakındaki tüberkülozuna nazaran daha yaygın ve daha eksüdatiftir. Büyükçe çocuklar ve yetişkinlerde ise hilüsdeki mihrak daha az belli ve hattâ tamamiyle noksandır (**Terplen**). 1907 senesinden 1946 senesine kadar muhtelif İskoç istatistiklerine nazaran 900 den fazla tüberküloz menenjit vakasında % 83 nisbetinde typus humanus bulunmuştur. Primer abdominal tüberkülozda, vakaların % 22 sinde, boyun lenfa bezlerinin tüberkülozunda vakaların % 28 inde typus humanus bulunabilmiştir. Bu lokalizasyon için typus bovinus etyolojik olarak ön plânda bulunmaktadır. Bovinus enfeksiyonlarının birçoğu küçük çocuklarda vukua gelmektedir.

Çünkü basiller bilhassa süt vasıtasiyle alınmaktadır. Keza yaşın ilerlemesi ile birlikte pulmoner enfeksiyon adedinin de artması, bu suretle kazanılan mukavemet dolayısiyle yetişkinlerde enteral primer kompleks vukuu imkânlarını azaltmaktadır. Köylerde oturanlarda bovinus enfeksiyonu, şehirlerde oturanlara nazaran bâriz bir şekilde daha sık vuku bulmaktadır (Meselâ Glasgow'da bovinus enfeksiyonu köy mıntakalarına mukayese edilirse 1/4 nisbetinde olduğu görülür). Burada sebep, ilk sırada fazla süt içilmesinde aranmalıdır. Fakat bundan başka köylerde oturanlarda pulmoner hastalıkların az olması da burada rol oynamaktadır. İnsanların istifadesine arz edilen sütün ancak tüberkülin negatif olan ineklerden elde edilmesi lâzım gelmektedir. Bu nokta yerine getirilmedikçe süt pastörize edilmelidir. Bu güne kadar elde edilen neticeler **B.C.G.**'nin daha geniş bir ölçüde kullanılması lâzım geldiğini göstermektedir.

Sığırlarda tüberküloz, insanların sağlığını devamlı olarak tehdit eder. Veremle mücadelede sığır tüberkülozu ile müücadele ayrı ve önemli bir mesele teşkil ettiğinden ihmal edilmemesi lâzımdır. Bu mücadelede hayvanlar arasında tüberkülozun yayılma derecesi tâyin edilmelidir. Radyolojik muayenelerin hayvanlarda tatbiki kabil olmadığından serolojik ve allerjik vasıtalar kullanılmaktadır. Mezbahalarda hayvanlar canlı iken ve kesildikten sonra iç organlarının muayeneleri yapılacak olursa lezyonların karakter ve lokalizasyon şekilleri tesbit edilebilir. Bu suretle mezbahadan alınacak neticeler memleket hayvanlarının sağlık durumu hakkında az çok yakın bir fikir verebilirsede bu oldukça zor bir keyfiyettir. İstanbul mezbahasında tatbik sahasına giren bir muayene sistemiyle memleket sığırlarının sağlık durumu hakkında pratik olarak bir fikir edinmek imkânı olmaktadır. Bu usulün esası, kesilen hayvan üzerinde görülen tüberküloz lezyonlarını hayvanın bütün organlarını gösteren bir şema üzerine çizmek teşkil etmektedir. İstanbul mezbahasındaki tetkiklere göre sığırlarda tüberküloz nisbeti % 0,09 ı diğer organlarda olmak üzere % 5,2 bir morbidite gösterdiği, enfeksiyonu en ziyade hazım yolu ile vukua geldiği ve lenfa bezleri tüberkülozu şeklini meydana getirdiği, basillerin lenfa yollariyle organizme dağılarak lenfa sisteminde tutunduğu ,akciğer lezyonunun az olduğu tesbit edilmiştir. Ahırlarda beslenen ineklerde ise tüberküloz nisbetini tesbit etmek mümkün değildir. Bu ineklerde hastalığın teşhis vasıtası tüberkülin testidir. 1950 yılında muhtelif mandıralarda iki yüz süt veren inekte tüberkülin testi % 20 - 60 arasında değişik olarak görülmüş ve açık tüberküloz tesbit edilmemiştir (İ. E. Erbin). Tüberküloz sığırlarda mücadele muhtelif memleketlerde değişik şekilde yapılmaktadır. Tüberkülin testi müsbet olan bütün sığırların kesilmesi (Amerikada) veyahut bu hayvanların yenmemek üzere imha edilmesi tatbik edilmektedir. Memeleketimizde süt veren inekler senede bir defa klinik muayeneye ve tüberkülin tatbikine mecbur edilmiştir. Tüberkülin reaksiyonu müsbet olan hayvanlar takdir edilen kıymetin 3/4 tazminiyle kesilmesi lâzımdır. Sığır tüberkülozu ile mücadele, insanlarda verem mücadelesiyle ilgili mühim bir problemdir.

Her memlekette veremle mücadelede esas noktalar : 1. Mikrop saçan menbaların bilinmesi için hastaların mümkin mertebe erken teşhisi. 2. Teşhis edilen bu hastaların sağlam muhitten tecridi. 3. Sağlamları korumak, bulaştırıcı menbaları ortadan kaldırmak için tüberküloz hastaların tedavisi, veremin ihbarının mecburi olmasıdır. Şu halde tüberkülozla mücadele evvelemirde bir devlet işidir. Tüberküloz hastanın yalnız başına savaşabileceği bir hastalık değildir. Bir cemiyet veya resmî bir yardım temin edebilen bir hastanın tedaviden sonr ayoksul durumu neticesi yeniden hastalığını görmekteyiz. Bununla beraber böyle hastanın tedavi müddetince kaybettiği kazanç da düşünülürse bu mücadelenin kollektif olması yani devlet, cemiyetler ve ferdlerin müşterek

çalışmasiyle temini mümkün olabilir. Memleketimizde verem mücadelesi esaslı bir şkilde ele alınmıştır ve tüberküloz kanunu ile verem, ihbarı mecburi hastalıklar arasına konmuştur.

Bugün bütün dünyada veremle mücadele belli başlı ve muayyen bir program ve sistemli, gayeli olarak tatbik edilmektedir. Bunun en iyi örneğini Amerikan mücadele teşkilâtında görmekteyiz. Amerikada tüberküloz kontrolunda ilk ve esaslı üniteler (Public health agency) lerdir. Bunların lokal, state, national olarak üç kademesi vardır. Bu müesseselerde, tüberkülozun teşhis, tedavi ile kontrolu ve bu hastalıkla mücadeleye tahsis edilmiş salâhiyetli doktorlar, lüzumlu vasıtalar ve yardımcı sıhhi personel bulunmaktadır. Şehir ve kazalardan uzak küçük köylerde kontrol işi (seyyar röntkenli ünitelerle) yapılmaktadır. Bidayette N. T. A. (milli tüberküloz cemiyeti) tarafından sevk ve idare edilen bu müesseseler 1944 den itibaren Amerikan sağlık bakanlığı tüberküloz kontrol divizyonunun eline verilmiştir.

Amerikada verem mücadelesinde kullanılan program şu esaslara dayanmaktadır:

1. Vakaların bulunup meydana çıkarılması (Case finding).
2. Bulaşmaya sebep olan faal, açık tüberklüoz hastaların tecrit ve tedavileri.
3. Tedavi edilen hastaların tekrar çalışabilecek bir hale getirilmesi (Rehabilitation).
4. Veremlinin ailesine maddi yardımda bulunmak.

Bunlara ilâve olarak:

a) Her mıntakada vereme tutulanlarla yaş, ırk ve ekonomik durum arasındaki münasebetlerin araştırılması.

b) Tüberküloz üzerine müessir olabilecek yeni ilâçların bulunması için geniş ölçüde ilmî araştırma yapılması.

c) Doktorların, sağlık personellerinin, hastaların ve halkın tüberküloz hakkında bilgisini çeşitli yollardan arttırmak (propaganda afişleri, broşürler, mecmua ve özel filimler) den istifade edilir.

Yeni tüberküloz vakalarını erken meydana çıkarmak için halk topluluklarını (fabrika ve iş yerleri, mektepler...) kitle halinde radyolojik kontrol (Mass radiography) a tâbi tutulur. Bu meyanda. 1) Sübjektif ve objektif ârazlar gösterenlerin tetkik. 2) Mektep çocukları arasında ve serbest doktorların muayenehanelerinde tüberkülin testinin muntazam olarak yapılması. 3) Balgamda tüberküloz basilinin muayenesi ve diğer yardımcı vasıtalardan teşhis için istifde edilmesi zaruri tutulmaktadır.

Tüberküloz kontrolu, sosyal bir problem olduğu zamandanberi tüberküloz kontrolunun mümkün olduğu kadar her hangi bir yerde yeter derecede bulunması lâzımdır. Avrupa ve Asyada tüberküloz problemi harb sonunda hastalığın geniş ölçüde bu kıtalarda yayılması sebebiyle bir dünya sağlık organizasyonunun kuvvetli bir tüberküloz seksiyonuna ihtiyaç göstermiştir. Tüberküloz hiç bir hudut tanımaz. Bu sebeple milletlerarası bir (**Union**) ve bunun **WHO - World Health Organisation** ile sıkı ve müşterek çalışmak zarureti hasıl olmuştur. Amerikada millî tüberküloz derneğinin mücadele ve faaliyeti iki sahada, 1) Halk sağlığı, 2) Tıbbî sahada olarak bulunmaktadır. Halk sağlığı bakımından N. T. A. (Millî tüberküloz cemiyeti) nin rolü tüberkülozla ilgili volonter sağlık ajanları ve

diğer Millî, resmî ajanlar arasında çalışmayı plânlaştırır. Lâzım olan materyel ve personel ile diğer ihtiyaçları temin eder. Tıbbî sahada, N. T. A. nın rolü tıbbî, mesleki faaliyetlerle veremden korunmak, veremi kontrol, tüberkülozun natürü, teşhis ve tedavisi üzerinde yeni buluşlarla ilmî faaliyettir. (Amican Trudeau Sociaty) buna bağlı olarak faaliyette bulunur.

Amerikada olduğu gibi İngiltere, Güney Avrupa memleketleri İsveç, Norveç ve diğer memleketlerde aynı program dahilinde adeta standartize edilmiş olarak tüberkülozla mücadele programı tatbik edilmektedir. Memleketimizde keza aynı esaslar dahilinde tüberkülozla mücadele teşkilâtını kurmuş ve iyi neticelerini elde etmiş bulunmaktayız.

Dünyada tüberkülozla daha iyi bir şekilde mücadele edilmek ve kontrol yapabilmek için W H O (Dünya sağlık teşkilâtı), milletlerarası ünion'u davet ederek 1947 temmuzunda Paris'de toplandığı zaman icra komitesi Kanada, Danimarka, Hindistan, Güney Amerikadan teşekkül etmiş, bu hususta lüzumlu kararlar almıştır.

1950 de Kopenhag tüberküloz kongrasında diğer memleketlerle beraber memleketimiz de bu üniona dahil edilmiştir. Bu çalışmalar bütün dünyada üniform bir mücadele sistemi kurmayı temin etmek gayesiyle beraber. 1) İdarî, 2) Meslekî, 3) Tıbbî terbiye, 4) Tüberküloz üzerinde tıbbî araştırmalar esaslı olarak plânlanmıştır.

Tüberküloz ailede çocukları koruma : 1865 de *Villemin* tüberküloz hastaların balgamını hayvanlara şırınga ederek bu hayvanların hastalandıklarını gösterdiği gibi 1882 de *R. Koch* tüberküloz basilini bularak hastalığın katî olarak bulaşıcı olduğunu isbat etmişti. Aynı zamanda yaşlılarda görülen veremin % 90 çocukluk çağında bir sirayet neticesi olduğu anlaşıldı. Bu hakikatlar karşısında veremden korunmak için lüzumlu tedbirlerin alınması düşünüldü. Bu sebeple mikrop çıkaran hastaların tecridi ve bu hastaların muhitindeki çocukların korunması meselesi ele alındı. Çocukların korunması esaslı iki gayeye dayanmaktadır. 1) Sağlam çocukların basille temasa gelmelerini önlemek. 2) Basille enfekte olmuş çocukların tüberküloz olmamalarını temindir.Bunlar ilk defa basil almış fakat henüz hastalık tezahür etmemiş çocuklardır. Basille ilk temas çocuklara hiç bir zarar vermeyebileceği gibi, bir menenjit yaparak süratle ölüm de yapabilir, veyahut hakiki bir akciğer tüberkülozu meydana gelerek sanatoryum veya hastanelerde tedaviyi icabettirir. Bu sebeple tüberküloz basiliyle temasa gelerek bulaşmış olan bu çocukların ve tüberküloz analardan doğan yavruların mukadderatı üzerinde müessir olan koruyucu tedbirlerin alınması verem mücadele teşkilâtına düşen vazifelerden biridir. İlk defa tüberküloz enfeksiyonuna maruz kalmış bu gibi, çocuklar, disyanserlere müracaat eden tüberküloz hastaların evlerine giden ziyaretçi hemşireler tarafından tesbit edilmektedir. Bu çocuklar verem dispanserlerinde radyolojik muayene ve tüberkülin testi yapılarak kontrol edilirler. Bu suretle bulamşa olup olmadığı araştırılır. Bugüne kadar yapılan kontrollerde bu araştırmanın her memlekette müsbet ve iyi neticeleri alınmıştır.

Sağlam çocuğu veremden korumak için ön plânda bu çocuklara B.C.G. tatbik etmekle beraber çocukların basille temasını önlemek için de bazı tedbirler ele alınmaktadır. Bu çocukların her hangi bir şekilde bir müessese

tedavisine ihtiyaçları yoktur. Evvelâ doğumdan önce ve doğumdan sonra çocukların korunması meselesi organize edilmelidir. Meselâ gebe olan veremli anaların, çocuk bakım evlerinde çalışan süt neneler ve hemşirelerin sık sık radyolojik kontrollerinin yapılması, B.C.G. aşısı tatbiki, muhitlerinde tüberküloz bulunan çocukların bu sahada tecridi, mekteplerde sık sık kitle halinde radyolojik kontroller ve tüberkülin testi yapılarak hasta bulunan fakat sağlam görünen çocukların bir an evvel teşhisi yapılmalıdır. Bu şekil korunmada sağlam yavruların ön plânda ele alınması düşünülmektedir. *Pasteur* ipek böceği hastalığına karşı mücadeleye giriştiği zaman hasta böcekleri bir tarafa bırakıp evvelâ sağlam olanları ayırdığı gibi, *Grancher* de bu gibi tüberküloz hasta muhitinde bulunan sağlam çocukları korunak üzere (hasta aile içinde yaşayan sağlam çocukların ne kadar sık olarak büyük tehlikelere maruz kaldığını görerek) bir plân ortaya atmıştır.

Tüberküloz aile muhitinde basil almış çocuklar için ise tehlike büsbütün ciddi bir mahiyet göstermektedir. Bunlarda faal bir tüberküloz meydana gelmeden tecrit ve bakımlarını sağlamak için açık hava ve tecrit kampları tesis edilmiştir. Her memlekette tüberküloz mücadele programı ve organizasyonunda çocukların korunması esasdır. Uzun zamandanberi tedavide bulunan bir tüberküloz hastanın tedavisi ve tecridi sosyal bakımdan mühim olmakla beraber maddeten masraflı, tıbbî bakımdan da çok defa neticesiz ve hastanın mukadderatı bakımından çok defa tamamiyle ümitli değildir. Fakat çocuklar için mesele böyle değildir. Bu yavruların tecrit edilerek korunması ve tedavisi daima verimli ve ümit vericidir.

Yeni doğan çocukların korunması: 1911 de **Landouzy, Laennec** hastanesindeki kreşlerde basil neşretmeyen tüberküloz anneler için bir salon ayırdı. 1917 de **L. Bernard** veremli annelerden yeni doğmuş çocukların ayrılmasına çalıştı. Burada gaye çocuk doğar doğmaz hasta anadan çocuğu ayırmak ve bakımını temin ettikten sonra bir aile içine yerleştirmektir. Bu suretle çocuk kreşte 1 - 2 ay muhafaza olunur. Bundan sonra çocuğun sirayete mâruz kalıp kalmadığını anlamak üzere deri reaksiyonu yapılır. Bir hafta veya bir aylık müşahededen sonra çocuğa **B. C. G.** tatbik edilir. Eğer daha uzun bir zaman ihtimam lâzım gelirse bu çocuklar kreşde fazla bırakılır. Tüberküloz analardan başka, ailede bir tüberküloz şahıs varsa çocuk muhakkak tecrit edilir. Burada aile cihetinden bazı güçlükler bulunabilir. Meselâ anne çocuğundan ayrılmayı reddedebilir, baba çocuğunun bu şekilde bakımını kabul etmeyebilir. Bazen zorluklar hissi bakımdandır. Bu zaman mühim olan hususları aileye açıklıyarak bunun önüne geçmek mümkündür (çocuğa sirayet olursa ailenin mesuliyetleri, kısa süren bir tecrit yerine uzun sürecek bir hastalık safhasının meydana geleceği) gibi.

Sağlam çocukların bakımı ve kontrolü: Deri tüberkülin testiyle çocukların enfekte olup olmadıkları araştırılır. Allerjik olmayan çocuklar: 1) Normal çocuklar, sağlam ve mukavim olanlar, 2) Açık hava mektepleri, aeryum, nekahat evlerinde, tatil kamplarında bakılarak zaif çocukların korunması yapılır.

Allerjik çocuklar; bunlar sağlam ve eskiden allerjik olan, akciğerleri sağlam ve faal olmayan kireçlenme gösterenler ile tüberkülin testi yeni olarak müsbete çevrilmiş olanlarda ciddî bir ihtimam lâzımdır. Mekteplerde periodik olarak bütün tedris personelleri, hususi ve resmî mekteblerde kontrol edilmelidir.

Bulaşmaya mâruz kalabileceklerin tecridi : Tüberkülozdan korunmak için evvelâ basil çıkaranların tecridi lâzımdır. Fakat öyle haller vardırki buna imkân olamaz. Ekseriya bu sebeple bilhassa sağlam çocuklar sirayete mâruz kalmaktadır. Bulaşma meselesi korunma gayesiyle kurulan **Grancher** sistemini meydana getirmiştir. İstatistiklerde ailede sirayet nisbeti, aile dışında vukua gelen sirayetlerin % 60 ına mukabil primer enfeksiyonların % 40 ı aile içinde olmaktadır. Aaile içi bulaşma daha ziyade kronik tüberkülozda, nisbeten daha az olarak akciğerin akut tüberkülozunda vukubulmaktadır. Bilhassa tüberküloz menenjit çok virülan olan fakat kısa bir sirayetle meydana gelmektedir. Bununla beraber sirayetin olması için temasın devamlı ve sıkı olması lâzımdır (Çocukla ağız ağıza temasta olan yeni doğmuş çocukların bakıcılariyle, süt nenelerle temas gibi). Aile içinde olduğu gibi bilhassa ilk okullarda mükerrer enfeksiyonlara çocuklar mâruz kalabilirler. Bir çocuk bakıcısı çocuğa hastalık aşılayabildiği gibi bir öğretmen hastalığı nakledebilir. Bir çocuk hastalığını yatakhanede beraberce yattığı arkadaşlarına verebilir. Bunlar tecrübelerle sabittir. Nadir olmakla beraber tüberküloz ineklerin sütleriyle sirayet olmaktadır. Çiğ sütün içirilmesi veya çiğ sütten yapılmış krema veya yağların yedirilmesiyle olur. Bunlar bilhassa İngiltere ve İskoçyada çok sık görülmektedir. Basit olarak kaynatılmış süt içen veya sütü pastörize olarak kullanan memleketlerde bu gibi vakaların husule gelme nisbeti daha azdır.

Grancher 1903 de aileler içinde sağlam görünen çocukların tüberküloza mâruz kalma tehlikesi karşısında bu çocukların köy ve kasabalarda sağlam aileler nezdine tecrit edilerek bakılması meselesini ortaya attı. Evvelâ Paris'in muhtelif departmanlarında bunu tatbik etti, bilâhara bir kanunla bunun tatbik sahasını genişletti. Bu suretle çocuklar sıhhi kontroldan geçmiş aileler nezdinde tecrit ve bakıma tâbi tutuldu. Bu çocuklar ayda en az üç defa muayene edilirler ve bir ziyaretçi hemşire ile sık sık kontrol edilirler. Çocuğun ailesinde bulaşma tehlikesi kalkıncaya kadar bu çocuklar köy veya kasabaklarda yerleştikleri ailelerde kontrolu altında bırakılır. Bazı ahvalde kollektif olarak yerleştirme kullanılmaktadır. Ailede münferit yerleştirmenin terbiye bakımından faydası daha büyüktür. İstatistikler **Grancher** programının neticeslerini çok parlak olarak göstermektedir.

1920 de **L. Bernard**, aynı şekilde tecridi, meme yaşındaki çocuklara teşmil etti. Bu tecrit doğumdan, 0 - 2 yaşına kadar alıp dört yaşına kadar muhafaza etmek düşüncesiyle yapılmıştır. Bu çocuklar bir santrda toplanır, Mütehassıs doktorun tıbbî nezareti altında, müteaddit hemşirelerle bakıma tâbi tutulurlar. Üç kilometreyi geçmemek üzere süt neneler temin edilir. Burada çocuğun annesi için olduğu gibi süt neneler içinde sıkı bir disipline bağlı olan bir program bulunur.Çocuklarını en az iki sene müddetle bu teşkilâtta bakılmasına muvafakat etmeyen ailelerin çocukları kabul edilmez ve bunlar çocuklarını ancak yılda dört defa ziyaret edebilirler. Her ziyaretten önce muayene edilirler. Çocuklar her 15 günde bir dispanserlerde muayene edilir ve hastalık olursa bu santrın hastanesinde tedaviye tâbi tutulurlar, icabederse şehrin büyük hastanelerinden birine nakledilirler.

Tüberkülüozdan korunmak maksadiyle basil çıkaran ve tedaviye müsait olmıyan vakaları tecrit etmek meselesi oldukça mühimdir. Bu gibi vakaları (bir darülaceze) şeklinde pratik olarak bir tatbik tarzı bilhassa Almanyada düşünülmüş ise de bu mesele tatmin edici bir şekilde halledilmiş değildir. İyileşmeye elverişli olmayan tüberküloz hastaları evlerinde veya hastahanelerin muayyen bir koğuşunda tecrit şekli istenilen gayeye ulaşmak imkânını vermemektedir.

Etrafını bulaştırabilecek olan tüberküloz hastaların tecridinin lehinde ve aleyhinde olanlar vardır. Bu hastaları bir tecrithanede bırakmak çok güçtür. Kısa bir zamanda (ölüme mahkûmlar) diye adı çıkacak olan bu hastaların ruhî bir büyük yük altında bırakılarak hastalıkları üzerinde fena bir tesir yaratmak, bu suretle ruhî bir şoka maruz kılmak zarureti hâsıl olmaktadır. Tecrithanelere bu gibi hastaların mecburi olarak sokul-

ması ayrıca bir mesele teşkil eder. Bu sebeple tüberküloz hastahanelerinde veya sanatoryumlarda hem çalışmak hem de tedavi edilmek imkânı bulunan atelyelerin tesisi ile bu mesele daha iyi bir şekilde ele alınmıştır. Hasta hem tedavi edilir hem de faydalı bir iş yapmak suretiyle maişetini temin imkânını bulur. Tecrit meselesi bize gösteriyor ki tüberküloz hastalar arasında hiç olmazsa muayyen bir müddet iâin tedaviden esaslı bir muvaffakiyet beklenmiyecek olan hastalar vardır. Bu vakalarda ilk plânda hastanın tedavisi değil, muhitinin enfeksiyondan korunması lâzımdır. Umumi olarak tecrit vakaları ikiye ayrılabilir, birinci guruba bir müdahale imkânı olduğu halde bunu reddeden hastalar (asosyal vakalar) girer, ikinci gurupta ise her hangi bir şekil tedaviden istifade edemiyecek vakalar bulunur. Birinci gurup için mecburi tecrit düşünülmektedir.

İÇİNDEKİLER

Sayfa Numarası

Solunum ve dolaşım fonksiyon testleri 1

Statik vantilâsyon testleri 4
Difüzyon testleri 11
Çeşitli kollaps tedavi usullerinde ve cerrahi müdahalelerden sonra akciğer fonksiyonlarının durumu 18

Bakteriyoloji 22

Tüberküloz basillerinin tasnif ve nomankülatürü 23
Mikobakteriyum tüberkülozis 23
Kültürel morfoloji 29
Virülans 34
Biyokimya 37
Tüberküloz basilinin hayatiyet ve mukavemeti 41
Tüberküloz basilinin teşhis metodları 44
Tüberküloz basilinin kültürü 48
Tüberküloz basilinin eksperimental patojen kudreti (inokülasyon) 52
Tüberküloz basili tipleri 59
Rezeke edilmiş akciğer parçasındaki lezyonlarda tüberküloz basili tetkiki. 63
Tüberküloz basilinin antibiyotiklere karşı hassasiyet ve mukavemeti ... 64
Tüberkülin 69
Tüberkülinin şimik terkibi, Tüberkülin testleri ve klinik tatbikatı 70

Mukavemet, allerji, immünite ve fartı hassasiyet 79

Koch fenomeni 87
Tabiî mukavemet 90
Kisbi mukavemet 91
Mukavemeti tadil eden faktörler 97
Allerji 99
İmmünizasyon 109
Fartı hassasiyet ve muafiyet, tüberküloz enfeksiyonu esnasında tüberkülin fartı hassasiyetinin tekâmül ve gelişmesi 111
Tüberküloz fartı hassasiyetinin tabiî ve allerjik reaksiyonlarının mekanizması 115
Muafiyet bakımından tüberküloz basillemisi 121
Allerji ile peynirleşme, erime, fibrozis arasındaki münasebet 126
Bünye ve tüberküloz 129

Tüberkülozda enfeksiyon menbaları ve bulaşma yolları 131

Teneffüs yolu ile enfeksiyon 132
Hazım yolu ile enfeksiyon 134
Temas enfeksiyonu 135

Sayfa numarası

Tüberkülozda irsiyet 138

Patolojik anatomi, ftizyojenez ve doku reaksiyonları 142

Tüberküloz lezyonların morfolojisi 153
Tüberküloz mihraklarının histolojik manzarası 159
Tüberküloz lezyonların histobakteriyolojisi 167
Tüberküloz nekroz 174
Akciğer tüberkülozunun teşekkül devreleri 183

Akciger tüberkülozunun tasnifi 192

Akciğerin tüberküloz kavernleri 205
Patolojik anatomi bakımından akciğerin tüberküloz kavernleri 205
Drenaj bronşu 217
Kavernlerin teşhisi 223
Kavernlerin evolüsyonu 227
Teşhisi tefriki 229
Tedavi 231

Akciğer enfiltrasyonları 236
Akciğerin tüberküloz enfiltrasyonları 237

Erken irtişah 238

Primer akciğer tüberkülozu 255
Primer kompleks 264
Primer mihrak ve primer enfeksiyonun inkışafı 269
Tifobasilloz 275

Geç primer enfeksiyon 287

Reenfeksiyon tüberkülozu 293

Trakeabronş tüberkülozu 302

Epitüberküloz 315

Akciğer tüberkülozunda atelektazi 325
Bronkopülmoner segmentler 330
Atelektazi şekilleri ve bunların patojenisi 332
Primer akciğer tüberkülozu ve atelektazi 337

Gangliyon fistülü ve bronş stenozu ile tıkanma, tıkanma neticesi atelektazi sendromu 341
Akciğer tüberkülozunda akut atelektazi 347
Akciğer tüberkülozunda kronik atelektazi 348
Atelektazi ve kollaps tedavisi 357
Hilüs lenfa bezlerinden mütevellit atelektazi 358

Toraks içi lenfa bezleri tüberkülozu 364
Bronş delinmeleri 369

Akciğer tüberkülozunun akut şekilleri 390
Kazeöz pnömoni 393
Kazeöz bronkopnömoni 397

Sayfa numarası

Hematojen akciğer tüberkülozu 401
Bakteriyemi ve hematojen yayılmalarda tüberküloz mihrakların doku yapısı 403
Tüberküloz jeneralizasyonunun primer, postprimer akut ve atipik şekilleri 404

Miliyer tüberküloz 419
Akciğerin yuvarlak keskin hudutlu tüberküloz lezyonları (tüberküloma). 433
Konglomere nodüllerle yuvarlak mihrak 448
Dolu kavernler 449

Kronik akciğer tüberkülozu 454
Lifi tüberküloz 455
Akciğer tüberkülozunda solunum yolu ile ilgili arazlar 466

Akciğer tüberkülozunun teşhisi 472
Teşhisi tefriki 490
Akciğer tüberkülozunun tedavisi 496
Spesifik ve şimik tedavi 496
Hijiyen ve beslenme 508
Akciğer tüberkülozunda kollaps tedavi metodları: Pnömotoraks 512
Bridektomi 533
Oleotoraks 538
Pnömoperituvan 541
Kavernostomi ve Monaldi drenajı 557
Frenisektomi 567
Torakoplasti 571
Akciğer tüberkülozunun antibakteriyel ilâçlarla tedavisi 591
Tüberkülozla mücadele ve epidemiyoloji, korunma (B.C.G. aşısı) 610

BİBLİYOGRAFİ

Adcock J. D. , Hettig R. A. — Arch. İnter. Med.-77:179-195, 1946, 19-46.

Albertini, V. — Schweiz. med. Wschr. Nr. 33 (1932).

Amrican Trudeau Society : Release on the current Status of İ N H. March 5, 1952.

Adelberger — Tbk. Arzt. 2 - 61 - 1947.

Albert, A. — La tuberculose de l'adolescent 1932.

Alder, A. — Schw. Med. Woschr. 1. 22. 1948

Alexander Baer — Praktische Lehrbuch der tuberkulose 1954.

Almeide F. — La presse Med. No. : 63 1956.

Ameuille, P. — La presse Med. No. : 20. 3. 1949.

Ameuille, P. Saenz, A. Canetti, G. — La press med. 11 Jun 1940.

Anderson — Brit. Journal. Tbc. 1951.

Antonis, S. Hyman Florence — Dis. of the chest XXX sep. 1956.

Armand - Delile — Le monde medical. Dec. 1949. 339.

Armand. J. , Tulou P. Merigot R. — L' exploration de la fonction Respiratoire Mason Editeurs 1947.

Arnold. E. — Rev. de la tuberculose No. : 7,8. 520 - 1948.

Arnstein A. — Beit. Z. Kl. Tb. 85, 197, 343, 1934.

Aschoff — Zeit. für. Tuberkulose 1917.

Bacmeister - Kurt Klore — Tuberkulose und Konstitution. Deut. Tuber. Blatt. Heft. 9 1934.

Baldwin, E. de F. Cournand. A. Richards D. W. — Pulmonary İnsufficency Medicine 27 : 243 - 278, sept. 1948.

Balogh, A. — Wiener, Med. Wocshr No. : 31 - 1955.

Baltisberger, — Z. Anat. 61, (1921).

Bariety — La presse med. No : 66. 22 Oct. 1949.

Barlizet Z. Boudin G. — La presse med. No. : 1, 1956.

Baumann Th. — Schw. Med. Vosch, 1939.

Baumann Th. — Schw. Med. Wsch 72, 233 , 1942.

Baumann Th. — Schw. Med. Wsch. 78, 317, 1948.

Beck F. — Amer. Rev. Tuberculosis 1 - 3, 1952.

Becker F. F. — Tuberkulose Arzt. No. : 9, 1948.

Belbenoit — Rev. de la Tub 15.12 1951 (1111).

Benson, W. M. Stefko, P. L. , and Roe, M. D. — Amer. Rev. Tuberc. , 65. No : 3, 1952

Benson — Amer. Rev. Tuberc. , April 1952.

Berg — Beitr. Kl. Tbk. 105 1 - 10 - 1951.
Bergmann U. Staehelin — Handb. d. inn. Med., 11. Teil, J. Springer, 1928.
Bernhamon Ed. — La presse méd No. : 10, 1956.
Berneu A. G. Canetti — Rev. de la tub. No. : 9 - 10, 1948.
Bernstein, Lott, Steinberg, Yale — Amer. Rev. Tuberc. April, 1952.
Best C. H., Taylor, N. B. — The Physiological Basis of Medical Practice.
Bezançon Braun — L'ap. respiratoire 1931.
Birkemfeld — Der Tuber. Arzt. Helf, 9. 1955 sep.
Birkhaug K. — Amer Rev. Tub. 4 387 - 398 1947.
Blacklock J. W. S. — Brit. Med. Jour. 4507 - 1957.
Bloch — Erg. d. Tuber Forschung, No. : 12, 1954.
Bochm — Beitr. Kl. der Tbk. 106 - 312, 1951.
Boquet — J. Soc. Biol. 18 Juin 1932, 13 Fev. 1932.
Bordet — Rev. de la tuberculose, No. : 2, 1932.
Bosworth, D. M., Wright, H. A., and Fielding, J. W. — Bulletin of the Sea View Hosp. XIII (No. 1) 52, 1952.
Boucher H. — Rev. de la tuberculose, 15 - 7 - 8 - 712, 1951.
Bourmer H. R. — 1951 Med. Klin. 46 : 820 - 821.
Böhm — XIX. Tagung der Wissenschaftlichen Gesellschaft süswestdeutscher Tbc - Arzte (mai - 1952).
Braeuning, H. — Der begin der lungentuberkulose beim Erwachsenen, 1938.
Brass K. — Der Tuberkuloseartzt, 1949 - 6.
Brum et Plaucku — Rev. de la tub. 1947, (361).
Brun, J. indlier, J. — Rev. de la tub. No. 14, 848 - 1950.
Bühlmann A. Hofstetler J. R. — Arbeitsversuch in mittelen Höhen. Helvet physiol et pharmacol acta, vol 9, Fasc 2, 1951.
Bühlmann A. Wekmann T. — Bronchial spasmen und adrenalin versuch Beit. Kl. Tb. 105 : 189 - 198, 1951.
Bühlmarm A. — Beziehungen zwischen Lungenfunktion und Lungenkreislauf. Schweiz med. Wshnschs. No. : 50 S : 1199, 1953.
Campaille, G. — Dtsch. Z. Nervenheilk, 169 - 327, 1952.
Canetti J. — Les reinfections tuberculoses latentes du poumons Paris 1939, Vigot edit.
Canetti J. — Primo infection et réinfection dans la tuberculose pulmonaire, S. 261 - 1954.
Caretti J. — L'allergie tuberculeuse chez l'homme' 1953.
Catel W. H. Holm — Beitr Kln. Tbk. 109 501 - 515 1953.
Catel N. und Daelen M. — Beitr. Klin. Tbk. Zeit. 102. 531, 1949.
Chadourn P. J. Mothey — Rev. de la tbc. T. 19 No : 5 1955.
Chanstonay, J. L. — De la capacité en oxygéne du sang et de sa mésure 1955.
Colit, Jacobs, Marer — Disease of the chest, Vol 14. 2. 1948.

Comroe, J. H. , Jr. — Methods in Medical Research.

Comrose, J. H. , — İnterpretation of commonly used pulmonary function tests, Am. J. Med 10 : 356, 1951.

Couland A. — Rev. de la Tbc. 8 - 9, 24 (1943 - 1945).

Coulaud A. — de la tub. 17. L - 2 1953 156 - 158.

Cournand. A., Richards. D. W. — Am. Rev. Tuberc. 44 : 123, 272, 1941.

Couve — Rev. de la tub. 14, 3 - 4 1950 (355).

Cuthbert, R. J. — Glasgow. Med. Jour. 33. 4. 107 - 1952.

Dahlström — Acta Tbc. Scand. 25 1951.

Bassonwille M. — Rev. de la tub. 1951. 15 : 741.

Deist - Krauss — Die Tuberkülose 1951.

Delarne J. — Traité de medecine S : 143.

Delarue J. — Les formes anat. path. de la granulome, Mason edit. 1930.

Derra, — Deutsche. Med. Wochenschrift 1953.

Deschwanden — Schw. med. Wschr. 82, 283 (1952).

Duady, Venator — Arch. medico - chirurgicale. At. resp. 1941.

Dufourt. A. — Traité de Phtisiologrie 1953.

Dufourt A. Gerest et Müller — Lyon med. tuber. 11, P. 638.

Dufourt A. — Journal de med. de Lyon 20. dec. 1948.

Dufourt A. Monier - Kuhn P. — Schw. Ztsch. Tuberk. 5, 49, 1948.

Dufourt A. Monier - Kuhn P. — Rev. de la tuberculose 11, 3, 1947.

Dufourt A. Monier - Kuhn P. — Rev. de la tuberculose 10, 172, 1946.

Dufourt A. J. Brun — Rev. de la tuberculose N. 78, 1948 P. 438.

Dufourt A. P. Galy — Soc. fr. du pathologie respiratoire 19 juin 1949 Lyon

Dufourt A. — La presse médicale 1951 Nisan.

Dufourt A. J. Brun — Rev. .de la tuberculose 17 - 7 - 8 1953

Düggeli — XIX. Tagung der Wissenschaftlichen Gesellschaft südwestdeutscher Tbc - Arzte (Mai 1952)

Eichler P. — Schweiz. med. Wschr. 3, 67, 1948

Ekrem Erbin — Mikrobiyoloji dergisi 7 - 1954.

Ellison, *R.* **G.** — Méthods and uses of cardiopulmonary function test J. M. A. Jan. 1951.

Elmendorf, Cawthon, Muscheiheim, — Amer. Rev. Tuber. april 1952.

Erzen N. — I. Türk, Tbc. Kong. 1953.

Fehr P. — Schw. med. Woch 4, 90, 1948

Feld D. — Amer. Rev. of tuberculosis N. 59, 357 - 1949.

Feldmann W. H. Helmboltz H. F. — J. Dis. Child 70 - 20 - 1, 1945.

Fielding J. Malony J. J. — Lancet 614, 11, 1951.

Fischer E. J. — Schw. med Woch. 42, 999, 1953.

Fontes — Ultravirus Tuberculeux, Masson et Cie editeur 1939.

Forrester, M. Hidermann, Ettedgui — La presse med. 1951, (443 - 444).
Fritz Anstett, — Der Tuberculose Arzt, 4, 1952.
Froehlich W. , Rehm G. , Steil S. — Schw. Z. Tbk. N. 4, 125 - 152, 1947.
Fuchs — Beitr. Klinik, Tbk. 101, 4, 1948.
Fust — Schw. med. Wschr. 82, 13, 133, 1952.
Gaillard G. , Choppin J. , Métros H. — La presse med. 1951 s. 1391.
Gastinel P. — Precis de bactériologie 1949.
Gardére H. — J. de medecine de Lyon 5. Juillet 1942 p. 377
Gaubatz — Beitr. Klm. Tbk. 91. 201, 96, 501, 1941.
Gernez, Ch. — Rev. de la tub. No. 5 - 1955.
Gloyne S. R. — Brit. J. tuberc. 40 93, 1946.
Goebel F. — Therapie umschau. VII. 10. 1951.
Georges H. Werner — La presse med. 1952.
Goldberg — Clinical tuberculosis, 1951.
Gold P. M. , Berardel Y. , Dumarest — Rev. de la tub. N. 9-10 1948 P. 678-
Görgenyi — Schw. med. Woch. 45 - 1213 1950
Görgenyi Göhche — Tuberculose im Kindesalter spinger, Wien, 1951.
Gradwohl — Clinical Laboratory method and Diagnosis.
Gresset E. — La presse médicale 1265 - 1951.
Griesbach — Die B. C. G. Schutzimpfung G. Thieme Verlag, 1954.
Grunberg, E. , and Schnitzer, *R.* J. — The Sea View Hospital, XIII (No. 1). 3, 1952.
Grunberg E. , Leiwant, B. , D'Ascensio, I. L. , And Schnitzer, R. J. — Diseases of the chest, 1957.
Gunther — Der Tuberculose Arzt. N. 10 - 1948.
Haudury. P. — La Press. Méd. N. 63 - 1948.
Heaf E. , Rusley — Pulmonary Tuberculosis 1952.
Heaf T. — The Lancet, 1951, 6674, 151 - 153.
Heinz - Shmid. Rohr. — Beitr. Z. Klinik der Tuberkulose Bd. 112 s. 103 - 116, 1954.
Hein J. — Beitr. Klin. Tbk. 104, 107, 1950.
Henri Brocard — Trait. de Médecine, Tom III.
Hensel G. — Der Tub. Arzt. N. 8, Agust, 1948.
Hinshaw H. C., Feldman W. H., Pfeutze K. H. — Amer. Rev. Tuber. 54: 191 - 201, 46.
Hochrein, Schlerchar. — Med. Klinik 1949.
Irvine, K. N. , — Théorie et pratique de la vaccination par le B. C. G. , Masson 1950.
James, Theodor — Brit. J. Tbc. 46, (1952), (166 - 167).
Jaquerot — La Presse Med. 2 nov. 1922.

Jean Desbordes — La presse med. No. 5, 1951.
Jean Desbordes — La presse med. No. 32, 1951.
Jenes — The Jour. Amer. med. 10 - 5 - 1947 N. 2.
Karlson, Hinshow — Brit. Med. Jour. 1948 1,87 Amer. Rev. of Tuberc. 435 - 1947 J. A. M. A. 1946 - 778.
Katze E. — Amer. Rev. Tub. No. 60, 1948.
Kayne G. C. W. Pagel - L. Ö. Shaughnessy — Oxford medical publication 1948.
Katz. J. — Amer. Rev. of. Tbc. 67. 279 - 1953.
Keller, V. — Brit. Kln. Tbc. 1951, 106 : 185 - 203.
Kereszturi C. and Park — Amer. Rev. Tub. 34 - 437, (1946).
Kirschner, Nordmann — Die Chirurgie der Brustorgane, Urban u. Schwarzenberg, 1941.
Klee, Ph. — Dtsch. Med. 77, 18 : 578, (1952). (1952).
Kinsella T. J. — Dis. of The Chest. XXX : 525 May, 1957.
Kleesattel H. — Tuberkuloze Arzt. N. 10, 1948.
Kleinschmidt H. — Dtsch. Med. Wschr. 38, 1071, (1949).
Kleinschmidt : B. C. G. Tuberkulose schutzimpfung. Behringe Mitteilungen, 1953.
Kleinschmidt. H. — Dtsch. med. Wsch. 933, 936 - 1952.
Kruchel, F., Kinb, F. — Aerztliche Forschung, 1 : 8, 1949.
Kohn — Amer. Rev. of. Tuberculosis, 1929, 20, 150 - 200.
Kosthi — Sch. med. f. Path. 1948, 11. 408.
Kostich, Joksick — Premier congrés international de B. C. G. Paris 1948.
Kourlisky R. Biedermann M. — Rev. de Tuber 15 - 9. 817 1951.
Krause — Amer. Rev. of. Tubers 14 - 1926, (316).
Kuhn, H. — Schw. Med. Woschr. 13. 314 - 1948.
Kugelmeir — Beit. Kl. Tbc. 1946.
Landis F. B. and Weisel W. — J. Thorac. Surg. 27/4, 336 - 348, 1954.
Lange B. — Hand. d. Tbc. Leibzig, 1943.
Laporte — Comp. acad de sciences 1942.
Learoyd — XIX. Tagung der Wissenschaftlichen Gesellschaft südwestdeutscher Tbc. - Arzte (Mai 1952).
Lefebvre, P. et Saint Benoit — Rev. de la Tub. 13.5 - 6, 1948.
Lefevre — Rev. de la tuberc. V. 5, 91, 1939.
Lehmann J. — Lancet, 250. 14 - 1946.
Leitner — Schw. Med. Wschr. 71. 149 - 185, (1941).
Lemelletie, V. M. — Rev. de la tub. 14, 3 - 4, 1950, 354.
Lemmelletier et Cassar — Rev. Hop. de Paris, 1951, 344.

Lemleke, Ruska — Klin. Woch. 1940, 19 - 220.

Levi Valeris A. Zaffran A. Meline C. — Rev. de la tuberc. 15 - 4 -, 411, 1951.

Lewis, R. A., and Zieper — Diseases of the Chest 1957.

Lezius — Lungenresektion 1953.

Liebermeister — XIX. Tagung der Wissenschaftlichen Geselschaft südwestdeutscher Tbc. Arzte, Mai 1952.

Liwingston — Pulmonary tuberculosis, 1953.

Loewenstein — Med. Klinik N. 46 13 Nov. 1931.

Lord Mayor — Lancet - 1954.

Madigan D. G. — Lancet 252. 9 - 1947.

Malmros H. — Brit. Med. J. 4562. 1129 (1948).

Mark — Schw. med. Woch 83 - 622 - 1953.

Max Pinner, — Pulmonary Tuberculosis in The Adult, 1947.

Meddor E. M. — The Behavior of pulmonary tuberculosis lesions, Mar. 1955.

Middlebrook G., Yegian D. — Am. Rev. tub. 54 : 553 - 558, 1946.

Monaldi - Cati, Sisti — Lotta Tbc. 6. 1953.

Nager — Jour. med. Suisse Romande N. 9. 5 604 - 1946.

Naegeli Th. — Tub. Arzt N. 7, 1948.

Ninni — An. de L'insitut Pasteur 1932 No. 2.

Noyan A. — Gülhane Klinik Dersleri.

Oberecht O. — Deutsh med. 3 - 23/24 : 579 - 1952.

Oberling, Roussy, Bezançon — La press med. 13 Juill 1932.

Ohling W. — Der Tuberkulose Arzt Eylûl 1948 N. 9.

Onur N. — Pratik doktor 1949 N. 11 - 12.

Ornstein, G. G. — Value of Function Tests. - 1936.

Ornstein G. G. — Quart Bull. Sea View Hosp. Oct. 1946.

Pagel, Simmonds Macdonald — Pulmonary tuberculosis 3. edition.

Palsse, Serrel, Nguyan - Khae — Bull et mem de la soci. med. hop. de Paris 1951 (9 - 10).

Pangborm M. C. Birkhang K. — Amer. Rev. Tb. 1954. 69 - 300 - 303.

Paraff, Mureau — La Presse med. 24 sep. 1952.

Pierre Bourgoie — Tuberculose pulmonaire Vol. I.

Pierre Lewys — Phtisiologie infentile, 1947.

Plattner u. Oltramare — Praxis 41, 17 : 371 (1952).

Price E. D. S. — Tuberculosis in Childhood, 1942 Bristol.

Pottenger — Tuberculosis, Mosby edition - 1950.

Price Thomas C., V. C. Clexland — Brith. Journal of tuberculosis 36 109 - 138 July.

Puntigam, Springler — Z. Kinderheilk IV (364).

Puntigam, Springler — Z. Kinderheilk VII (148).
Rabenbach — XIX. Tagung der Wiseenschaftlichen Gesellschaft südwestdeutscher Tbc. Aerzte (Mai 1952).
Radyoloji Kongresi V. — Paris 7 - 11 Och. 1947.
Ragaz L. — Schw. med. Woschr. N. 14. 332 1948.
Ravina — La press. Med. N. 53 1956.
Rehberg — Zshe. Tbk. 75, 230 1936.
Rich A. R. — The Pathogenesis of tuberculosis 1940.
Richards W. F. — Tubercle 25 - 60, 1944.
Richard A. — Rev. de la Tubers. 1941 P. 242 T. 6 N. 5 - 6.
Rist, N. Boyer, F. — Rev. de la Tuber N. 3 - 1954.
Richards, L. D. , L. Steingold — Brit. J. Tb. 46 - 1952 (163 - 165).
Rocher, J. Seguin H. — Rev. de la Tubercl. N. 6, 482 - 1952.
Robert, J. Fitzgerald — The Amer. Rev. of Tb. N. 2, Vol. LVIII 1948.
Robitzek, E. H. ,Selokoff, I. J. , and Ornstein, G. G. — Bulletin of the Sea View Hospital, XIII N. 1 27 - 1952.
Robitzek, E. H. , Selikoff, I. J. , — A Preliminary Report. Amer. Rev. Tuberc. 65 N. 3 1952.
Robitzek, E. H. , Selikoff — Amer. Rev. Tb. 60 - 402 1953.
Dis. of the chest 22 - 383 1952.
Rondey P. Smith and Augel F. — The Amer. Rev. of Tb. 4 - 1954.
Rubin, Hassert, Thomas, Burke — Amer. Rev. Tuberc. April 1952.
Sağlam Tevfik, Sabar İ. R. — İç Hastalıkları Ders Kitabı 1944.
Sandri A. , Cavichi — An. di Ferrare 314, 424 - 454 1950.
Sebanow — Klin. Medz. 1949. 27.5 31 - 40.
Sanford H. N. , O'Brien D. E. — M. A. 133 : 691 - 693, 8. 3. 47.
Sattler A. — Wiener Klinische Woch 1954 12. Feb.
Sellers — Liwingston Rubin dis. of. chest. 1953.
Schmidt - F. — Beitr. Kl. Tbk. 109 - 15 - 162 - 1953.
Schmidt Lafferemitze — Tuberkulose Arzt 4. 195. 1950.
Schomerus E. Lauck F. — Beitr. Kl. Tbk. 105 : 285 - 300, 1951.
Schwartz Ph. — Schw. med. Woch. 66 - 36 - 1936.
Schwartz Ph. — Folia Pathologica 1952 ve 1953.
Schwartz Ph. — Amer. Rev. of Tuberculosis 1953 No. 4
Schwartz Ph. — Amer. Rev. of Tuberculosis 1953 No. 4 67 - 4 - 440 - 1953.
Schwartz Ph. — Wien. Zeit. f. inner. med. I. 1. 1. 1953.
Sshwartz Ph. — Der Tuber. Artz. 4 - 221 - 1953.
Schwartz Ph. — Beit. Z. Kl. Bd. 110 1953 okt.
Schwartz E. — Schw. Med. Woch. 13 - 315 1948.
Schwartz, Spies — Beitr. Klin. Tbk. 108 1953 (209).
Seibert F. B. — Amer. Rev. of tuberculosis 1953 - 52.

Selikoff, I. J. , Robitzek, E. H. , Ornstein, G. G. — Bulletin of the Sea View Hospital, XIII. (No. 1) 17, 1952.

Selikoff, I. J. , Robitzek, — Dieases of the chest 1957.

Shield D. O. , S. Chopmann, J. Carswell — The Journal of thoracic surgery N. 6 1952 vol. 24.

Siegfried G. — Ergebnisse der tuberkulose Bd. VII.

Sivriere — Press. med. 60, 25 : 534 (1952).

Smith F. R. , F. A. Bayden — Jour. thor, surg. 18 April 1955.

Steenken U. Wolinsky — Amer. Rev. Tuberc. April 1952.

Stein, S. C. — Amer. Rev, Tbc. 66 - 1952 (188 - 193).

Stenlin, H. Wilhelmi, E. — Schw. Med. Woschr. No. 50.

Stöcklin. H. — Schw. Med. Woschr. 1947 1/2 85.

Suter F. İselin H. — Schw. Zeit. f. tuberkl. 8, 34 - 1951.

Suter F. İselin H. — Schw. Zeit. f. tuberkl. 11, 273, 1952.

Suter F. İselin H. — Schw. Zeit. f. tuberkl. 80, 831, 1950.

Sullivan H. , D. Hamilton — The J. of Thoracic surgery No. 1, 1948.

Sweany H. C. — Age morphology of Primary Tubercle 1941.

Şakar Aktif Şakir, Z. Köseoğlu —La Press. Med. No. 33, 381 - 382, 1947 -

Thomas D. , J. Gouzh B. M. Still — Brit. Jour. of. tub. 37 - 44 - 46 1943.

Törnel — Zcht. Tbc. 79 - 129 - 1938.

Tricoire J. — Rev. de la Tuberc. No : 5 1955.

Uehlinger — Schweiz. med. Wschr. 82, 13 : 335 (1952).

Uehlinger — Erg. der ges. Tuber. forsch. Vol - 12.

Ustved H. J. — 1942 Pulmonary tuberculosis London.

Ustved H. J. — Rev. .de la Tub. 15, 12, 1951 (1193 - 1196).

Vaudremer — La press Med. 1922 No. : 26.

Verzar — Beitr. Kl. Tbk. 102 - 554 1950.

Vitmar R. — Ophtalmologia 121, 79, 1951.

Vietz W. - H. Scholtze — Der Tuber. Artz No : 3, 1949..

Walgren, A. — Poumon 2. 1948 (82).

Wallentin, J. Lakartidi, Sv. — Amer. Rev. Tub. Abstr. 55, 170, 1947.

Weil - Halle — Rev. de la Tub. 14 - 1,2 1950 (355).

Weiss — Tbk. Artz 2 - 61 - 1947.

Wessel — Zeit. f. Tub. 88 - 22 - 36 1942.

Wespi. H. — Schw. med. Voch. 260 - 264 - 1953.

Westergreen A. — Nord Med. No : 43 1950.

Wilhelmi E. — Schw. Med. Woschr. No : 4, 82 - 1952

Wissler A. Meister P. — Praxis No. : 12, 5, 259 - 1949.

Wissler — Schw. Zeit. f. tuberkl 80 - 831 - 1950.

Wissler — Schweiz. med. Wosch. 44, 1953.

Wright, P. P. — Amer. Rev. of Tuberc. 60 - 6 - 706, 1949.

Wunderwald, Hebold — Tbk. Arzt 1. 1954 (30).
Xalabarder C. — El Origin del Bacilo di Koch Barcelona 1954.
Zederbauer G. — Wien, Klin. Woch 19 Febr. 1954.
Zimmermann, W. — Dtsch. Med. Woschr. No : 17 - 20 - 1948.
Ziepfer, B. S. and Lewis, *R.* **A.** — Bulletin of the Sea View Hospital XIII. (No : 1) 12, 1952.
Ziepfer u. Lewis — Quar. Bull. Sea View Hosp. 13, 1, 12 - 16 (1952).
Zischka W. — Vien, Klin. Wochsch. 26 Febr. 1954.

46 LİRA