

# CERRAHİ DIŐI HASTALIKLARDA HEMOPTİZE YAKLAŐIM

## THE APPROACH TO HEMOPTYSIS IN NON-SURGICAL DISEASES

Őebnem Yosunkaya

Necmettin Erbakan Üniversitesi Meram Tıp Fakóltesi, Göğüs Hastalıkları Anabilim Dalı, Konya, Türkiye

e-mail: syosunkaya@gmail.com

DOI:10.5152/tcb.2014.032

### Özet

Krikoid kıkırdağın distalinde yer alan alt solunum yollarından kaynaklanan kanamalar hemoptizi olarak tanımlanmaktadır. Kan tükürme Őikayeti ile başvuran bir hastada öncelikle, hemoptizi üst hava yolları veya gastrointestinal sistemden kaynaklanan kanamalardan ayırt edilmeye çalışılmalıdır. Bu yazıda, kanamanın hemoptizi olduğuna karar verildikten sonra etiyolojik sebepler ve çıkarılan günlük kan miktarı (masif ve nonmasif) göz önüne alınarak hastalara nasıl bir yaklaşımda bulunulması gerektiği anlatılmıştır.

**Anahtar kelimeler:** Masif hemoptizi, nonmasif hemoptizi, tanı, tedavi

### Abstract

Bleeding that originates from the lower respiratory tract, which is located at under the cricoid cartilage, is defined as hemoptysis. When a patient applies with complaints about spitting up blood, hemoptysis should be distinguished from bleeding that originates from the upper airway or gastrointestinal system. This article explains how to approach patients, considering the etiologic reasons and daily blood amount that is expectorated (massive and nonmassive), after deciding that the bleeding is hemoptysis.

**Key words:** Massive hemoptysis, nonmassive hemoptysis, diagnosis, treatment

### GİRİŐ

Krikoid kıkırdağın distalinde yer alan alt solunum yollarından kaynaklanan kanamalar hemoptizi olarak tanımlanmaktadır (1). Hemoptizi (kan tükürme), hem hasta hem de doktor için aynı şekilde uyarıcı bir semptom olup sıklıkla altta yatan ciddi bir patolojiye işaret eder. Bu semptom varlığında mutlaka çok dikkatle öykü alınmalı ve akciğerin radyolojik incelemesi yapılmalıdır. Hatta hastaların büyük bir kısmı için daha geniş kapsamlı incelemelerin yapılması gerekebilir (Őekil 1, Tablo1) (2).

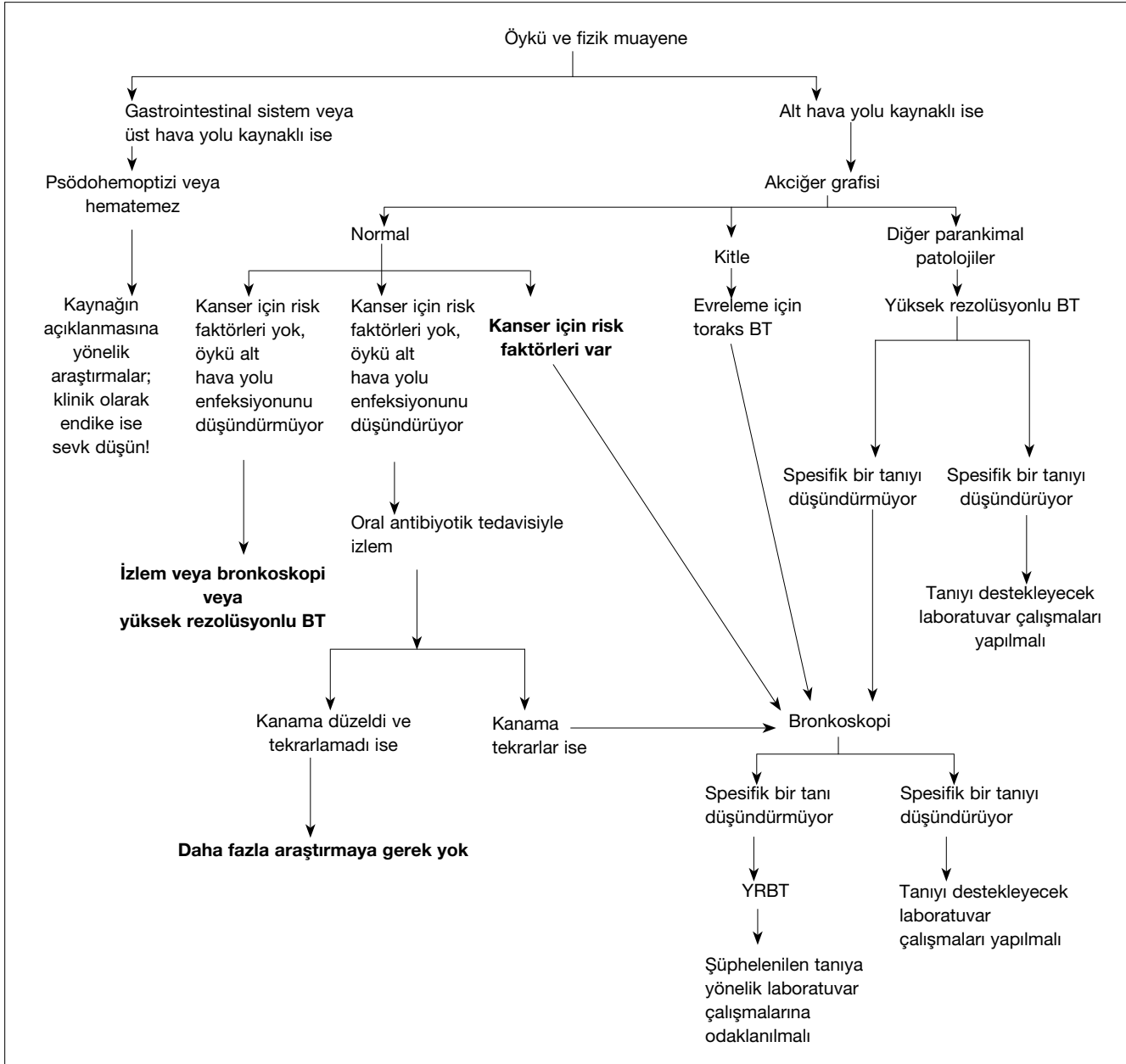
Kan tükürme yakınması ile başvuran bir hastada üst hava yollarından ve gastrointestinal sistemden kaynaklanan kanamalar ekarte edilip, kanamanın alt solunum yollarından kaynaklanan gerçek bir hemoptizi olup olmadığı araştırılmalıdır (Tablo 2), daha sonra ise kanamanın miktarı tespit edilmelidir. Kanama balgamla karışık, nokta veya çizgi şeklinde ya da saf kan şeklinde olabilir; saf kan şeklinde çıkan miktarı 24 saatte 100 mL ila 1000 mL arasında ise masif hemoptizi olarak

adlandırılır (2). Hemoptizi nedenleri Tablo 3’de görülmektedir (2, 3).

### Nonmasif hemoptiziye yaklaşım:

Hastaya yatak istirahati, öksürüğün kesilmesi için antitüssifler ve kanamanın durdurulması için traneksamik asit başlanmalıdır. Kanamanın yerinin ve nedeninin saptanması için araştırma yapılmalıdır. Fizik muayene ve akciğeri grafisi hastaların %55-60’ında kanamanın yerinin saptanmasında yarar sağlamaz. Bronkoskopi ve bilgisayarlı tomografi (BT) kanamanın lokalizasyonunun saptanmasında benzer etkinlik gösterirler. Pulmoner emboli tanısı için pulmoner BT anjiyo çekilmesi gereklidir. Bronşektazi ve parankimal patolojilerde ise yüksek rezolüsyonlu BT (YRBT) tercih edilmelidir (Őekil 1).

Enfeksiyon (bronşit, pnömoni, tüberküloz) en sık nonmasif hemoptizi nedenleridir (%60-70). Öncelikle alt solunum yolu enfeksiyonu düşünülüyorsa antibiyotik tedavisi başlanmalıdır. Enfeksiyon düşündürecek bir bulgu yoksa etiyolojiye yönelik ek arařtırmalar



Őekil 1. Nonmasif hemoptizide tanısal algoritma (4)

yapılmalı ve etiyolojiye yönelik tedavi başlanmalıdır. Örneğın, 40 yaŐ üstünde, >40 paket-yıl sigara öyküsü olan bir erkek hastada, bir haftadan daha uzun süreli kanama daha çok malignite lehinedir. Fizik muayene ve anemnezde elde edilen ipuçlarına göre (Tablo 1 ve Tablo 4), uygun görüntüleme yöntemleri yapılmalı ve düşünölen tanıyı destekleyecek laboratuvar testleri yapılmalıdır: tam kan sayımı (trombositopeni, hemolitik anemi, lökopeni, lenfopeni, eozinofili, koagölasyon profili) araŐtırılmalı; biyokimyasal testler (üre, kreatin, idrarda eritrosit ve protein) yapılmalıdır. Ek olarak, vaskölit düşünölen hastalarda anti-glomeröl bazal membran antikor (Anti-GBM) araŐtırması, antinötrofil

sitoplazmik antikor-(ANCA), antifosfolipid antikor, anti ds-DNA antikor, anti-SM antikor ve anti nükleer antikor (ANA) araŐtırılmalıdır. Koagölopati veya trombositopeni tespit edildiğinde düzeltilmelidir. Pulmoner emboli varığında antikoagölün tedavi başlanmalıdır. Vaskölitler, (özellikle Wegener granölomatozisi) siklofosfamid ve kortikosteroid tedavisi ile dramatik olarak düzelirler (4).

#### Masif Hemoptiziye yaklaşım:

Masif hemoptizinin en sık nedenleri tüberkölöz (aktif veya inaktif kaviteli tüberkölöz), bronŐektazi, karsinom, abse ve mantar topudur (2). Hayatı teh-

<b>Tablo 1.</b> Hemoptizide tanısal ipuçları: Anamnez (4)	
<b>Klinik özellik</b>	<b>Olası tanı</b>
Antikoagülan kullanımı	İlaç etkisi, pıhtılaşma bozukluğu
Âdet ile ilişkili	Katamenial hemoptizi
Efor dispnesi, yorgunluk, ortopne, paroksizmal noktürnal dispne, pembe köpüklü balgam	Konjestif kalp yetmezliđi, sol ventrikül disfonksiyonu, mitral kapak stenozu
Ateş, prodüktif öksürük	Üst hava yolu enfeksiyonu, akut sinüzit, akut bronşit, pnömoni, akciđer absesi
Meme, kolon veya böbrek kanseri öyküsü alt solunum yolu	Akciđerde endobronşiyal metastatik hastalık
Kronik akciđer hastalıđı öyküsü, tekrarlayan enfeksiyonları, öksürükle birlikte bol miktarda pürülan balgam çıkarma	Bronşektazi, akciđer absesi
HIV, immünsüpresyon	Neoplazi, tüberküloz, Kaposi sarkomu
Bulantı, kusma, melena, alkolizm, nonsteroid antiinflamatuvarların kronik kullanımı	Gastrit, gastrik veya peptik ülser, özofageal varis
Plöretik göğüs ağrısı, baldır ağrısı	Pulmoner embolizm veya infarkt
Sigara kullanımı	Akut bronşit, kronik bronşit, akciđer kanseri, pnömoni
Seyahat öyküsü	Tüberküloz, parazit (paragonimiasis, şistosomiasis, amebiasis, leptospiroz), biyolojik ajanlar (veba, tularemi, T2 mikotoksin)
Kilo kaybı	Tüberküloz, akciđer kanseri, amfizem, bronşektazi, akciđer absesi, HIV

<b>Tablo 2.</b> Hemoptizi ve hematemizde ayırt ettirici özellikler (4)	
<b>Hemoptizi</b>	<b>Hematemez</b>
<b>Anamnez</b>	
Bulantı ve kusma yok	Bulantı ve kusma var
Akciđer hastalıđı öyküsü	Mide veya karaciđer hastalıđı öyküsü
Asfiksi olasılıđı var	Asfiksi nadir görülür
<b>Balgam incelemesi</b>	
Köpüklü	Nadiren köpüklü
Akışkan veya pıhtılaşmış	“Kahve telvesi” görünümü
Parlak kırmızı veya pembe	Kahverengi/siyah
<b>Laboratuvar</b>	
Alkalen pH	Asidik pH
Nötrofil ve makrofajlar içerir	Besin parçacıkları içerir

dit eden masif hemoptizi varlığında tanı ve tedavi aynı zamanda olmalıdır. Hemoptiziden kaynaklanan mortalite, kanamadan ziyade asfiksiden meydana geldiđi için hava yolunun açıklıđı büyük önem taşır. Başlangıç olarak dođru pozisyon verilip, hava yolunun açık kalması sağlanmalıdır. Amaç, solunum ve kardi-

yovasküler fonksiyonların devamlılıđını sağlamak ve kanamayı kontrol etmektir. Damar yolu açılıp, sıvı ve oksijen takviyesi mutlaka yapılmalıdır. Özellikle solunum sıkıntısı ve hipoksisi olan olgular yoğun bakım ünitesine nakledilmeli ve entübe edilerek, endobronşiyal kan ve ve pıhtı artıkları aspire edilmelidir. Daha sonra bronkoskopik muayene gerekeceğinden geniş bir endotrakeal tüp (en az 8 French) seçilmelidir. Kanamanın hangi akciđerden olduđu biliniyorsa, sağlam akciđer üstte olacak şekilde hastanın yan yatırılması, sağlıklı akciđerin kan pıhtısı ile oklüzyonunu veya alveollere kan göllenmesini önleyebilir. Tek taraflı akciđer entübasyonu da bu olgularda sağlıklı akciđerini koruyan bir yöntemdir.

Hava yolu açıklıđı ve hemodinamik stabilite sağlanan hastada kanama nedeni ve odađının tespiti yoluna gidilmelidir. Ayrıca bronkoskopinin mümkün olan en kısa zamanda yapılması önerilmektedir. Özellikle 48 saatten fazla gecikme olan olgularda kanama odađının tespiti güçleşmektedir. Bronkoskopinin kanama odađını lokalize etmesi yanında, solunum yollarının kan ve pıhtılardan temizlenmesi, tanıya imkân sağlaması gibi avantajları da vardır. Bronkoskopinin öksürüğü artırarak, kanamanın şiddetlenmesine yol açabileceđi şeklinde bir korku pratikte çok dođrulmamıştır (1).

**Tablo 3.** Hemoptizi nedenleri (2, 3)

Enfeksiyon	Tüberküloz, pnömoni, parazitik ,fungal (miçetoma),viral, akciğer absesi
Neoplastik	Bronş karsinomu, metastatik kanser, bronş adenomu, bronşiyal karsinoid
Sistemik hastalıklar	Antibazal membran antikor hastalığı/Goodpasture sendromu, Wegener granülomatosisi, sistemik lupus eritematozis, vaskülitler, Behçet hastalığı, idiyopatik pulmoner hemosiderozis
Pulmoner	Bronşektazi, bronşit, pulmoner emboli, kistik fibrozis
Hematolojik	Koagülopati, DIC, trombositopeni, trombosit fonksiyon bozukluğu, von Willebrand hastalığı
Vasküler	Pulmoner hipertansiyon, aort anevrizması, arteriovenöz malformasyon, inferior vena kavanın yokluğu
Kardiyak	Mitral darlık, triküspit endokarditi, konjenital kalp hastalıkları
İlaç ve toksinler	Antikoagülanlar, penisilamin, trimellitik anhidrit, solventler, kokain, aspirin, trombolitik ajanlar, amiodaron
Travmatik	Delici veya künt göğüs travması, bronş rüptürü, vasküler hasarlanma
İatrojenik	Bronkoskopi, pulmoner kateterizasyon ve rüptür, Swan-Ganz kateterizasyonu
Diğerleri	Amiloidoz, bronkolitiazis, endometriozis, yabancı cisim, kriptojenik, septik pulmoner emboli, lenfanjioleiomyomatozis, kriptojenik organize pnömoni, intralober sekestrasyon, radyasyon

**Tablo 4.** Hemoptizide tanısal ipuçları: Fizik muayene (4)

Klinik özellik	Olası tanı
Kaşeksi, parmaklarda çomaklaşma, ses kısıklığı, hiperpigmentasyon, Cushing sendromu, Horner sendromu	Bronkojenik karsinom, küçük hücreli akciğer kanseri, diğer primer akciğer kanserleri
Parmaklarda çomaklaşma	Primer akciğer kanseri, metastatik akciğer kanserleri, mezotelyoma, akciğer apsesi, bronşektazi
Ateş, perküsyonda matite, tek tarflı raller	Pnömoni
Ateş, yüzde ağrı, müköpürülan nazal drenaj, postnazal akıntı	Akut üst hava yolu enfeksiyonu, sinüzit
Ateş, takipne, yardımcı solunum kaslarında hipertofi, büzülmüş dudak solunumu, interkostal çekilme, hipoksi, “wheezing”, perküsyonda hipersonorite, ronküs, kalp seslerinde hafifleme	Kronik bronşit akut atağı, pnömoni, primer akciğer kanseri
Diş etlerinde kalınlaşma, eyer burun, nazal septum perforasyonu	Wegener granülomatosisi
Kalpte üfürüm, pektus ekskavatum	Mitral kapak stenozu
Lenf nodlarında büyüme, ciltte morumsu tümörler, kaşeksi	HIV enfeksiyonuna bağlı Kaposi sarkomu
Ağızda, yüzde, müköz membranlarda telenjektaziler, burun kanaması	Osler-Weber-Rendu hastalığı
Takepne, taşikardi, juguler venöz dolgunluk, hipoksi, S3 gallop, akciğer seslerinde azalma, bilateral raller, perküsyonla altlarda matite	Sol ventrükül disfonksiyonu nedeniyle gelişen konjestif kalp yetmezliği, şiddetli mitral kapak stenozu
Takepne, taşikardi, dispne, plöretik ağrı, S2 kalp sesinde sabit çitleşme, frotman, tek taraflı bacak ağrısı ve ödemi	Pulmoner tromboembolik hastalık
Kaşeksi, akciğer apeksleri üzerinde perküsyon ile timpanik ses	Tüberküloz

**Bronkoskopik Müdahaleler:**

Masif hemoptizili olgularda kullanılacak bronkoskobun (fleksibl ya da rijit) birbirine göre avantajlı ve dezavantajlı yönleri bulunmaktadır. Fiberoptik bron-

koskopi, aspirasyon kanalının dar olmasından ötürü, rijit bronkoskopiye göre dezavantajlı olmakla birlikte; göğüs hastalıkları hekimlerince daha yaygın kullanımı, lokal anestezi ile uygulanabilmesi ve daha distal

hava yollarının görüntülenmesine müsaade etmesi nedeniyle daha çok kabul görmektedir. Öte yandan, rijit bronkoskopi, daha dar bir görüş alanı sağlamakta ve çoęu kez genel anestezi ve ameliyathane şartlarına ihtiyaç göstermektedir. Rijit bronkoskopi içinden fiberoptik bronkoskobun geçirilmesi ile daha etkin tanı ve tedavi imkânı sağlanabilir. Hangi cihazın seçileceęi konusunda kesin bir görüş olmamakla birlikte, fleksibl bronkoskop kullanılması durumunda, hem hastaların hem hastaların hava yolu açıklıęını sağlamak ve hem de bronkoskobun lümeninin tıkanması halinde tekrar tekrar girişe müsaade etmek için hastanın entübe edilmesi gerekir. Bronkoskop kenarından ilerletilecek bir aspirasyon tüpüyle de endobronşiyal aspirasyon yapmak, kan ve pıhtıları temizlemek mümkün olabilir.

**Buzlu serum fizyolojik, topikal vazokonstriktör veya koagülan uygulaması:** +4° C'ye kadar soęutulan serum fizyolojik, 50 cc' lik porsiyonlar halinde verilmesi ya da 1:20,000 epinefrinli serum fizyolojik ile yıkanması az sayıda hasta üzerinde yapılmıő olan klinik çalıőmalarda etkili bulunmuőtur (1).

**Bronkoskop ucu veya balon ile tamponat uygulaması:** Kanayan segment veya subsegment bronőu, fiberoptik bronkoskop ucuyla tıkanıp pıhtılaőma oluşuncaya kadar bekletildięinde ya da rijit bronkoskop kenarı ile kanayan bölgeye basınç uygulandıęında bazı kanamaların kontrolü mümkün olabilmektedir. Kanayan bölgeye bir balon vasıtası ile de tamponat uygulanması mümkündür. Burada uygun boyutta bir balon kateter, kanayan segment, lob veya ana bronőa kadar ilerletildikten sonra, kateter ucundaki balon şişirilerek kanayan bölgeye tampon uygulanmaktadır. Kanama kontrolü sağlandıktan sonra, balon havası boşaltılıp, kanamanın devam edip etmedięi kontrol edilir. Balon, 24-48 saat süreyle şişirilmiş halde tutulur (1).

**Selektif bronşiyal entübasyon:** Kanamanın sağ veya sol hangi akcięerden köken aldıęı biliniyor, ancak hangi lob veya segmentten geldięi bilinmiyorsa selektif entübasyon uygulanabilir. Örneęin, sağ akcięerden kaynaklanan bir kanamada, endotrakeal tüp bronkoskop kılavuzluęunda sol ana bronőa ilerletilir ve tüp balonu burada şişirilir. Sol akcięer kökenli bir kanamada ise ana bronőa selektif entübasyon yapılmaz, çünkü tüp sağ üst lob bronőunu tıkararak atelettaziye neden olabilir. Bu durumda endotrakeal tüp trakeada normal yerinde bırakılır, ancak sol ana bronő bir balon kateter ile tıkanarak kanamanın önü kesilir. Selektif entübas-

yon yapılacak olgularda kalan akcięerin ventilasyon için yeterli olup olmadıęı da dikkate alınmalıdır (1).

**Bronkoskopik lazer, elektrokoter ve argon plazma koagülasyonu uygulamaları:** Santral yerleőimli olan ve kanamaya neden olan tümörlerde kanama, bronkoskopik lazer veya elektrokoterle kontrol altına alınabilir. Nd-YAG lazer, etkili bir koagülasyon sağlayabilmekle birlikte, aktif kanama sırasında kanama yerini tam odaklayabilmek her zaman mümkün olmayabilmektedir. Argon plazma koagülasyon sisteminde ısının hemostatik etkisinden yararlanılmaktadır. Burada etki elektrokoter ya da lazere göre daha yüksektir, ayrıca bronşiyal perforasyon riski de daha düşüktür(1). Bununla birlikte lazer ve elektrokotere göre daha yüzeysel olarak etkilidir (5).

**Bronşiyal arter embolizasyonu:** Masif hemoptizilerin %90 kadarı bronşiyal arterlerden kaynaklanmakta, nadiren de kanama aorta veya akcięerin sistemik damarlarından kaynaklanabilmektedir. Embolizasyon iki taraflı ilerleyici hastalıęı olan, multipl kanama odaęı saptanan, pulmoner rezervi sınırdaki olan hastalar için cerrahiye alternatif, palyatif tedavi yöntemidir. Embolizasyon öncesinde kanama odaęının saptanması önem arz etmektedir. Bu amaçla akcięer radyografisi, tomografi, erken bronkoskopi kullanılabilir. Bronşiyal arteriografi de kanama odaęının saptanmasına katkı sağlayabilir (1, 6).

Sonuç olarak, hemoptizili hastaya yaklaőımda etiyoloji ve kanama miktarı önemli iki parametredir.

## KAYNAKLAR

1. Bülbül Y. Massif hemoptizi. İç: Özlü T, Metintaő M, Karadaę M, Kaya A, editörler. Solunum sistemi ve hastalıkları. İstanbul: İstanbul Medikal Yayıncılık, 2010:2059-65.
2. Fraser RS, Colman N, Müller NL, Paré PD eds.Synopsis of the chest 3<sup>th</sup> edition: Elsevier Saunders, 2005.
3. Miller RR. Diffuse pulmonary hemorrhage.In: Thurlbeck WM, Churg AM, eds. Pathology of the lung, 2nd ed. New York: Thieme 1995:330-45.
4. Bidwell JL, Pachner RW. Hemoptysis: diagnosis and management. Am Fam Physician 2005; 72: 1253-60.
5. Sezer M. Hemoptizide acil bronkoskopi. İç: Metintaő M, Selçuk ZT, Yılmaz A, editörler. Giriőimsel pulmonoloji. Ankara: Rotatıp Kitabevi 2014:471-7.
6. Savaő R, Biçeroęlu S. Pulmoner Anjiografi. Türkiye Klinikleri J Int Med Sci 2006;2:53-62.