

HEMOPTİZİ ve GENEL YAKLAŞIM

HEMOPTYSIS AND GENERAL APPROACH

Bayram Metin¹, Şener Yıldırım¹, Yavuz Selim İntepe², Mustafa Fatih Erkoç³

¹Bozok Üniversitesi Tıp Fakültesi, Göğüs Cerrahi Anabilim Dalı, Yozgat, Türkiye

²Bozok Üniversitesi Tıp Fakültesi, Göğüs Hastalıkları Anabilim Dalı, Yozgat, Türkiye

³Bozok Üniversitesi Tıp Fakültesi, Radyoloji Anabilim Dalı, Yozgat, Türkiye

e-mail: drbaymet@hotmail.com

DOI:10.5152/tcb.2014.031

Özet

Hemoptizi akciğer veya bronş kaynaklı kan tükürme olarak tanımlanır. Klinik pratikte hemoptizi yakından takip edilmesi gereken yaygın bir semptomdur. Hemoptizi hastalarının çoğunluğu sınırlı iken, %5 den azı hayatı tehlikeye neden olan ve acil müdahale gerektirecek kadar şiddetli olan masif hemoptizidir. Genellikle 24 saatte ekspoktere edilen kan volümü miktarı 100 ml den çok olduğu zaman masif hemoptizi olarak tanımlanmasına rağmen evrensel olarak kabul edilen spesifik bir volüm yoktur. Ayrıca tek başına büyük miktarda kan ekspektorasyonunun masif hemoptizi olarak tanımlanmaması ile birlikte, hastanın hayatını tehlikeye sokacak kadar çok miktardaki kan miktarı şiddetli hemoptizinin doğru ve fonksiyonel bir tanımı olabilir.

Anahtar kelimeler: Hemoptizi, patofizyoloji, tanı

Abstract

Hemoptysis is the expectoration of blood or blood-stained sputum originating from the lung or bronchi. Hemoptysis is a commonly encountered symptom that should be searched for promptly in clinical practice. Most of the patients with hemoptysis have minor or limited-type hemoptysis, but less than 5% of patients present with massive hemoptysis, which is severe enough to threaten life and necessitates urgent intervention. Although a blood volume of more than 100 ml expectorated within 24 hours is generally considered massive hemoptysis, there is no universally accepted volume that defines massive hemoptysis. Instead of considering the amount of blood expectoration at once as the only criterion for massive hemoptysis, it is more suitable and functional to define massive hemoptysis as a large amount of blood expectoration that puts the life of patients in danger.

Key words: Hemoptysis, pathophysiology, diagnosis

GİRİŞ

Hemoptizi akciğer veya bronş kaynaklı kan tükürme olarak tanımlanır. Klinik pratikte hemoptizi yakından takip edilmesi gereken yaygın bir semptomdur. Üst solunum yolundan kaynaklanan kanamalara psödohemoptizi denilerek hemoptizi tanımının dışında tutulur (1).

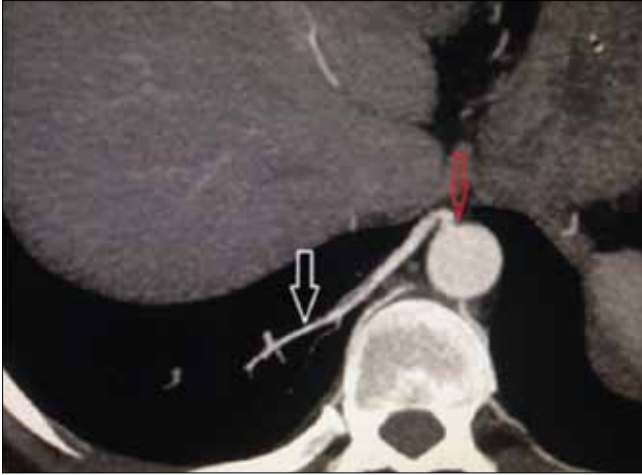
Hemoptizi hastalarının çoğunluğu minimal iken, %5 den azı hayatı tehlikeye neden olan ve acil müdahale gerektirecek kadar şiddetli olan masif hemoptiziye sahiptir (2). Masif hemoptizi genellikle büyük miktarda kan ekspektorasyonu ve/veya hızlı oranda kanama olarak tanımlanır. Genellikle 24 saatte ekspektore edilen kan miktarı 100 ml den çok olduğu zaman masif hemoptizi olarak tanımlanmasına rağmen evrensel olarak kabul edilen spesifik bir miktar yoktur (3-9). Ayrıca tek başına büyük miktarda kan ekspektorasyonunun masif hemop-

tizi olarak tanımlanmaması ile birlikte, hastanın hayatını tehlikeye sokacak kadar çok kan miktarı şiddetli hemoptizinin doğru ve fonksiyonel bir tanımı olabilir (4, 5).

Hava yoluna kaçarak asfiksiye neden olmanın yanında, kardiyovasküler kollapsta neden olacak kadar çok kan kaybı genellikle ölüme neden olur. Tedavi edilemeyen masif hemoptiziden kaynaklanan mortalite oranı genellikle %50'den fazladır (6).

AKCİĞERİN ARTERYEL ANATOMİSİ VE HEMOPTİZİNİN PATOFİZYOLOJİK NEDENLERİ

Akciğerlerin kanlanmasını sağlayan bronşiyal arter ve pulmoner arter olmak üzere iki ana arteriyel sistemi vardır. Aynı zamanda gaz değişiminide sağlayan pulmoner arteriyel sistem, akciğerlerin %99 oranında



Resim 1. İnen aorta kökenli ektopik bronşial arterin CT anjiyografide görünümü

kan ihtiyacını sağlar. Bronşiyal arteriyel sistem, gaz değişimini sağlamaksızın ekstra ve intrapulmoner hava yolları ile pulmoner vasküler yapıların beslenmesini sağlar. Bronşiyal arteriyel sistem, bunun yanında mediastinal lenf nodları, sinirler, visseral plevra, özefagus ve aortanın vasovazorumları aracılığıyla beslenmesine de yardımcıdır (4). Bronşiyal arterler, tedavi edilebilir hemoptizilerin ana kaynağıdır (5). Endovasküler tedavilerden önce bronşiyal arterlerin orijinini araştırmak çok önemlidir, çünkü bronşiyal arterlerin %30'u anormal orijine sahiptirler. Bronşiyal arterlerin büyük çoğunluğu desenden aortanın üst kısımlarından köken alırlar. Eğer T5-T6 düzeyindeki aorta bölümünden köken alırsa ortotopik bronşiyal arterler olarak tanımlanır. Subklavyan arter, brakiosefalik trunkus, tiroservikal trunkus, internal mammaryan arter, koroner arter ve abdominal aorta gibi aortanın dalları ve/veya diğer seviyelerden köken alırsa ektopik bronşiyal arterler olarak tanımlanırlar (4, 6, 10, 11) (Resim 1).

Genellikle iki veya üç bronşiyal arter dalları ana bronş ile paralel seyrederek ve peribronşial alanda birbirleri ile anastomoz yaparlar (12). Bu pleksuslardan köken alan arterioller bronşun muskuler tabakasını perforer eder ve submukozal seyreden bir pleksus oluştururlar. Normalde bronşiyal arterioller proksimalde 1,5 mm'den ve çok distalde de 0,5 mm'den incedir. Proksimalde 2 mm'den kalın oldukları zaman hipertrofik olarak düşünülürler ve hemoptizilerin potansiyel kaynaklarıdır (13, 14).

Pulmoner arterler, sağ ventrikülden çıkan ana pulmoner arterden köken alıp akciğerlere oksijensiz kan taşır. Sağ ve sol pulmoner arterler akciğer köküne ilerler, akciğerlerin içinde ana bronşun posterolateralinde ilerler ve posterior yüzeylerde lobar ve segmental dallar verirler. Pulmoner arterlerin terminal dalları alve-

ol duvarlarında kapillerlere ayrılır. Pulmoner arteriyel kanamaların potansiyel sebepleri tüberküloz, akciğer apsisi, aspergillozis ve nekrotizan akciğer karsinomu gibi nekroza neden olan sebepler, Behçet hastalığı veya Hughes-Stoyin sendromu gibi vaskülitler, Swan-ganz kataterinin neden olduğu iyatrojenik travmalar ve pulmoner arteriovenöz malformasyonlardır (5).

Hemoptizi, kronik inflamatuvar süreçlerin neden olduğu plevral adezyon bölgelerinde ve pulmoner ligamanlar boyunca oluşan revaskularizasyonlar ve pulmoner arteriyel dolaşım ile anastomozlara bağlı olarak nonbronşiyal sistemik arterlerden de köken alabilir. Nonbronşiyal arterler genellikle inferior frenik arterlerden, muskulofrenik ve perikardiyodiafragmatik arterler, posterior interkostal arterler, tiroservikal trunkus, internal mammaryan arterler ve subklavyan arterler kaynaklıdır (4).

Düşük basınçlı pulmoner sistemden kaynaklanan hemoptizi düşük kan kaybına neden olurken, sistemik arter kaynaklı yüksek basınçlı bronşiyal arterden olan kanamalar daha yüksek miktardır. Tedavi gerektiren şiddetli hemoptizi vakalarının %90'ı bronşiyal arter kaynaklı iken, %5'i pulmoner arter kaynaklıdır, geri kalan %5'lik kısmını ise nonbronşiyal sistemik arter kaynaklı kanamalar oluşturur (5). Çok nadiren de hemoptiziler pulmoner ve bronşiyal ven ve kapillerler kaynaklı olabilir. Aynı hastada bronşiyal arterden olan kanamanın nonbronşiyal ve pulmoner arterlerden olan kanama ile birlikte olabileceği de gösterilmiştir (15-18).

Pulmoner dolaşım; tromboembolik hastalıklar, vaskülitik bozukluklar veya hipoksik vazokonstriksiyon gibi sebeplerle baskı altına girdiği zaman, çevre anastomotik damarların bronşiyal arterlere sağladığı kan akımı artar, bronşiyal arterlerin duvarı hipertrofik hale gelir, bronş ve alveoller içine kanama ihtimali artar. Bronşiektazi, kronik bronşit, tüberküloz, mikotik akciğer enfeksiyonları, akciğer apsisi, kronik inflamatuvar hastalıklar ile birlikte neoplastik hastalıklar anjiyogenik büyüme faktörlerin salgılanmasını sağlayarak pulmoner damar neovaskularizasyona neden olurlar. Bu yeni kollateral damarlar frajildir ve hava yolu içine kanama eğilimindedirler (19-21).

HEMOPTİZİNİN NEDENLERİ

Hemoptizinin öncelikli olarak akut ve kronik bronşit, pnömoni, tüberküloz ve akciğer kanseri gibi yaygın sebepleri vardır.

Enfeksiyonlar

Enfeksiyonlar, hemoptizilerin yaklaşık olarak %60-70'lik kısmını oluşturan en yaygın nedendir. Enfeksiyona bağlı olarak mukozal yüzeyde süperfisyel kan damar-

Tablo 1. Hemoptizi ve hematemez ayırıcı tanısında kullanılan parametreler

	Hemoptizi	Hematemez
Başlangıç	Öksürükle kan gelmesi	Kan kusulması
Görünüm	Köpüklü, balgam ile karışık	Köpük yok, Bol partiküllü
Renk	Parlak kırmızı	Kahve telvesi renginde
pH	Alkali	Asidik
İçerik	Lökosit, hemosiderin yüklü makrofajlar, mikroorganizmalar	Gıda parçaları
Feçes	GGK testi negatif	GGK testi pozitif

larının çatlamasına neden olan inflamasyon ve ödem gelişir (22). Amerika’da yapılan bir çalışmada tüm hemoptizi olgularının %26’sını bronşitler, %10’unu pnömoniler ve %8’ini de tüberkülozların oluşturduğu belirtilmiştir (23). Staf. Aureus ve Psödomonas Aeuerginoza gibi invaziv bakteriler veya aspergillus species gibi mantarlar hemoptizinin kaynağı olan yaygın enfeksiyöz ajanlardır. İnfluenza gibi virüslerde şiddetli hemoptizinin sebebi olabilirler. Pulmoner Kaposi sarkomuna yol açan HIV virüsü de hemoptiziye neden olabilir (24, 25).

Maligniteler

Primer akciğer kanserlerinin Amerika’da hemoptizilerin %23 nedeni olduğu ifade edilmektedir. Bronkojenik karsinomlar; hemoptiziden sorumlu akciğer kanserinin %5-44’ünü oluştururlar. Kanser in süperfisyal mukozal invazyonu, kan damarları içinde kansere bağlı erozyon gelişmesi veya vasküler tutulum gibi nedenlerle hemoptizi gelişebilir. Obstruktif lezyona sekonder gelişen enfeksiyonlar da hemoptiziye neden olabilir (23, 26, 27).

Pulmoner venöz hipertansiyon

Pulmoner venöz hipertansiyonla sonuçlanan kardiyovasküler durumlar kardiyak hemoptiziye sebep olabilirler. Bunun en yaygın nedeni; sol ventrikül disfonksiyonuna bağlı sistolik kardiyak yetmezliktir. Diğer kardiyovasküler nedenler şiddetli mitral stenoz ve pulmoner embolizmdir (28).

İdiopatik Hemoptizi

İdiopatik hemoptizi dışlanan bir tanıdır. Hastaların %7-34’ünde çok dikkatli bir çalışmaya rağmen hemoptizi sebebi tanımlanamamaktadır. İdiopatik hemoptizilerde prognoz genellikle iyidir ve hemoptizi

genellikle bu hastaların 6 aylık takibinde son bulur (21, 29-31).

ÇOCUKLARDA HEMOPTİZİ

Çocuklarda hemoptizinin major sebebi alt solunum yolu enfeksiyonlarıdır. İkinci yaygın sebep genellikle 4 yaşından küçüklerde daha sık rastlanılan yabancı cisim aspirasyonlarıdır. Diğer önemli sebep kistik fibrozise sekonder gelişen bronşiektazidir. Akciğer kontüzyonuna neden olan ciddi travmalara bağlı da hemoptizi gelişebilir (32-33).

KLİNİK

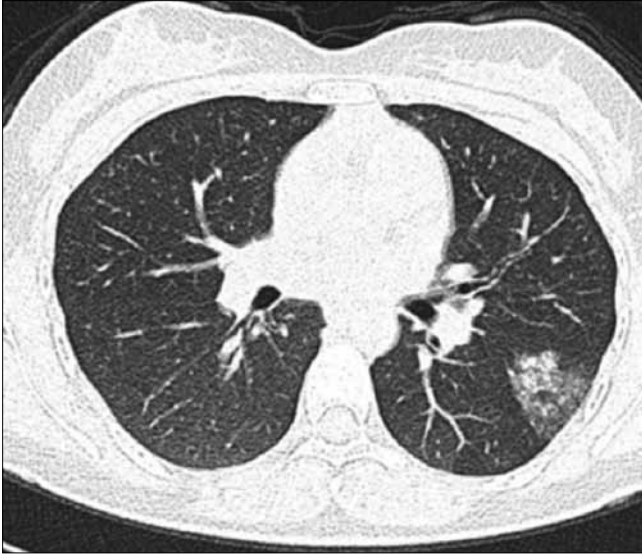
Hasta öyküsü özellikle hemoptizi- hematemez ayırımı için çok faydalıdır. Hasta öyküsü, kanamanın anatomik lokalizasyonunu belirlemede ve hemoptizi ve psödohemoptizi ayırımı yapmada da yardımcı olabilir. Yaş, beslenme durumu ve komorbid hastalıklar gibi faktörler tanıda ve hemoptizinin yönetilmesinde yardımcı olabilir (34, 35) (Tablo 1).

Hemoptizi şüphesi varsa, sorgulama respiratuar sistem üzerine odaklanmalıdır. Hemoptiziye yaklaşımda ilk adım, kanın gerçekten solunum sisteminden gelip gelmediğinin tespit edilmesi olmalıdır. Solunum sistemi dışından kaynaklanan kanamanın ağız yoluyla atılması olarak tanımlanan psödohemoptizi, hemoptizi ile sık karışan bir klinik durumdur. Örneğin, nazofarenksten gelen kan larenksi irrite ederek öksürüğe neden olur ve hemoptizi ile karışabilir.

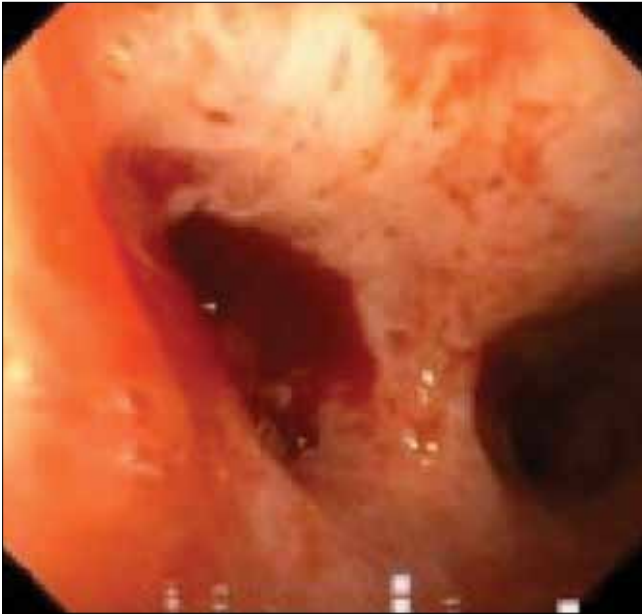Önceki hemoptizi periyotlarının olup olmadığının ve önceki epizotlardaki tanısının ne olduğunun belirlenmesi tanı açısından önemlidir. Bir yılda birkaç kez tekrarlayan hemoptizi sigara içen kronik bronşitli hastalarda yaygındır. Çünkü akciğer kanseri için yüksek risk teşkil eden bu hastalarda sigara önemli bir risk faktörüdür. Kronik obstruktif akciğer hastalığında hemoptizi için bağımsız bir risk faktörüdür (36). Çevresel asbestos, arsenik, krom, nikel ve önemli eterlerin maruziyeti hemoptizi riskini artıran faktörlerdir.

İntratorasik endometriozise bağlı mensle ilişkili hemoptizi (Katamenial hemoptizi) de hemoptizi nedeni olabilir (37). Bu hastalarda hemoptizinin menstrual siklusla korelasyon gösteriyor olması ve menstrual dönemde bazen radyolojik hemoptizi odaklarının gösterilebilmesi tanı ve lokalizasyon açısından önemlidir (Resim 2).

Seyahat öyküsü de yardımcı olabilir. Tüberküloz ve parazitik etyoloji dünyanın bir çok yerinde yaygındır. Bu bölgelere seyahat öyküsü olan hemoptizi hastaları endemik hastalıklar açısından da dikkatle incelenmelidir (37-39).



Resim 2. Sol akciğer alt lob superiyor segmentte katameniyal hemoptizi odağının mens döneminde buzlu cam dansitesinde görünümü



Resim 3. Bronkoscopide sol ana bronş kaynaklı tümoral lezyona bağlı hemoptizi odağı

FİZİK MUAYENE

Ekspektore edilen kanın incelenmesi kanamanın kaynağını lokalize etmekte yardımcı olabilir. Hemoptizi hastalarının vital bulguları, pulse oksimetri ölçüm seviyeleri, ateş takipleri, taşikardi, takipne, kilo kaybı ve hipoksi durumları dikkatle takip edilmelidir. Cilt ve mukozal membranlardaki siyanoz, solgunluk, ekimoz gibi renk değişimleri ve telenjektaziler kanamanın kanıtı olabilirler (34).

Boyun, aksilla ve skalen bölgedeki lenf nodu muayenesi malign hastalıklar açısından haberci olabilir. Kardiyovasküler muayene açısından juguler venöz dolgunluk, ödem, ek ses ve üfürümlerin varlığına dikkat edilmelidir (40).

TANI

Hemoptizi de tanısıl tetkikler arasında direk akciğer grafileri, bronkoskopi, bilgisayarlı tomografi (BT), BT anjiyografi ve Dijital Substraction Anjiography (DSA) yer alır.

Akciğer Grafileri

Akciğer grafisi, hemoptizili hastalarda ucuz, hızlı ve kolay uygulanabilir, ilk değerlendirme yöntemidir (1, 6, 8, 19). Akciğer grafisi kanama odağını lateralize etmede ve kanama ile ilgili akciğer alanını lokalize etmede yardımcıdır. Kanama alanındaki altta yatan parankimal veya plevral enfeksiyon, kronik akciğer hastalıkları, ateletazi, kaviter lezyonlar ve alveolar hemorajiye bağlı alveolar kontuzyon gibi anormallikleri göstermede de yardımcıdır (19, 41). Buna rağmen akciğer grafisinin sensitivitesi düşüktür. Yapılan çalışmada akciğer grafisinin pozitif diagnostik bulgusu %25'ten 50'ye kadar geniş bir aralıkta bulunmuştur (27, 30, 42). Bu nedenle akciğer grafisi negatif olarak değerlendirilen hastaların tomografi ve/veya bronkoskopi ile değerlendirilmesi gereklidir.

Bronkoskopi

Bronkoskopi özellikle masif hemoptizilerin tanısı ve lokalize edilmesinde primer metod olarak düşünülmektedir (43). Bronkoskopi rijit veya fleksibl uygulama yöntemleri ile hava yollarındaki aktif kanamaların gösterilmesinde oldukça yardımcıdır. Rijit bronkoskopi anestezi gerektiren bir işlem olduğu halde, endobronşial kanamaların kontrolünde efektif kullanılabilirken, genel anestezi gerektirmeyen ve bronkoskopi ünitesinde veya yoğun bakım ünitesinde kullanım kolaylığı olan ve daha sık kullanılan fiberoptik bronkoskopi ile kanama kontrolü sağlama imkânı daha kısıtlıdır (6, 19).

Bronkoskopi ile kanama odağını lokalize etmek, özellikle masif hemoptizilerde kanamanın görüntü netliğini bozması nedeniyle zor olabilir. Yapılan çalışmalarda masif hemoptizilerde kanama odağını bronkoskopi ile tam tespit etme oranı %45'ten %70'e kadar değişik oranlarda verilmiştir (Resim 3) (8, 27).

Bronkoskopi ile hemoptizili hastalarda altta yatan nedenin tespit edilme oranı tomografiye göre daha düşüktür. Yapılan çalışmada hemoptizili hastalarda bronkoskopi ile altta yatan nedeni tespit etme oranı

%8 iken, tomografi ile bu oran %77'ye çıkmaktadır. Yinede özellikle distal bronşiyal yapılarda lokalize endobronşiyal lezyonlar hakkında görüntüleme yaparak daha fazla bilgi sağlanması açısından bronkoskopi vazgeçilmez bir yöntemdir (19). Ayrıca bronkoskopi ile soğuk salin solüsyonu, balon şişirilmesi veya lazer koagülasyon yöntemleri kullanılarak kanama odağı kontrol altına alınabilir (44).

Multidedektör Tomografi ve BT Anjiyografi

Bilgisayarlı Tomografi kontrast madde kullanılarak hemoptizili hastalarda akciğer parankimi, hava yolları ve torasik damarlar hakkında faydalı bilgiler veren noninvaziv bir alettir. Tomografi %63 den %100'e kadar hemoptizili hastalarda kanama odağını tespit edebilir ve altta yatan bronşiektazi, pulmoner enfeksiyonlar, akciğer kanseri gibi potansiyel sebepleri ortaya koyabilir (27, 41, 45, 46). Ayrıca endobronşiyal lezyonlarda sensitivite değeri %90 civarındadır. Yinede hemoptizili hastalarda endobronşiyal lezyona benzer görünümü nedeni ile hematomlar tomografinin sınırlayıcılarından Bu hastalarda bronkoskopi tanı açısından ilk akılda tutulması gereken tetkiktir ve bronkoskopi ile BT'yi konfirme etmek tanı açısından altın standarttır (19, 47). Hemoptizili hastalarda bronkopik değerlendirmeden önce mutlaka tomografik değerlendirme önerilmektedir (5, 48).

Multidedektör tomografiler torasik vasküler yapının detaylarını gösterebilir ve bronşiyal ve nonbronşiyal sistemik arter kaynaklı kanama odakları daha net bir şekilde ortaya çıkarılabilir (49). Hemoptizi hastalarında anjiyografik değerlendirme mutlaka bronşiyal ve nonbronşiyal arterlerin yanında pulmoner arterial dolaşımı da içine almalıdır. Bu şekilde kanama odağının hangi vasküler yapılardan olduğu net bir şekilde ortaya çıkarılabilir ve endovasküler tedavilerin ve embolizasyonların hemoptizi hastalarında başarı şansı artar ve rekürrens ihtimali azaltılmış olur (18).

Hemoptizi hastalarında kapsamlı bir kontrastlı BT değerlendirmesi için mediastendeki normal veya hipertrofik bronşiyal arterler mutlaka ayrıntılı bir şekilde gösterilmelidir. Gerekirse reformat görüntüler oluşturularak daha demonstratif görüntüler elde edilebilir. Anatomik varyasyon gösteren bronşiyal arterler özellikle hipertrofik oldukları zaman aortik ark seviyesinde genellikle desenden aorta ile bağlantılı şekilde aksiyal görüntülemelerde veya 2d ve 3d görüntülemelerde çok net şekilde gösterilebilirler (13).

Nonbronşiyal sistemik arterler de, parankimal anormallikler ve plevral yapışıklıklar durumunda vasküler yapıların genişlemesine bağlı olarak hemoptizi ile ilişkili olabilirler. Genellikle aortanın dallarından ve interkostal

arterlerden kanlanan bu yeni vasküler oluşumlar BT ile çok net bir biçimde ortaya konulabilir (50, 51).

Pulmoner arterlerde; neoplastik hastalıklarda, akciğer apselerinde, fungal hastalıklarda hemoptizinin kaynağı olabilirler. Pulmoner arter psödoanevrizması (Rasmussen anevrizması) akciğer apsesi, fungal enfeksiyonlar, septik emboli, bronşiektazi ve akciğer kanserlerinde olabilen değişikliklerdir. Bu anevrizmalar BT'de genellikle nodüler veya kaviter lezyonlar şeklinde görülürler (52). Behçet hastalığı ve pulmoner arteriovenöz malformasyonlar ve gerçek pulmoner arter anevrizmaları da hemoptizi sebebi olabilirler. Bu malformasyonlarda pulmoner BT anjiyografi tanı açısından altın standarttır (53, 54).

Dijital Anjiyografi (DSA)

DSA daha önceden BTanjiyografi gibi tetkiklerle kanama odağı tespit edilmiş hastalarda endovasküler tedavi imkânı sağlayabilen hem diagnostik hem de bir terapotik yöntemdir. Bronşiyal arter embolizasyonunun T9 –T12 düzeyinde aortadan kaynaklanan Adam Kiewicz arterinin yanlılıkla embolizasyonu sonucu spinal kort iskemisi gibi önemli bir komplikasyon riski mevcuttur (55-59).

TEDAVİ

Hemoptiziyi yönetmenin üç temel amacı vardır; aspirasyonun önlenmesi, kanamanın durdurulması ve altta yatan nedenin tedavi edilmesidir. Solunum sıkıntısı ve hipoksik olan olgular entübe edilmeli ve endobronşiyal kan ve pıhtı artıkları derhal aspire edilmelidir. Bu hastalarda en geç ilk 48 saatte bronkoskopi yapılması önerilmektedir. Bronkoskopi, kanama odağının lokalize edilmesi yanında kanama odağının buzlu veya adrenalinli serum fizyolojikle yıkanması, kanayan bölgeye balonla tampon uygulanması, malign olgularda kanama odağının elektrokoter, lazer ya da argon plazma gibi yöntemlerle koagüle edilmesi imkanı sağlar.

Son yıllarda endovasküler embolizasyon tedavileri, seçilmiş hastalarda çok efektif ve minimal invaziv bir prosedür olarak kullanılmaktadır. Endovasküler embolizasyon definitif bir tedavi sağladığı gibi frajil hipertrofik damarlar içindeki basıncı azaltarak cerrahi öncesi akut durumun stabilize edilmesi ve perioperatif kanama riskini azaltması açısından da faydalı olmaktadır (5, 7, 60). Tedavi gerektiren masif hemoptizilerden genellikle bronşiyal arterler sorumlu olduğu için, bronşiyal arter embolizasyonu sıklıkla uygulanan endovasküler embolizasyon prosedürüdür. Bu prosedür sayesinde %90'lara varan oranlarda kanama kontrolü sağlanabilir (7, 61). Bronşiyal arter embolizasyonunun

yanı sıra, kanama kaynağı nonbronşiyal sistemik arter veya pulmoner arterler ise bu damarlarında embolizasyon ile tedavisi mümkündür(18, 62).

Literatürde masif hemoptizi hastalarında cerrahi tedavi seçeneği öncelikli tedavi metodu olarak düşünülmektedir. Hemoptizinin altında yatan neden toraks travması veya iyatrojenik pulmoner vasküler yaralanma ise cerrahi tedavi altın standarttır (5, 7, 60). Her ne varki masif hemoptizili hastalarda acil servislerde uygulanan acil cerrahi işlemlerde %40'lara varan mortalite riski mevcuttur. Cerrahi sadece kanamanın kaynağı tek taraflı ve kolayca tanınabilmiş ise ve pulmoner rezervi rezeksiyon açısından yeterli hastalarda uygulanan bir işlemdir. Cerrahide pnömonektomi, lobektomi, segmentektomi, wedge rezeksiyon, plombage, torakoplasti, kavernostomi, devaskularizasyon ve bronşiyal arter ligasyonu yapılan işlemlerdir. İlk yayınlarda cerrahi tedavinin mortalitesi yüksekken, son yıllarda yapılan cerrahi sonuçları daha iyi görülmektedir. Cerrahi sonrası nüks oranı diğer tedavi seçeneklerine göre daha düşüktür. Buda prognozu olumlu etkilemektedir (60, 63).

KAYNAKLAR

- Jeudy J, Khan AR, Mohammed TL, et al. ACR. Appropriateness Criteria hemoptysis. J Thorac Imaging 2010;25:W67-9. [\[CrossRef\]](#)
- Lordan JL, Gascoigne A, Corris PA. The pulmonary physician in critical care. Illustrative case 7: Assessment and management of massive haemoptysis. Thorax 2003;58:814-9. [\[CrossRef\]](#)
- Ibrahim, WH. Massive haemoptysis: the definition should be revised. Eur Respir J 2008;32:1131-2. [\[CrossRef\]](#)
- Yoon W, Kim JK, Kim YH, et al. Bronchial and non-bronchial systemic artery embolization for life-threatening hemoptysis: a comprehensive review. Radiographics 2002;22:1395-409. [\[CrossRef\]](#)
- Jean-Baptiste E. Clinical assessment and management of massive hemoptysis. Crit Care Med 2000;28:1642-7. [\[CrossRef\]](#)
- Chun JY, Morgan R, Belli AM. Radiological management of hemoptysis: a comprehensive review of diagnostic imaging and bronchial arterial embolization. Cardiovasc Intervent Radiol 2010;33:240-50. [\[CrossRef\]](#)
- Andersen, PE. Imaging and interventional radiological treatment of hemoptysis. Acta Radiol 2006;47:780-92. [\[CrossRef\]](#)
- Bruzzi JF, Remy-Jardin M, Delhaye D, et al. Multi-detector row CT of hemoptysis. Radiographics 2006;26:3-22. [\[CrossRef\]](#)
- Pump KK. The bronchial arteries and their anastomoses in the human lung. Dis Chest 1963; 43:245-55. [\[CrossRef\]](#)
- Hartmann IJ, Remy-Jardin M, Menchini L, et al. Ectopic origin of bronchial arteries: assessment with multidetector helical CT angiography. Eur Radiol 2007;17:1943-53. [\[CrossRef\]](#)
- Caldwell EW, Siekert RG, Lininger R, et al. The bronchial arteries; an anatomic study of 150 human cadavers. Surg Gynecol Obstet 1948;86:395-412.
- Khalil A, Fartoukh M, Tassart M, et al. Role of MDCT identification of the bleeding site and the vessels causing hemoptysis. AJR Am J Roentgenol 2007;188:W117-25. [\[CrossRef\]](#)
- Yoon YC, Lee KS, Jeong YJ, et al. Hemoptysis: bronchial and non-bronchial systemic arteries at 16-detector row CT. Radiology 2005;234:292-8. [\[CrossRef\]](#)
- Yildiz AE, Ariyurek OM, Akpınar E ve ark. Multidetector CT of bronchial and non-bronchial systemic arteries. Diagn Interv Radiol 2011;17:10-7.
- Jaitovich A, Harmath C, Cuttica M. Pulmonary vein stenosis and hemoptysis. Am J Respir Crit Care Med 2012;185:1023. [\[CrossRef\]](#)
- Youssef AI, Escalante-Glorsky S, Bonnet RB, et al. Hemoptysis secondary to bronchial varices associated with alcoholic liver cirrhosis and portal hypertension. Am J Gastroenterol 1994; 89:1562-3.
- Park MS. Diffuse alveolar hemorrhage. Tuberc Respir Dis (Seoul) 2013;74:151-62. [\[CrossRef\]](#)
- Noë GD, Jaffé SM, Molan MP. CT and CT angiography in massive haemoptysis with emphasis on pre-embolization assessment. Clin Radiol 2011;66:869-75. [\[CrossRef\]](#)
- Sirajuddin A, Mohammed TL. A 44-year-old man with hemoptysis: a review of pertinent imaging studies and radiographic interventions. Cleve Clin J Med 2008;75:601-7. [\[CrossRef\]](#)
- McDonald, DM. Angiogenesis and remodeling of airway vasculature in chronic inflammation. Am J Respir Care Med 2001;164:39-45. [\[CrossRef\]](#)
- Menchini L, Remy-Jardin M, Faivre JB, et al. Cryptogenic haemoptysis in smokers: angiography and results of embolization in 35 patients. Eur Respir J 2009;34:1031-9. [\[CrossRef\]](#)
- Weinberger SE, Braunwald E. Cough and hemoptysis. In: Harrison's Principles of Internal Medicine, 15th ed. New York: McGraw-Hill. 2001:203-6.
- Reisz G, Stevens D, Boutwell C, et al. The causes of hemoptysis revisited. A review of the etiologies of hemoptysis between 1986 and 1995. Mo Med 1997;94:633-5.
- Bond D, Vyas H. Viral pneumonia and hemoptysis. Crit Care Med 2001;29:2040-1. [\[CrossRef\]](#)
- Nelson JE, Forman M. Hemoptysis in HIV-infected patients. Chest 1996;110:737-43. [\[CrossRef\]](#)
- Santiago S, Tobias J, Williams AJ. A reappraisal of the causes of hemoptysis. Arch Intern Med 1991;151:2449-51. [\[CrossRef\]](#)
- Hirshberg B, Biran I, Glazer M, et al. Hemoptysis: etiology, evaluation, and outcome in a tertiary referral hospital. Chest 1997;112:440-4. [\[CrossRef\]](#)
- Anish EJ, Mayewski RJ. Pulmonary embolism. In: Black ER, ed. Diagnostic strategies for common medical problems. Philadelphia: American College of Physicians, 1999:325-37.
- Set PA, Flower CD, Smith IE, et al. Hemoptysis: comparative study of the role of CT and fiberoptic bronchoscopy. Radiology 1993;189:677-80. [\[CrossRef\]](#)
- Herth F, Ernst A, Becker HD. Long-term outcome and lung cancer incidence in patients with hemoptysis of unknown origin. Chest 2001;120:1592-4. [\[CrossRef\]](#)
- Adelman M, Haponik EF, Bleeker ER, et al. Cryptogenic hemoptysis. Clinical features, bronchoscopic findings, and natural history in 67 patients. Ann Intern Med 1985;102:829-34. [\[CrossRef\]](#)

32. Pianosi P, al-sadoon H. Hemoptysis in children. *PediatrRev* 1996;17:344-8. [\[CrossRef\]](#)
33. Godfrey S. Hemoptysis in children. *Pediatr PulmonolSuppl* 2004;26:177-9. [\[CrossRef\]](#)
34. Corder R. Hemoptysis. *Emerg Med Clin North Am* 2003;21:421-35. [\[CrossRef\]](#)
35. Camacho JR, Prakash UB. 46-year-old man with chronic-hemoptysis. *Mayo Clin Proc* 1995;70:83-6. [\[CrossRef\]](#)
36. Humphrey LL, Teutsch S, Johnson M; U.S. Preventive Services Task Force. Lung cancer screening with sputum cytologic examination, chest radiography, and computed tomography. *Ann Intern Med* 2004;140:740-53. [\[CrossRef\]](#)
37. Procop GW, Marty AM, Scheck DN, et al. North American paragonimiasis. A case report. *Acta Cytol* 2000;44:75-80. [\[CrossRef\]](#)
38. Soni PN, Reddy I, Rauff S. Pneumonia and severe haemoptysis. *Lancet* 1998;352:198. [\[CrossRef\]](#)
39. Procop GW, Marty AM, Scheck DN, et al. North American paragonimiasis. A case report. *Acta Cytol* 2000;44:75-80. [\[CrossRef\]](#)
40. Gregory RK, Chang J, Singh R, Powles TJ. Clubbing, arthralgia and haemoptysis in a patient with metastatic carcinoma of the breast. *Ann Oncol* 1996;7:756-7. [\[CrossRef\]](#)
41. Hsiao EI, Kirsch CM, Kagawa FT, et al. Utility of fiberoptic bronchoscopy before bronchial artery embolization for massive hemoptysis. *AJR Am J Roentgenol* 2001;177:861-7. [\[CrossRef\]](#)
42. Revel MP, Fournier LS, Hennebique AS, et al. Can CT replace bronchoscopy in the detection of the site and cause of bleeding in patients with large or massive hemoptysis? *AJR Am J Roentgenol* 2002;179:1217-24. [\[CrossRef\]](#)
43. Karmy-Jones R, Cuschieri J, Vallières E. Role of bronchoscopy in massive hemoptysis. *Chest Surg Clin N Am* 2001;11:873-906.
44. Haponik EF, Fein A, Chin R. Managing life-threatening hemoptysis: has anything really changed? *Chest* 2000;118:1431-5. [\[CrossRef\]](#)
45. Naidich DP, Funt S, Ettenger NA, et al. Hemoptysis: CT-bronchoscopic correlations in 58 cases. *Radiology* 1990;177:357-62. [\[CrossRef\]](#)
46. Abal AT, Nair PC, Cherian J. Haemoptysis: aetiology, evaluation and outcome - a prospective study in a third-world country. *Respir Med* 2001; 95:548-52. [\[CrossRef\]](#)
47. Khalil A, Soussan M, Mangiapan G, et al. Utility of high-resolution chest CT scan in the emergency management of haemoptysis in the intensive care unit: severity, localization and aetiology. *Br J Radiol* 2007;80:21-5. [\[CrossRef\]](#)
48. McGuinness G, Beacher JR, Harkin TJ, et al. Hemoptysis: prospective high-resolution CT/bronchoscopic correlation. *Chest* 1994;105:1155-62. [\[CrossRef\]](#)
49. Remy-Jardin M, Bouaziz N, Dumont P, et al. Bronchial and nonbronchial systemic arteries at multi-detector row CT angiography: comparison with conventional angiography. *Radiology* 2004;233:741-9. [\[CrossRef\]](#)
50. Remy J, Remy-Jardin M, Bonnel F, Masson P. Spiral (helical) CT of tracheobronchial diseases. *J Radiol* 2000;81:201-16.
51. Yoon W, Kim YH, Kim JK, et al. Massive hemoptysis: prediction of nonbronchial systemic arterial supply with chest CT. *Radiology* 2003;227:232-8. [\[CrossRef\]](#)
52. Sbano H, Mitchell AW, Ind PW, et al. Peripheral pulmonary artery pseudoaneurysms and massive hemoptysis. *AJR Am J Roentgenol* 2005;184:1253-9. [\[CrossRef\]](#)
53. Hiller N, Lieberman S, Chajek-Shaul T, et al. Thoracic manifestations of Behçet disease at CT. *Radiographics* 2004;24:801-8. [\[CrossRef\]](#)
54. Gossage JR, Kanj G. Pulmonary arteriovenous malformations. A state of the art review. *Am J Respir Crit Care Med* 1998;158:643-61. [\[CrossRef\]](#)
55. Ramakantan R, Bandekar VG, Gandhi MS, et al. Massive hemoptysis due to pulmonary tuberculosis: control with bronchial artery embolization. *Radiology* 1996;200:691-4. [\[CrossRef\]](#)
56. Mal H, Rullon I, Mellot F, et al. Immediate and long-term results of bronchial artery embolization for life-threatening hemoptysis. *Chest* 1999;115:996-1001. [\[CrossRef\]](#)
57. Tanaka N, Yamakado K, Murashima S, et al. Superselective bronchial artery embolization for hemoptysis with a coaxial microcatheter system. *J Vasc Interv Radiol* 1997;8:65-70. [\[CrossRef\]](#)
58. Wong ML, Szkup P, Hopley MJ. Percutaneous embolotherapy for life-threatening hemoptysis. *Chest* 2002;121:95-102. [\[CrossRef\]](#)
59. Shamji MF, Maziak DE, Shamji FM, et al. Circulation of the spinal cord: an important consideration for thoracic surgeons. *Ann Thorac Surg* 2003;76:315-21. [\[CrossRef\]](#)
60. Swanson KL, Johnson CM, Prakash UB, et al. Bronchial artery embolization: experience with 54 patients. *Chest* 2002;121:789-95. [\[CrossRef\]](#)
61. Fernando HC, Stein M, Benfield JR, et al. Role of bronchial artery embolization in the management of hemoptysis. *Arch Surg* 1998; 133:862-6. [\[CrossRef\]](#)
62. Ianniello A, Carrafiello G, Nicotera P, et al. Endovascular treatment of a ruptured pulmonary artery aneurysm in a patient with Behçet's disease using the Amplatzer Vascular Plug 4. *Korean J Radiol* 2013;14:283-6. [\[CrossRef\]](#)
63. Jean-Baptiste E. Clinical assessment and management of massive hemoptysis. *Crit Care Med* 2000;28:1642-7. [\[CrossRef\]](#)