

# ÖZOFAGUS KANSERİNDE LENFADENEKTOMİNİN YERİ

## THE IMPORTANCE OF LYMPHADENECTOMY IN ESOPHAGEAL CARCINOMA

**Ahmet Feridun Işık**

Gaziantep Üniversitesi Tıp Fakültesi, Göğüs Cerrahisi Anabilim Dalı, Gaziantep, Türkiye

**e-mail:** abaybora@msn.com

doi:10.5152/tcb.2013.20

### Özet

Yemek borusu kanserlerinde cerrahi, tedavinin en önemli ayağını oluşturmaktadır. Ancak, çıkarma yönteminde, anastomoz tekniklerinden de öte, lenfadenektominin yeri tartışmalıdır. Yemek borusunun akkan dolaşımı diğer sindirim sistemi organlarından farklılık arzeder. Epitelial kanserlerin en önemli özelliği akkan bezlerine yayılabilmesidir. Bu aşamadan itibaren, genel olarak kanserin sistematik olduğu kabul edilir. Aynı şey özofagus kanserlerinde de söz konusudur. Çıkarma tekniği ne olursa olsun sağkalımı etkileyen en önemli etmen akkan dolaşımını yayılımıdır. Çıkarılan lenf bezi sayısının hem hastalığın evrelendirmesinde daha doğru sonuç verdiği hem de sağkalıma ciddi katkısı olduğu tıbbi yazından da anlaşılmaktadır. Çünkü, özofagus kanserinde ne yazık ki etkili bir kemoterapi rejimi henüz yoktur. Tartışmalar ne safhada olursa olsun, cerrahi seçenek halen yemek borusu kanserlerinde ilk aşamadır. Uygulamanın morbiditesi ve mortalitesinin nispeten yüksekliği göğüs cerrahlarının bu tedaviden kaçınması için bahane olamaz. Bu nedenle iki alan veya üç alan lenfadenektominin de eşlik ettiği kökten cerrahi işlemler ne yazık ki halihazırda bu hastalar için en önemli tedavi seçeneğidir.

**Anahtar kelimeler:** Özofagus, lenfadenektomi, cerrahi, özofajektomi

### Abstract

Surgery for esophageal carcinoma is the most important treatment option. However, beyond anastomotic techniques in resection, the importance of lymphadenectomy is controversial. The lymphatic circulation of esophagus is different from other organs of digestive system. One of the most prominent characteristics of esophageal cancer is its rapid spread to lymphatic ganglions which makes the cancer a systemic disease. By this stage cancer has become a systemic disease. Regardless of the resection technique that is used, the most important factor affecting patients' survival is lymphatic dissemination. It has been reported that the number of dissected lymph nodes provides accurate staging and contributes significantly to survival time. Efficient dissection is important because, unfortunately, there is no effective chemotherapy to treat esophageal cancer. Surgery is still the first step in the treatment of esophageal carcinoma. High morbidity and mortality should not be an excuse for thoracic surgeons to avoid this treatment option. Radical surgical procedures accompanied by two or three field lymphadenectomies are still the most reliable treatment methods.

**Key words:** Esophagus, lymphadenectomy, surgery, esophagectomy

### GİRİŞ

Yemek borusu kanserlerinde cerrahi, tedavinin en önemli ayağını oluşturmaktadır. Ancak, çıkarma yönteminde, anastomoz tekniklerinden de öte, lenfadenektominin yeri tartışmalıdır. Geçtiğimiz 100 yıllık süreçte, sindirim sistemi kanserlerinde lenf bezi disseksiyonunun önemi kavranmış ve uygulama gerekliliği konusunda çoğunlukla fikir birliği sağlanmışsa da yemek borusu kanserlerinde bu konu netleşmemiştir (1-4). Bu yazıda yemek borusu kanserlerinde lenf bezi metastazlarının sağkalım üzerindeki etkisi mümkün olduğunca tıbbi yazının ışığında irdelenecek ve tartışılacaktır.

### ANATOMİ

Yemek borusu (Özofagus) lokmaların mideye iletimini sağlayan bir organdır. Boyunda krikoid kıkırdak hizasında 6. boyun omuru seviyesinde alt yutağın (Hipofarenks) devamı olarak başlar, arka medyasteni katederek 10. torakal omur seviyesinde diyaframı geçerek batında ortalama 5 cm kadar seyrettikten sonra mideyle birleşir. Uzunluğu klinik olarak üst diş kavsinden yapınla ölçümlere göre 40-42 cm'dir. Yaş, cinsiyet ve kişinin boyunun uzunluğu bunu etkiler. Örneğin, yenidoğanda 18 cm, 3. yaşta 22 cm, 10. yaşta 27 cm'dir. Toplam 3 darlığı vardır. Birinci darlık aynı zamanda üst sfinkteri oluşturan

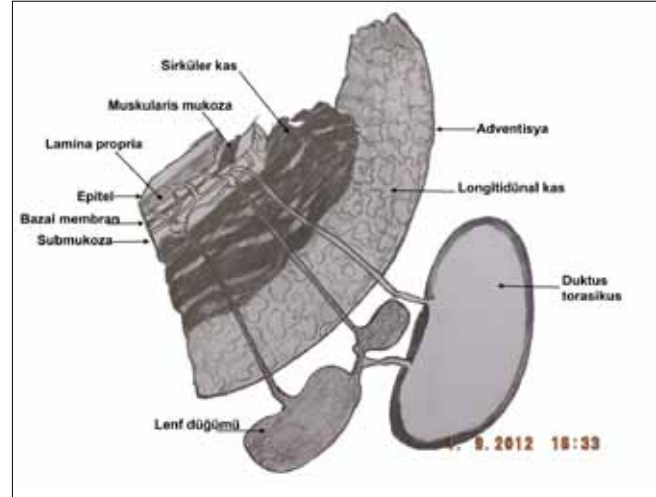
krikofarengal adalenin oluşturduğu, erişkinde ortalama 15 cm'de bulunan darlıktır. İkinci darlık yemek borusunun sol ana bronşu çaprazladığı 26 cm iken 3. darlık diyaframı geçtiği seviyedir. Üst sfinkter aynı zamanda sindirim kanalının en dar yeridir.

En içte mukoza, en dışta adventisyası bulunan yemek borusunun serozası yoktur. İki geniş akkan (Lenf) ağı mevcuttur. Mukoza ve submukoza ağı olarak bilinen bu iki sistem birbiriyle sıkı ilişkidir. Submukozal akkan ağı yemek borusu boyunca uzunlamasına aşağı ve yukarı doğru akar. Yemek borusunun 2/3 üst kısmında bu akım çoğunlukla yukarı doğru olurken, 1/3 alt kısımda aşağıya doğrudur (Şekil 1). Bu nedendir ki, alt uç tümörleri boyun akkan ağına, üst tümörleri de karın içi akkan ağına yayılım gösterebilir. Uzunlamasına seyreden akkan ağı kas tabakasını delerek adventisyadaki nispeten küçük akkan ağına akar. Bu bezlere bir numaralı istasyon veya paraözofageal akkan bezleri de denilir. Götürücü akkan kanalları boyunda paratrakeal ve derin servikal akkan düğümlerine boşalır. Üst torasik özofagus daha çok bu akkan düğümlerine boşalırken, alt torasik özofagusdan gelen akım subkarinal ve inferior ligament düğümlerine boşalır. Bu kısmın akkan akımı aynı zamanda üst gastrik akkan düğümlerine doğrudur (Şekil 2). Paratrakeal, trakeobronşiyal, arka medyasten, diyafragma, sol gastrik, çölyak ve küçük kurvatur lenf düğümleri 2 numaralı istasyon olarak adlandırılır. Boyun, hepatic, büyük kurvatur, preplorik ve dalak hiler akkan düğümleri ise 3 numaralı istasyon olarak bilinir (Tablo 1) (5). Eski evrelemede paraözofageal (1 numaralı istasyon) periözofageal (2 numaralı istasyon) akkan düğümlerindeki yayılımlar N1 olarak nitelendirilirdi (1-12). Bunların dışındaki lenf yayılımları ise M1A olarak belirtilirdi. Ancak son evreleme çalışmalarında M1A terimi kaldırıldı. Bu yeni evreleme sisteminde, lenf bezinin yerinden ziyade sayısı "N" durumunu belirlemektedir. Örneğin 1-2 akkan düğümünde saptanan metastaz N1 olarak değerlendirilirken 7 ve daha fazlası N3 olarak belirtilmiştir (Tablo 2) (13). Değişik çalışmalarda araştırmacılar özellikle klinik ve patolojik evrelemelerin sonuçlarına göre akkan düğüm haritaları ortaya koymuşlardır. Özellikle Japonya kaynaklı çalışmalarda 3 alan akkan düğümü çıkarılmasının önemine atfen, oldukça ayrıntılı lenfatik haritalar ortaya çıkarmışlardır (4). Bununla birlikte batı kaynaklı makalelerde daha basit haritalandırma kullanıldığını görüyoruz (8,9).

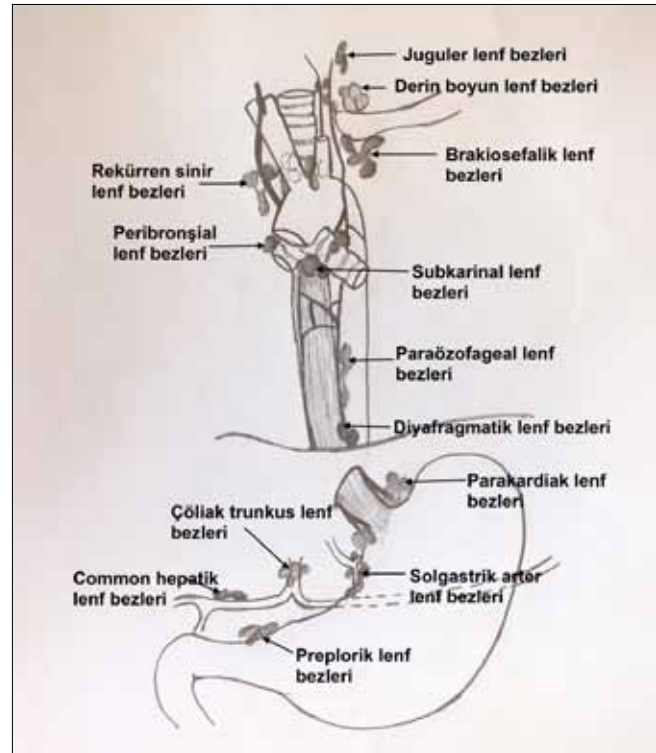
### ÖZOFAGUS KANSERİNDE CERRAHİ GEREKLİLİKLER VE LENFADENEKTOMİNİN TANIMI

İlk bakışta yemek borusunda kanserin varlığı tek başına cerrahi gerekliliği doğurmaktadır. Bununla bir-

likte bazı sınırlamalar ve değişik stratejilerin gündeme geldiği durumlar da vardır (4,7-9). Örneğin yaygın uzak organ metastazlarının varlığı çoğu zaman cerrahi için ciddi bir çekince olarak karşımıza çıkmaktadır. Ancak olguların önemli bir kısmı ise beslenme sorunları nedeniyle hızla kaşeksiye girmekte, katabolik tablonun



**Şekil 1.** Yemek borusunun aksiyel kesiti. En dışta adventisya bulunmaktadır. Lenf kanallarının ve mukozal düğümlerin yerleşimi diğer sindirim sistemi organlarında submukozal başlangıç yapar. (Çizen: A. Feridun Işık)



**Şekil 2.** Özofagus kanserlerinde kanser hücreleri kolaylıkla değişik seviyedeki lenf düğümlerine metastaz yapabilir. Bunda akımın iki yönlü oluşu önemli rol oynar. (Çizen: A. Feridun Işık)

**Tablo 1.** Eski TNM evrelemede kullanılan lenf düğümleri istasyonları: Bu evrelemede akkan bezi metastazı sayısından çok yerleşim yeri önemliydi. Örneğin, orta özofagus tümörlerinde preplorik lenf bezi varlığı M1A olarak tanımlanmıştı

Bölgesel lenf düğümleri	1. istasyon	Paraözofageal	Epiözofageal
	2. istasyon	Periözofageal	Parakardiak Paratrakeal Trakeobronşiyal Arka medyasten Diyafragmatik Sol gastrik arter Küçük kurvatur Çöliak trunkus
Uzak lenf düğümleri	3. istasyon		Servikal Hiler Preplorik Arteria hepatica communis Büyük kurvatur Dalak hilusu

**Tablo 2.** Yeni TNM evreleme sisteminde uzak lenf bezi metastazlarının varlığında hangi evreye konulacağı netleşmemiştir

N0	Lenf bezi metastazı yok
N1	Bölgesel 1-2 lenf bezi metastazı var
N2	Bölgesel 3-6 lenf bezi metastazı var
N3	Bölgesel 7 ve daha üzeri sayıda lenf bezi metastazı mevcut.

önüne geçmek kimi zaman mümkün olmamaktadır. Bu nedenle yutma sorununun had safhada olduğu olgularda en iyi rahatlatmanın cerrahi çıkarma olduğu düşüncesi ön plana çıkmaktadır (8,9). Her ne kadar günümüzde stent teknolojisinin ilerlemesi ve uygulama yaygınlığının artması söz konusu olsa da stentlerin kendisine ait yan etkilerinin sanılandan fazla olması nedeniyle beklenen rahatlatma sağlanamamaktadır.

Tüm bunlara rağmen ameliyat edilecek hastaların iyi değerlendirilmesi gerekmektedir. Uygulanacak cerrahi işlemin de ister radikal maçlı olsun ister rahatlatma amaçlı olsun onkolojik ilkelere uygun yapılması istenir. Biz bu bölümde özofagus kanserinde cerrahi tekniklerden ziyade lenfadenektomiye tartışacağımızdan çıkarma yöntemlerinin ayrıntılarına girmeyeceğiz.

Akkan düğümü çıkarması ilk kez Logan tarafından 1963'te 1/3 alt özofagus ve kardial tümörlerinde tanımlanmıştır (2). Skinner 1983'te Logan'ın tanımladığı disseksiyonu orta 1/3 ve servikal tümörler için de uygulamış ve %18 beş yıllık sağkalım elde etmiştir (3). Temel

olarak radikal lenfadenektomi abdominal akkan düğümlerinin çıkarılmasına ek olarak medyastinal lenf bezlerinin çıkarılmasını içerir. Karında lenf bezlerinin çıkarılması proksimal gastrektomi ile preplorik bezlere kadar olan küçük kurvaturun çıkarılması ile yapılmış olur (1-4).

Hemen tüm yazarlar, alt arka medyasten lenf bezlerinin çıkarılması gerekliliğinde birleşmektedir (1,4-17). Bu işlem standart medyastinal lenfadenektomi olarak tanımlanmıştır. Genişletilmiş medyastinal lenfadenektomi için ise, trakeanın sağ tarafı boyunca akkan bezlerinin medyastinal yağ dokusu ile birlikte çıkarılması gerekir. Sol paratrakeal, sol rekürren sinir ve subaortik lenf bezlerinin de çıkarılması "total medyastinal lenfadenektomi" olarak adlandırılır (9). Servikal lenfadenektomide merkezi servikal lenf bezleri ve her iki tarafta büyük damarlar boyunca tüm akkan düğümlerinin çıkarılması söz konusudur (9,10,12). Burada dikkat edilmesi gereken husus medyastinal lenfadenektomide duktus torasikusun da özofagus ile birlikte çıkarılması gerektiğidir.

Özofagus kanserinde yalnızca lenf bezlerinin ameliyat sırasında çıkarılması değil aynı zamanda ameliyat öncesi tanınmasının hastalığın seyrini belirlemede önemli olduğu tartışılmaktadır (11). Günümüzde PET-BT incelemesinin belki de gereksiz disseksiyondan kaçınılması ve dolayısı ile morbidite ve mortalitenin artmasını önleyebileceği ileri sürülmektedir. Zira özellikle batı tıp dünyasında 3 alan lenfadenektomiden bu nedenle kaçınılmaktadır. Jiao ve ark. (11) çalışmalarında, torakoskopik ve/veya laparoskopik lenf bezi örneklemesinin bu amaçla kullanılabilirliğini belirtmişlerdir. Böylece cerrahi öncesi indüksiyon kemoradyoterapiye cevap veren olgularda daha iyi sağkalım sağladıklarını bildirmişlerdir. Lenf bezlerinin ameliyat öncesi durumunu değerlendirmede bir başka yöntem ise, endoskopik ultrasonografidir (EUS). EUS hem tümörün derinliğini hem de mevcut lenf bezi yayılım durumunu yapılacak iğne aspirasyonu ile histopatolojik olarak değerlendirmek mümkün olmaktadır (12).

### LENFADENEKTOMİNİN HÜCRE TİPİNE GÖRE SAĞKALIM ÜZERİNDEKİ ROLÜ

Özofagus kanser cerrahisinde tarihsel olarak lenfadenektomi, kimi zaman tereddütle karşılanmıştır. Özellikle genişletilmiş 2 veya 3 alan lenf bezi disseksiyonu, ameliyat sonrası ortaya çıkan artmış morbidite ve mortaliteden çekinildiği için uygulamada standart yöntem olarak benimsenememiştir (6,9,10,12,16,18-20). Bununla birlikte Japon araştırmacıların çalışmalarında 3 alan lenfadenektomi, yassı epitel özofagus kanserlerinde neredeyse standart olarak bildirilmektedir (4,6,12,15). Bu çalışmalarda, 2 alan ve 3 alan karşılaştırmasında 5 yıllık sağkalım verileri 3 alan lehine ortaya çıkmıştır. Beş yıllık sağkalım analizlerinde 2 alan lenfadenektomide %26 ile 48 arasında bir oran yakalanırken, 3 alan lenfadenektomide %34 ile 66 arasında saptanmıştır (15).

Yemek borusu kanserlerinde alt uç ve kardialar tümörlerinin ayrı bir yeri vardır. Bu hem yerleşim yerinin özelliğinden hem de hücre tipinin çoğunlukla adeno kanser olmasından kaynaklanmaktadır (10,15,16). Alt uç tümörlerinin akkan akımı submukozal aşağıya, periözofageal alanda ise yukarıya doğrudur. Bu nedenle lenf bezi yayılımı çoğunlukla karın içi ve arka medyastene doğru olur. Ancak olguların ortalama %10-12'sinde ise boyunda akkan düğümlerine yayılım yapar. İşte bu nedenle bu tümörlerin cerrahisinde 3 alan disseksiyonunun tercih edilmesi gerektiğini öneren yazarlar vardır (4,10,16). Bununla birlikte, D'Journo ve ark.'larının (16) 2005'te yayınladıkları çalışmalarında, adenokanserlerde standart lenfadenektomiden ziyade

de 2 alan lenfadenektomünün yapılması gerekliliğini vurgulamışlardır. Burada, 1994 yılında yapılan Uluslararası Özofagus Hastalıkları Topuluğunun uzlaşma toplantısında yapılan tanımlamalar kullanılmıştır. Buna göre standart 2 alan lenfadenektomünün tanımı, alt medyastinal ve abdominal lenf bezlerinin çıkarılmasıdır. Karındaki çıkarma ise parakariyal, küçük kurvatur, çölyak ve sol gastrik arter lenf bezlerini kapsamaktadır. Genişletilmiş lenfadenektomi terimi ise karında ek olarak arteria hepatica communis ve dalak arteri lenf düğümlerini içerirken, toraksta medyastinal plevra, azigos ven, medyastinal yağ dokusu, duktus torasikus, subkarinal ve peribronşiyal lenf bezlerini kapsar. Olguların karşılaştırılmasında genişletilmiş disseksiyon uygulanan grupta morbiditenin anlamlı derecede fazla olduğunun saptamışlar. Ancak mortalitede anlamlı farklılık bulamamışlar. Beş yıllık sağkalım verilerinde ise genişletilmiş disseksiyon grubunda anlamlı uzun süre elde edilmiştir.

Van de Ven ve ark. (10) 1999'da yayınladıkları makalelerinde T3 adeno kanserlerde çıkarılan lenf bezi sayısının 3 alan lenfadenektomide özellikle evrelemede daha iyi sonuçlar verdiğini bildirmişlerdir. Çıkarılan akkan düğümü sayısının fazlalığının sıçrayıcı metastazların da saptanmasını kolaylaştırdığını vurgulamışlardır.

### İKİ VE ÜÇ ALAN LENFADENEKTOMİ KARŞILAŞTIRILMASI

Günümüzde gelinen nokta, yemek borusu kanserlerinde cerrahinin vazgeçilmezliğinin yanı sıra, akkan düğümlerinin de çıkarılması gerekliliğidir. Burada tartışılmalı olan bu lenf bezi disseksiyonunun genişliğidir. Standart disseksiyonun yettiğini iddia edenler olduğu gibi, 3 alan lenfadenektomünün bile kimi zaman yetmediğini ileri süren yazarlar vardır. Siewert çıkarılan parçadan lenf bezi ayrıştırmasının cerrah tarafından yapılmadığını, bunun patoloğ tarafından yapıldığını bildirmiştir. Bu durumun blok olarak çıkarılan yemek borusu ve lenf bezlerinin ayrımının doğru olarak yapılamamasına neden olduğunu ileri sürmektedir. Kendilerinin çalışmalarında immünohistokimya uygulamalarının sonucu olarak, standart histopatolojik incelemelerde N0 olan olgularda %40 daha fazla pozitiflik yakalandığını saptamışlardır (9).

Kang ve ark. (18) 2007'de yayınladıkları çalışmada lenfadenektomünün yöntemini farklı tanımlamış olsalar da genişletilmiş akkan düğümü çıkarmanın sağkalım üzerine olumlu etkisini bildirmişlerdir. Bu çalışmada yalnızca paraözofageal lenf bezlerinin çıkarıldığı hastalara grup 1, bu bezlere ek olarak abdominal veya üst medyasten lenf bezlerinin çıkarılmasının eklenmesine grup 2, sözü geçen bölgelerin hepsini içeren disseksiyon yapılan has-

talari ise grup 3 olarak tanımlamışlar; grup 3 deki 5 yıllık sağkalımı %53,7 olarak bulmuşlardır.

Yemek borusu kanserlerinde Çin kaynaklı yayınlarda önemli veriler ortaya çıkmaktadır. Zira nüfus fazlalığı ve yoğunluğu nedeniyle özellikle bu ülkede bazı bölgelerde özofagus kanserlerinin 468/100000 gibi oldukça yüksek insidansta görülmesi sonucu kısa sürede yüksek sayıda olgunun bulunduğu seriler yayınlanmaktadır. Bunlardan bir tanesi Li ve ark.'larının (20) 2010 yılında yayınladıkları makaledir. Bu çalışmada Haziran 1997-Haziran 1998 arasında bir yıllık kısa bir sürede 3 merkezin toplam 712 squamöz hücreli özofagus kanerli hastalarından, ameliyat edilen 605 olgunun verileri değerlendirilmiş ve cerrahi sonrası prognoz tayini için bir takım etmenler saptamışlardır. Çalışmalarında kullandıkları TNM evrelemesinin yeniden gözden geçirilmesi gerektiği yorumunu yapmışlardır. Bu düşünceyi egemen kılan bulgunun 2'den fazla lenf bezi metastazının varlığında uzun dönem sağkalımın olumsuz etkilenmesi olduğunu belirtmek gerekir. Bu çalışmada ameliyat sonrası ek kemoradyoterapi ile 5 yıllık sağkalım %36, 10 yıllık sağkalım %8 olarak saptanmış. Lenf bezi metastazı olmayan olgularda ise bu oranlar %77 ve 43 olarak ortaya çıkmıştır. Çalışmada 3 alan diseksiyon uygulanmamış ancak sol torakotomi ile arka medyasten ve üst karın diseksiyonu yapılmıştır. Japonya kaynaklı çalışmalardaki 3 alan diseksiyon uygulanan serilerdeki sağkalımı yakalayan oranlar olduğu gözden kaçmamalıdır.

### CERRAHİ TEKNİĞİN SAĞKALIMA ETKİSİ

Lenf bezi diseksiyonu açısından cerrahi tekniğin önemi tartışma konusu olmaya devam etmektedir. Transtorasik ve transhiatal özofajektominin sağkalım üzerine etkileri değişik çalışmalarda tartışılmıştır. Aynı zamanda minimal invaziv cerrahinin yemek borusu kanserlerinde uygulama alanı bulması sonucu hem kökten cerrahi hem de akkan düğümlerinin tamamen çıkarılabilirliği açısından ayrı bir kulvarda çalışma konusu olmuştur (17).

Her ne kadar bu konuda rastgele denetimli çalışma sayısı kısıtlı olsa da yapılan çalışmalarda özellikle alt uç ve kardial adeno kanserlerde transhiatal ile transtorasik çıkarma arasında 5 yıllık sağkalım açısından fark bulunmamıştır (17,21-23). Ancak yemek borusunun yassı epitel kanserlerinde en azından 2 alan lenfadenektomisinin yapılması savunulmaktadır (17).

Yamamoto ve ark.'nın (24) 2005 yılında yayınladıkları çalışmalarında evre 1 ve 2 yemek borusu kanserlerinde minimal invaziv özofagus rezeksiyonunda %52 beş yıllık sağkalım elde ettiklerini bildirmişlerdir.

Ancak çalışmanın ayrıntılarına bakıldığında 112 olgunun 24'ü evre 3 ve 4 olarak karşımıza çıkmaktadır. Minimal invaziv özofajektomi ise torakoskopik veya video yardımcı özofajektomi olarak tanımlanmış, sadece toraks içi cerrahi işlemin bu yöntemlerle yapıldığı belirtilmiştir. Bu nedenle verilerin değerlendirmesi çok da sağlıklı olarak yorumlanamamaktadır. Ancak dikkati çeken metastatik lenf bezi varlığında 5 yıllık sağkalımın anlamlı düşük olduğudur.

Chang ve ark. (25) 2008 yılındaki makalelerinde transtorasik ve transhiatal özofajektomide 5 yıllık sağkalımın transhiatal grubund anlamlı derecede uzun olduğunu saptamışlar (%30,5'e %22,7). Bunun yanında, Zingg ve ark. (26) Minimal invaziv cerrahi ile açık cerrahiye kıyasladıkları çalışmalarında, hasta seçiminde taraf tutmayı en aza indirmek için seçim ölçütlerini aynı tutmuşlar ve kapalı işleme aldıkları hastalarla açık cerrahi hastalarının kriterlerini eş tutmuşlardır. Bu çalışmada sağkalım açısından varılan sonuç 5 yıllık sağkalım açısından aralarında fark olmadığı şeklinde ortaya çıkmıştır. Ancak her iki grupta da radikal lenfadenektomi uygulanmamıştır. Bu durum, sağkalım verilerinin değerlendirilmesinde kafa karışıklığına yol açabilmektedir. Çünkü açık işlemde yapılabilecek en azında 2 alan diseksiyonunun yapılmaması aslında minimal invaziv teknik lehine bir yaklaşım olarak değerlendirilebilir.

Yine minimal invaziv teknik ile açık cerrahiye karşılaştıran bir derlemede onkolojik ilkeler açısından pek bir fark olmadığı ve 5 yıllık sağkalımların kabul edilebilir sınırlar içinde olduğu görülmektedir (27).

### SONUÇ

Yemek borusunun akkan dolaşımı diğer sindirim sistemi organlarından farklılık arzeder. Mideden başlayarak anorektal kanala kadar lenfatik akım submukozadan başlarken, özofagusda mukozadan itibaren başlar. Ayrıca lenfatik akım yemek borusunda hem yukarıya hem de aşağıya doğrudur. Epitelyal kanserlerin en önemli özelliği akkan bezlerine yayılabilmesidir. Bu aşamadan itibaren, genel olarak kanserin sistematik olduğu kabul edilir. Aynı şey özofagus kanserlerinde de söz konusudur. Üstelik yemek borusunda mukozayı aşan veya bazal membranı geçen kanserlerin erkenden lenf akımına ulaşması mümkündür. Yukarıda saydığımız nedenlerden ötürü özofagus kanserlerinde lenf bezi metastazı diğer organlardan daha fazla önem kazanmaktadır.

Çıkarma tekniği ne olursa olsun sağkalımı etkileyen en önemli etmen akkan düğümü yayılımıdır. Bu nedenle özellikle Japon yazarlar 3 alan lenfadenektomiyi önermekte, 5 yıllık sağkalımın bu hastalarda

daha yüksek olduğunu söylemektedirler. Çıkarılan lenf bezi sayısının hem hastalığın evrelendirmesinde daha doğru sonuç verdiği hem de sağkalıma ciddi katkısı olduğu tıbbi yazından da anlaşılmaktadır. Çünkü, özofagus kanserinde ne yazık ki etkili bir kemoterapi rejimi henüz yoktur. Bu durum ister neoadjuvant ister adjuvant verilsin kemoterapinin sağkalıma etkisinin çok az olmasıyla da gösterilmektedir.

Uygulanan cerrahi tekniğin değil ama yapılan lenf disseksiyonunun sağkalıma katkısı olduğu aşikardır. Ancak rastgele denetimli çalışmaların sayısının azlığı bu konuda tartışmaların devam etmesine neden olmaktadır. Anlaşıldığı kadarıyla, kabul edilen son evreleme yönteminde, yayılıma uğramış lenf bezlerinin yerinden ziyade sayısının ön plana çıkarılmış olması da sorunu çözebilmiş değildir.

Tartışmalar ne safhada olursa olsun, cerrahi seçenek halen yemek borusu kanserlerinde ilk aşamadır. Uygulamanın morbiditesi ve mortalitesinin nispeten yüksekliği göğüs cerrahlarının bu tedaviden kaçınması için bahane olamaz. Bu nedenle 2 alan veya 3 alan lenfadenektominin de eşlik ettiği kökten cerrahi işlemler ne yazık ki halihazırda bu hastalar için en önemli tedavi seçeneğidir.

## KAYNAKLAR

- Lu KY, Li MY, Gu ZY. Cancer of esophagus and esophago-gastric junction: Analysis of results of 1025 resections after 5 to 20 years. *Ann Thorac Surg* 1987;43:176-81. [\[CrossRef\]](#)
- Logan A. The surgical treatment of carcinoma of the esophagus and cardia. *J Thorac Cardiovasc Surg* 1963;46:150-61.
- Skinner DB. En bloc resection for neoplasms of the esophagus and cardia. *J Thorac Cardiovasc* 1983;85:59-71.
- Akiyama H, Tsurumaru M, Udagawa H, Kajiyama Y. Radical lymph node dissection for cancer of the thoracic esophagus. *Ann Surg* 1994;220:364-73. [\[CrossRef\]](#)
- Yüksel M, Akgök AG. Özofagus embriyoloji-damarlanma-inervasyon-anatomi. In Yüksel M, Başoğlu A ed. *Özofagus Hastalıklarının Tıbbi ve Cerrahi Tedavisi* 2002:1-21.
- Tachibana M, Kinugasa S, Hirahara N, Yoshimura H. Lymph node classification od esophageal squamous cell carcinoma and adenocarcinoma. *Eur J Cardiothorac Surg* 2008;34:427-31. [\[CrossRef\]](#)
- Law S, Fok M, Chow S, et al. Preoperative chemotherapy versus surgical therapy alone for squamous cell carcinoma of the esophagus: a prospective randomized trial. *J Thorac Cardiovasc Surg* 1997;114:210-7. [\[CrossRef\]](#)
- Reed CE. Surgical management of esophageal carcinoma. *Oncologist* 1999;4:95-105.
- Siewert JR, Stein HJ. Lymph-node dissection in squamous cell esophageal cancer- who benefits? *Langenbecks Arch Surg* 1999;384:141-8. [\[CrossRef\]](#)
- van de Ven C, De Leyn P, Coosemans W, et al. Three-field lymphadenectomy and pattern of lymph node spread in T3 adenocarcinoma of the distal esophagus and the gastro-esophageal junction. *Eur J Cardiothorac Surg* 1999;15:769-73. [\[CrossRef\]](#)
- Jiao X, Krasna MJ, Sonett J, et al. Pretreatment surgical lymph node staging predicts results of trimodality therapy in esophageal cancer. *Eur J Cardiothorac Surg* 2001;19:880-6. [\[CrossRef\]](#)
- Igaki H, Kato H, Tachimori Y, et al. Clinicopathologic characteristics and survival of patients with clinical stage I squamous cell carcinoma of the thoracic esophagus treated with three-field lymph node dissection. *Eur J Cardiothorac Surg* 2001;20:1089-94. [\[CrossRef\]](#)
- NCCN Clinical Practice Guidelines in Oncology. Esophageal and Esophagogastric Junction Cancers (Excluding the proximal 5 cm of the stomach). Available at [http://www.nccn.org/professionals/physician\\_gls/pdf/esophageal.pdf](http://www.nccn.org/professionals/physician_gls/pdf/esophageal.pdf). Accessed March 28, 2011.
- Entswhile JWC III, Goldberg M. Multimodality therapy for resectable cancer of the thoracic esophagus. *Ann Thorac Surg* 2002;73:1009-15. [\[CrossRef\]](#)
- Tachibana M, Kinugasa S, Yoshimura H, et al. Extended esophagectomy with 3-field lymph node dissection for esophageal cancer. *Arch Surg* 2003;138:1383-9. [\[CrossRef\]](#)
- D'Journo XB, Doddoli C, Michelet P, et al. Transthoracic esophagectomy for adenocarcinoma of the oesophagus: standard versus extended two-field mediastinal lymphadenectomy? *Eur J Cardiothorac Surg* 2005;27:697-704. [\[CrossRef\]](#)
- Lagarde SM, Vrouenraets BC, Stassen LPS, van Lanschot JB. Evidence-based surgical treatment of esophageal cancer: overview of high-quality studies. *Ann Thorac Surg* 2010;89:1319-26. [\[CrossRef\]](#)
- Kang CH, Kim YT, Jeon SH, et al. Lymphadenectomy extent is closely related to long-term survival in esophageal cancer. *Eur J Cardiothorac Surg* 2007;31:154-60. [\[CrossRef\]](#)
- Chen G, Wang Z, Liu XY, et al. Clinical study of modified Ivor-Lewis esophagectomy plus adjuvant radiotherapy for locak control of stage IIA squamous cell carcinoma in the mid-thoracic esophagus. *Eur J Cardiothorac Surg* 2009;35:1-7. [\[CrossRef\]](#)
- Li H, Zhang Q, Xu L, et al. Factors predictive of prognosis after esophagectomy for squamous cell cancer. *J Thorac Cardiovasc Surg* 2009;137:55-9. [\[CrossRef\]](#)
- Hulscher JB, Tijssen JG, Obertop H, van Lanschot JJ. Transthoracic versus transhiatal resection for carcinoma of the esophagus: a metaanalysis. *Ann Thorac Surg* 2001;72:306-13. [\[CrossRef\]](#)
- Hulscher JB, van Sandick JW, de Boer AG, et al. Extended transthoracic resection compared with limited transhiatal resection for adenocarcinoma of the esophagus. *N Engl J Med* 2002;347:1662-9. [\[CrossRef\]](#)
- Omloo JM, Lagarde SM, Hulscher JB, et al. Extended transthoracic resection compared with limited transhiatal resection for adenocarcinoma of the mid/distal esophagus: five year survival of a randomized clinical trial. *Ann Surg* 2007;246:992-1000. [\[CrossRef\]](#)
- Yamamoto S, Kawahara K, Maekawa T, et al. Minimally invasive esophagectomy for stage I and II esophageal cancer. *Ann Thorac Surg* 2005;80:2070-5. [\[CrossRef\]](#)
- Chang AC, Ji H, Birkmeyer NJ, et al. Outcomes after transhiatal and transthoracic esophagectomy fro cancer. *Ann Thorac Surg* 2008;85:424-9. [\[CrossRef\]](#)
- Zingg U, McQuinn A, DiValentino D, et al. Minimally invasive versus open esophagectomy for patients with esophageal cancer. *Ann Thorac Surg* 2009;87:911-9. [\[CrossRef\]](#)
- Decker G, Coosemans W, De Leyn P, et al. Minimally invasive esophagectomy for cancer. *Eur J Cardiothorac Surg* 2009;35:13-21. [\[CrossRef\]](#)