

ÖZOFAGUS YABANCI CİSİMLERİ

ESOPHAGEAL FOREIGN BODIES

Yener Aydın¹, Ali Bilal Ulaş¹, Hasan Kaynar²

¹Atatürk Üniversitesi Tıp Fakültesi, Göğüs Cerrahisi Anabilim Dalı, Erzurum, Türkiye

²Atatürk Üniversitesi Tıp Fakültesi, Göğüs Hastalıkları Anabilim Dalı, Erzurum, Türkiye

e-posta: dryeneraydin@hotmail.com - yener.aydin@atauni.edu.tr

doi:10.5152/tcb.2011.41

Özet

Özofagus yabancı cisimleri ülkemizde ve dünyada ciddi morbidite ve mortaliteye yol açmaktadır. Gastrointestinal yabancı cisimlerin %28-68'i özofagusta yerleşmektedir. Özofagus yabancı cisimlerinin %70'i krikofaringeus kası seviyesinde, %15'i torasik özofagusta ve %15'i ise gastro-özofagial bileşkede yerleşir. Sivri uçlu cisimler özofagusun herhangi bir yerinde takılıp kalabilir. Özofagus yabancı cisimleri en sık çocuklarda ve bilerek veya kaza ile yutma sonucu görülür. İkinci sıklıkta besinlerle birlikte yutulan yabancı cisimler görülmektedir. Daha nadir olarak özofagus lümenini daraltan hastalıklar ve "Steak House Sendromu"na bağlı özofagus yabancı cisimleri görülmektedir. Yutulan nesnenin şekline, yapısına, yerleşim yerine, hastanın yaşı ve yabancı cismin yol açtığı komplikasyonlara bağlı olarak değişik semptomlar görülebilir. Kemik gibi yabancı cisimler genellikle servikal grafilerde hipofarinks ve servikal özofagusta görülür. Radyografide yabancı cismin görülmemesi yabancı cisimi ekarte ettirmez. Tedavide gecikme, özofagus perforasyonu ve altta yatan özofagial bir hastalık olması kötü prognostik faktörlerdir. Tedavide gözlem, Foley kateter, rijit veya fleksibl özofagoskopi ve Magill forseps ile yabancı cismin çıkartılması, yabancı cismin mideye itilmesi, intravenöz glukagon verilmesi ve cerrahi gibi yöntemler kullanılabilir. Rijit özofagoskopi, özofagus yabancı cisimlerinin tanı ve tedavisinde etkili ve güvenli bir yöntemdir.

Anahtar kelimeler: Özofagus, yabancı cisim, tedavi

Abstract

Esophageal foreign bodies lead to serious morbidity and mortality in our country and throughout the world. The esophagus is the location for 28 to 68% of gastrointestinal foreign bodies. Esophageal foreign bodies are located at the cricopharyngeus muscle level in 70%, the thoracic esophagus in 15% and the gastroesophageal junction in the remaining 15%. Sharp edged objects may lodge anywhere in the esophagus. It occurs most frequently in children in the form of deliberate or accidental ingestion. Ingestion of a foreign body with food is the second reason. Rarely, it occurs due to diseases causes narrowing of the lumen of the esophagus and Steak House Syndrome. Symptoms can vary according to the shape and structure of the ingested object, type of location, patient's age and complications caused by the foreign body. Foreign bodies such as bone are usually seen in cervical radiographs in the hypoharynx and cervical esophagus. Lack of visualisation at radiography does not exclude the presence of a foreign body. Delay in treatment, esophageal perforation and an underlying esophageal disease are poor prognostic factors. In treatment, observation, foley catheter, rigid or flexible esophagoscopy and removing the foreign body with a Magill forceps, pushing the foreign body into the stomach, giving intravenous glucagon and surgical treatment methods can be used. Rigid esophagoscopy is an effective and safe procedure for foreign body diagnosis and removal.

Key words: Esophagus, foreign body, treatment

GİRİŞ

Özofagus yabancı cisimleri, ciddi morbidite ve mortaliteye yol açan durumlardır. Amerika Birleşik Devletleri'nde her yıl yaklaşık 1500 kişinin özofagial yabancı cisme bağlı öldüğü tahmin edilmektedir (1). Yutulan yabancı cisimler yaş gruplarına ve yöresel özel-

liklere göre değişkenlik göstermektedir. Yabancı cisim yutmaları en sık 6 ay ile 6 yaş arası grupta görülür (2). İleri yaşlarda görülen yabancı cisimlerde morbidite ve mortalite riski daha fazladır (3, 4). Tüm gastrointestinal yabancı cisimlerin %28-68'ini özofagus yabancı cisimleri oluşturur. Özofagus yabancı cisimlerinin çoğu krikofaringeus kası seviyesinde yerleşir. Birçok yaban-

cı cisim gastrointestinal sisteme zarar vermeksizin spontan olarak bağırsak yoluyla çıkar. Bununla birlikte özofagusu geçen olguların %10-20'sinde nonoperatif müdahale ve sadece %1 veya daha azında cerrahi müdahale gerekir (5).

Yabancı Cisim Tipleri

Uzun dönemde ciddi problemlere yol açabilen yabancı cisimler özofagusta dört şekilde görülür. En sık görülen tipi bilerek veya kaza ile yutulan cisimler olup genellikle para, oyuncak parçaları, iğne ve pillerden oluşur. İkinci sıklıkta besinlerle birlikte yutulan cisimler gelir. Çoğunu çocuklar ve yaşlıların oluşturduğu gruptaki yabancı cisimler yemek yeme alışkanlığına göre, iyi parçalanmamış gıda, tavuk kemiği, kılçık, diş protezi ve kürdandır. Üçüncü grupta özofagus lümenini daraltan hastalıklar yer almakta olup, özellikle özofagus kanserli ve özofagial striktürlü olgularda normal gıdaların takılmasıyla oluşur. Dördüncü grup ise "Steak House sendromu"dur. Bu genellikle alkolik, hızlı ve çiğ et yiyen kişilerde olup aralıklı total obstrüktif disfaji kliniği vardır. Bu hastalar hem hiçbir şey yutamaz hem de bazen et regürjite ederler (6, 7).

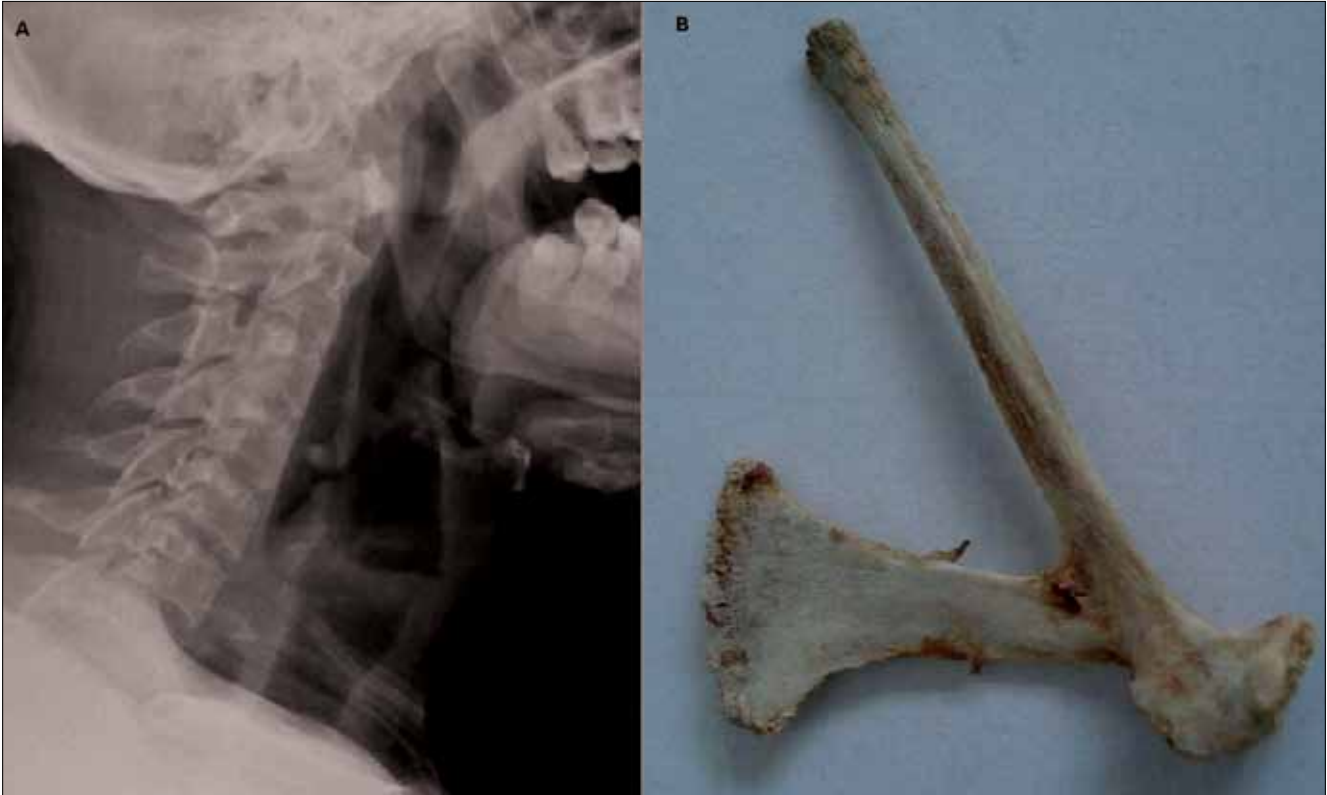
Bunlara ilaveten çocuklarda alkalen piller yutulan yabancı cisimlerin %2'sini oluşturmaktadır. Son yıllarda pilli oyuncak sektöründeki ilerlemeler nedeniyle bu

oran giderek artmaktadır (8). Günümüzde alkalen piller madeni paralardan sonra ikinci sıklıkta görülmektedir. Disk şeklindeki bu pillerin çapları 8 mm ile 28 mm arasında değişmektedir (9). Piller elektrolit kaçağı, basınç nekrozu, civa toksisitesi veya alkali ortam oluşturarak etki eder. Konsantre potasyum hidroksit salınımı ile alkali ortam meydana gelir. Bu durumda mediastinit veya trakeoözofagial fistül görülebilir (6).

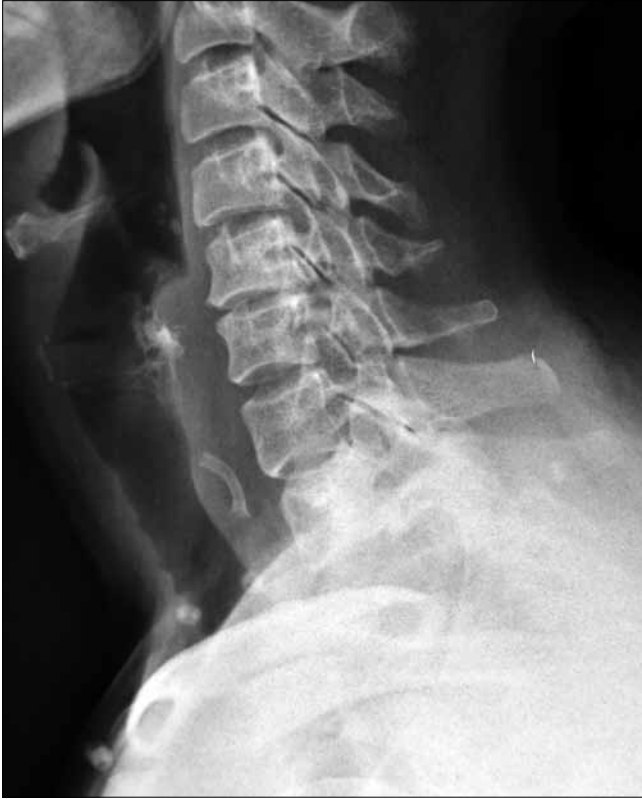Sivri uçlu cisimler özofagusun herhangi bir yerinde takılıp kalabilir. Özellikle keskin kenarlı metalik obje, kemik, kürdan ve diş protezinde perforasyon riski daha yüksektir (10) (Resim 1, 2).

Semptom ve Bulgular

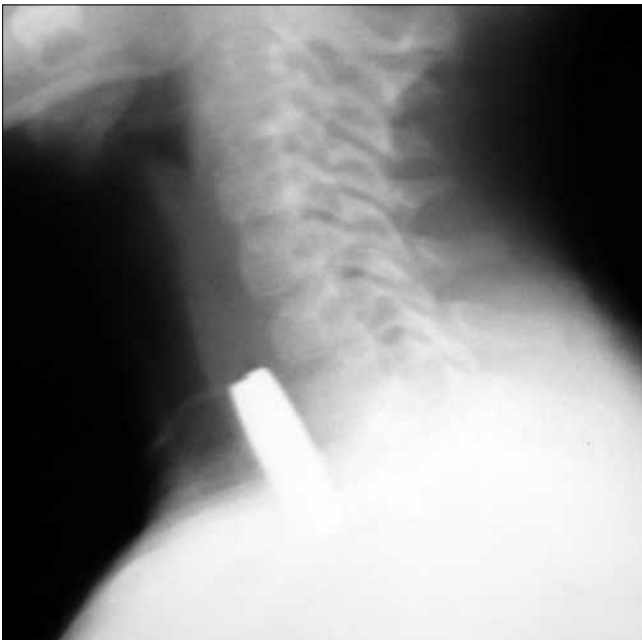Yutulan nesnenin şekline, yapısına, yerleşim yerine, hastanın yaşı ve yabancı cismin yol açtığı komplikasyonlara bağlı olarak değişik semptomlar görülebilir. Hastaların şikayetleri değişken olmasına rağmen en sık görülen semptomlar disfaji ve odinofajidir (11). Kusma, ağızda tükrük birikimi ve salya, nadiren de miyokard enfarktüsü ile karışan retrosternal ağrı olabilir. Trakeaya bası, özofagustaki enflamatuvar süreçlerin larinks ve trakeaya ilerlemesi, özofagustaki ülserasyon nedeniyle sol ana bronşa perforasyon ve aspirasyon sonucu tabloya pulmoner semptomlar eşlik edebilir (12, 13). Bazen hastalar yabancı cismin yerini doğru lokalize



Resim 1. Tavuk kemiği yutan 62 yaşındaki kadın hastada yabancı cismin servikal grafi (a) ve özofagoskopi ile çıkartıldıktan sonraki görünümü (b)

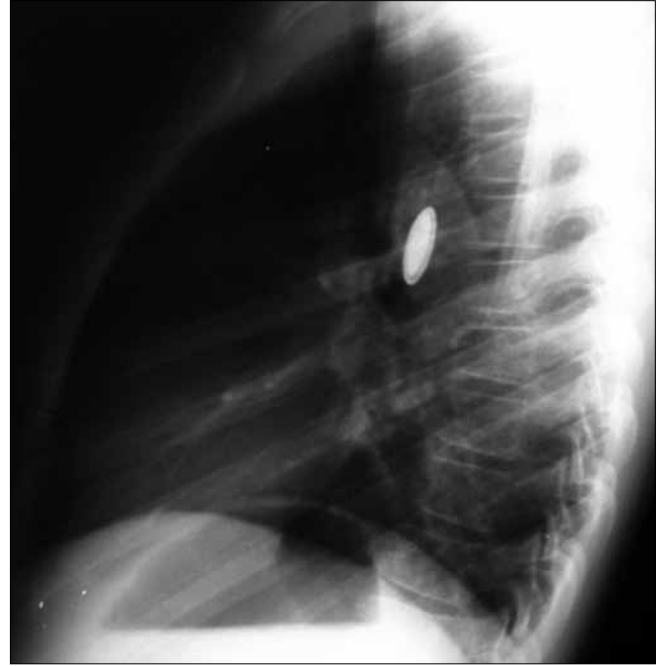

Resim 2. Özofagus proksimalinde 66 yaşında kadın hastada kemiğe ait görünüm



Resim 3. İki adet para yutan 8 yaşındaki bir kız çocuğunda servikal grafideki görünüm

ederler. Ama çoğu zaman yabancı cismin yeri hastalar tarafından güvenilir bir şekilde tarif edilemez (14). Özofagus yabancı cisimlerine bağlı spesifik bir fizik muayene bulgusu yoktur.



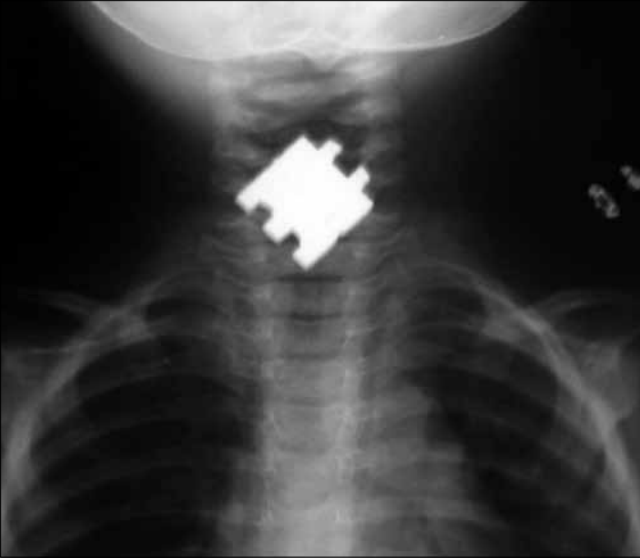
Resim 4. Pil yutan 14 yaşındaki bir erkek olguda lateral grafide pilin bilaminer görüntüsü

Radyoloji

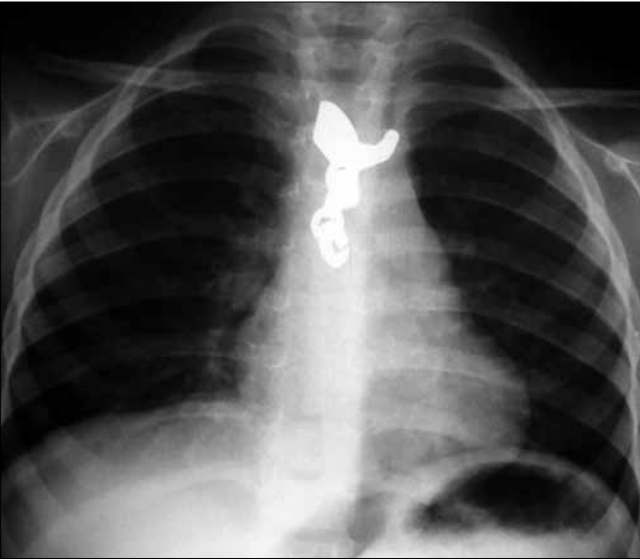
Özofagial yabancı cisimden şüphelenilen tüm olgular PA akciğer ve iki yönlü servikal ve gerekirse abdominal direkt grafi ile değerlendirilir (11, 15). Kemik gibi yabancı cisimler genellikle servikal grafilerde hipofarinks ve servikal özofagusta görülür. Balık kılıçığı ve odun parçaları direkt grafide görülemeyebilir. Radyografide yabancı cismin görülmemesi yabancı cisimi ekarte ettirmez (13). Alkalen piller radyografik olarak paralarla karışabilir. Bataryanın bilaminer yapısından dolayı disk bataryaları çift dansiteli gölge şeklinde görülür (8) (Resim 3, 4). Yabancı cisim yutma hikayesi olan bir hastada ateş ve lökositoz mevcutsa özofagial perforasyon olasılığı düşünülmelidir. Fizik muayenede boyunda ve göğüs duvarında cilt altı amfizemine ait kreptasyon alınabilir. Radyolojik olarak boyun ve mediastende hava varlığı özofagial perforasyonun göstergesidir. Radyografik olarak yabancı cisim görülemeyen olgularda kontrastlı grafi çekilebilir. Perforasyon şüphesi varsa suda eriyebilen kontrast maddeler kullanılmalıdır (16, 17). Perforasyon, aspirasyon ve aortoözofagial fistül riski geçen zamanla doğru orantılıdır. Keskin kenarlı cisimler ve piller acil olarak çıkarılmazsa komplikasyon oranı %35'e kadar çıkabilir (5).

Ayırıcı Tanı

Özofagial yabancı cisimler nadiren özofajit, spontan pnömotoraks, yutma güçlüğü, reaktif hava yolu hastalığı, farenjit, özofagial striktür ile karışabileceğinden



Resim 5. Metal parçası yutan bir yaşındaki erkek olguya ait PA Akciğer grafi

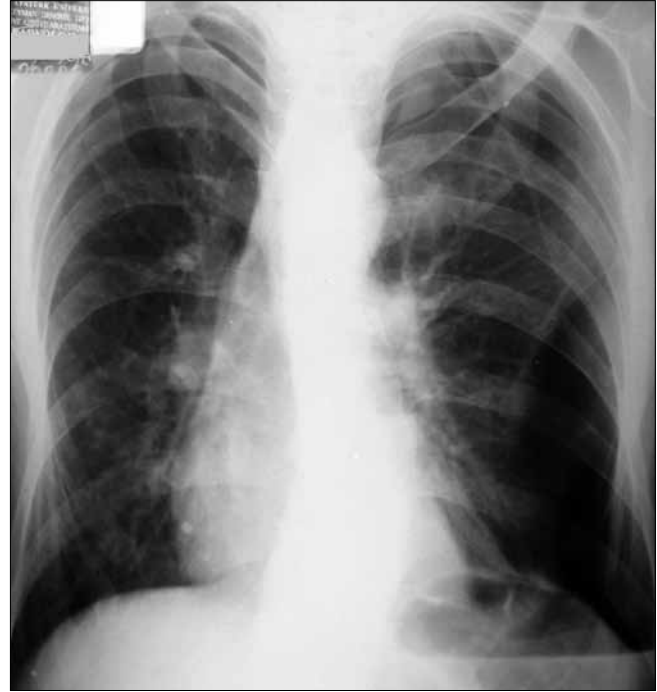


Resim 6. Anahtarlık yutan 2 yaşındaki bir kız çocuğunda PA Akciğer grafi

ayırıcı tanıda bu hastalıklar göz önünde bulundurulmalıdır.

TEDAVİ

Yabancı cisim tespit edildiğinde müdahale gerekip gerekmediğine, aciliyetine ve en uygun müdahale yoluna karar verilmelidir. Yabancı cisimlerin çıkartılmasında en iyi tedavi yöntemi tartışmalıdır. Tedavi seçeneği hastanın yaşı, klinik durumu, yabancı cismin büyüklüğü ve keskinliği, anatomik lokalizasyonu ve hekimin tecrübesi gibi birçok faktöre bağlıdır (6, 7). Özellikle çocuklarda en önemli sorun hava yolu kontrolüdür.



Resim 7. Kemik yutan 43 yaşındaki bir erkek olguda direkt grafide özofagus perforasyonuna bağlı mediastinal amfizem ve hidropnömotoraks görülmekte

Hava yolu kontrolü sağlandıktan sonra herhangi bir metot kullanılarak yabancı cisim çıkartılabilir (5, 18).

Özofagus yabancı cisimlerinin tedavisinde; 1) Gözlem, 2) Foley kateter ile yabancı cismin çıkartılması, 3) Rijit veya fleksibl özofagoskopi, 4) Magill forseps ile yabancı cismin çıkartılması, 5) Yabancı cismin mideye itilmesi, 6) İntravenöz glukagon verilmesi, 7) Cerrahi tedavi gibi yöntemler kullanılabilir (5, 11, 16).

Çapı 2.5 cm veya uzunluğu 5 cm'den küçük yabancı cisimler bağırsak yoluyla bütün olarak atılsa da genellikle para gibi nesnelere dışında gözlemin yeri yoktur. Son zamanlarda düzgün yüzeyli yabancı cisimleri çıkarmada floroskopi eşliğinde Foley kateter kullanımı yaygınlaşmıştır. Akut solunum sıkıntısı, tam obstrüksiyon, 24 saatten fazla zaman geçmesi, bilinmeyen yabancı cisim, bilinen özofagus hastalığı mevcudiyeti veya yabancı cisme bağlı özofagial komplikasyon gelişen keskin kenarlı yabancı cisimlerde bu işlem kontrendikedir (19-21) (Resim 5, 6).

Endoskopi günümüzde en sık kullanılan metottur (22). En önemli avantajları direkt yabancı cismin görülmesi, özofagustaki hasarın ve altta yatan hastalığın değerlendirilmesidir. Günümüzde hem rijit hem de fleksibl özofagoskopi güvenli ve etkili olarak kullanılmaktadır. Her ikisi için de bazı avantaj ve dezavantajlar bulunmaktadır. Fleksibl endoskopinin ayaktan hastaya genel anestezi verilmeksizin yapılması ve maliyetinin düşük olması önemli avantajlardır. Bununla birlikte keskin ve



Resim 8. Atatürk Üniversitesi Tıp Fakültesi Göğüs Cerrahisi Kliniği'nde özofagustan çıkarılmış bazı yabancı cisimlere ait örnekler

penetre cisimlerde ciddi sorunlar nedeniyle rijit özofagoskopi gerekmektedir. Bazen endoskopi esnasında yabancı cismin özofagusda olmadığı görülür. Nandi ve Ong serilerinde 2236 hastanın 844'ünde (%37.7) negatif özofagoskopi elde etmişlerdir (4).

Hipofarinksteki yabancı cisimler hasta sedatize edildikten sonra laringoskop eşliğinde Magill forseps ile çıkartılmalıdır. Obstrüksiyon ve mukozal travma olmayan distal özofagial yabancı cisimler mideye itilebilir (23). Özofagustaki yabancı cisim et olduğunda intravenöz glukagon da tedavide kullanılabilir (24). Glukagonun etkisi ikincil olarak özofagus ve özofagogastrik bileşkedeki düz kasların relaksasyonu olup çocuklarda genellikle etkisizdir. Aortoözofagial fistül ve perforasyon durumunda veya endoskopi ile yabancı cismin çıkartılmasının tehlikeli veya imkansız olduğu durumlarda cerrahi kaçınılmazdır (Resim 7). Özellikle sivri uçlu yabancı cisimler %1-18 oranında cerrahi girişim gerektirmektedir (5, 17). Cerrahi yaklaşım şekli yabancı cismin lokalizasyonuna bağlıdır (Resim 8).

Komplikasyonlar

Kemik, çengelli iğne, eşarp iğnesi, kılıçık ve metalik tel gibi keskin kenarlı maddeler erken dönemde

çıkartılmazsa erozyon, perforasyon, retrofaringial apse ve pulmoner komplikasyonlara yol açabilir. Açık uçlu çengelli iğneler endogastrik versiyon, düzeltme ve uçlu kısmı korumaya alma gibi tekniklerle çıkarılabilir.

Radyografik olarak özofagusta batarya saptandıysa acilen çıkarılmalıdır. Batarya yutulduktan bir saat sonra mukozal hasar meydana geldiği ve yaklaşık dört saat sonra tam kat yaralanma ortaya çıktığı gösterilmiştir (25).

Yabancı cisim çıkartılmasındaki teknik ilerlemelere rağmen başta pulmoner komplikasyonlar, retrofaringial apse ve lokal enfeksiyon olmak üzere ciddi komplikasyonlar görülmektedir. Literatürde komplikasyon oranı yetişkinlerde %12.6 ve çocuklarda %4.6 olarak bildirilmiştir. Çocuklarda en sık pulmoner komplikasyonlar, yetişkinlerde ise retrofaringial apse görülür (26). Özellikle yaşlı hastalarda özofagusta yabancı cismin takılmasına neden olabilecek altta yatan hastalık araştırılmalıdır. Yapılan 1088 olguluk bir çalışmada eşlik eden patoloji oranı %8.9 olarak bildirilmiştir (27).

Özofagus yaralanmaları acil tedavi gerektiren ve ölümcül olabilen durumlardır. Gecikmiş tedavi, torasik veya abdominal rüptür, altta yatan özofagus hastalığının olması kötü prognostik faktörlerdir (26). Rijit özofagoskopiye bağlı özofagus rüptür insidansı %0.1-

1.9 arasında bildirilmekte olup keskin kenarlı yabancı cisimler, deneyimsiz el ve başarısız manevralar rüptür insidansını artırır (26, 28).

SONUÇ

Çocuklarda düzgün kenarlı, erişkinlerde keskin kenarlı yabancı cisimler daha fazla görülmektedir. Keskin kenarlı veya sivri uçlu yabancı cisimler ciddi komplikasyonlara neden olabilmektedir. Yabancı cisim tanı ve tedavisinde rijit özofagoskopi en sık kullanılan, etkili ve güvenli bir yöntemdir.

KAYNAKLAR

- Vizcarrondo FJ, Brady PG, Nord HJ. Foreign bodies of the upper gastrointestinal tract. *Gastrointest Endosc* 1983;29:208-10. [\[CrossRef\]](#)
- Cheng W, Tam PK. Foreign-body ingestion in children: experience with 1,265 cases. *J Pediatr Surg* 1999;34:1472-6. [\[CrossRef\]](#)
- Temple DM, McNeese MC. Hazards of battery ingestion. *Pediatrics* 1983;71:100-3.
- Nandi P, Ong GB. Foreign body in the oesophagus: review of 2394 cases. *Br J Surg* 1978;65:5-9. [\[CrossRef\]](#)
- Athanassiadi K, Gerazounis M, Metaxas E, Kalantzi N. Management of esophageal foreign bodies: a retrospective review of 400 cases. *Eur J Cardiothorac Surg* 2002;21:653-6. [\[CrossRef\]](#)
- Topçu S, Çetin G. Özofagusun yabancı cisimleri. Yüksel M, Başoğlu A. Özofagus hastalıklarının tıbbi ve cerrahi tedavisi. Bilmedya Grup 2002. s. 71-6.
- Stevoff CG, Craig RM. In *Foreign Bodies in the Esophagus*. In Shields TW, LoCicero J, Ponn RB, Rusch VW, ed. *General Thoracic Surgery*, vol 2, 6th ed. Philadelphia: Lippincott Williams and Wilkins; 2005: 2095-100.
- Türkyılmaz A, Aydın Y, Genç F, Eroğlu A. Çocuklarda özofagusa yabancı cisim kaçması sıklığını artıran etken: Alkalin piller. *Türk Göğüs Kalp Damar Cer Derg* 2008;16:250-3.
- Arana A, Hauser B, Hachimi-Idrissi S, Vandenplas Y. Management of ingested foreign bodies in childhood and review of the literature. *Eur J Pediatr* 2001;160:468-72. [\[CrossRef\]](#)
- Simic MA, Budakov BM. Fatal upper esophageal hemorrhage caused by a previously ingested chicken bone: case report. *Am J Forensic Med Pathol* 1998;19:166-8. [\[CrossRef\]](#)
- Ashraf O. Foreign body in the esophagus: a review. *Sao Paulo Med J* 2006;124:346-9. [\[CrossRef\]](#)
- Paul RI, Jaffe DM. Sharp object ingestions in children: illustrative cases and literature review. *Pediatr Emerg Care* 1988;4:245-8. [\[CrossRef\]](#)
- Ginsberg GG. Management of ingested foreign objects and food bolus impactions. *Gastrointest Endosc* 1995;41:33-8. [\[CrossRef\]](#)
- Giordano A, Adams G, Boies L Jr, Meyerhoff W. Current management of esophageal foreign bodies. *Arch Otolaryngol* 1981;107:249-51. [\[CrossRef\]](#)
- Wai Pak M, Chung Lee W, Kwok Fung H, van Hasselt CA. A prospective study of foreign-body ingestion in 311 children. *Int J Pediatr Otorhinolaryngol* 2001;58:37-45. [\[CrossRef\]](#)
- Türkyılmaz A, Aydın Y, Yılmaz O, et al. Esophageal foreign bodies: analysis of 188 cases. *Ulus Travma Acil Cerrahi Derg* 2009;15:222-7.
- Janik JE, Janik JS. Magill forceps extraction of upper esophageal coins. *J Pediatr Surg* 2003;38:227-9. [\[CrossRef\]](#)
- Webb WA. Management of foreign bodies of the upper gastrointestinal tract: update. *Gastrointest Endosc* 1995;41:39-50. [\[CrossRef\]](#)
- T-Ping C, Nunes CA, Guimarães GR, et al. Accidental ingestion of coins by children: management at the ENT Department of the João XXIII Hospital. *Braz J Otorhinolaryngol* 2006;72:470-4.
- Vyas K, Sawant P, Rath P, et al. Foreign bodies in gut. *J Assoc Physicians India* 2000;48:394-6.
- Bonadio WA, Jona JZ, Glicklich M, Cohen R. Esophageal bougienage technique for coin ingestion in children. *J Pediatr Surg* 1988;23:917-8. [\[CrossRef\]](#)
- Arana A, Hauser B, Hachimi-Idrissi S, Vandenplas Y. Management of ingested foreign bodies in childhood and review of the literature. *Eur J Pediatr* 2001;160:468-72. [\[CrossRef\]](#)
- Ferrucci JT Jr, Long JA Jr. Radiologic treatment of esophageal food impaction using intravenous glucagon. *Radiology* 1977;125:25-8.
- Robbins MI, Shortsleeve MJ. Treatment of acute esophageal food impaction with glucagon, an effervescent agent, and water. *AJR Am J Roentgenol* 1994;162:325-8.
- Kürkçüoğlu İC, Eroğlu A, Karaoğlanoğlu N. Accidental ingestion of alkaline battery in children. *Türk Göğüs Kalp Damar Cer Derg* 2003;11:193-4.
- Jackson RM, Hawkins DB. Coins in the esophagus. What is the best management? *Int J Pediatr otorhinolaryngol* 1986;12:127-35. [\[CrossRef\]](#)
- Li ZS, Sun ZX, Zou DW, et al. Endoscopic management of foreign bodies in the upper-GI tract: experience with 1088 cases in China. *Gastrointest Endosc* 2006;64:485-92. [\[CrossRef\]](#)
- Eroglu A, Turkyılmaz A, Aydın Y, et al. Current management of esophageal perforation: 20 years experience. *Dis Esophagus* 2009;22:374-80. [\[CrossRef\]](#)