

SAĞLIKLI DOKUYU KORUYARAK LOKAL KONTROLÜ ARTIRMAK: RADYOTERAPİDE YENİ TEKNİKLER

SPARING THE HEALTHY TISSUE WHILE INCREASING THE LOCAL CONTROL: NEW TECHNIQUES IN RADIOTHERAPY

Dr. Hale Başak Çağlar

Acıbadem Üniversitesi, Radyasyon Onkolojisi Anabilim Dalı, İstanbul, Türkiye

e-posta: halebasakcaglar@gmail.com

doi:10.5152/pb.2011.15

Malign plevral mezotelyoma (MPM) nadir görülen ancak agresif bir malignitedir. Amerika Birleşik Devletleri'nde yıllık 3000 hastada görülmektedir (1). Görülme sıklığı 2005-2010 arasında yükselmiş ve daha sonra düşmeye başlamış olmasına rağmen ülkemizde bu düşüş henüz saptanmamıştır (2). MPM tedavisi oldukça karmaşıktır ve de birçok seride sağkalımlar 20 ayın altındadır (1). Lokal tedavi hastalığın kontrolünde önemli bir yer tutmaktadır çünkü hastalık çoğunlukla, özellikle ilk zamanlarda lokalize kalma eğilimindedir. İlk yapılması gereken lokal tedavi cerrahi rezeksiyondur ve bu plevrektomi/dekortikasyon (P/D) veya ekstraplevral pnömonektomi (EPP) şeklinde olabilir. Genel olarak tek başına cerrahi ile lokal nüks oranları yüksektir (EPP ile %38, P/D ile %69) (3). Tek başına radyoterapi (RT) bu hastalıkta uygun bir tedavi yöntemi değildir, bunun en önemli nedeni hastalığı kontrol altına alabilmek için verilen dozun (genellikle 30 feaksiyonda 60 Gy) ipsilateral akciğer parankiminde ciddi hasarlara yol açabilmesidir. Tek başına cerrahi ile yüksek lokal nüks oranları olması nedeniyle hem P/D sonrası hem de EPP sonrası adjuvan RT denenmiştir. P/D sonrasında lokal kontrole belirgin bir katkı sağlanamazken EPP sonrasında RT lokal rekürrensleri azaltmıştır (4-7).

Unrezektabl MPM tedavisinde cisplatin+pemetreksed kemoterapisinin tek başına cisplatine göre daha iyi progresyonsuz ve tüm sağkalım oranları sağlaması nedeni ile rezektabl MPM tedavisinde trimodalite tedavi (neoadjuvan veya adjuvan kemoterapi, EPP ve adjuvan RT) en sık tercih edilen tedavi yöntemi haline gelmiştir.

Radyoterapi teknolojisindeki yeniliklerin de daha belirgin kullanılması ile birlikte lokorejyonel kontrolü sağlarken radyasyona bağlı toksisiteyi azaltmak mümkün olabilmektedir. Bu teknolojiye yoğunluk ayarlı RT (IMRT) denilmektedir. Ancak IMRT kullanıldığı durumlarda bile %50'ye varan oranlarda fatal pnömoniler bildirilmektedir. Bu nedenle bu tekniğin kullanılma yöntemi çok önemlidir ve doku tolerans dozları oldukça sıkı tutulmalıdır.

EPP sonrası RT uygulamasının sonuçları

Memorial Sloan Kettering Kanser Merkezi'nde yapılmış olan faz II çalışma sonucunda EPP sonrası konvansiyonel fraksiyonasyon ile 54 Gy hemitorasik RT uygulaması ile lokal kontrolün arttığı gösterilmiştir, az oranda görülen rekürrenslerin hepsi de RT alan kenarında gözlenmiştir (6). Bu çalışmada RT genelde iyi tolere edilmiş ve sadece 1 hastada grade 4 bronkoplevral fistül görülmüştür. Bu çalışmada görülen iyi lokal kontrol oranları başka bazı çalışmalarda ise gösterilememiştir. Bu çalışmaların çoğunda konvansiyonel radyoterapi teknikleri kullanılmıştır. Ancak genel olarak trimodalite tedavi ile ortalama ≥ 20 ay genel sağkalım oranları sağlamak mümkün olabilir.

Gupta ve ark.'nın (8) yapmış olduğu bir çalışmada ise konvansiyonel teknikle adjuvan RT uygulanan EPP hastalarında %41 oranında lokal rekürrensler bildirilmiştir. Bu rekürrenslerin bir kısmı RT dozunun düşük olduğu bölgelerdedir. Konvansiyonel RT tekniği ile bu mümkündür çünkü hedef volümün boyutu, şekli ve

yakınındaki kritik organların varlığı (kalp, spinal kord, özofagus, kontrateral akciğer ve karaciğer) konvansiyonel teknikle üstesinden gelinemeyecek zorluklar doğurur. Doz düşmeleri IMRT ile düzeltilebilir. Bu sayede hedef volümde konformal bir doz dağılımı sağlamak mümkün olur. Şekil 1’de EPP sonrası IMRT ile hemitorasik ışınlama yapılan bir hastadaki doz dağılımını görmekteyiz.

IMRT ile yapılan adjuvan RT çalışmalarında lokal kontrol oranları daha iyidir. MD Anderson grubu %5 oranında alan içi nüks bildirirken (9) van Sandick ve arkadaşları ise %9 oranında lokal nüks bildirmişlerdir (10). Aynı zamanda neoadjuvan KT ve EPP yapılan hastalarda da postoperatif IMRT ile konvansiyonel RT tekniğine göre daha iyi lokal kontrol oranları bildirilmiştir (11). Ancak bu sonuçları değerlendirirken dikkatli olmak ve örneklem sayısının az olduğuna dikkat etmek gerekir.

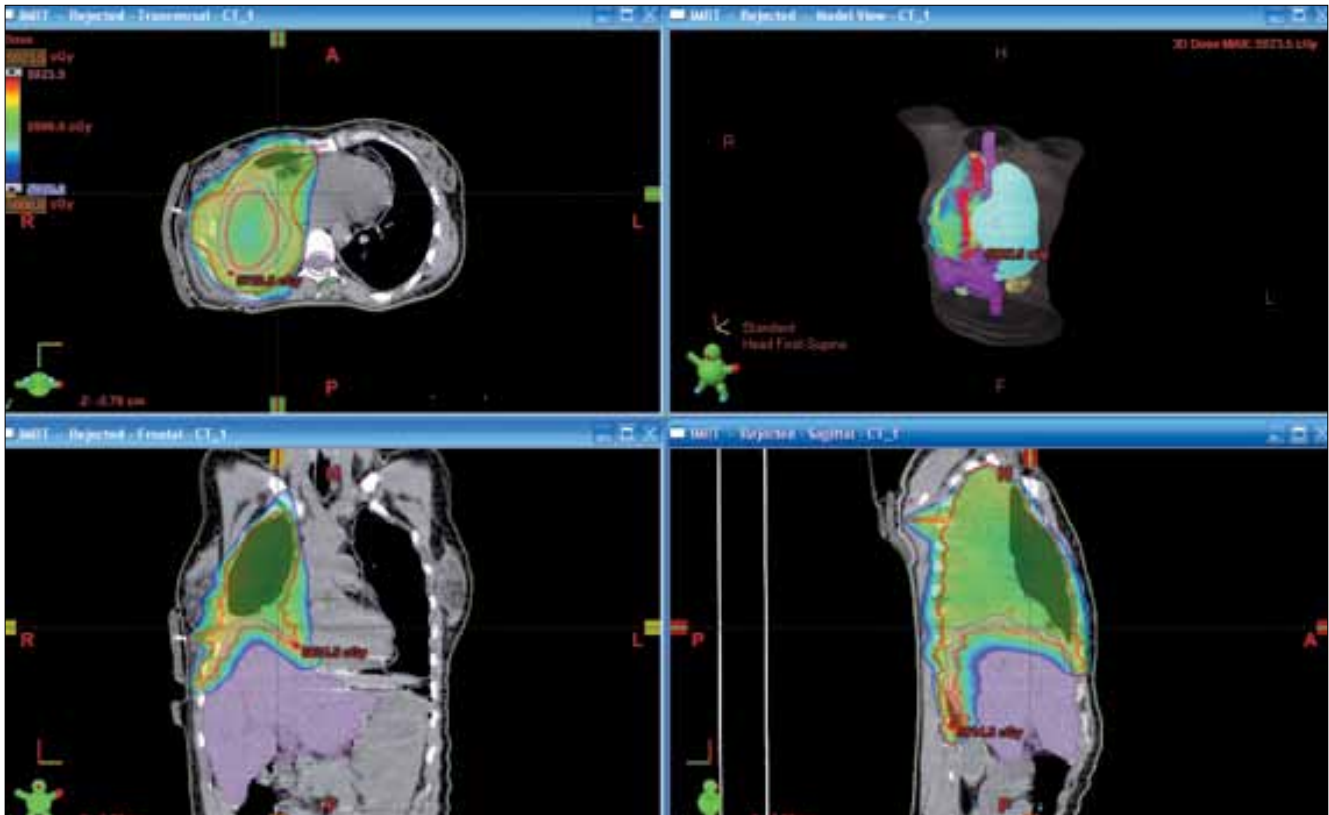
IMRT ile toksisite

IMRT ile görülen mükemmel lokal kontrol oranlarına rağmen ciddi pulmoner toksisiteye rastlanmıştır. Rice ve ark.’nın (12) yapmış olduğu bir çalışmada 6 hastada pulmoner toksisite nedeniyle ölüm görülmüştür. Pulmoner toksisiteye yönelik analizlerde kontrateral

akciğerin 20 Gy alan volümü (V20), 10 Gy alan volümü (V10), 5 Gy alan volümü (V5) ve ortalama akciğer volümü (mean lung dose_MLD)’nün önemli kriterler olduğu gözlenmiştir. Bu çalışmada gözlenen pulmoner ölümlerin hepsinde 5Gy ve üzerinde alan akciğer volümü yüksek oranda saptanmıştır (>%80). Trimodalite tedavi uygulanan yani tedaviye KT’nin eklendiği durumlarda da ciddi pulmoner toksisite bildirilmesine rağmen bu durumu etkileyen en önemli etmen normal doku doz sınırlamalarına sadık kalmaktır.

Allen ve ark.’nın (13) çalışmasında EPP sonrası 2-3 kür KT uygulanan 13 hastaya hemitorasik IMRT uygulanmış ve hastaların 6’sında (%46) RT bitiminden medyan 30 gün sonra grade 5 pnömoni gözlenmiştir. Radyasyon pnömonisi görülen hastaların normal doku dozlarına bakıldığında hepsinde kontrateral akciğer V5, V20 ve MLD değerlerinin yüksek olduğu görülmüştür. Benzer şekilde Kristensen ve ark. (14) tarafından tedavi edilen 13 hastanın 5 tanesinde grade 5 radyasyon pnömonisi görülmüş ve bu hastaların hepsinde de normal doku dozları yüksek olarak saptanmıştır.

Bütün bu çalışmalar adjuvan IMRT uygulanan hastalarda kontrateral akciğer MLD, V20 ve V5 değerlerinin sıkı bir şekilde düzenlenmesi gerektiğini ortaya koymaktadır. Bu doz sınırlamalarına uyararak yapılan



Şekil 1. EPP uygulanmış sağ plevral mezotleyomalı hastada postop hemitorasik ışınlama, IMRT tekniği

tedavilerde daha az oranda ciddi pulmoner toksisite bildirilmiştir. Çağlar ve ark.'nın (15) 11 hastalık çalışmasında bu sınırlamalara uyulması nedeniyle hiçbir hastada grade 3 ve üzeri pulmoner toksisite gözlenmemiştir. Bu çalışmalar doğrultusunda her kliniğin normal dokular için uygulanan doz sınırlamaları olmalıdır ve bunlar standardize edilmelidir.

IMRT tekniği

Yüksek oranda görülen pulmoner toksisite nedeniyle bu hastalarda farklı RT teknikleri denenmiş ve bildirilmiştir. Allen ve ark.'ı (16) sınırlı alan IMRT tekniğini tanıtarak tüm hemitorasik kaviteyi iki alana bölmüş ve karşı akciğerin olduğu seviyelerdeki IMRT alan açılarını sınırlamıştır. Bu teknik sayesinde karşı akciğer MLD, V5 ve V20 oranlarını istenen seviyenin altına düşürmek mümkün olmuştur, ancak bu bir dozimetrik çalışmadır, hasta tedavi edilmemiştir.

Bu hastalarda IMRT ilk kullanılmaya başlandığında oldukça iş gücüne neden olan ve optimizasyon süreci uzun ve zahmetli olan planlamalar olmaktadır. Bunun en önemli nedeni büyük tedavi volümü ve çok yakın ve pek çok sayıda normal kritik organ olması idi. Halen diğer tedavi planlamalarına göre daha uzun ve zahmetli olmasına rağmen yeni tedavi planlama algortimalleri ile (Pinnacle veya Eclipse gibi) veya gelişmiş multilifler sayesinde mezotelyoma RT'si eskisine göre daha konforlu olarak yapılmaktadır.

Daha önceki bölümde tedaviye bağlı pulmoner toksistede normal akciğer dokusunun dozlarının oldukça önemli olduğundan bahsetmiştik. Özellikle V5 gibi düşük doz alan akciğer volümü IMRT uygulamalarında giderek daha önem kazanmaktadır. Bu nedenle bu dozların doğru hesaplanması ve ölçülmesi de son derece hayatidir. Düşük doz bölgelerinin normalden daha düşük olarak hesaplanması beraberinde ciddi sıkıntılar getirir ve bazı planlama sistemlerinde rapor edilmiştir. Pinnacle sistemi ile yapılan planlamalarda 10Gy altında alan volüm hesaplamalarında %25'lik hatalar bildirilmiştir (17). Bunun en önemli nedeni multilif kolimatörlerden saçılan dozlardır. Bu nedenle özellikle MPM hastalarında postop RT uygulaması yapılırken düşük doz volümünün sağlıklı olarak hesaplanabilmesi için Monte-Carlo veya AAA gibi komplike ve sofistike algoritmalar kullanılması gereklidir.

Teknik gelişmeler

Teknolojideki gelişmeler sayesinde EPP sonrası hemitorasik IMRT'de de gelişmeler sağlanması mümkündür. Bunların ilk örneği helikal tomoterapidir (HT). HT günlük mega-voltaj BT rehberliğinde uygulanan bir

IMRT tekniğidir. HT ile tedavide ışınlama sırasında gantry ve masada kesintisiz ve senkron hareket sağlamak mümkündür. 51 farklı gantry açısı kullanarak mükemmel doz dağılımı sağlamak mümkündür. HT ile linak tabanlı IMRT'e göre daha konformal bir doz dağılımı sağlamanın mümkün olduğu gösterilmiştir (18).

Volümetrik ark tedavisi (Rapid Arc) kullanılarak yapılan bir dozimetrik çalışmada da normal IMRT ile yapılan tedavi planlamasına göre daha düşük akciğer V20 oranlarını yakalamak mümkün olmuştur, aynı zamanda bu hastalar için çok önem arz eden makinede kalma süreleri de kısalmıştır (19).

Proton tedavisi ile de akciğer dozlarında IMRT ile elde edilemeyecek oranlarda düşüş sağlanmıştır (20).

pnömonektomi yapılmamış hastalarda RT

Bu grup hastalardaki en önemli kısıtlama ipsilateral akciğerdir. Bu hastalarda tedavi edici dozlara çıkılmadığından tedavi başarılarından bahsetmek mümkün olamamaktadır. Ancak yeni teknolojilerin etkin bir biçimde kullanılması ile bu grup hastalara da RT uygulaması gündeme gelmektedir. İlk olarak İtalya'dan Cilla ve ark.'nın (21) yayınladığı pnömonektomi yapılmamış bir vakada radyoterapi etkin bir şekilde uygulanmış ve toksiste gözlenmemiştir. Yine Çağlar ve ark.'nın (22) yaptığı 10 hastalık bir çalışmada da 10 pnömonektomisiz hastanın sadece 1 tanesinde pulmoner toksisteye rastlanmış ve bu hastanın normal doku doz değerlerinin kabul sınırlarının üzerine olduğu gözlenmiştir. Buna göre sıkı doz sınırlamalarına sadık kalındığı takdirde bu hastalara da RT uygulaması gündeme gelebilir. Bu konuyla ilgili çalışmalar yapılması teşvik edilmelidir.

Kaynaklar

1. Tsao AS, Wistuba I, Roth JA, et al. Malignant pleural mesothelioma. J Clin Oncol 2009; 27: 2081-90. [\[Crossref\]](#)
2. Price B, Ware A. Time trend of mesothelioma incidence in the United States and projection of future cases: an update based on SEER data for 1973 through 2005. Crit Rev Toxicol 2009; 39: 576-88. [\[Crossref\]](#)
3. Pass HI, Kranda K, Temeck BK, et al. Surgically debulked malignant pleural mesothelioma: results and prognostic factors. Ann Surg Oncol 1997; 4: 215-22. [\[Crossref\]](#)
4. Gupta V, Mychalczak B, Krug L, et al. Hemithoracic radiation therapy after pleurectomy/decortication for malignant pleural mesothelioma. Int J Radiat Oncol Biol Phys 2005; 63: 1045-52. [\[Crossref\]](#)
5. Lee TT, Everett DL, Shu H-KG, et al. Radical pleurectomy/decortication and intraoperative radiotherapy followed by conformal radiation with or without chemotherapy for malignant pleural mesothelioma. J Thorac Cardiovasc Surg 2002; 124: 1183-9. [\[Crossref\]](#)

6. Rusch VW, Rosenzweig K, Venkatraman E, et al. A phase II trial of surgical resection and adjuvant high-dose hemithoracic radiation for malignant pleural mesothelioma. *J Thorac Cardiovasc Surg* 2001; 122: 788-95. [\[Crossref\]](#)
7. Baldini EH, Recht A, Strauss GM, et al. Patterns of failure after trimodality therapy for malignant pleural mesothelioma. *Ann Thorac Surg* 1997; 63: 334-8.
8. Gupta V, Krug LM, Laser B, et al. Patterns of local and nodal failure in malignant pleural mesothelioma after extrapleural pneumonectomy and photon-electron radiotherapy. *J Thorac Oncol* 2009; 4: 746-50. [\[Crossref\]](#)
9. Rice DC, Stevens CW, Correa AM, et al. Outcomes after extrapleural pneumonectomy and intensity-modulated radiation therapy for malignant pleural mesothelioma. *Ann Thorac Surg* 2007; 84: 1685-93. [\[Crossref\]](#)
10. van Sandick JW, Kappers I, Baas P, et al. Surgical treatment in the management of malignant pleural mesothelioma: a single institution's experience. *Ann Surg Oncol* 2008; 15: 1757-64.
11. Buduhan G, Menon S, Aye R, et al. Trimodality therapy for malignant pleural mesothelioma. *Ann Thorac Surg* 2009; 88: 870-6. [\[Crossref\]](#)
12. Rice DC, Smythe WR, Liao Z, et al. Dose-dependent pulmonary toxicity after postoperative intensity-modulated radiotherapy for malignant pleural mesothelioma. *Int J Radiat Oncol Biol Phys* 2007; 69: 350-7. [\[Crossref\]](#)
13. Allen AM, Czerminska M, Janne PA, et al. Fatal pneumonitis associated with intensity-modulated radiation therapy for mesothelioma. *Int J Radiat Oncol Biol Phys* 2006; 65: 640-5. [\[Crossref\]](#)
14. Kristensen CA, Nøttrup TJ, Berthelsen AK, et al. Pulmonary toxicity following IMRT after extrapleural pneumonectomy for malignant pleural mesothelioma. *Radiother Oncol* 2009; 92: 96-9. [\[Crossref\]](#)
15. Çağlar HB, Batırel HF, Metintaş M ve ark. Malign Plevral Mezotelyomada Trimodalite Tedavi Sonuçları - Yoğunluk Ayarlı Radyoterapi Tecrübesi Ulusal Kanser Kongresi 2011.
16. Allen AM, Schofield D, Hacker F, et al. Restricted field IMRT dramatically enhances IMRT planning for mesothelioma. *Int J Radiat Oncol Biol Phys* 2007; 69: 1587-92. [\[Crossref\]](#)
17. Jang SY, Liu HH, Wang X, et al. Underestimation of low-dose radiation in treatment planning of intensity-modulated radiotherapy. *Int J Radiat Oncol Biol Phys* 2008; 71: 1537-46. [\[Crossref\]](#)
18. Sterzing F, Sroka-Perez G, Schubert K, et al. Evaluating target coverage and normal tissue sparing in the adjuvant radiotherapy of malignant pleural mesothelioma: helical tomotherapy compared with step-and-shoot IMRT. *Radiother Oncol* 2008; 86: 251-7. [\[Crossref\]](#)
19. Scorsetti M, Bignardi M, Clivio A, et al. Volumetric modulation arc radiotherapy compared with static gantry intensity-modulated radiotherapy for malignant pleural mesothelioma tumor: a feasibility study. *Int J Radiat Oncol Biol Phys* 2010; 77: 942-9. [\[Crossref\]](#)
20. Krayenbuehl J, Hartmann M, Lomax AJ, et al. Proton therapy for malignant pleural mesothelioma after extrapleural pleuropneumectomy. *Int J Radiat Oncol Biol Phys* 2010; 78: 628-34. [\[Crossref\]](#)
21. Cilla S, Digesu C, Silvano G, et al. Intensity-modulated radiation therapy with simultaneous integrated boost in unresected left-sided pleural mesothelioma: a case report. *Tumori* 2010.
22. Çağlar HB, Sözer N, Atalar B ve ark. Pnöminektomi yapılmamış malign plevral mezotelyomalı hastalarda yoğunluk ayarlı radyoterapi ile küratif hemitorasik ışınlama Ulusal Kanser Kongresi 2011.