

MİNİMAL İNVAZİV PEKTUS EKSKAVATUM AMELİYATLARINDA ERCİYES DENEYİMİ

Mehmet BİLGİN

Erciyes Üniversitesi Tıp Fakültesi, Göğüs Cerrahisi Anabilim Dalı, Kayseri, Türkiye

e-posta: bilgim@erciyes.edu.tr

doi:10.5152/tcb.2011.32

Haziran 2006 - Ekim 2010 tarihleri arasında Erciyes Üniversitesi Tıp Fakültesi Göğüs Cerrahisi Anabilim Dalında Pektus Ekskavatum (PE) ve Pektus Karinatum (PK) nedeniyle 58 hasta opere edildi. Bu hastalardan 5'ine PK nedeniyle Abrahamson operasyonu 53 hastaya ise PE nedeniyle Nuss operasyonu uygulandı. Bu yazıda PE nedeniyle minimal invaziv cerrahi yapılan 53 hastanın preoperatif ve post operatif sonuçları incelendi.

P.E nedeni ile opere edilen hastalardan en küçük olanı 2.5 yaşında iken en büyük hasta 36 yaşında idi. Hastalarımızın 45'i erkek, 8'i ise kadın idi (%85-%15). Hastaların tamamında tek lümenli endotrakeal tüp kullanıldı. Supin pozisyonunda kollar 60° olacak şekilde yanlara açık olarak tutuldu. Bütün hastalara tek bar takıldı. Bir hastaya stabilizatör konmazken bir hastaya iki taraflı stabilizatör kondu. Diğer hastalara sol taraftan tek stabilizatör konuldu. Hastalardan 6'sı Ravich operasyonu sonrası rekürrens olmuş hastalardı. Barlar ilk vakalarda ön aksiler hat hizasından konulurken daha sonra daha kısa barlar konulmaya başlandı. Bir hastada operasyon esnasında internal mamarial arter (İMA) kanaması oldu. Bir hastada ise absorbabl stabilizatör operasyondan bir ay sonra kırıldı. Bir hastada da barın ucu dışarı çıktığı için erken dönemde bar çıkarıldı. Post operatif en büyük şikâyet ağrı idi. Hastanede kalış süreleri ortalama 4.7 gündü. Takılan barlar 2 ile 3 yıl sonra çıkarıldı. Bar çıkarıldıktan sonrada hasta memnuniyetleri üst düzeyde idi.

Bizim deneyimlerimiz P. E. için yapılan minimal invaziv girişimlerin diğer yöntemlere göre daha kısa operasyon süresi, daha küçük insizyon skarı ve bu skarın göğüs lateralinde olması nedeniyle daha estetik görüldüğü, hasta memnuniyetinin daha üst düzeyde olduğunu düşündürmektedir.

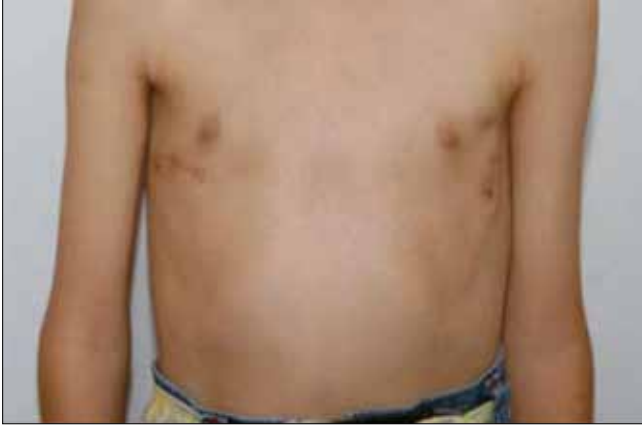İlk kez 1594 yılında Johannes Schenk tarafından tanımlanan Pektus Ekskavatum (PE), en sık görülen göğüs duvarı deformitesidir (1). Farklı çalışmalarda yaklaşık 400-1000 canlı doğumda bir görüldüğü ve erkeklerde beş kat fazla rastlandığı belirtilmiştir (2, 3). Pektus ekskavatumun cerrahi tedavisinde birçok yöntem bulunmakla birlikte en sık kullanılan yaklaşımlar deformite olan kıkırdak kostaların çıkarılmasını ve sternum osteotomisini içeren modifiye Ravitch yöntemi veya sternum altına metal bir bar yerleştirilerek deformiteyi düzeltmeyi amaçlayan Nuss yöntemidir (MIRPE; Minimally invasive repair of pectus excavatum).

Erciyes Üniversitesi Tıp Fakültesi Göğüs Cerrahisi Kliniğinde Haziran 2006 - Ekim 2010 tarihleri arasında PE nedeniyle Nuss yöntemi uygulanan 53 hasta (45 erkek, 8 kadın; ort. Yaş 13.3 yıl; dağılım 2.5-36 yıl) değerlendirildi. Ameliyat öncesi hastaların tam kan sayımı, biyokimya, pıhtılaşma testleri, iki yönlü akciğer grafileri, elektrokardiyografi ve ekokardiyografi incelemeleri yapılarak değerlendirildi. Enfeksiyon profilaksisi için ilk doz ameliyat öncesi başlanmak üzere sefazolin sodyum kullanıldı. Hastaların tamamında tek lümenli endotrakeal tüp kullanıldı. Supin pozisyonunda kollar 60° olacak şekilde yanlara acık olarak tutuldu. Saha temizliği ve hastaların üzerinde bar konulacak alanlar işaretlendikten sonra önce sağ 4. İKA orta hattan torakoskop girildi ve 30°'lik teleskop ile toraks kavitesinde yapışıklıkların olup olmadığı gözlemlendi bu esnada anastezi hastayı daha yüzeysel havalandırması yeterli olduğu için toraks kavitesine her hangi bir gaz insuflasyonuna gerek kalmadı. Barlar ilk 14 hastada ön aksiler bölgeden açılan çilt insizyonları ile konulurken daha sonraki hastalarda ön aksiler bölgenin daha medialinden açılan insizyonlar ile daha kısa barlar kullanıldı. Çilt altından

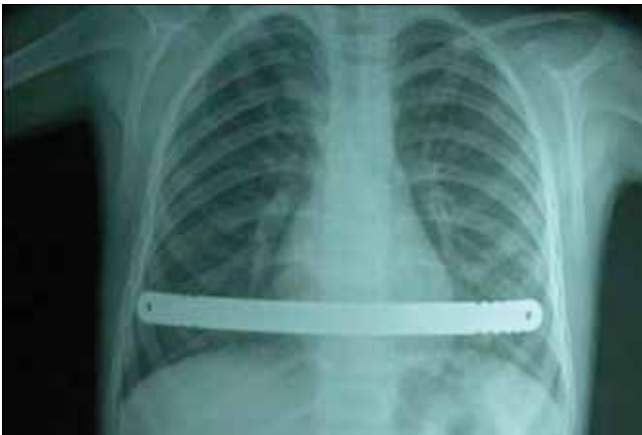
bir tünel sonrası çukurluğunun hemen lateralinden torakoskop eşliğinde intradüser toraksa sokuldu ve skop ile takip edilerek transduser sternum altından karşıya geçirilerek çukurluğun diğer lateral ucundan çıkarıldıktan sonra yine buradan kısa bir cilt altı tüneli ile sağ hemitorakstan çıkarıldı. Transduserin ucundan bir vasküler teyp ile tünel geçildikten sonra daha önce şekil verilmiş bar çekildi. Daha sonra bar çevirilerek ekskavatum düzeltildi. Sol tarafa stabilizatör konulurken sağ tarafta bar kostaya PDS sütürlerle tutturuldu. Hastalarımızdan birine çift taraflı stabilizatör yerleştirilirken, bir hastaya da stabilizatör yerleştirilmedi. Sağ taraftan açılan torakoskopi deliğinden göğüs tüpü yerleştirilip pnömotoraks boşaltıldıktan sonra tüp çekildi.

Ağrı kontrolünde ameliyat sonrası ilk günde tramadol hidroklorir sonrasında ise oral non-steroid anti-inflamatuvar ilaçlar kullanıldı.

Ortalama ameliyat süresi 40 dakika (28-56 dakika), kanama miktarı ortalama 15 ml idi. Cerrahi sonrası iki hastada (%3.7) pnömotoraks görüldü. Sağ %10 pnömotoraks gelişen bir hastada izleminde pnömotoraks kendiliğinden rezorbe oldu. Ravich operasyonu sonrası Nuss yöntemi uygulanan 6 hastanın 3'ünde pro-



Resim 1. Post operatif görünüm



Resim 1. Aynı Hastanın post operatif röntgen görüntüsü

motoraks oluştu ancak bunlardan sadece birine tüp torakostomisi uygulandı. Nuss bar konulan bir hastada ameliyattan bir ay sonra kırılmış olan emilebilir sabitleştirici çıkarılıp, emilemeyen sabitleştirici ile değiştirildi. Hastanede ortalama yatış süresi 4.7 gün (4-6 gün). Takılan barlardan 18'i 2-3 yıl sonra çıkarıldı. 16 yaşına kadar olan hastalarda 2, daha büyük hastalarda ise bar 3 yıl sonra çekildi. Çıkarma işlemi genel anestezi altında, bir hastada bilateral insizyon ile yapılırken diğer hastalarda tek sol taraf insizyonu ile yapıldı. Bari çekilen hastaların tamamına yakın aynı gün, çok azı ise ertesi gün taburcu edildiler.

Hasta memnuniyeti; Nuss ameliyatı uygulanan 53 hastadan 49'unda (%92.4) mükemmel, iki hastada (%3.7) yeterli bulundu.

Pektus ekskavatum kostaların kıkırdak bölümünün anormal gelişiminden kaynaklanan bir deformitedir. Diğer deformitelerin onarımı da PE onarımı öncesi, sonrası veya aynı seansta planlanabilir (4). Cerrah özellikle sistemik bir hastalık olan ve PE'nin klinik sunularından sadece biri olan Marfan sendromu hakkında dikkatli olmalıdır. Çünkü bu sendromda sadece PE onarımı yapıldığında göğüs duvarı deformitesinin tekrar etme olasılığı yüksektir (4). Bizim hastalarımız da herhangi bir ek anomali birlikteliği saptanmadı. Modifiye Ravitch tekniği; sternumun üzerinde büyük bir insizyon olması, pektoral kas flebi oluşturulması, deforme kartilajların eksizyonu, sternuma osteotomi yapılması ve sternum altına destek olarak Kirschner teli konulması gibi uygulamalarla Nuss tekniğine göre daha invaziv bir yöntemdir. Buna karşın Nuss tekniğinde ameliyat sonrası görülen komplikasyon oranları daha fazladır. Nuss (5) Aynı çalışmada Nuss ve modifiye Ravitch yöntemleri için plevral effüzyon oranları sırasıyla %4.65 ve %32.39 olarak verilirken, bizim çalışmamızda plevral effüzyon tespit edilmedi. Pektus ekskavatum nedeniyle önceden ameliyat edilip rekürrens gelişen hastaların ikinci ameliyatların da komplikasyon oranlarının daha yüksek olduğu bildirilmiştir (6). Hastaların %44'ünde tüp torakostomisi, %8'inde transfüzyon gerektirmeyen hemotoraks, %8'inde drenaj gerektiren plevral effüzyon tespit edilmiştir (5). Ameliyat sırasında akciğerdeki yapışıklıkların ayrılması nedeniyle sıklıkla göğüs dreni konulması gerekebileceği belirtilmiştir (7, 8). Bizim çalışmamızda da dört yıl önce modifiye Ravitch ameliyatı uygulanan ve rekürrens gelişen bir hastaya torakoskop ile plevral yapışıklıklar giderilerek Nuss yöntemiyle bar yerleştirildi. Ancak ameliyat sonrası çekilen kontrol arka-ön akciğer grafisinde %20 pnömotoraks tespit edilmesi üzerine tüp torakostomisi uygulandı. Pektus ekskavatum nedeniyle ilk kez ameliyat edilen hastaların hiçbirinde tüp torakostomi-

si uygulanmasını gerektiren bir patoloji saptanmadı. Kostokondral bileşke; uzun kemiklerdeki epifiz gibi görev yaptığından “kartilaj epifizi” veya “büyüme plağı” olarak adlandırılmıştır (9). Çok sayıda kıkırdak kostanın büyüme plağına hasar verecek şekilde çıkarılması yeni kıkırdak oluşumunu bozacağından daralmış ve küçülmüş göğüs duvarına neden olabilir (10). Göğüs ön duvarı sert, hareketsiz ve daralmıştır. Özellikle dört yaş altında ve beş veya daha fazla kot rezeksiyonu yapılan çocuklarda gelişen bu tabloyu Haller, “EdinselJeune Sendromu” veya “Edinsel Asfiksik Torasik Distrofi” olarak tanımlamıştır (10, 11). Bu çocuklarda zorlu vital kapasite ve zorlu ekspiratuvar volüm belirgin olarak azalmış ve solunum fonksiyon testleri ciddi restriktif akciğer hastalığı ile uyumlu bulunmuştur (10) Aslında Nuss ameliyatının etkinliğinin, yaşın küçülmesi veya göğüs duvarı rijiditesinin artması ile azaldığını ortaya koyan karşıt görüşler vardır (12-15). Yayınlanan kanıtlara rağmen bazı yazarlar psikolojik komplikasyonları önlemek için küçük yaşlarda ameliyat yapılmasını önermektedir (16).

Ayrıca Önen ve ark. (17) yaptıkları araştırmada; PE'nin Nuss yöntemi ile tedavisinin erken dönemde duyulan ağrı ve cerrahi yaralara rağmen, genç erişkinlerin fiziksel ve psikolojik durumu ile kozmetik kaygıları üzerinde pozitif bir etki yaptığını ve yaşam kalitesini artırdığını belirtmişlerdir. Modifiye Ravitch tekniğinde insizyonun önde ve büyük olması kötü iyileşme nedeniyle hoş olmayan estetik sonuçlara yol açabilir. Ayrıca sternum altına yerleştirilen ve yaklaşık bir ay sonra çıkarılan Kirschner teli estetik görünümü bozduğu ve yaşam kalitesini azalttığı için hastalar tarafından güçlükle tolere edilmektedir. Oysa Nuss ameliyatında insizyonun lateralde ve küçük olması, ameliyat süresi ve kanama miktarının çok az olması tekniğin önemli avantajlarıdır. Kıkırdak eksizyonu yapılmadığından normal iskelet gelişimine izin veren, daha az invaziv bir yöntem olan Nuss tekniği düşük komplikasyon oranları ile hastanede yatış süresini azaltan, tatmin edici sonuçları ile yüksek hasta memnuniyeti sağlayan bir cerrahi yaklaşımdır. Yine de hangi hasta grubunun, hangi cerrahi teknikten daha fazla yarar göreceğini tam olarak ortaya koyabilmek için daha uzun süreli takip edilmiş hastalardaki rekürrens oranlarını içeren karşılaştırmalı çalışmalara ihtiyaç vardır. MIRPE tekniği çeşitli kliniklerde farklı uygulanmaktadır. Erciyes Üniversitesinde biz vakalarımıza ikinci yıldan sonra daha kısa barlar koymağa başladık bu barın daha kolay yerleştirilmesine ve barın yer değiştirme olasılığının azalmasına neden olmaktadır. Ayrıca barın çıkarılmasında da kolaylık sağladığını düşünüyorum.

KAYNAKLAR

1. Huddleston CB. Pectus excavatum. *Semin Thorac CardiovascSurg* 2004;16:225-32. [\[Crossref\]](#)
2. Protopapas AD, Athanasiou T. Peri-operative data on the Nuss procedure in children with pectus excavatum: independent survey of the first 20 years' data. *J Cardiothorac Surg* 2008;3:40. [\[Crossref\]](#)
3. Goretsky MJ, Kelly RE Jr, Croitoru D, Nuss D. Chest wall anomalies: pectus excavatum and pectus carinatum. *Adolesc Med Clin* 2004;15:455-71. [\[Crossref\]](#)
4. Hu TZ, Li Y, Liu WY, Wu XD, Feng JX. Surgical treatment of pectus excavatum: 30 years 398 patients of experiences. *J Pediatr Surg* 2008;43:1270-4. [\[Crossref\]](#)
5. Nuss D. Minimally invasive surgical repair of pectus excavatum. *Semin Pediatr Surg* 2008;17:209-17. [\[Crossref\]](#)
6. Lopushinsky SR, Fecteau AH. Pectus deformities: a review of open surgery in the modern era. *Semin Pediatr Surg* 2008;17:201-8. [\[Crossref\]](#)
7. Schaarschmidt K, Kolberg-Schwerdt A, Lempe M, Schlesinger F, Bunke K, Strauss J. Extrapleural, submuscular bars placed by bilateral thoracoscopy-a new improvement in modified Nuss funnel chest repair. *J Pediatr Surg* 2005;40:1407-10. [\[Crossref\]](#)
8. Croitoru DP, Kelly RE Jr, Goretsky MJ, Gustin T, Keever R, Nuss D. The minimally invasive Nuss technique for recurrent or failed pectus excavatum repair in 50 patients. *J Pediatr Surg* 2005;40:181-6. [\[Crossref\]](#)
9. Feng J, Hu T, Liu W, et al. The biomechanical, morphologic, and histochemical properties of the costal cartilages in children with pectus excavatum. *JPediatr Surg* 2001;36:1770-6. [\[Crossref\]](#)
10. Haller JA Jr, Colombani PM, Humphries CT, Azizkhan RG, Loughlin GM. Chest wall constriction after too extensive and too early operations for pectus excavatum. *Ann Thorac Surg* 1996;61:1618-24. [\[Crossref\]](#)
11. Fokin AA, Robicsek F. Acquired deformities of the anterior chest wall. *Thorac Cardiovasc Surg* 2006;54:57-61. [\[Crossref\]](#)
12. Molik KA, Engum SA, Rescorla FJ, West KW, Scherer LR, Grosfeld JL. Pectus excavatum repair: experience with standard and minimal invasive techniques. *J Pediatr Surg* 2001;36:324-8. [\[Crossref\]](#)
13. Boehm RA, Muensterer OJ, Till H. Comparing minimally invasive funnel chest repair versus the conventional technique: an outcome analysis in children. *Plast Reconstr Surg* 2004;114:668-73. [\[Crossref\]](#)
14. Engum S, Rescorla F, West K, Rouse T, Scherer LR, Grosfeld J. Is the grass greener? Early results of the Nuss procedure. *JPediatr Surg* 2000;35:246-51. [\[Crossref\]](#)
15. Hosie S, Sitkiewicz T, Petersen C, et al. Minimally invasive repair of pectus excavatum-the Nuss procedure. A European multicentre experience. *Eur J Pediatr Surg* 2002;12:235-8. [\[Crossref\]](#)
16. Robicsek F. Surgical treatment of pectus excavatum. *Chest Surg Clin N Am* 2000;10:277-96.
17. Önen A, Şanlı A, Eyüboğlu GM, Gökçen KM, Karaçam V. Minimal invaziv teknik uygulanan pektus eksikavatumlu olgularda erken dönem memnuniyet bildirimini. *Türk Göğüs Kalp Damar Cer Derg* 2008;16:113-7.