

BİLGİSAYARLI TOMOGRAFİ

Tahsin SARISOY

Kocaeli Üniversitesi Tıp Fakültesi, Radyoloji Anabilim Dalı, Kocaeli, Türkiye

e-mail: htsarisoy@yahoo.com

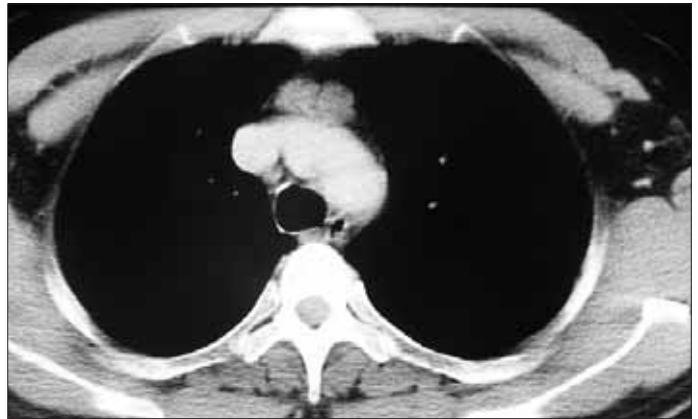
Mediyastinal kitlelerin değerlendirilmesinde direkt grafi (DG)'lerden sonra yapılması gereken tetkik bilgisayarlı tomografi (BT)'dir. Günümüzde BT ile çok düzlemlerle görüntüler elde edebilmek mümkündür. Tetkikin yapılması sırasında incelenen vücut bölgesinin hacimsel verileri elde edilir. Daha sonra bu veri seti kullanılarak istenilen düzlemlerde görüntüler multiplanar reformat yöntemi ile oluşturulur. Gerekli görülmesi halinde üç boyutlu hacimsel modellemeler ve içi boş organlar için (trakea ve hava yolları gibi) sanal endoskopik görüntüler elde edilebilir. Tetkik sırasında İntravenöz kontrast madde kullanılarak torakal vasküler yapıların anjiyografik görüntüleri oluşturulabilir. Kontrast madde kinetiği değerlendirilerek incelenen patolojilerin kontrastlanma paternlerine göre karakterizasyonu yapılabilir (1).

Mediyasten içyapısında yağ dokusu, timus, lenf nodları gibi solid organlar, vasküler yapılar, kalp, trakea ve ana bronşlar, sinirler gibi içi anatomik yapıları barındırır. Bu yapıların her birine ait kitlesel lezyonlar gelişebilmektedir. Kaynaklandığı dokuya göre belirli kitle lezyonlarının belirli anatomik lokalizasyonlardan geliştiği bilinmektedir.

Ön mediyasten patolojileri

Anteriyör sınırını sternum posteriyör kenarı, posteriyör sınırını ise perikard anteriyörünün oluşturduğu bu boşluğu yağ dokusu ve timüse ait doku doldurur. Timüs yaşamın ilk yıllarında belirgin bir hacme sahipken zamanla involüsyona uğrayarak hacimce küçülür. Yaşamın ileri safhalarında immün sistemi stimüle edebilecek stres durumlarında bazen timüste "rebound hiperplazi" adı verilen boyut artışı meydana gelebilir (2). Bu durumun timüs kaynaklı

diğer kitlesel lezyonlardan ayırdedilmesi gerekir. Timus epitelinden kaynaklanan tümörler benign timoma, malign timoma ve timik karsinom olarak sınıflandırılır. Timüs kaynaklı en sık rastlanan kitle timomadır. Ön mediyastende yerleşen bu tümör genellikle iyi sınırlıdır. Sınır özelliklerinin korunması kapsüllü olmasının bir işaretidir (Resim 1). Paraneoplastik sendromlara neden olabilir. Myastenia gravis nedeniyle tetkik edilen olgularda %10 oranında timomaya rastlanır (3). Benign ve malign timomalar timik epitelin neoplastik proliferasyonu sonucu gelişirler. İnvaziv timomalar benign sitopatolojik özellik göstermelerine rağmen invazyon ve metastaz yapmaları nedeniyle malign olarak kabul edilirler. Timik karsinom olarak isimlendirilen diğer bir grup ise sitopatolojik ve tümör davranışı açısından malign özellik göstermektedir (3,4).

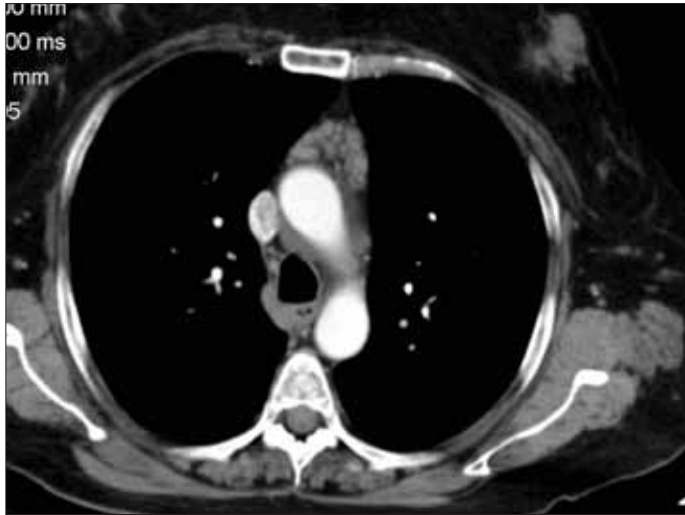

Resim 1. Aksiyel BT kesiti. Anteriyör mediyastende düzgün konturlu homojen kitle. Timoma
Kocaeli Üniversitesi Tıp Fakültesi (KOÜTF) Göğüs Cerrahisi Kliniği Arşivi

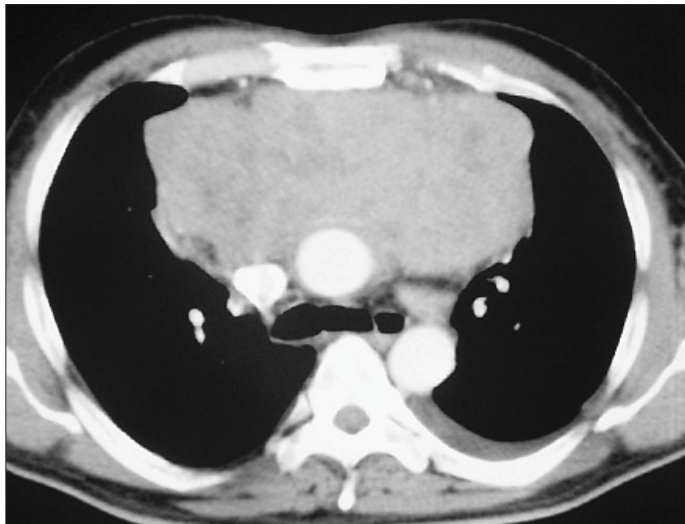
BT tetkikinde timüs glandının boyutsal özellikleri net bir şekilde değerlendirilebilir. Erişkin bir insanda timüs glandının transvers çapı 15 mm'yi geçmemelidir. Büyük değerler timik hiperplaziyi düşündürülebilir (2) (Resim 2).

Benign timomalar yuvarlak oval şekilli olup düzgün kenarlıdır. Anterior mediastende yağ dokusu içinde yerleşirler ve çevresindeki yağ dokusunu genellikle oblitere etmezler. Timomaların yaklaşık dörtte biri kalsifikasyon içermekte olup bu özellik hem benign hem de malign timomalarda görülebilmektedir. Bazı timomalarda kistik komponent varlığı belirgindir (2,4).

Malign timoma olarak sınıflandırılan grup timomaların yaklaşık %30-40'ını oluşturmaktadır. Tümörün büyüme şekli invaziv özellikler gösterir (Resim 3). Çevre plevra veya perikarda invaze olur ve sternumu posteriyordan erode edebilirler.



Resim 2. Aksiyel BT kesiti. Timüs dokusunda hiperplazi
KOÜTF Göğüs Cerrahisi Kliniği Arşivi



Resim 3. Aksiyel BT kesiti. Anterior mediastende büyük ve düzensiz sınırlı kitlesel lezyon. Malign timoma
KOÜTF Göğüs Cerrahisi Kliniği Arşivi

Plevrada ayrı olarak izlenen metastazlara neden olurlar. Timik karsinomların BT görünümü invaziv timomalardan farklı değildir (Resim 4). Timik karsinomlarda ekstratimik metastazlar ve mediastinal lenf nodu tutulumları siktir (5). Timik karsinoid tümörler ektopik ACTH (adrenokortikotropik hormon) salgılayarak adrenal hiperplaziye ve buna bağlı olarak da Cushing sendromuna neden olurlar. Bu tümörleri timomalardan görüntüleme yöntemleriyle ayırabilmek çoğunlukla mümkün değildir (6).

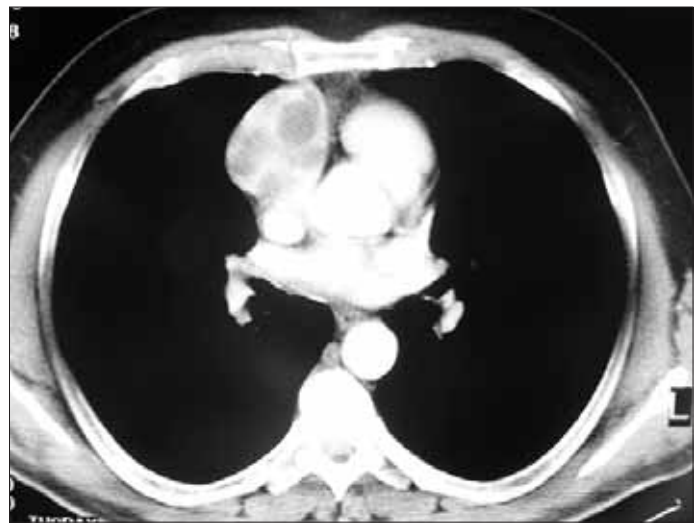Timus kaynaklı kistler mediastene yönelik radyoterapi yapılan veya kemoterapi almış olan hastalarda görülebilir. Genellikle değişken dansite gösterirler.

Timolipoma adı verilen yağ içeriği yüksek kitlelere çocukluk çağı ve genç erişkin dönemde oldukça ender rastlanır. Çok büyük boyutlara ulaşmalarına rağmen dayandıkları anatomik oluşumlara göre şekil değiştirirler ve yer değişikliğine neden olmazlar (7).

Hodgkin hastalığında timus etkilenmesi çeşitli çalışmalarda %30-56 arasında tespit edilmiştir. Timus etkilenmesi tek başına olabileceği gibi lenfadenopatilere eşlik de edebilir (8).

Hodgkin hastalığı (HH) (Hodgkin lenfoması) yaklaşık 30'lu ve 70'li yaşlarda sık görülmekte olup bimodal dağılım gösterir. HH'da anterior mediastendeki lenf nodlarının tutulumu tipiktir. Prevasküler ve paratrakeal lenf nodları genellikle etkilenir. Akciğerlerin etkilenme gösterdiği %10-15'lik grupta lenfadenopatiye mutlaka rastlanır (9).

Non-Hodgkin lenfoma heterojen bir grubu temsil eden lenfatik sistem kaynaklı bir malignitedir. Birbirinden bağımsız tutulum gösteren ve internal mammariyan veya parakardiyak gibi atipik bölge lenf nodlarının tutulumuyla karakterize olan non-Hodgkin lenfomada ektranodal tutulum da siktir. Akciğer parankiminde nodül, infiltrasyon veya buzlu cam



Resim 4. Aksiyel BT kesiti. Anterior mediastende heterojen iç yapısı olan kitle lezyonu
KOÜTF Göğüs Cerrahisi Kliniği Arşivi

dansitesinde alanlar şeklinde tutulum görülebilir (10). Ekstragonadal germ hücreli tümörler embriyonal kalıntı hücrelerden gelişen heterojen bir tümör grubudur. Dermoid kist, benign ve malign teratom, seminom, embriyonal karsinom, endodermal sinüs tümörü ve koryokarsinom gibi tümör tiplerinden oluşan bu grup lezyonlar ön mediasten kitlelerinin %15'ini oluştururlar. Dermoid kist ve benign teratomlar bu grubun çoğunluğunu oluştururken malign kitleler %20'lik kesimi oluşturur. Dermoid kistler embriyonal yaprağın ektoderm kesiminden gelişirken teratomlar her üç embriyonal yapraktan da köken alırlar (11).

Dermoid kistler yuvarlak şekilli, düzgün konturlu olup kenarları kalsifikasyon gösterebilir. Kistik komponentleri sıvı veya yağ dansitesindedir. Sıvı-yağ seviyesinin gösterilmesi dermoid kist için patognomoniktir (12). Teratomlar ise her üç embriyonal katmandan gelişen karışık tümörler olup sıvı dan kalsifikasyona kadar değişik dansitelerde izlenebilirler. Kistik teratomlar ve dermoid kistler BT'de benzer özelliklerde gözlenirken malign teratomlar düzensiz konturları ve heterojen içyapısı ile ayrılır.

Diğer germ hücreli tümörlerseminomlar, embriyonal karsinomlar, koryokarsinomlar ve endodermal sinüs tümörleridir. Primer mediastinal seminomlar genellikle büyük, homojen kitleler şeklinde izlenirken, non seminomatöz tümörler heterojen içyapıda, nekroz ve hemorajik içeren tümörlerdir ve iyi sınırlı değildirler (13) (Resim 5).

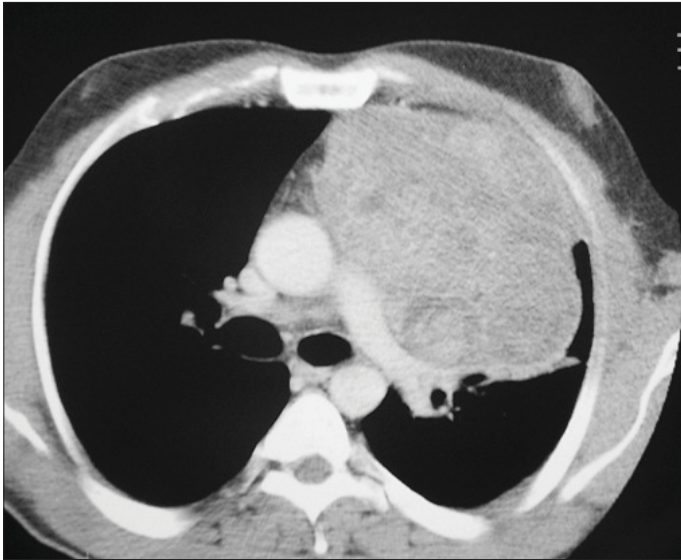
Tiroid glandı eğer çok büyüyecek olursa toraks giriminden ön ve orta mediastene doğru uzanım gösterebilir. Bu durum plonjan guvatr olarak isimlendirilir. Genellikle trakeayı ve komşu ana vasküler yapıları bir tarafa doğru deplase

eder. Direkt grafilerde de izlenebilir. Ultrason tiroid glandını değerlendirmede kullanılan önde gelen modalite olmasına rağmen plonjan guvatrları değerlendirmekte yetersiz kalmaktadır. BT yapılacak olurda kitlenin daima tiroid glandıyla bağlantılı olduğu görülür. İçyapısındaki kolloid nitelikli nodüller nedeniyle kistik özellikler gösterebilmekte ve bazen de kalsifikasyon odakları barındır (14) (Resim 6).

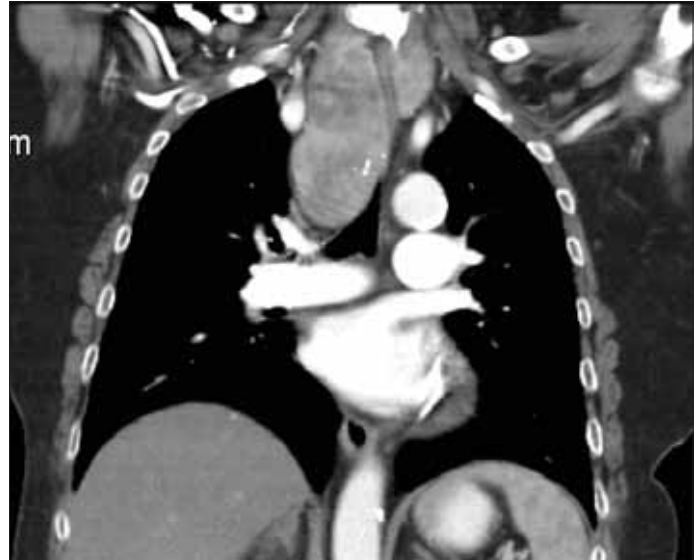Orta mediasten patolojileri

Anteriyorda perikard ön kenarı, posteriyorda özefagus posteriyor kenarının oluşturduğu bu alanda birçok anatomik yapı bulunur. Perikard ile birlikte kalp ve ana vasküler yapılar, trakeobronşiyal sistem, özefagus ve çevresinde seyreden vasküler yapılar ile vagus siniri orta mediastende yerleşen anatomik yapılardır. Orta mediasten birçok farklı anatomik oluşumu içermesi nedeniyle çok farklı patolojileri barındırabilir. Perikard kaynaklı kitlesel patolojilerin başında perikardiyal kistler gelmektedir. BT' de perikarda yapışık yuvarlak veya oval şekilli ince duvarlı homojen içyapıda ve sıvı içerikli kitlesel oluşumlardır. Sıvı içerikli olmaları ayırıcı tanı yapılmasına yardımcıdır. Bazı durumlarda kist içeriğinin dansitometrik ölçümü gerekli olabilir.

Bronkojenik kistler orta mediastende rastlanan trakeobronşiyal sistemden kaynaklanan en sık benign kitlelerdir. Trakea veya bronşlar ile ilişkili, yakın komşuluk gösteren yuvarlak şekilli kistik oluşumlardır. İnce kist duvarları çoğunlukla ayırt edilebilir. Homojen içerikli ve genellikle sıvı dansitesinde lezyonlardır. Bazen yoğun içerikli olmalı nedeniyle kistik solid lezyon ayırımında güçlükler yaşanabilir. Dansiteleri beklenen sıvı dansitesine göre daha yoğun olabilir. Bu durumda paratrakeal veya hiler lenfadenopatiler ile karışabilirler. Ayırıcı



Resim 5. Aksiyel BT kesiti. Anteriyor mediastende büyük ve heterojen iç yapıda kitle lezyonu. Ekstragonadal germ hücreli tümör
KÖÜTF Göğüs Cerrahisi Kliniği Arşivi



Resim 6. Koronal BT reformat görüntüsü. Plonjan özellikler gösteren guatr
KÖÜTF Göğüs Cerrahisi Kliniği Arşivi

tanısının yapılabilmesi amacıyla MRG tetkikine ihtiyaç duyulabilir. Bronkojenik kistler bası etkisi oluşturarak trakea ve bronşlarda yaylanmaya neden olabilirler (15).

Mediyastenik kistik lezyonları arasında duplikasyon kistleri ve nöroenterik kistler de bulunmaktadır. Duplikasyon kistleri önbarsaktan kaynaklanan embriyonal gelişim anomalisidir. İç çeperleri mukoza ile döşeli olup genellikle kendi duvar yapıları vardır. BT'de bronkojenik kistlerden ayrılabilmesi zordur. Bazen kalsifiye olabilirler. Nöroenterik kistler ise vertebra anteriorunda yerleşim gösterirler ve komşuluk gösterdikleri vertebra korpuslarındaki orta hat defektleri ile tanınırlar. Bazen birkaç seviyeyi birden ilgilendirebilirler (16).

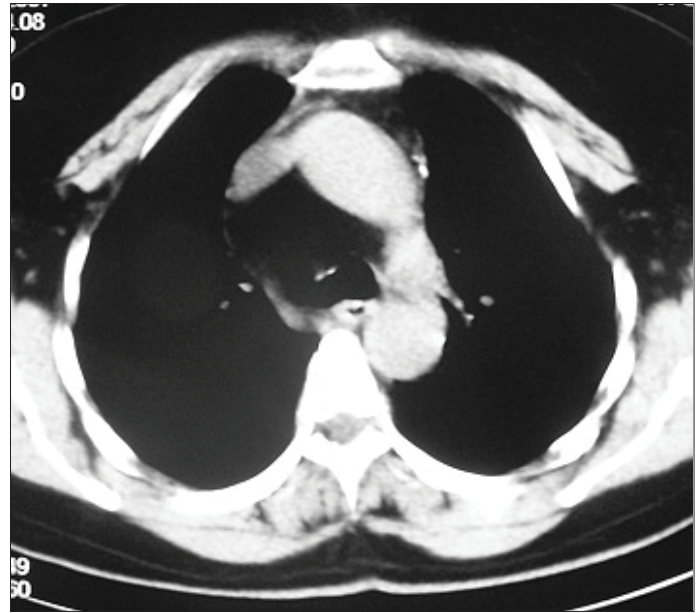
Mediyastinal lipomatosis orta mediyastende genişlemeye neden olan benign hastalıklardan biridir. BT ile tespit edilmesi kolaydır. Mediyastenik yağ dansitesindeki doku ile dolu olduğu kolaylıkla ayırt edilebilir (17). Yağ yumuşak bir doku olduğu için damarlar ve trakeobronşiyal sisteme bası etkisi yoktur (Resim 7).

Vasküler patolojiler orta mediyastenik sık rastlanan patolojilerindendir. Orta mediyastende aorta ve dalları ile vena kava ve ona katılan büyük venler bulunmaktadır. Çeşitli konjenital vasküler patolojiler olabileceği gibi edinsel vasküler patolojiler de orta mediyastende anormal görünüme neden olmaktadır. Arkus aortanın konjenital anomalileri orta mediyastende anormal yumuşak doku dansiteleri izlenmesine neden olmakla birlikte yapılacak kontrastlı incelemelerde ayırt edilmeleri kolaydır. Aorta ve major dallarına ait konjenital anomalilerinin başında çift arkus aorta, sağ arkus aorta, aberran sağ subklaviyan arter gibi patolojiler bulunmaktadır (Resim 8). Bu patolojiler genellikle özefagus ve trakeaya yaptıkları bası nedeniyle semptom oluştururlar. Günümüzde yapılan toraks çok kesitli BT tetkiklerinde volumetrik verilerin analiz edilmesiyle anjiyografik görüntüler kolaylıkla oluşturulmakta ve bu görüntülerin analiz edilmesiyle tanıya ulaşmak ve çevre anatomik yapılar ile ilişkileri değerlendirmek mümkün olmaktadır (18).

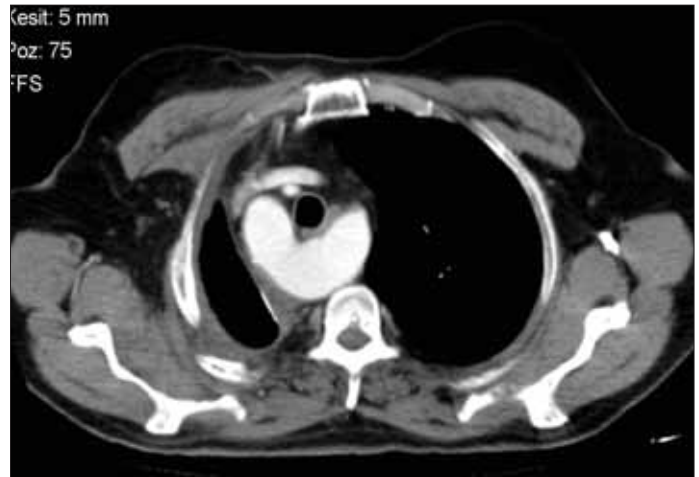
Orta mediyastenik nörojenik kaynaklı tümörleri çok ender olup genellikle vagus ve dallarından kaynaklanan kitlelerdir. Genellikle yuvarlak veya oval şekillidir ve düzgün konturludurlar. Çevresel invazyon göstermezler ve kontrast madde uygulamasının ardından çok iyi kontrast tutarlar. Bazen içyapılarında kistik nekrotik alanlar barındırabilirler (19).

Özefagus ait patolojiler

Özefagusa ait birçok patoloji mevcut olup bunların bir kısmı BT ile incelenebilmektedir. Özefagusun mukozal patolojileri ve bazı belli motilite bozuklukları hariç özefagus duvarını ilgilendiren lezyonlar BT ile değerlendirilebilir. Özefagus servikal düzeyden başlayarak mide kardiyasına dek uzanan tübüler bir organ olup lümeni genellikle kolla-



Resim 7. Aksiyel BT kesiti. Paratrakeal alanda yağ dansitesinde kitle. Mediyastinal lipomatosis
KÖÜTF Göğüs Cerrahisi Kliniği Arşivi

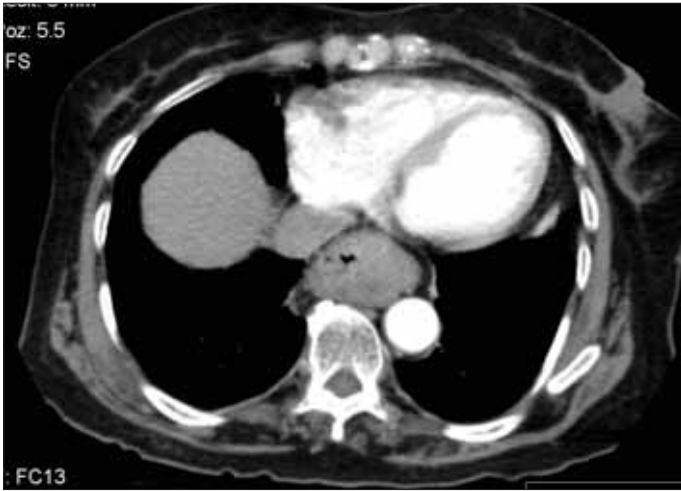


Resim 8. Aksiyel BT kesiti. Sağ arkus aorta
KÖÜTF Göğüs Cerrahisi Kliniği Arşivi

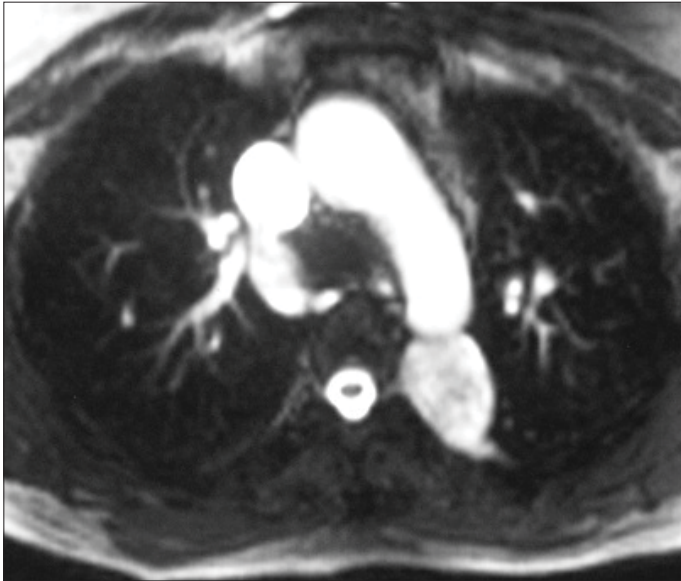
be durumda olduğundan duvarını değerlendirmek kolay olmayabilir. Özefagus uzun bir organ olduğundan her seviyede farklı anatomik yapılarla komşuluk gösterir. Özefagus kaynaklı tümörler buldukları segmentte duvar kalınlığına neden olurlar. Tümörün olduğu segmentte çevre yapılarla aradaki planların değerlendirilmesi invazyonun derecesini belirlemede çok önemlidir. Özefagus diğer gastrointestinal organların aksine gerçek bir seroza katmanı içermez, sadece ince bir adventisya katmanı bulunur. Bu durumda tümörlerin invazyonu çok daha kolay gerçekleşebilmektedir. Özefagus tümörlerinin segment uzunluklarının değerlendirilmesinde koronal ve sagittal planda oluşturulan görüntülerin önemli rolü bulunmaktadır (20).

Özefagus alt uç patolojilerinden hiyatus hernileri mediastene uzanım gösterebilirler. Özefagus baryumlu grafileri tanıda seçilecek yöntemdir. Genellikle başka bir nedenle yapılan BT tetkiklerinde bu tipte patolojiler rapor edilmektedir (Resim 9). Kayıcı (sliding) veya yuvarlanan (rolling) tipte herniler gelişebilmektedir. Ayırıcı tanıda kardiyanın düzeyini belirlemek önemlidir (21). Aksiyel kesitlerin yanında koronal plandaki kesitler de değerlendirmede yardımcıdır.

Özefagus çevresinde portal hipertansiyona bağlı gelişen kollateral venöz yapılar kontrastsız tetkiklerde özefagus alt uç segmentinde duvar kalınlaşması olarak gözlenirler. İntravenöz uygulanan kontrast madde sonrası portal fazda



Resim 9. Aksiyel BT kesiti. Hiyatus hernisi. Kayıcı tipte herni
KOÜTF Göğüs Cerrahisi Kliniği Arşivi



Resim 10. T2 ağırlıklı aksiyel MR kesiti. Saol paravertebral alanda nöral foramene uzanımı olan schwannom ile uyumlu düzgün konturlu lezyon
KOÜTF Göğüs Cerrahisi Kliniği Arşivi

alınan görüntülerde kollateral venöz yapıların belirgin kontrastlanması ile tanı konulur (22).

Özefagus duvar bütünlüğünün bozulduğu perforasyon gibi durumlarda mediastende hava değerleri gözlenir. Buna mediastinal amfizem adı verilir. Çoğunlukla hava mediastenle sınırlı kalmaz ve boyun ve toraks duvarı fasiyal planları arasında yayılma eğilimi gösterir. Perforasyon düzeyini BT ile tespit etmek genellikle mümkün değildir.

Arka mediasten patolojileri

Arka mediasten prevertebral ve paravertebral alanları içerir. Buradan kaynaklanan patolojilerin çoğu vertebralara da bir şekilde ilişkilidir. Arka mediasten kitle lezyonlarının başında nörojenik tümörler gelmektedir. Bunlar sinir kılıfların kaynaklanan tümörler olup paravertebral alanda yerleşirler ve nöral foramene uzanım gösterirler (Resim 10). Bazen nöral foramende genişlemeye neden olurlar. Nöral foramenden spinal kanala dek uzanabilirler. Bu tümörlerin kanal uzanımlarını değerlendirmek için en uygun yöntem MR' dır. Nörojenik tümörler yuvarlak oval şekilli, düzgün konturludur ve güçlü kontrast tutarlar (23). Vertebranın kendisini ilgilendiren lezyonlar paravertebral alanlar ve posteriyor mediastene doğru uzanım gösterebilirler. Bunlar genellikle vertebra kaynaklı kitle lezyonları veya vertebrayı ve intervertebral disk mesafesini ilgilendiren inflamatuvar süreçlerdir. Tüberküloza bağlı spondilodiskitin ileri döneminde paravertebral abseler gelişebilir (24).

SONUÇ

Mediastinal patolojilerin değerlendirilmesinde direkt grafilerden sonra yapılması gereken tetkik BT' dir. Lezyonların mediasten kompartmanları arasındaki uzanımları, çevre organ komşulukları ve varsa invazyonları BT ile ayrıntılı olarak değerlendirilebilir. Posteriyor mediastinal lezyonlarda spinal kanal uzanımının değerlendirilmesi amacıyla MR tetkikine ihtiyaç duyulabilir.

KAYNAKLAR

1. Lee EY, Boiselle PM, Shamberger RC. Multidetector computed tomography and 3-dimensional imaging: preoperative evaluation of thoracic vascular and tracheobronchial anomalies and abnormalities in pediatric patients. *J Pediatr Surg.* 2010; 45: 811-21.
2. Nasser F, Eftekhari F. Clinical and radiologic review of the normal and abnormal thymus: pearls and pitfalls. *Radiographics.* 2010; 30: 413-28.
3. Thomas CR, Wright CD, Loehrer PJ. Thymoma: state of the art. *J Clin Oncol.* 1999; 17: 2280-9.
4. Lara PN Jr. Malignant thymoma: current status and future directions. *Cancer Treat Rev.* 2000; 26: 127-31.

5. Yano M, Sasaki H, Yokoyama T, Yukiue H, Kawano O, Okuda K, Fujii Y. Thymic carcinoma with dissemination: a retrospective analysis of ten patients. *Gen Thorac Cardiovasc Surg.* 2008; 56: 335-9. Epub 2008 Jul 8.
6. Arora R, Gupta R, Sharma A, Dinda AK. Primary neuroendocrine carcinoma of thymus: a rare cause of Cushing's syndrome. *Indian J Pathol Microbiol.* 2010; 53: 148-51.
7. Rieker RJ, Schirmacher P, Schnabel PA, Moser K, Hoffmann H, Dienemann H, Pfannschmidt J. Thymolipoma. A report of nine cases, with emphasis on its association with myasthenia gravis. *Surg Today.* 2010; 40: 132-6. Epub 2010 Jan 28.
8. Lee WK, Duddalwar VA, Rouse HC, Lau EW, Bekhit E, Hennessy OF. Extranodal lymphoma in the thorax: cross-sectional imaging findings. *Clin Radiol.* 2009; 64: 542-9. Epub 2009 Jan 12.
9. Bae YA, Lee KS. Cross-sectional evaluation of thoracic lymphoma. *Radiol Clin North Am.* 2008; 46: 253-64.
10. Kim JH, Lee SH, Park J, Kim HY, Lee SI, Park JO et al. Primary pulmonary non-Hodgkin's lymphoma. *Jpn J Clin Oncol.* 2004; 34: 510-4.
11. Quint LE. Imaging of anterior mediastinal masses. *Cancer Imaging.* 2007; 1; 7 Spec No A:S56-62.
12. Fulcher AS, Proto AV, Jolles H. Cystic teratoma of the mediastinum: demonstration of fat/fluid level. *AJR Am J Roentgenol.* 1990; 154: 259-60.
13. McKenney JK, Heerema-McKenney A, Rouse RV. Extragonadal germ cell tumors: a review with emphasis on pathologic features, clinical prognostic variables, and differential diagnostic considerations. *Adv Anat Pathol.* 2007; 14: 69-92.
14. Ben Nun A, Soudack M, Best LA. Retrosternal thyroidgoiter: 15 years experience. *Isr Med Assoc J.* 2006; 8: 106-9.
15. Gaeta M, Vinci S, Minutoli F, Mazziotti S, Ascenti G, Salomone I, Lamberto S, Blandino A. CT and MRI findings of mucin-containing tumors and pseudotumors of the thorax: pictorial review. *Eur Radiol.* 2002; 12: 181-9. Epub 2001 Jul 24.
16. Jeung MY, Gasser B, Gangi A, Bogorin A, Charneau D, Wihlm JM, et al. Imaging of cystic masses of the mediastinum. *Radiographics.* 2002; 22 Spec No:S79-93.
17. Nguyễn KQ, Hoeffel C, Lê LH, Phan HT. Mediastinal lipomatosis. *South Med J.* 1998; 91: 1169-72.
18. Türkvatan A, Büyükbayraktar FG, Olçer T, Cumhuri T. Congenital anomalies of the aortic arch: evaluation with the use of multidetector computed tomography. *Korean J Radiol.* 2009; 10: 176-84.
19. Rammos KS, Rammos SK, Foroulis CN, Zaramboukas TK. Schwannoma of the vagus nerve, a rare middle mediastinal neurogenic tumor: case report. *J Cardiothorac Surg.* 2009; 26; 4: 68.
20. Ba-Ssalamah A, Zacherl J, Noebauer-Huhmann IM, Uffmann M, Matzek WK, et al. Dedicated multi-detector CT of the esophagus: spectrum of diseases. *Abdom Imaging.* 2009; 34: 3-18.
21. Vas W, Malpani AR, Singer J, Sundaram M, Chenoweth J. Computed tomographic evaluation of paraesophageal hernia. *Gastrointest Radiol.* 1989 Fall; 14: 291-4.
22. Zhao LQ, He W, Chen G. Characteristics of paraesophageal varices: a study with 64-row multidetector computed tomography portal venography. *World J Gastroenterol.* 2008 14; 14: 5331-5.
23. Whitten CR, Khan S, Munneke GJ, Grubnic SA. Diagnostic approach to mediastinal abnormalities. *Radiographics.* 2007; 27: 657-71.
24. Sinan T, Al-Khawari H, Ismail M, Ben-Nakhi A, Sheikh M. Spinal tuberculosis: CT and MRI feature. *Ann Saudi Med.* 2004; 24: 437-41.