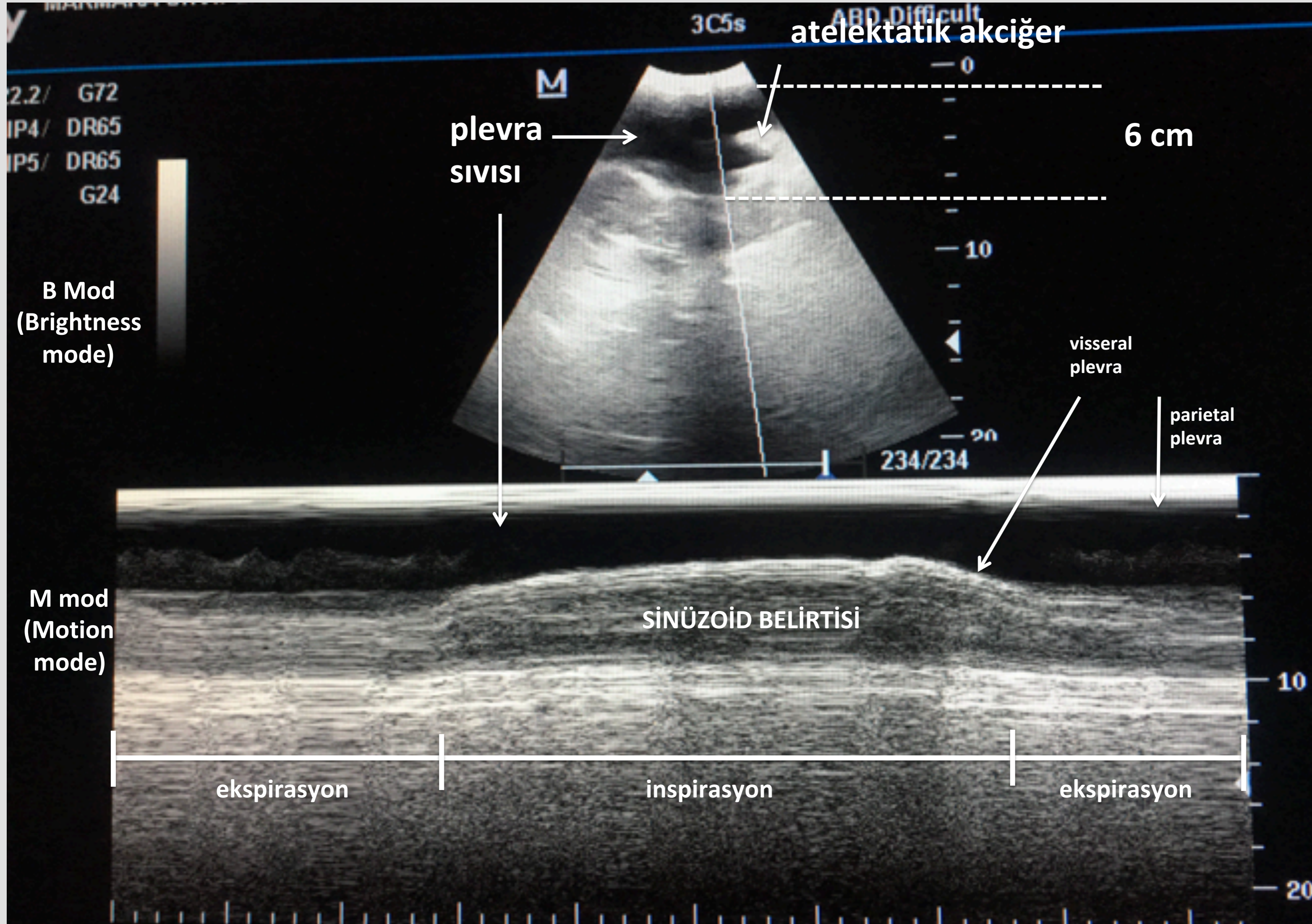


# ULTRASONOGRAFİ İLE PLEVRA SIVISININ SAPTANMASI



**TANI KRİTERLERİ**  
1-Anatomik yapıların belirlenmesi (göğüs duvarı, diyafram, subdiyafragmatik organlar (karaciğer/dalak), akciğerler)  
2-Anekoik (siyah) görüntü  
3-Dinamik belirtiler: sinüzoid belirtisi

**SİNÜZOİD BELİRTİSİ**  
Viseral plevrada inspirasyon ve ekspirasyon sırasında oluşan dalgalanmalar görüntünün sıvı olduğunu kanıtlar ve %97 spesifiktir

Plevra sıvısının saptanmasında Ultrasonografinin duyarlılık ve özgüllüğü %100'e yakındır

Hazırlayanlar

Dr Tuğçe Bozkurt, Prof Dr Sait Karakurt  
Marmara Üniversitesi Tıp Fakültesi, 2018