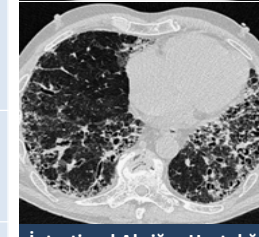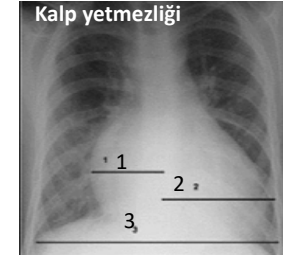

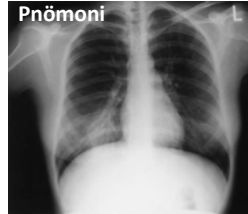
TANIM: Hastanın nefes alıp verdiği farkında olması

Sakin solunumda solunum kaslarının tükettiği oksijenin tüm vücutta kullanılan oksijene oranı →%5
Solunum yetersizliğinde ise →%25
Bu nedenle hayati organlara giden O2 miktarı azalır

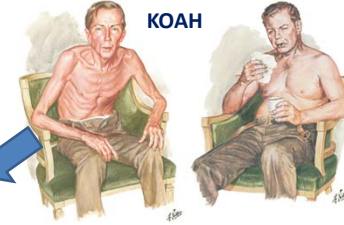
DISPNE=Solunum İşinde Artma

Nedenleri	Örnek	Hikaye	Fizik Muayene	Tanısal Testler
PULMONER 1-Alveol hastalıkları	Pnömoni	Ateş, balgam, öksürük, nefes darlığı	Ateş, bronşiyal ses, perküsyonda matite, vokal fremitusun artması, ince kesintili ek sesler	Radyoloji; hava bronkogramı, konsolidasyon, buzlu cam Etyoloji için yayma, kültür İdrarda antijen testi (Legionella, Pnömonok)
2-Hava yollarında daralma	-KOAHA -Astım -Bronşektazi -Kistik fibroz -Kitle basısı	Sigara kullanımı, öksürük, hırıltılı solunum, balgam, hemoptizi	Wheezing, ekspirasyonda uzama, azalmış solunum sesleri	Peak flow, spirometri, Akc grafisi(Hiperinflasyon) SFT(FEV1/FVC<%70, Residual volüm artışı)
3-Restriksiyon (intrinsek)	-İdiopatik pulmoner fibrosis; Lenfanjitis karsinomatoza	Eforla artan dispne, kuru öksürük, malinite, ilaç ve kimyasal madde	Hipoksemi, takipne kreptan ek sesleri, çomak parmak	Radyoloji: (interstisyel tutulum, bal peteği), BAL, biyopsi
4-Restriksiyon (Ekstrinsek)	-Plevra sıvısı -Pnömotoraks -Göğüs deformitesi -Kas hastalıkları -Gebelik	Plevral göğüs ağrısı, nefes darlığı	Azalmış solunum sesleri, göğüs morfolojisi, plevral sürtünme sesi, matite	SFT (FVC de azalma) MIP ve MEP' te azalma=Kas hastalığı
5-Vasküler	Pulmoner emboli, vaskülit	Ani başlayan batıcı göğüs ağrısı, nefes darlığı, senkop derin ven trombusü	Takepne, P2'de sertleşme, plevral sürtünme sesi	D-dimer,V/Q Sintigrafi, BT angiografi, ekokardiografi, sağ kalp kateterizasyonu
KARDİYAK	Kalp yetmezliği	İskemik göğüs ağrısı, hipertansiyon, kapak bozuklukları, nefes darlığı	Ortopne, PND, takipne, periferik ödem, s3-s4 gallop	Akciğer grafisi EKG, ekokardiografi,
DiĞER Hematolojik	Anemi	Menoraji, melena, hematemez, halsizlik, nefes darlığı, unutkanlık	Soluk konjunktiva	Tam kan sayımı
Psikolojik	Anksiyete	Anksiyete, Depresyon, bilinen istismar ya da travma öyküsü	İç çekme	Normal
Endokrin	Hipertiroidi	Çarpıntı, kilo kaybı, uyku bozukluğu, saç dökülmesi	Terleme, takipne, tremor	T3 ve T4 yüksek, TSH düşük, Tiroid sintigrafisi; Tiroid ultrasonografisi



Kardiyotorasik oran=1+2/3 > 0.5

Pink puffer **Blue Bloated**
KOAHA



İnteristiyel Akciğer Hastalığı

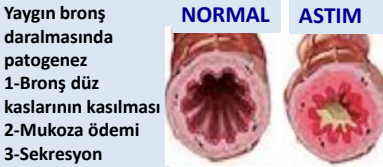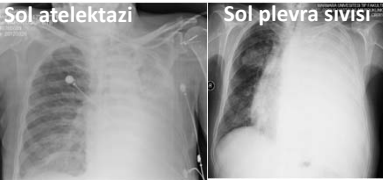
Tripod pozisyonu:
Öne eğilip, kollarını dayayarak solunum yardımcı solunum kaslarını çalıştırır.

AKUT NEFES DARLIĞI

- 1)ASTİMATAĞI
- 2)KOAHA ATAĞI
- 3)PULMONER EMBOLİ
- 4) PNÖMOTORAKS Ani başlayan keskin ve lokalize plövr ağrı ve nefes darlığı (Uzun,zayıf, genç yetişkin erkeklerde daha sık)
- 5-AKUT KALP YETMEZLİĞİ
- 6-YABANCI CİSİM ASPIRASYONU (Opak olmayan cisimler grafide anlaşılacağından KESİN TANI BRONKOSKOPIyle konur.)

KAYNAKÇA: <https://radiopaedia.org>, <http://www.toraks.org.tr>, Netter images

Hazırlayanlar:
Stj. Dr. Aybüke SELÇUK, Prof. Dr. Sait KARAKURT
Marmara Üniversitesi Tıp Fakültesi 2018



Pulmoner ve kardiyak dispnenin ayırıcı tanısı

	AKCİĞER	KALP
Ortopne	±	+
PND	-	+
S3	-	+
Bilateral alt ince raller	-	+
Önceden bilinen kalp hastalığı	-	+