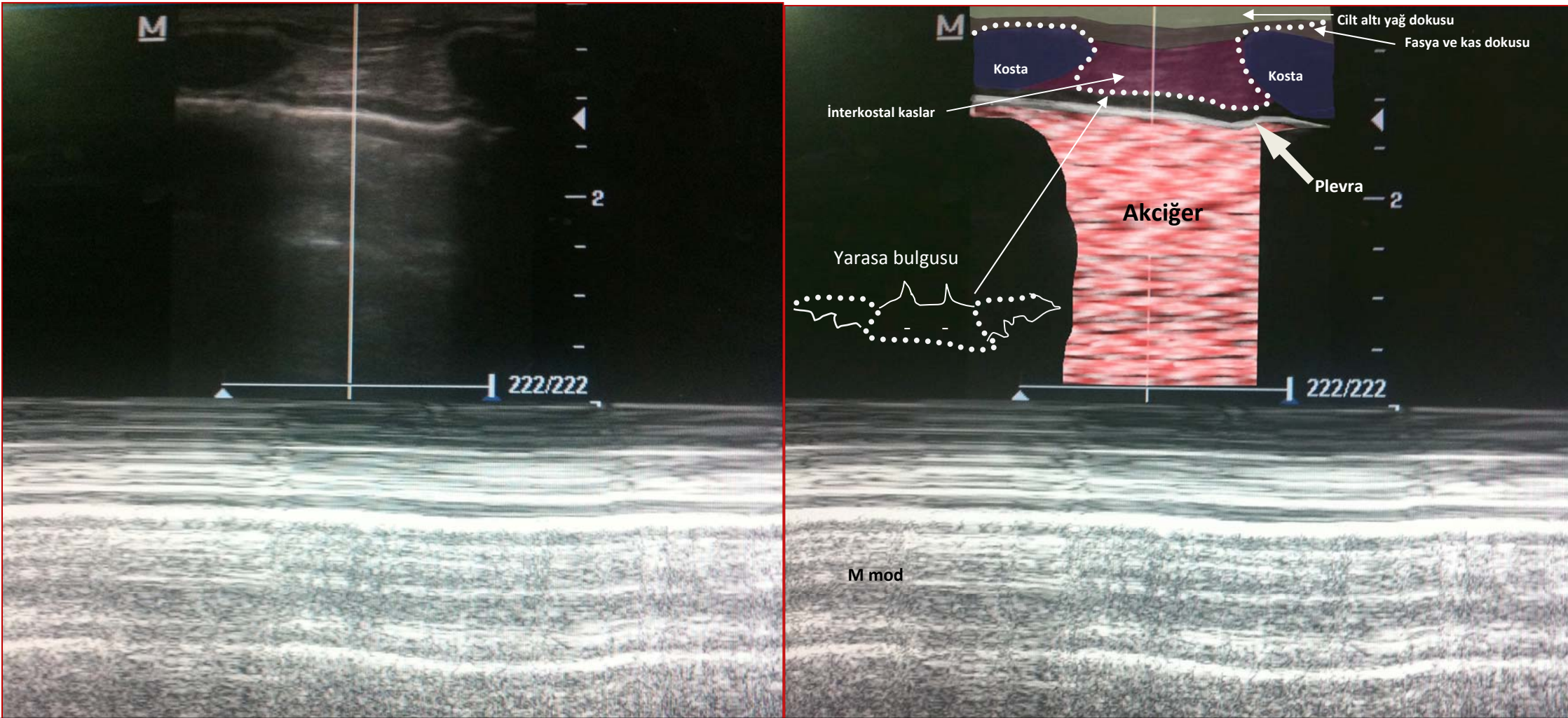


ULTRASONOGRAFİDE NORMAL AKCİĞER GÖRÜNÜMÜ



- Ⓜ Linear prob ile elde edilen görüntüde; kemik yapı ses dalgalarını absorbe ettiğinden kostalar koyu gölgeler halinde görünür
- Ⓜ Visseral plevra ve içi hava dolu akciğer dokusu arasında kalan parlak beyaz lineer çizgi plevrayı yansıtır, solunumla beraber bu çizgi hareket eder
- Ⓜ Parietal ve visseral plevra yaprakları birbirinden ayırt edilemez
- Ⓜ Değerlendirmede öncelikle kot ve gölgelerini fark etmek önemlidir
- Ⓜ Kostaların 0.5 cm altında beyaz yatay çizgi şeklinde plevra fark edilir; bu görüntü *yarasa bulgusu* adını alır
- Ⓜ M mod görüntüde hareketsiz olan cilt altı dokular ve yüzeysel plevra lineer çizgiler oluştururken, solunumla hareket eden akciğer dokusu granüler bir görüntü oluşturur; *kumsal- deniz kıyısı bulgusu* (seashore sign) adını alır

KAYNAK: *Bouhemad et al Critical Care 2007,11:205.*

Hazırlayan: Uz Dr Ashhan Yalçın, Marmara Üniversitesi Tıp Fakültesi Yoğun Bakım Yan Dal Uzmanlık Öğrencisi