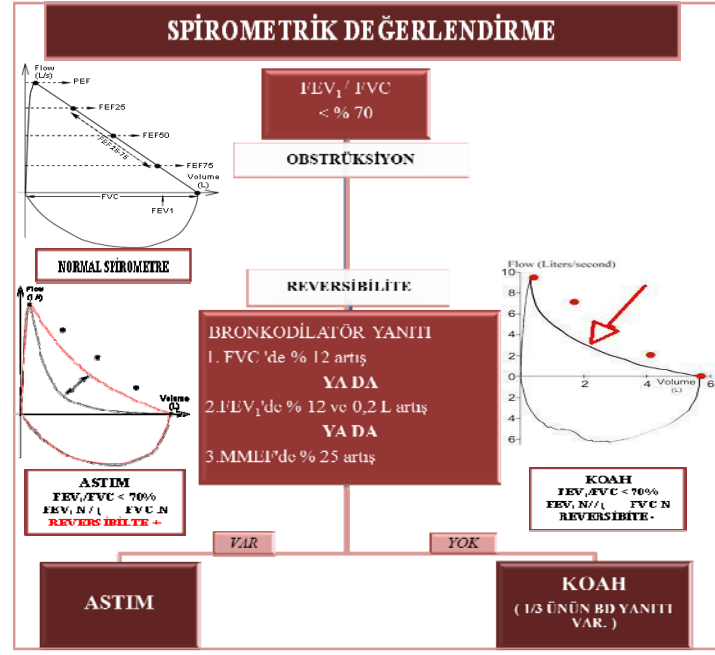


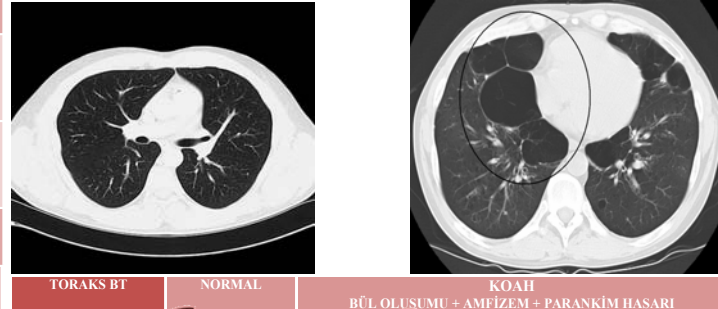
# ASTİM-KOAH AYIRIMI

	ASTİM	KOAH
ETKEN	ALLERJEN	ZARARLI TOZ VE GAZLAR
BAŞLANGIÇ YAŞI	HER YAŞTA	>40 YAŞ
KLİNİK BAŞLANGIÇ	ANİ	SİNSİ
BALGAM	NADİR	SIKLIKLA
EFOR DİSPNESİ	EGZERSİZ SONRASI 15-20 DAKİKA İÇİNDE GEÇEBİLİR	EGZERSİZE DEVAM ETTİKÇE KÖTÜLEŞİR
KLİNİK SEYİR	ATAKLAR DIŞINDA YAKINMASIZ	ATAKLAR ARASINDA DA YAKINMALAR DEVAMLİ
SİGARA ANAMNEZİ	NADİR	GENELLİKLE (> 10 PAKET/YIL)*
ATOPI	VAR	NADİR (HASTALARIN 1/3' Ü ATOPIK)
EOSİNOFİLİ / Ig E ARTIŞI	VAR	YOK
AİLESEL GEÇİŞ	GENELLİKLE	NADİR
ALLERJİK SEMPTOMLAR (KAŞINTI, HAPŞIRMA, DÖKÜNTÜ ...)	VAR	NADİR (HASTALARIN 1/3' ÜNÜN ALLERJİK SEMPTOMLARI VAR.)
FİZİK MUAYENE	WHEEZİNG	RONKUS
SPIROMETRE	ATAKLAR ARASI NORMAL	HER ZAMAN PATOLOJİK
SPIROMETREDE BRONKODİLATÖR YANITI	GENELLİKLE VAR	GENELLİKLE YOK (HASTALARIN 1/3' ÜNÜN BD YANITI VAR.)
RADYOLOJİ	NORMAL	PARANKİM HASARI BÜL AMFİZEM VAR
PULMONER HT COR PULMONALE	YOK	VAR

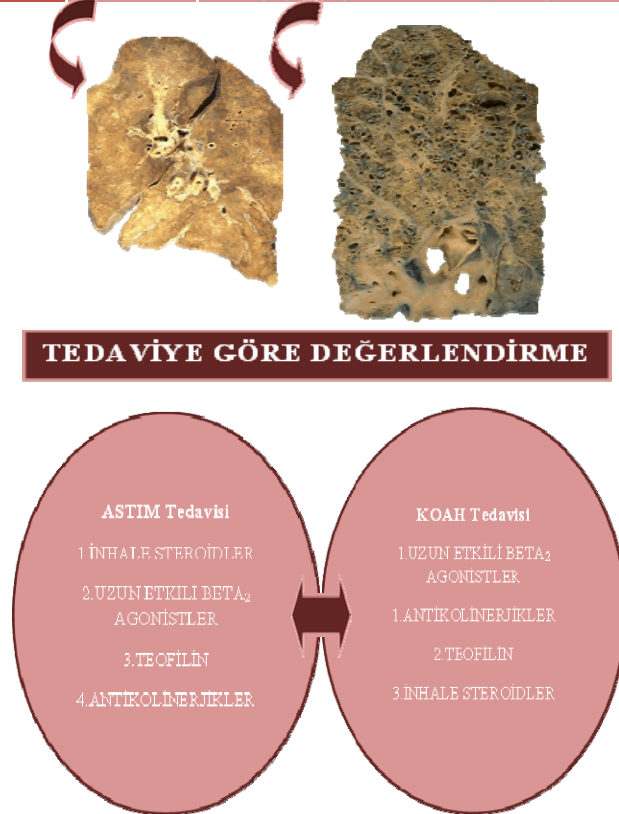
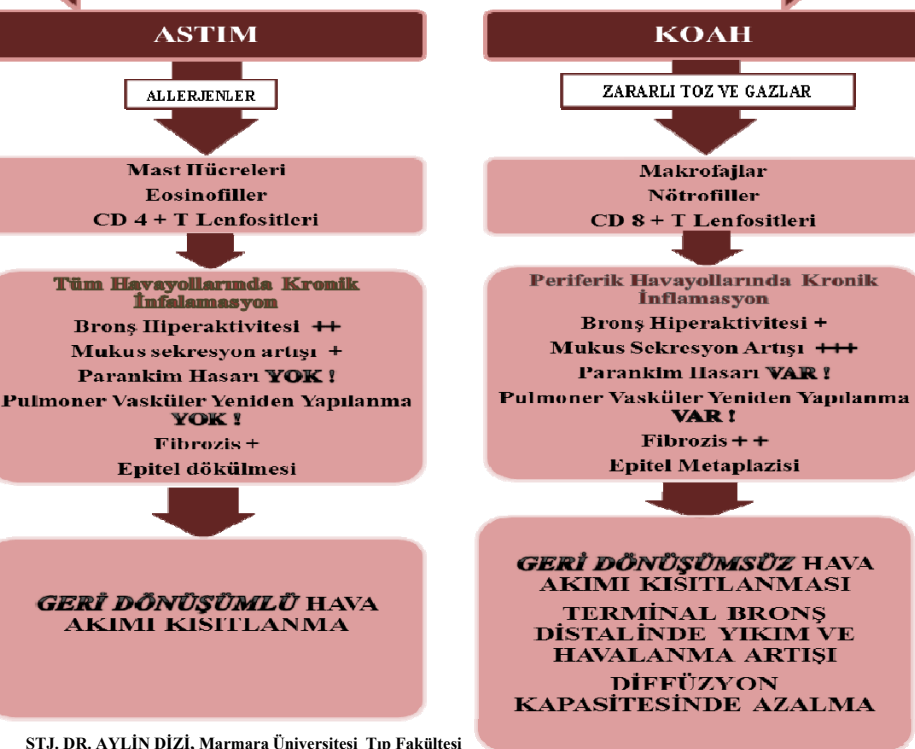
\*EĞER HASTADA SİGARA ANEMNEZİ YOK, < 40 YAŞ VE KOAH KLİNİĞİ VAR İSE 'ALFA-1 ANTİTRİPSİN EKSİKLİĞİ' DÜŞÜNÜLMELİDİR.



### RADYOLOJİYE GÖRE DEĞERLENDİRME



### PATOGENEZE GÖRE DEĞERLENDİRME



STJ. DR. AYLİN DİZİ, Marmara Üniversitesi Tıp Fakültesi

PROF. DR. SAİT KARAKURT, Marmara Üniversitesi Tıp Fakültesi, Göğüs Hastalıkları ve Yoğun Bakım Ana Bilim Dalı  
KAYNAKLAR: \*Türk Toraks Derneği Kronik Obstrüktik Akciğer Hastalığı Tanı ve Tedavi Uzmanı Raporu, Cilt 11, ek 1 Mayıs 2010

\*Türk Toraks Derneği Astım Tanı ve Tedavi Rehberi, cilt 11, ek 1, Aralık 2010