SPONTAN PNÖMOTORAKS TANI VE TEDAVİSİ: BRİTANYA TORAKS DERNEĞİ PLEVRAL HASTALIKLAR REHBERİ 2010

Andrew MacDuff[1], Anthony Arnold[2], John Harvey[3]
[1]Respiratory Medicine, Royal Infirmary of Edinburgh, UK
[2]Department of Respiratory Medicine, Castle Hill Hospital, Cottingham, East Yorkshire, UK
[3]North Bristol Lung Centre, Southmead Hospital, Bristol, UK
e-posta: john.harvey@nbt.nhs.uk
doi:10.5152/pb.2011.03

Giriş

Pnömotoraks terimi ilk kez Itard ve daha sonra da Laennec tarafından sırasıyla 1803 ve 1819 yıllarında kullanılmıştır (1) ve plevral boşlukta (yani akciğerler ve göğüs duvarı arasında) hava olduğunu anlatır. O zamanlar pnömotoraks olgularının çoğu tüberküloza sekonderdi, ancak bazen başka açılardan sağlıklı hastalarda da ortaya çıktığı saptanmıştı (basit pnömotoraks). Bu sınıflama daha sonra Kjaergaard (2) tarafından 1932 yılında sağlıklı kişilerde oluşan pnömotoraksın modern tanımı (primer spontan pnömotoraks-PSP) yapılıncaya dek varlığını sürdürdü. Bu önemli bir global sağlık sorunudur; bildirilen yıllık insidans erkekler için18-28/100 000 olgu ve kadınlar için 1.2-6/100 000 olgudur (3).

PSP'den farklı olarak sekonder pnömotoraks (SSP) altta yatan akciğer hastalığı ile ilişkilidir, ancak gelişmiş dünyada tüberküloz artık en yaygın altta yatan hastalık olmaktan çıkmıştır. Pnömotoraksın daha önceden akciğer hastalığı olan kişilerdeki sonuçları belirgin bir şekilde daha ağırdır ve yönetimi olasılıkla daha zordur. BK'da PSP ve SSP için birleşik hastane yatış oranlarının erkekler için 16.7/100 000 ve kadınlar için 5.8/100 000 olduğu bildirilmiştir ve bununla bağlantılı mortalite oranları 1991 ve 1995 arasında yılda 1.26/milyon ve 0.62/milyondur (4).

Pnömotoraks etyolojisi ile ilgili olarak, altta yatan belirgin bir hastalığın bulunmadığı durumlarda bile, anatomik anormallikler gösterilmiştir. PSP olgularının %90'dan fazlasında torakoskopide ve BT taramasında akciğer apekslerinde subplevral blebler ve büller saptanmaktadır (5, 6) ve pnömotoraksta bunların bir rolü olduğu düşünülmektedir. Yeni yapılan otofluoresan çalışmaları (7) komşu alanlarda beyaz ışıkla görünmez olan plevral gözeneklerin olduğunu ortaya çıkarmıştır. Enflamatuar hücre birikiminin aracılık ettiği küçük hava yolları obstrüksiyonu çoğunlukla pnömotoraksı karakterize eder ve "amfizeme benzer değişiklikler" (ELC) ile birlikte daha erken bir dönemde küçük hava yollarında belirgin hale gelebilir (8).

Bu etyolojik yolda sigara da suçlanmıştı. Sigara içme alışkanlığı sigara içen sağlıklı erkeklerde %12'lik bir pnömotoraks geliştirme riski ile ilişkiliyken, sigara içmeyenlerde bu oran %0.1idi (9). PSP'li hastalar kontrol hastalarından daha uzun boylu olma eğilimi göstermektedir (10, 11). Negatif plevra basıncı gradienti akciğer tabanlarından apekse doğru artmaktadır, böylece uzun boylu bireylerin akciğer apekslerindeki alveoller akciğer tabanındaki alveollere göre belirgin bir şekilde daha fazla germe basıncına maruz kalmaktadır ve teoriye göre bu ivmeler apikal subplevral büllerin oluşumunu predispoze etmektedir (12).

Her ne kadar mantığa aykırı gibi görünse de, pnömotoraks başlangıcı ile fiziksel aktivite arasında bir ilişki olduğunu gösteren kanıt olmamasına rağmen, genellikle sedanter aktiviteler sırasında başlıyor gibi görünmektedir (13).

Sigara ile pnömotoraks arasındaki açık bağlantıya karşın, genç hastaların %80-86'sı ilk PSP ataklarından sonra sigara içmeye devam etmektedir (14). Sigara, boy ve >60 yaş olmak gibi izole risk faktörleri ile birlikte ilk 4 yıl içerisinde PSP nüks riski %54'e kadar ulaşmaktadır (12, 15). SSP nüksü için risk faktörleri yaş, akciğer fibrozisi ve amfizemi kapsamaktadır (15, 16). Bu nedenle pnömotoraks gelişiminden sonra çabalar sigaranın bıraktırılmasına yöneltilmelidir.

Britanya Toraks Derneğinin (BTS) pnömotoraks tedavisine yönelik ilk kılavuzları 1993'de yayınlanmıştır (17). Daha sonraki çalışmalar bu kılavuza uyumun giderek geliştiğini ama göğüs hastalıkları dışındaki personel ve acil servis personeli arasında %20-40 ile optimum düzeyin altında kaldığını düşündürdü. Klinik kılavuzların klinik uygulamaları geliştirdiği (18, 19), bu kılavuzlara uyumun pratik işlemlerin karmaşıklığına bağlı olduğu (20) ve kanıta dayalı olmasının kılavuzun gücünü arttırdığı (21) gösterilmiştir. BTS kılavuzlarının ikinci versiyonu 2003'te yayınlandı (22) ve bağlantılı durumlar ve konularla ilgili ayrıntılı tavsiyelerle birlikte daha güvenli ve daha az invaziv bir tedavi uygulanmasına yönelik eğilime destek verdi. PSP ve SSP'nin tedavisine ilişkin algoritmalara yer verdi ama travma tedavisine ilişkin algoritmayı dışarıda bıraktı. Bu kılavuz yeni araştırmalar ışığında ve SIGN yöntemini kullanarak pnömotoraks kılavuzlarını sağlamlaştırmaya ve güncellemeye çalışmaktadır. Travmatik pnömotoraks bu kılavuzun kapsamı içerisinde değildir.

** **SSP'nin morbidite ve mortalitesi PSP'ninkinden daha yüksektir (D).**
** **Nüks riskini en aza indirgemek için sigaranın bırakılması üzerinde özellikle durulmalıdır (D).**
** **Pnömotoraks genellikle fiziksel egzersiz ile alakalı değildir (D).**

Klinik Değerlendirme

** **PSP'de semptomlar çok az olabilir veya hiç olmayabilir. Bunun aksine pnömotoraksın boyutu nispeten daha küçük bile olsa SSP'de semptomlar daha fazladır (D).**
** **Nefes darlığının varlığı tedavi stratejisini etkiler (D).**
** **Şiddetli solunum zorluğu semptomları ve bulguları tansiyon pnömotoraksının varlığını düşündürür (D).**

Tipik semptomlar olan göğüs ağrısı ve dispne nispeten daha hafif olabilir ya da hiç olmayabilir (23), bu nedenle başlangıçta bu tanı olasılığını akıldan çıkarmamak gerekir. Bu nedenle pek çok hasta (özellikle de PSP'li olanlar) semptomların başlamasından günler sonra ortaya çıkarlar (24). Bu süre ne kadar uzunsa re-ekspansiyona bağlı pulmoner ödem riski (RPÖ) de o kadar yüksektir (25, 26). Genel olarak, SSP ile ilgili klinik semptomlar PSP ile ilgili olanlardan daha şiddetlidir ve SSP'li hastaların çoğu pnömotoraksın boyutu ile orantılı olmayan bir nefes darlığı yaşarlar (27, 28). Bu nedenle, klinik bulgular pnömotoraksın boyutu açısından güvenilir göstergeler değildir (29, 30). Şiddetli semptomlara kalp-solunum zorluğu eşlik ettiği zaman tansiyon pnömotoraksı olabileceği düşünülmelidir.

Pnömotoraksın fizik bulgusu sinsi olabilir ama karakteristiktir; akciğer ekspansiyonunda azalmayı, hiper-rezonansı, pnömotoraks tarafında solunum seslerinin azalmasını içerir. Bazen kalp apeksinde "tıklama" gibi ek sesler duyulabilir (23). Gözlenebilir bir nefes darlığının bulunması daha önceki kılavuzlarda olgunun tedavisini etkilemiştir (17, 23). Bu bulgularla birlikte siyanoz, terleme, şiddetli takipne, taşikardi ve hipotansiyonun varlığı tansiyon pnömotoraksını gösterebilir (sonraki bölüme bakınız).

Arteriyel kan gazı ölçümleri pnömotorakslı hastalarda sıklıkla anormaldir; arteriyel oksijen basıncı (PaO_2) hastaların %75'inde <10.9 kPa'dır (31) ama eğer oda havası solurken oksijen satürasyonu yeterli ise (>%92) genellikle gerekli değildir. SSP olgularında hipoksemi daha fazladır (31), büyük serilerde hastaların %16'sında bir miktar karbondioksit retansiyonu ile birlikte PaO_2<7.5 kPa'dır (32). Solunum fonksiyon testleri bir pnömotoraks varlığını veya boyutunu göstermede yetersiz kalmaktadır ve her halükarda en iyisi bu durumda zorlu ekspirasyon testleri yapılmasından kaçınılmasıdır.

Pnömotoraks tanısı genellikle görüntüleme teknikleri ile doğrulanır (aşağıya bakınız), bu aynı zamanda pnömotoraksın boyutu konusunda da bilgi verecektir, ama klinik değerlendirme ilk tanıya yardımcı olmanın yanı sıra tedavi stratejisinin de olasılıkla en önemli belirleyicisi olacaktır.

Görüntüleme

İlk tanı

** **Pnömotoraksın ilk tanısı için ekspirasyon grafilerinden ziyade inspirasyonda ayakta standart göğüs grafisi çekilmesi önerilmektedir (A).**
** **Dijital görüntülemenin (PACS) yaygın bir şekilde benimsenmesi, küçük bir pnömotoraksın varlığı hemen görülemeyebileceği için tanıya dikkat edilmesini ve daha ileri çalışmalar yapılmasını gerektirir (D).**

**** Kuşkulu veya karmaşık olgularda BT taraması önerilmektedir (D).**

Aşağıdaki çeşitli görüntüleme araçları pnömotoraks tanısında ve yönetiminde kullanılmıştır:

1. Standart ayakta PA göğüs grafisi
2. Lateral grafiler
3. Ekspirasyon filmleri
4. Yatar ve lateral dekübitus pozisyonunda grafiler
5. Ultrason incelemesi
6. Dijital görüntüleme
7. BT taraması

Standart ayakta PA göğüs grafisi

Her ne kadar pnömotoraksın boyutunu tam olarak saptayamamak gibi kısıtlılıkları olsa da, bu uzun yıllar boyunca primer ve sekonder pnömotoraksın klinik tedavisinin bel kemiğini oluşturmuştur. Son on yıldaki büyük teknolojik gelişmeler dijital toraks görüntülemesine ulaşılmasına neden olduğu için BK ve modern sağlık sistemlerine sahip diğer pek çok ülkede klinik uygulamada geleneksel göğüs filmleri artık kolaylıkla bulunamamaktadır. Tanı koydurucu özellik plevral çizginin yer değiştirmesidir. Olguların %50'ye varan bölümünde kostofrenik açıda bir hava-sıvı seviyesi görülür ve bazen bu görünürdeki tek anormalliktir (33). Büllöz akciğer hastalığının varlığı hasta için talihsiz sonuçlar doğurabilecek hatalı pnömotoraks tanısına yol açabilir. Eğer kuşkulu bir durum varsa BT taraması yapılması istenir (aşağıya bakınız).

Lateral grafiler

Pnömotoraks kuşkusu bir PA grafi ile doğrulanmadığı zaman bu grafiler ek bilgi sağlayabilir (33), ama bunlar da gündelik klinik uygulamalarda artık rutin olarak kullanılmamaktadır.

Ekspirasyon filmleri

Bunların rutin pnömotoraks değerlendirmelerine ek fayda sunduğu düşünülmemektedir (34-36).

Yatar ve lateral dekübitus pozisyonunda grafiler

Bu görüntüleme teknikleri en çok güvenli bir şekilde hareket ettirilemeyen travma hastalarında kullanılmıştır. Pnömotoraks tanısında genellikle ayakta çekilen PA grafilerden daha az duyarlıdır (37, 38) ve dik pozisyonda duramayan hastaların görüntülenmesi ultrason ve BT tarafından aşılmıştır.

Ultrason taraması

Ultrason taramasındaki spesifik bulgular pnömotoraks için tanı koydurucudur (39) ama, günümüze dek bu teknik esas olarak yatar durumdaki travma hastalarının tedavisinde değerlidir (40).

Dijital görüntüleme

Dijital radyografi (görüntü arşivleme ve iletişim sistemleri- Picture-Archiving Communication Systems-PACS) son 5 yılda BK hastanelerinin çoğunda geleneksel filme dayalı göğüs radyografisinin yerini almıştır; büyütme, ölçüm ve kontrastla oynama, aktarım kolaylığı, saklama ve yeniden basma kolaylığı gibi avantajlara sahiptir. Pnömotoraks ve tanısı özel konusu oldukça az sayıda çalışma tarafından ele alınmıştır ve bunlar da tanıda uzmanlığa (konsültan radyologlar tarafından) ve (bölgeselden ziyade) daha farklı bölümlere ait iş istasyonlarına odaklanma eğilimindedir. Buna rağmen, erken dönem çalışmalarında pnömotoraks tanısında bazı güçlükler olduğu saptanmıştır (41, 42). O zamandan beni teknolojik gelişmeler olmuştur ve dijital görüntüleme pnömotoraks tanısında şimdi belki de geleneksel göğüs grafileri kadar güvenilir hale gelmiştir, ama bunu doğrulayacak yeni çalışmalar bulunmamaktadır. Daha pahalı bölümsel cihazlar ile bölge çevresinde bulunan masa üstü ve mobil konsolların özellikleri (ekran boyutu, piksel sayısı, kontrast ve aydınlanma) ve dolayısıyla duyarlılıkları arasında farklılıklar bulunmaktadır. Günümüzde göğüs grafilerine dayanılarak ilk tanının konulduğu yerlerde görüntünün gözden geçirilmesi için tanısal bir PACS iş istasyonunun bulunması önerilmektedir.

Bunlara ek olarak dijital görüntüler ölçümlere ve boyut hesaplamalarına doğrudan yardımcı olmazlar; yardımcı bir fonksiyon ve bir imleç kullanılması gerekir ama bu elbette ki bir cetvel kullanmaktan daha kesin sonuçlar verir ve öğrenmesi de kolaydır. Uzman olmayan hekimler ve stajyerler her zaman bu fonksiyonlara aşina olmayabilirler.

BT taraması

Bu, küçük pnömotoraksların saptanmasında ve boyutların tahmin edilmesinde "altın standart" olarak kabul edilebilir (43). Ayrıca cerrahi amfizem ve büllöz akciğer hastalığının bulunduğu durumlarda (44), anormal göğüs dreni yerleşimlerinin saptanmasında (45) veya ilave akciğer patolojilerinin saptanmasında da yararlıdır. Ancak uygulama zorlukları onun ilk tanı aracı olarak yaygın bir şekilde kullanılmasını engellemektedir.

Pnömotoraksın boyutu

**** Bir tedavi stratejisinin belirlenmesinde pnömotoraksın boyutu klinik yakınmaların derecesinden daha az önemlidir (D).**

** **"Büyük" bir pnömotoraks ile 'küçük' bir pnömotoraks arasındaki ayrım hala akciğer kenarı ile göğüs duvarı arasında (hilus hizasında) >2cm bir sınırın varlığına dayanmaktadır ve PACS sistemi ile kolayca ölçülebilir (D).**
** **Doğru pnömotoraks boyut hesaplamaları en iyi BT taraması ile elde edilir (C).**

Pnömotoraks boyutları klinik bulgularla çok iyi bir korelasyon göstermez (29, 30). Sekonder pnömotorakslarla bağlantılı klinik semptomlar genellikle primer pnömotoraksla ilişkili olanlardan daha şiddetlidir ve pnömotoraksın boyutu ile orantısız şiddette olabilir (27, 28). Bu nedenle tedavi stratejisinin belirlenmesinde, klinik değerlendirme olasılıkla pnömotoraksın boyutundan daha önemlidir.

Pnömotoraksın boyutunun belirlenmesinde genellikle düz PA göğüs grafileri kullanılmıştır. Ancak bu, plevra boşluğunun üç boyutlu bir yapıya sahip olmasına karşın görüntülerin iki boyutlu olması nedeniyle, boyutu olduğundan daha küçük gösterme eğilimindedir. 2003 BTS kılavuzları (22) iki basit ölçümün küp fonksiyonlarını ve 2 cm'lik bir radyografik pnömotoraksın yaklaşık olarak %50 pnömotoraks hacmini gösterdiği gerçeğini kullanarak 1993 kılavuzundan (15) daha doğru bir boyut hesaplama yolunu savunmuştur. Bu yaklaşımda da bazı sorunlar vardır; örneğin bazı pnömotorakslar üniform olmaktan ziyade lokaldir, bu nedenle ölçüm oranları bunlara uygulanamaz. Akciğerin şeklinin kollaps sırasında sabit kalacağı kabul edilemez (46). Akciğerin hemitoraks çapına oranını ölçmek doğru bir yoldur ve bir kez PACS'ın yardımcı fonksiyonlarını öğrendikten sonra bir imleç aracılığı ile yeni PACS sistemi kullanılarak hesaplanması nispeten daha kolaydır.

2 cm'lik bir derinliğin seçilmesi daha yüzeysel bir pnömotoraksta oluşacak iğne travması teorik riski ile daha derin bir pnömotorakstaki büyük hacim ve spontan rezolüsyonuna kadar geçen uzun zaman arasında bir uzlaşmadır (47, 48). Akciğer kollapsına simetrik bir model kabul edilerek, bu ölçüm normal olarak hilus hizasında göğüs duvarından akciğerin dış kenarına kadar olan mesafede yapılır (Şekil 1). ABD kılavuzları (49) pnömotoraks hacmini akciğer apeksinden plevra kubbesine kadar olan mesafeyi ölçerek hesaplamaktadır, ancak bu yöntem lokalize bir apikal pnömotoraksta pnömotoraks hacmini olduğundan fazla hesaplama eğilimi göstermektedir. Belçika kılavuzları pnömotoraks boyutunu hesaplamak için bir başka teknik kullanmaktadır ve farklı teknikler arasında yapılan karşılaştırmalar tutarlılık göstermemiştir (50).

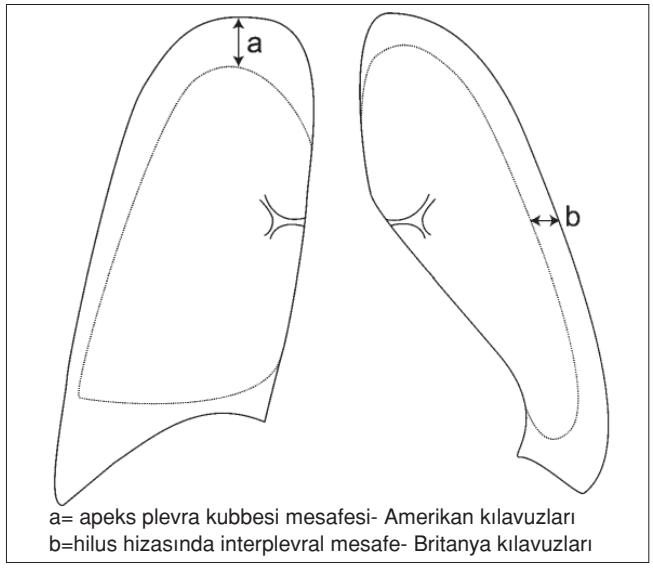

Şekil 1. Pnömotoraksın derinliği

Bir pnömotoraksın boyutunun belirlenmesi için en iyi yöntem olarak BT taraması önerilmektedir (51) ve bu bir akciğer modeli deneyinde kalibre edilmiştir (52).

Pnömotoraksta Tedavi Seçenekleri

** **Daha önceden bir akciğer hastalığı bulunan hastalar bir pnömotoraksı daha az tolere ederler ve uygun bir tedavinin seçilebilmesi için tanı sırasında PSP ve SSP arasında bir ayrım yapılmalıdır (D).**
** **Nefes darlığı, destek tedavisinin (oksijen dahil) yanı sıra girişimsel müdahale için ihtiyaç olduğunu işaret eder (D).**
** **Pnömotoraksın boyutu rezolüsyon hızını belirler ve aktif girişim için göreceli bir endikasyondur (D).**

Primer pnömotoraks altta yatan akciğer hastalığına ait hiçbir kanıt bulunmayan hastalarda oluşur. Her ne kadar, çoğunlukla histolojik anormallikler bulunmaktaysa ve özellikle sigara içimi ile bağlantılı ise de, bunlar semptomlar veya fonksiyon kaybı ile belirgin bir halde değildir. Bunun aksine, sekonder pnömotoraks çoğunlukla altta yatan akciğer hastalığının aşikar olduğu hastalarda oluşur, bu da en sık olarak kronik obstrüktif akciğer hastalığıdır (KOAH). KOAH'lı hastalarda oluşan pnömotoraks çok daha az tolere edilebildiğinden ve tedavi girişimlerine daha az yanıt verme eğiliminde olduğundan ve altta yatan akciğer hastalığı ilave uygun bir tedavi uygulanmasını gerektirdiğinden bu temel ayrımın yapılması önemlidir. Pek çok seride, kronik akciğer hastalığı olan kişiler kadar >50 yaşındaki hastalarda da aspirasyon başarı oranının daha düşük

olduğu gösterilmiştir. Olasılıkla bu yaşlı kişiler altta yatan tanınmayan bir akciğer hastalığına sahiptir. Bu yaş kriteri 2003 kılavuzlarında SSP akış şemasında yer almaktadır ve SSP olasılığını düşündüren bir husus olarak yeni akış şemasına da dahil edilmiştir (Şekil 2). Karar verme sürecinde önemli olan diğer kriterler belirgin bir nefes darlığının varlığı ve pnömotoraksın boyutudur. Spontan pnömotoraksın rezolüsyon/reabsorbsiyon hızının her 24 saatte hemitoraks hacminin %1.25 ve %2.2'si arasında olduğu tahmin edilmiştir (47, 48, 52), daha yüksek ve daha yeni olan tahmin (52). BT volümetresi ile hesaplanmıştır. Bu nedenle tam bir pnömotoraksın spontan olarak rezolüsyona uğramasının 6 hafta sürmesi beklenebilir ve akla uygun bir şekilde bir hava kaçağının olması durumunda daha uzun sürebileceği düşünülmelidir.

PSP Tedavisi

** **PSP yada SSP'si ve pnömotoraks boyutu ne olursa olsun nefes darlığı olan hastalara aktif girişim uygulanmalıdır (A).**

** **Göğüs tüpü genellikle hastaneye yatırılması gereken ve tansiyon pnömotoraksı veya bilateral pnömotoraksı olan hastalar için gereklidir. (D)**

** **Belirgin nefes darlığı olmayan küçük bir PSP'de seçilecek tedavi yöntemi gözlemdir. (B)**

** **Büyük PSP'si olan seçilmiş asemptomatik hastalar tek başına gözlem ile tedavi edilebilir. (A)**

** **Nefes darlığı olmayan, küçük bir PSP'si olan hastaların erken hasta kontrolleri ile taburcu edilmesi düşünülmelidir. Bu hastalara nefes darlıklarının kötüleşmesi durumunda geri dönmeleri için açık yazılı öğütler de verilmelidir. (D)**

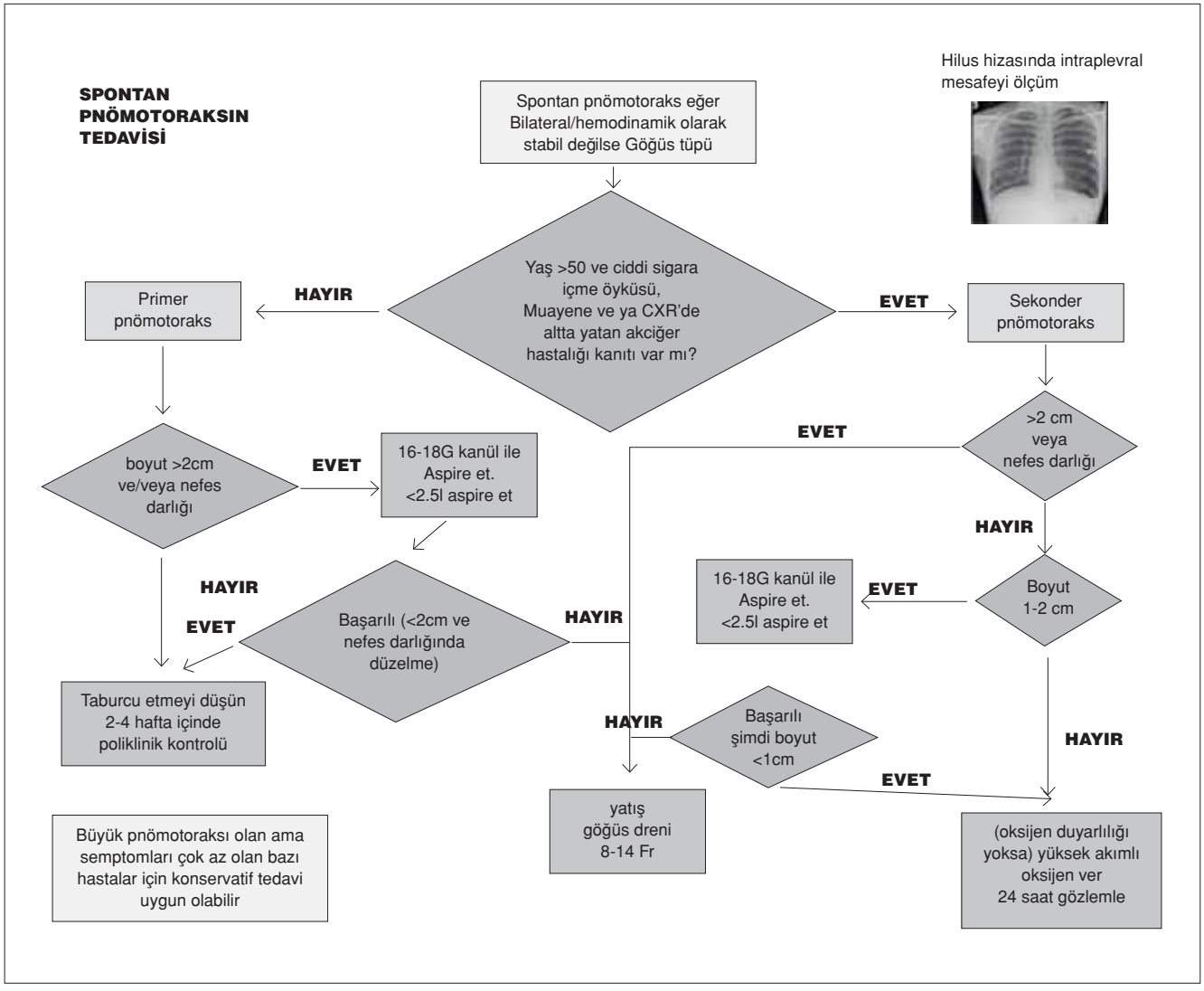

Şekil 2. Pnömotoraks tedavisinin akış şeması

Hem tansiyon pnömotoraksı hem de bilateral pnömotoraks göğüs tüpü yerleştirilmesini gerektiren ve potansiyel olarak yaşamı-tehdit eden olaylardır. Bu tür hastalar genellikle spontan pnömotoraksa ilişkin çalışmaların dışında bırakıldıklarından üzerine önerilerin inşa edilebileceği kanıta dayalı bir temel bulunmamaktadır, tavsiyeler güvenli klinik uygulamalara dayanmaktadır. Benzer şekilde, büyük miktarda plevral efüzyon ile birlikte olan hastalar da (hidropnömotoraks) çalışmaların dışında bırakılmıştır, ama göğüs tüpü yerleştirilmesini ve daha ayrıntılı araştırmayı gerektirme olasılıkları yüksektir (diğer kılavuza bakınız). Tedavi önerilerinin bir özeti akış şemasında gösterilmiştir (Şekil 2), açıklayıcı ayrıntılarda altında yer almaktadır.

Minimal semptomlar

Küçük pnömotoraksların konservatif tedavisinin güvenli olduğu gösterilmiştir (47, 53, 54) ve nefes darlığı olmayan hastalar semptomlarında her hangi bir kötüleşme olması durumunda derhal tıbbi bakım alabilecekleri koşullar düzenlenerek ayaktan tedavi edilebilir. %15'ten daha küçük olduğu hesaplanan pnömotoraksların %80'e varan kısmında kalıcı bir hava kaçağı yoktur ve yalnızca gözlem ile tedavi edilenlerdeki nüks oranı göğüs dreni ile tedavi edilenlerinkinden daha düşüktür (55). Yeterli rezolüsyonun olduğundan emin olmak ve yaşam tarzına ilişkin öğütleri pekiştirmek için erken kontrol önerilmektedir. Aktif girişimin ağrıyı azalttığına dair bir kanıt bulunmamaktadır; ağrının giderilmesi yalnızca uygun analjeziklerin kullanılmasını gerektirir.

Semptomatik pnömotoraks

Nefes darlığı olan hastalarda tek başına gözlem uygun bir yöntem değildir, aktif girişim gerekir (iğne ile aspirasyon veya göğüs tüpü yerleştirilmesi). Küçük PSP'si olan bir hastada belirgin nefes darlığı tansiyon pnömotoraksını haber verebilir (55). Eğer bir hasta gözlem amacıyla hastaneye yatırılmışsa olanaklı olduğunda ilave olarak yüksek akımlı oksijen verilmelidir. Arteriyel hipoksemiyi düzeltmesinin yanı sıra (56) pnömotoraks rezolüsyon hızını da dört kat arttırdığı gösterilmiştir (57). Devam eden bir hava kaçağının bulunması durumunda, plevral boşlukta nitrojen parsiyel basıncında, daha kolay absorbe edilebilen oksijene kıyasla görece bir azalma bu etkiyi yaratan mekanizmayı açıklayabilir. Ayrıca, plevra kapillerlerindeki benzer bir etki daha iyi bir rezorbsiyon gradienti yaratır (58).

İğne ile aspirasyon mu göğüs tüpü mü ?

** **İğne (14-16 G) aspirasyonları (İA) geniş kalibreli (>20F) göğüs tüpleri kadar etkilidir ve hastane yatışlarının azalması ve yatış sürelerinin kısalması ile bağlantılı olabilir. (A)**

** **Teknik güçlükler olmadığı sürece İA tekrarlanmamalıdır. (B)**

** **İA'nın başarısız olması durumunda küçük kalibreli (<14 F) bir göğüs dreninin yerleştirilmesi önerilmektedir. (A)**

** **Pnömotoraksta büyük-kalibreli göğüs drenleri kullanılması gerekli değildir. (D)**

Daha önceki kılavuzlarda (17, 22), her ne kadar bir başka çalışmada (61) gösterilememiş olsa da, büyük kalibreli göğüs tüpü takılması ile eşit bir başarıya sahip olduklarını gösteren çalışmalara (59, 60) dayanılarak, PSP için ilk girişim olarak iğne aspirasyonunun (İA) uygulanması önerilmişti. O zamandan bu yana Seldinger (kılavuz teli olan kateter) göğüs drenleri yaygın olarak kullanılmaya başlandı ve daha başka çalışmalar yayınlandı. Kuveytli popülasyonunda yapılan bir randomize kontrollü çalışma İA ile göğüs tüplerinin (16 Fr) denk olduğunu doğruladı, ayrıca İA ile hastane yatışlarının ve yatış süresinin azaldığını gösterdi (62). Hindistanda yapılan daha küçük bir çalışma da bu denkliği doğruladı (63). Yakın zamanda yapılan iki çalışma İA başarı oranlarını %69 (64) ve %50.5 (65) olarak bildirdi. Pek çok meta-analiz (66-68) hasta ve çalışma (69-77) sayıları açısında kısıtlılık göstermektedir ama %30 ila %80 arasında değişen İA başarı oranları ile bu denkliği doğrulamaktadır (www.brit-thoracic.org.uk adresindeki BTS web sitesinde bulunan kanıt tablosuna bakınız). Eğer uygulanıyorsa, 2.5 L hava aspire edildikten sonra İA uygulamasına son verilmelidir; çünkü kalıcı hava kaçağı bulunma olasılığı yüksek olduğundan daha fazla reekspansiyon olması olanaksızdır.

İA'yı destekleyen kılavuzlara her zaman uyulmamaktadır (78-82) ve küçük kalibreli (<14F) Seldinger göğüs drenlerinin yerleştirilmesinin kolay olması nedeniyle bunların İA'ya bir alternatif olduğu düşünülebilir. Bunların başarısı pek çok çalışmada belgelenmiştir (83-89), Heimlich valflerinin eklenmesi mobilizasyonu ve ayaktan hasta bakımını kolaylaştırır. Küçük kalibreli göğüs drenlerinin büyükler ile aynı başarı oranlarına sahip olduğu (90) ve daha ağrısız olduğu (91, 92) gösterilmiştir, ama bunları İA ile kıyaslayan randomize kontrollü bir çalışma bulunmamaktadır. Göğüs tüpü yerleştirilmesine ve göğüs tüpü yerleştirilmesinin yönetimi ve komplikasyonlarına ilişkin daha ayrıntılı bilgiler plevral işlemler kılavuzunda bulunmaktadır. Kateter aspirasyonu son kılavuzda betimlenmiştir (22). Başarı oranı %59'a kadar çıkmaktadır ve Heimlich valflerinin ve aspiratörün eklenmesi ile daha da gelişmektedir

(93-95). Seldinger göğüs tüpleri, önceden belirlenmiş ve kalıcı bir hava kaçağı bulunduğunda cerrahiye yollama ile sonuçlanan bir yol izleyerek, PSP tedavisine "adım adım" yaklaşılmasına da izin vermektedir (96).

PSP için ilk girişimin seçiminde uygulayıcının deneyimi ve hastanın seçimi de hesaba katılmalıdır; İA göğüs tüpü yerleştirilmesinden daha acısızdır (60) ama hastaların yaklaşık üçte birinde başarısız olmakta ve ikinci bir işlemi gerektirmektedir. diğer ulusal veya konsensüs kılavuzları ya İA'yı ya da küçük kalibreli göğüs tüpü yerleştirilmesini (97) veya yalnızca göğüs tüpü yerleştirilmesini (49) önermektedir. Biz pek çok olguda İA'nın ilk seçilecek işlem olmaya devam ettiğine inanıyoruz. Tıkanmış veya kıvrılmış bir kateter gibi teknik sorunlar olmadığı sürece İA tekrarının başarılı olma olasılığı yoktur. Başarısız bir İA'dan sonra tercih edilen "kurtarma" stratejisinin VATS olduğuna ilişkin sınırlı kanıtlar bulunmaktadır (98) ama bu günümüzde BK'daki alışılmış uygulama değildir, burada genellikle küçük kalibreli göğüs tüpü yerleştirmektedir. Başarılı bir İA'dan sonra hastanın hastaneden taburcu edilmesi düşünülebilir.

Aspiratör ile havanın aspire edilmesi (Suction)

** **Aspiratör ile havanın aspire edilmesi işlemi rutin olarak uygulanmamalıdır. (B)**

** **RPÖ riski nedeniyle dikkatle uygulanmalıdır. (B)**

** **Yüksek-hacim düşük-basınçlı aspirasyon sistemleri önerilmektedir. (C)**

Aspiratör ile aspire etme işleminin uygulanmasının nedeni çoğunlukla eksik bir reekspansiyon ile birlikte olan veya olmayan kalıcı hava kaçağıdır, ancak bunun rutin kullanımına ilişkin kanıt yoktur (99-101). Hava kaçağı 48 saatlik bir süreden sonra göğüs tüpünden hava kabarcıklarının gelmeye devam etmesi olarak tanımlanmaktadır 142 pnömotoraks olgusunun retrospektif olarak gözden geçirilmesinde (102), 8 günlük bir medyan rezolüsyon süresi bulundu; bu süre pnömotoraksın başlangıçtaki boyutu ile ilişkili değildi fakat SSP'de daha uzundu. 43 olguda kalıcı hava kaçağı saptandı ve bunlardan 30'u aspiratör ile aspirasyon yapılarak tedavi edilmişti. Aspiratör ile aspire etme işleminin rolünü destekleyen teori, havanın viseral plevradaki deliklerden içeriye dolma hızına göre daha yüksek bir hızla plevral kaviteden çekilebileceği ve bununda viseral ve parietal plevra yapraklarının yan yana gelmesi ile iyileşmeyi hızlandırabileceği görüşüne dayanmaktadır. Optimum bir aspirasyonun (solunum siklusuna göre -3.4 ve -8 cm H_2O arasında değişen normal intraplevral basınçlara kıyasla) -10 ila -20 cm H_2O basınçlarını kullanması ve hava akımı volümünü 15-20 l/dak'a ya çıkarma kapasitesine sahip olması gerektiği ileri sürülmüştür (103). Aspiratörle aspirasyonun diğer şekilleri önerilmemektedir. Yüksek-basınçlı yüksek-hacimli aspirasyon hava kaçağına, hipoksemiye veya hava kaçağının sürekli hale gelmesine neden olabilir (104). Benzer şekilde yüksek basınçlı düşük hacimli sistemlerden de kaçınılmalıdır (105). Bu nedenle Vernon-Thompson pompaları veya düşük basınç adaptörleri takılmış duvar aspiratörleri gibi yüksek hacimli düşük basınçlı sistemler önerilmektedir.

Göğüs tüpü takılmasından sonra gereğinden önce aspiratör eklenmesi, özellikle birkaç günden daha uzun bir süredir var olan PSP olgularında RPÖ'yü hızlandırabilir (106) ve bunun zaten "sızdırmakta" olan kapillerlere ilave mekanik gerilim uygulanmasından kaynaklandığı düşünülmektedir (107). Klinik bulgular göğüs tüpü yerleştirilmesinden sonra ortaya çıkan öksürük, nefes darlığı ve göğüste ağrıdır. İnsidans %14'e dek çıkabilir (büyük PSP'si olan genç kişilerde daha fazladır), fakat olguların çoğunda radyolojik bir fenomenden başka bir şey değildir (106). Bazen karşı akciğerde pulmoner ödem ortaya çıkar (108). Bir seride 53 olguda %20'ye dek ulaşan ölüm oranları bildirilmiştir (108), bu nedenle bu özel hasta gruplarında dikkatli olunmalıdır.

Uzmana sevk etme

** **Göğüs hastalıkları hekimine sevk işlemi hastaneye yatırıldıktan sonraki 24 saat içerisinde yapılmalıdır. (C)**

** **Karmaşık dren tedavileri, uzman hekim ve hemşirelik uygulamalarının bulunduğu yerlerde en iyi sonucu verir. (D)**

Pnömotoraksın re-ekspansiyonunun başarısız olması veya kalıcı bir hava kaçağı bulunması durumunda hasta hızla, tercihan ilk 24 saat içerisinde, bir göğüs hastalıkları hekimine sevk edilmelidir. Bu hastalar uzun süreli göğüs tüpü drenajı ve karmaşık dren tedavisi (aspiratör ile aspire etme, göğüs tüpü pozisyonunun değiştirilmesi) ve toraks cerrahları ile bağlantı gerektirebilirler. En iyi dren bakımı da ancak bu konuda deneyime sahip hemşireler tarafından verilir. Cerrahiye sevk daha sonraki bir bölümde tartışılacaktır.

Cerrahi amfizem(ciltaltı amfizemi)

Bu göğüs drenajının çok bilinen bir komplikasyonudur (109). Genellikle yalnızca kozmetik açıdan önem taşır, ancak hasta ve yakınları için endişe vericidir ve birkaç gün içerisinde kendiliğinden kaybolur. Çoğunlukla yanlış pozisyonda olan, kıvrılmış, tıkanmış

veya klemplenmiş göğüs drenlerinde görülür. Ayrıca büyük hava kaçağı ile küçük kalibreli göğüs dreni arasındaki dengesizlikten de kaynaklanabilir. Bazen akut hava yolu tıkanıklığı veya toraks basısı solunum yetmezliğine yol açabilir (109, 110) bu durumda trakeostomi, deri insizyonları, dekompresyon ve daha geniş kalibreli bir göğüs dreni takılması gibi işlemlerin hepsi kullanılmaktadır (109) Çoğunda tedavi konservatiftir.

SSP Tedavisi

** **SSP'li bütün hastalar en azından 24 saatlik bir süre için mutlaka hastaneye yatırılmalı ve BTS'nin oksijen kullanım kılavuzlarına uygun bir şekilde ilave oksijen almalıdır. (D)**
** **Hastaların çoğuna küçük kalibreli bir göğüs dreni takılması gerekecektir. (B)**
** **Bütün hastaların erkenden bir göğüs hastalıkları hekimine sevk edilmesi gerekecektir. (D)**
** **Hava kaçağı devam eden hastaların 48'inci saatte bir toraks cerrahı ile tartışılması gereklidir. (B)**

Daha önce de belirtildiği gibi, birlikte bulunan akciğer hastalığı nedeniyle SSP'nin hastalar tarafından tolere edilmesi PSP'ye göre daha zordur. Ayrıca, hava kaçağının spontan olarak düzelme olasılığı da daha düşüktür (111, 112), bu nedenle hastaların çoğu aktif bir girişimi gerektirirler. Oksijen endikasyonu bulunmaktadır (56, 57), ama karbondioksit retansiyonu olan hastalara dikkatle uygulanmalıdır (113). Aspirasyonunun SSP'de başarılı olma olasılığı daha azdır (www.britthoracic.org.uk adresindeki BTS web sitesinde bulunan kanıt tablosuna bakınız) ama küçük pnömotoraksı olan semptomatik hastalarda göğüs tüpü takılmasından kaçınmak amacıyla uygulanması düşünülebilir. Aksi taktirde, küçük kalibreli bir göğüs dreninin takılması önerilmektedir, SSP'de yapılan bir çalışma (114) büyük kalibreli drenlerinkine eşit bir başarı saptanmıştır. SSP'li bütün hastaların hem pnömotoraksın hem de altta yatan akciğer hastalığının tedavisi için erkenden göğüs hastalıkları uzmanlarına sevk edilmesi özendirilmelidir. Benzer şekilde, hava kaçağı devam eden hastalar da, çoğu 14 gün içinde konservatif tedavi ile spontan olarak düzelecek olsa bile (111) 48, saat sonra bir toraks cerrahı ile tartışılmalıdır (112, 115)

Cerrahi için fiziksel açıdan uygun olmayan SSP hastaları

** **Ameliyat edilemeyen hastalar için tıbbi plöredez uygun olabilir (D).**
** **SSP'li hastaların bir Heimlich valfi ile ayaktan tedavisi düşünülebilir (D).**

Bu hastalar hava kaçağı için artmış bir riske sahiptir ama altta yatan akciğer hastalığının şiddeti nedeniyle cerrahi girişim uygulanmasına uygun olmayabilirler ya da bunu istemeyebilirler. Bunların optimum tedavisi tartışmalıdır ve yakın tıbbi ve cerrahi işbirliğini gerektirir. Medikal plöredez ve Heimlich valfı ile ayaktan tedavi bu tür hastalar için bir seçenektir (86).

Taburculuk ve İzleme

** **Hastalara artan bir nefes darlığı gelişmesi durumunda hastaneye dönmeleri öğütlenmelidir. (D)**
** **Bütün hastalar tam bir rezolüsyon oluncaya dek göğüs hastalıkları hekimleri tarafından izlenmelidir (D).**
** **Tam bir rezolüsyon elde edilinceye dek hava yolculuğundan kaçınılmalıdır (C).**
** **Hastaya bilateral cerrahi plörektomi yapılıp ameliyat sonrasında normal akciğer fonksiyonlarına ve göğüs BT taramasına sahip olmadığı sürece dalışlardan hayat boyu kaçınılmalıdır (C).**

Aktif tedaviden sonra veya başka şekilde hastaneden taburcu edilen bütün hastalara daha fazla nefes darlığı gelişmesi durumunda derhal Acil Servise başvurmaları sözlü ve yazılı olarak öğütlenmelidir. Bütün hastaların pnömotoraksın rezolüsyonundan emin olmak, altta yatan hastalığın en uygun şekilde tedavisini sağlamak, nüks riskini ve daha sonraki olası cerrahi girişim gerekliliğini açıklamak ve sigara içimi ve hava yolculuğu gibi konularda yaşam tarzına ilişkin öğütler vermek için bir göğüs hastalıkları hekimi tarafından izlenmesi önerilmektedir. Yalnızca gözlem veya İA ile tedavi edilenlere rezolüsyonu takip etmek için 2-4 hafta sonra bir izlem göğüs grafisi çektirmek üzere geri gelmesi tavsiye edilmelidir. Hastaneden taburcu edilmeden önce akciğerleri başarılı bir şekilde re-ekspanse olanların da nüksler oldukça erken ortaya çıkabileceğinden erken bir kontrole gelmeleri gereklidir.

Nüksleri fiziksel efora bağlayacak bir kanıt bulunmadığı için bütün semptomlar geçtikten sonra hastanın çalışma yaşamına dönmesi ve normal fiziksel aktivitelerine yeniden başlaması önerilmektedir, ancak aşırı efor ve fiziksel temas getiren sporların tam rezolüsyona kadar ertelenmesini öğütlemek mantıklıdır. Hastalara mevcut kapalı pnömotoraks durumunda yapılan hava yolculuklarının tehlikeleri anlatılmalı ve yüksek irtifalarda yapılan ticari uçuşlardan göğüs grafisi ile tam rezolüsyonun saptanmasına dek kaçınılması konusunda uyarılmalıdır. Hava yolculuğunun kendisi-

nin pnömotoraks nüksünü hızlandıracağına dair bir kanıt bulunmamasına karşın, bir hava yolculuğu sırasında ortaya çıkabilecek nüksün sonuçları çok ciddi olabilir. Pek çok ticari hava yolu şirketi daha önceleri keyfi olarak pnömotoraks olayı ile hava yolculuğu arasında 6 haftalık bir ara olmasını tavsiye ediyordu, ama o zamandan bu yana bu öğüt tam rezolüsyondan sonra 1 hafta şeklinde düzeltilmiştir. Hava yolculuğuna ilişkin BTS kılavuzu (116) nüks riskinin pnömotorakstan ancak 1 yıl sonra belirgin bir şekilde azaldığını vurgulamaktadır, bu nedenle kesin bir cerrahi müdahale yapılmamışsa özellikle SSP'li hastalar hava yolculuklarını buna uygun şekilde erteleyerek riski azaltmaya karar verebilirler. Cerrahi plörektomi gibi çok güvenli kesin bir önleme stratejisi uygulanmamış olduğu sürece, pnömotorakstan sonra dalış kalıcı olarak engellenmelidir (117). BTS'nin dalış sağlığının solunumsal alanları üzerine kılavuzu (118) bu konuyu daha ayrıntılı olarak ele almaktadır. Sigara içmek nüks riskini etkilemektedir (12, 15) bu nedenle sigaranın bırakılması tavsiye edilmelidir. Gebelik genç kadınlarla tartışılması gereken bir konudur.

Medikal Kimyasal Plöredez

** **Kimyasal plöredez zor veya tekrarlayan pnömotoraksları kontrol edebilir (A) ama cerrahi seçenekler daha etkili olduğu için, yalnızca hasta cerrahi girişimi istemediğinde ya da cerrahi girişim uygulanamadığında yapılmalıdır. (B)**

** **Pnömotoraks için yapılan kimyasal plöredez yalnızca göğüs hastalıkları uzmanlarınca yapılmalıdır. (C)**

Kimyasal plöredez genellikle torakoskopi konusunda uzmanlaşmış göğüs hastalıkları uzmanlarınca savunulmaktadır. Maddelerin plevral boşluğa verilmesi (instilasyonu) aseptik bir enflamasyona yol açabilir ve yoğun yapışıklıklar en sonunda plevranın kaynaşmasına neden olur. Hem primer hem de sekonder pnömotoraksta önemli oranda nüks görülür (12) ve bu nükseleri azaltma çabası ile çeşitli sklerozan maddelerin instilasyonu - gerek bir göğüs dreni, video yardımlı torakoskopik cerrahi (VATS) gerekse açık cerrahi yoluyla - genellikle hekimleri bunların kullanımı konusunda yönlendirecek açık yönergeler olmadan uygulanmaktadır. Olguların çok büyük bir bölümünde tekrarlayan pnömotoraksların önlenmesi açık yöntem veya VATS kullanılarak cerrahi olarak yapılmaktadır. Her ne kadar doğrudan karşılaştırma yapan çalışmalar bulunmasa da torakotomi ya da VATS yoluyla yapılan cerrahi plöredezdeki nüks oranları kimyasal ajanlarla yapılan basit medikal plöredezi takip eden nüks oranlarından çok daha azdır (32, 119-121). Hastaların küçük bir bölümü ya cerrahi tedavi uygulanamayacak kadar güçsüzdür ya da bu tedavinin uygulanmasını istememektedir ve bu durumlarda medikal kimyasal plöredez yapılması uygun olabilir.

Plevra boşluğuna damlatılması uygun olan pek çok sklerozan ajanla ilgili çalışmalar yapılmıştır (32, 119, 122-125). Hayvan modellerinde en etkili sklerozan ajan olduğu kanıtlandığından, hem primer hem de sekonder pnömotoraks için ilk seçenek tedavi olarak tetrasiklin kullanılması önerilmekteydi (123, 126, 127). Ancak son zamanlarda üretim sorunlarına bağlı olarak plöredez için parenteral tetrasiklin bulmak giderek daha zorlaşmıştır. Minosiklin ve doksisiklinin de uygun alternatif sklerozan ajanlar olduğu hayvan modellerinde gösterilmiştir (126, 127).

Pnömotoraks nüks oranı her hangi bir nüks önleme yönteminin başarısını değerlendiren birincil göstergedir. Her ne kadar tetrasiklinin erken nükslerin insidansını azalttığı gösterilmişse de, geç nüks insidansları %10-20'de kalmaktaydı ve cerrahi yöntemlerle karşılaştırıldığında kabul edilemeyecek bir yükseklikteydi (119, 121, 125, 128, 129). Cerrahinin bir seçenek olmadığı nükslü primer ve sekonder pnömotorakslarda tetrasiklin tavsiye edilebilir, ayrıca malign plevral efüzyonların tedavisinde en etkili ajan olması ve cerrahi kimyasal plöredezlerde yaygın olarak kullanılması nedeniyle granül formunda talk da kullanılabilir (130-133). Tetrasiklinin kalıcı hava kaçağı olan ve tam olarak ekspanse olmuş pnömotoraksların tedavisinde etkili olup olmadığı konusunda çelişkili kanıtlar bulunmaktadır (32, 134, 135). Bu çalışmaların en büyüğü olan "Veterans Administration Study",kalıcı hava kaçağının kapatılmasını kolaylaştırmak için intraplevral tetrasiklin kullanılmasını desteklememektedir (31). Macoviak ve arkadaşları (135) intraplevral tetrasiklinin akciğerleri ekspanse durumda tutarak ve böylece kaynaşmasını sağlayarak kalıcı hava kaçağının kapanmasını kolaylaştıracağını ileri sürmüştür. Benzer şekilde, intraplevral tetrasiklinin pnömotoraks nedeniyle hastanede kalış süresini kısaltıp kısaltmadığına ilişkin çelişkili kanıtlar bulunmaktadır (32, 119, 125).

İntraplevral tetrasiklinin dozunun netleştirilmesi gerekir. Almind (119) göğüs dreni yoluyla 500 mg tetrasiklin verilen grubun nüks oranının yalnızca tüp drenajı ile tedavi edilenlerden daha düşük olduğunu saptadı. Bu azalma anlamlı değildi. 1500 mg tetrasiklinin kulanıldığı "Veterans Administration Study" (32) anlamlı bir ekstra morbidite olmadan pnömotoraks nüks

oranlarının anlamlı derecede düştüğünü gösterdi. Bu nedenle intraplevral tetrasiklinin bu dozu medikal plöredez için standart doz olarak önerilmektedir. 1500 mg tetrasiklin ile tedavi edilen grupta ağrı daha sık bildirilirken (32), diğerleri yeterli bir analjezi sağlandığında 500 mg tetrasiklin ile ağrıda artış olmadığını bildirmişlerdir (119). Yeterli analjezi intraplevral olarak lokal anestezik verilmesi ile elde edilebilir. Standart dozlar (200 mg (20 ml) %1'lik lidokain) daha büyük dozlardan (250 mg (25 ml) %1'lik lidokain) kesinlikle daha az etkilidir; daha yüksek dozların dikkate değer bir toksisite olmadan ağrısız olguların sayısını %10'dan %70'e arttırdığı gösterilmiştir (136).

Granüle talk kullanılarak yapılan kimyasal plöredez tetrasiklin ile yapılan plöredezin etkili bir alternatifidir, ancak bu ikisinin pnömotoraks tedavisinde kullanımını karşılaştıran kontrollü bir çalışma bulunmamaktadır. Talk kullanan çalışmaların çoğu onun kullanımını torakoskopik veya açık cerrahi tekniklerle ilişkilendirdiğinden, talk plöredezi konusu cerrahi kimyasal plöredezlerin ele alındığı bir sonraki bölümde tartışılacaktır. Kimyasal plöredezin cerrahi plöredeze kıyasla daha zayıf bir seçenek olduğunu anladığımız için, kimyasal plöredezlerin yalnızca göğüs hastalıkları uzmanları yada toraks cerrahları tarafından yapılmasını önermekteyiz.

Göğüs Cerrahlarına Sevk

**** Kalıcı hava kaçağının varlığında veya akciğer reekspansiyonunun başarılamadığı durumlarda erken (3-5 gün) göğüs cerrahisi seçenekleri aranmalıdır.(C)**

Kalıcı hava kaçağı varlığında göğüs cerrahisi girişiminin ideal zamanlamasının belirlenebileceği bir kanıt bulunmamaktadır. Geçmişte 5 günlük bir eşik süresi yaygın bir şekilde benimsenmişti (55) ancak bu keyfi olarak belirlenmiş bir süredir. Chee ve arkadaşları (111) 7 günden fazla kalıcı hava kaçağı olan ve tüp drenajı ile tedavi edilen primer pnömotorakslı hastaların %100'ünün 14 günde düzeldiklerini gösterdi. Aynı zamanda sekonder pnömotoraksı ve kalıcı hava kaçağı olanların %79'u da 14 günde düzelmişti ve her iki grupta da ölüm olmamıştı. Buna karşın cerrahi girişimler düşük bir morbiditeye sahiptir (128, 129, 137-140) ve cerrahi sonrası nüks oranları da düşüktür (128, 129) 3 gün gibi erken bir sürede cerrahi girişim yapılmasını savunanlar vardır (141, 142), ancak PSP için 5 günden önce müdahale edilmesinin gerekli olduğunu gösteren kanıt yoktur. Her olgu kendi özelliklerine göre ayrı ayrı değerlendirilmelidir. Pnömotorakslı hastalar bir göğüs hastalıkları uzmanı tarafından tedavi edilmelidir ve göğüs cerrahisi seçeneği sıklıkla bu tedavi planının erken bir bölümünü oluşturacaktır.

Cerrahi tavsiye için kabul edilen endikasyonlar şunlardır:

- Aynı tarafta ikinci pnömotoraks
- Karşı tarafta ilk pnömotoraks
- Eş zamanlı olarak çift taraflı spontan pnömotoraks
- Kalıcı hava kaçağı (5-7 günlük göğüs tüpü drenajına rağmen) veya akciğer re-ekspansiyonunun olmaması
- Spontan hemotoraks (143, 144)
- Mesleksel risk (örneğin pilot, dalgıç) (111, 138, 145-147).
- Gebelik

Hasta tercihleri giderek artan bir oranda karar verilmesinde rol oynamaktadır ve bir pnömotoraks olayında mesleklerinden dolayı artmış risk altında bulunmayan kişiler bile, kronik ağrı (150), parestezi (151) veya artmış maliyet olasılığına (152) karşı azalmış nüks riskinin yararlarını düşünerek ilk pnömotorakslarından sonra cerrahi onarım yapılmasını seçebilirler (148, 149).

Cerrahi stratejiler: Açık torakotomi ya da VATS?

**** Açık torakotomi ve plörektomi zor veya tekrarlayan pnömotorakslarda en düşük nüks oranına (yaklaşık %1) sahip işlem olmaya devam etmektedir. (A)**

**** Video-yardımlı torakoskopik cerrahi (VATS) ile birlikte plörektomi ve plevral abrazyon daha iyi tolere edilir ama yaklaşık %5 ile daha yüksek bir nüks oranına sahiptir. (A)**

Pnömotorakstan kaynaklanan kalıcı hava kaçağının cerrahi olarak tamirinde ve nüksün önlenmesinde iki temel hedef vardır. Birinci hedef viseral plevra üzerindeki görülebilir bül ve blebleri rezeke etmek ve aynı zamanda amfizem benzeri değişiklikleri (9) veya viseral plevra yüzeyinin altındaki gözenekleri oblitere etmektir (8). İkinci hedef ise nüksün önlenmesine yardımcı bir araç olarak karşılıklı iki plevra yaprağının kaynaşmasını sağlamaktır. Geçmişte cerrahlar plevral abrazyon ile birlikte cerrahi plöredezden yana tavır koyarken diğerleri nüksün önlenmesinde çeşitli plörektomi derecelerinin önemi üzerinde durmuşlardır (137, 153, 154). Her ne kadar plörektominin plevral abrazyona karşı biraz üstünlüğü olsa da (137) genellikle ikisinin kombinasyonu kullanılmaktadır (155-158). Ne yazık ki bu alandaki iyi karşılaştırmalı olgu-kontrollü çalışmalar çok azdır (128, 129). Son yıllarda VATS kullanılarak daha az invaziv işlemler uygulanması daha popüler hale gelmiştir;

bunların morbiditesi daha düşüktür ama nüks oranları da biraz daha yüksektir.

Pnömotoraks için orijinal cerrahi tedavi Tyson ve Crandall tarfından 1941'de tanımlanmış olan açık torakotomi ve plevral abrazyondur (159). 1956'da Gaensler tekraralayan pnömotorakslar için parietal plörektomiyi sundu ve viseral plevra ile göğüs duvarı arasında yapışıklıklar oluşturma yoluyla plevra kaynaşmasını destekledi (153). Sızdıran viseral plevranın direkt koter ve ligasyon yöntemi ile veya ilgili bleblerin sütürü (147). ile kapatılmasının da önemli olduğu düşünülmüştür. Her ne kadar açık torakotomi en düşük pnömotoraks nüks oranlarına sahipse de, nüks oranları kıyaslanabilir düzeyde ama morbiditeleri daha düşük olan, daha az cerrahi işlemler de vardır (160). Bunların arasında 1970'lerde kullanılmaya başlayan aksiller hatta 5-6 cm'lik bir insizyonu kullanan ve apikal plörektomi ve plevral abrazyonun uygulandığı transaksiller minitorakotomi de bulunmaktadır (161). Açık torakotomi genellikle sınırlı bir posterolateral yaklaşımla ve tek akciğer ventilasyonu ile yapılır. Bu, parietal plörektomi ile birlikte görülebilen büllerin çıkarılması, zımbalanması veya bağlanmasına ve plevral abrazyon yapılmasına izin verir (162). Torakotomi esnasındaki izole akciğer ventilasyonu viseral plevranın bir VATS işlemine göre daha kolay görülmesini sağlar (163-165). Sınırlı girişimleri ve VATS'ı açık girişimlerle karşılaştıran çalışmaların meta-analizlerinde (128, 129) açık girişimlerde nüks oranlarının daha düşük olduğu (yaklaşık %1) ama daha fazla kan kaybı, daha fazla post-operatif ağrı (166) ve daha uzun hastane yatışı (167) görüldüğünü saptanmıştır. Randomize olmayan bazı çalışmalar anlamlı bir farklılık saptayamamıştır (168, 169). Açık torakotomi ile VATS'ın (sadece pnömotoraks için değil) maliyetle rini karşılaştıran (üç retrospektif ve bir prospektif çalışmanın karmaşık meta-analizi VATS'ın toplam ekonomik maliyetinin daha düşük olduğu (170) ve genel anestezi olmadan da uygulanabileceği (149) sonuçlarına ulaştı. Bu alanda daha iyi kalitede prospektif randomize çalışmaların yapılmasına ihtiyaç duyulmaktadır. Pek çok yazar VATS'ın açık torakotomiye göre önemli avantajları olduğunu ileri sürmektedir; bunların arasında post-operatif dönemde hastanede kalış süresinin daha kısa olması (145, 162, 167, 171-173), post-operatif ağrının daha az olması (160, 162, 166, 174, 175) ve post-operatif pulmoner gaz alışverişinin daha hızlı düzelmesi de (176) yer almaktadır, ancak çalışmaların hepsi VATS ile hastanede yatış süresinin kısaldığını doğrulamamıştır (169, 177).

Literatürün çoğu PSP ve SSP arasındaki heterojen kıyaslamaları içermektedir, ama en yeni "klinik özet" (129) hastanede yatış süresinin, analjezik gereksinimi-nin ve post-operatif solunum fonksiyon bozukluğunun azaldığını gösteren pek çok randomize kontrollü çalışmanın ışığında VATS plörektomisinin açık plörektomi ile kıyaslanabilir düzeyde olduğu sonucuna varmaktadır. Açıkçası bu durumun daha az invaziv yöntemler kullanıldığında nüks oranlarında görülen hafif artışla kıyaslanması gerekmektedir (128).

Cerrahi kimyasal plöredez

** **En iyi cerrahi kimyasal plöredez 5g steril granüle talk kullanılarak elde edilir, erişkin solunum zorluğu sendromu ve ampiyem komplikasyonları nadirdir. (A)**

VATS'ın pnömotoraks tedavisi ve nükslerinin önlenmesinde kullanılmaya başlanması ile cerrahi kimyasal plöredezin kullanımı belirgin oranda azalmıştır. Daha önceki raporlar talkın olguların %85-90'ında plöredezi sağladığını göstermiştir ve bu komplike pnömotoraksta uygulanan diğer torakoskopik tekniklerin sonuçlarıyla benzerdir (121, 145, 171, 178, 179). Talk plöredezinin pnömotoraks tedavisindeki başarı oranlarını inceleyen bir meta-analiz %91'lik bir tümsel başarı oranı göstermektedir (178). Granüle talk, artık kolaylıkla bulunamayan ve çok daha yüksek nüks oranlarına sahip olan tetrasikline tercih edilmektedir (120). Plöredez elde etmede talk kullanımını araştıran literatürün büyük kısmı onun malign plevral efüzyonların kontrolündeki kullanımı ile ilişkilidir, oysa talk pudrajı sekonder pnömotoraksta başarı ile kullanılmıştır (180). Kontrollü olmayan çalışmaların sistematik derlemesinde VATS yolu ile verilen 5 g intrapelvral talk ile %87'lik başarı oranı elde edilmiştir (178).

Talk kullanımını takiben erişkin solunum zorluğu sendromu tanımlanmıştır. Bu olasılıkla talk partiküllerinin boyutları ile bağlantılıdır (181) ve granüle talkın kullanımı ile oluşması pek olası değildir (182, 183). Eğer talk doğru bir şekilde sterilize edilmişse ampiyem insidansı çok düşüktür (178, 184, 185). Talk pudrajı ile sıvı talk plöredezi arasında bir fark varmış gibi görünmemektedir. Başarılı ve iyi tolere edilebilen VATS teknolojisinin devreye girmesi talk ile yapılan cerrahi kimyasal plöredezin daha az kullanılmasına yol açacaktır. Bir VATS girişimi uygulanmasını istemeyen veya fiziksel durumu VATS uygulanamayacak kadar kötü olan hastalarda göğüs dreni yoluyla yapılan medikal plöredez seçeneği yeğlenmelidir.

Tansiyon Pnömotoraks

** **Tansiyon pnömotoraks, bir dizi spesifik klinik tabloda çok uyanık olunmasını gerektiren tıbbi acil bir durumdur.(D)**

** **Tedavi oksijen ve acil iğne dekompresyonu ile yapılır. (D)**
** **Standart kanül eğer ikinci interkostal aralıktan uygulanmışsa yeterli uzunlukta olmayabilir. (D)**

Bu çeşitli klinik durumlarda ortaya çıkabilen tıbbi acil bir durumdur, bu nedenle doğru tanı koymak ve etkin bir şekilde tedavi edebilmek için bunun akılda bulundurulması gerekmektedir. En sık karşılaşılan durumlar Kutu 1'de gösterilmektedir, ancak bu liste bütün olasılıkları kapsamamaktadır. Plevral membrandaki kaçak yerinde, havanın inspirasyon sırasında plevra boşluğuna girmesine izin veren ama ekspirasyon sırasında dışarı çıkmasını engelleyen ve bunun sonucunda intraplevral basıncın artmasına ve solunum siklusunun büyük bir bölümünde atmosfer basıncından fazla olmasına yol açan tek taraflı bir valf sisteminin gelişmesi sonucunda ortaya çıkar. Sonuçta bozulmuş venöz dönüş ve azalmış kardiyak out put tipik hipoksemi ve hemodinamik yetmezlik bulgularına neden olur (186, 187).

Güncel bir makalede (188) mekanik ventilasyon uygulanan ve uygulanmayan hastalardaki görünümleri arasındaki önemli farklılıklar vurgulanmıştır; bu tipik olarak travma ve resüsitasyondan sonra görülmektedir. İlk grupta daima aynı şekilde hızlı bir şekilde ortaya çıkar ve hipotansiyon, taşikardi, oksijen satürasyonunda ve kardiyak outputta azalma, inflasyon basıncında artma ve kardiyak arrest ile birliktedir. Bu YBÜ'lerde sıklıkla gözden kaçırılır (37) ve nazal yolla yapılan non-invaziv mekanik ventilasyonlardan (NIV) sonra da ortaya çıkabilir. Uyanık olan hastalardan oluşan ikinci grup ise daha yavaş gelişen bir yetmezlik tablosu ile genellikle ilerleyici olan çok çeşitli tablolar göstermektedir. Takipne, taşikardi ve hipoksemi sonunda solunumun durmasına yol açmaktadır. Bu genel fiziksel bulguların dışında 18 olgu raporundan oluşan bir makalede (188) en sık karşılaşılan lateralizasyon bulgusu azalmış hava girişidir (%50-75); trakea deviasyonu, hiperekspansiyon, hipomobilite ve hiperrezonans yalnızca az sayıda hastada görülmektedir.

Grupların hiç birinde görüntülemenin özel bir katkısı yoktur; çoğunlukla bir göğüs grafisi elde etmek için yeterli zaman yoktur ve grafi elde edilmiş olsa bile pnömotoraksın boyutu veya mediastenin yer değiştirmesi ile tansiyon pnömotoraksının varlığı arasında iyi bir korelasyon bulunmamaktadır. Ancak zaman yeterli ise, bir göğüs grafisi pnömotoraksın varlığını (eğer kuşkulu ise) ve tarafını doğrular.

Yüksek konsantrasyonda oksijen verilerek ve acil iğne dekompresyonu yapılarak tedavi edilir, çoğunlukla ikinci interkostal aralıktan mid-klaviküler hattan bir kanül takılır. Solunum siklusunun büyük bir bölümü boyunca ani hava çıkışı tanıyı doğrulayan ve doğru yanı gösteren önemli bir husustur. Ancak, hastaların üçte birden fazlasında ikinci aralıkta >5 cm'lik bir göğüs duvarı kalınlaşmasına bulunduğundan standart 14 G (4.5 cm) bir kanül parietal plevraya penetre edecek kadar uzun olmayabilir (189). Göğüs duvarının derinliği dördüncü veya beşinci aralıkta daha az olabilir ve bu dekompresyon veya ilk tedavi başarısızlığa uğramışsa bir göğüs tüpü takılması için alternatif bir alan sağlayabilir. Her halükarda, iğne ile dekompresyondan hemen sonra bir göğüs dreni takılmalıdır ve kapalı sualtı sisteminde göğüs dreninin fonksiyonun düzgün olduğunu kanıtlayan kabarcıklar görülünceye dek kanül yerinde bırakılmalıdır (186).

Pnömotoraks ve Gebelik

** **Pnömotoraks nüksleri gebelikte daha yaygındır, anneye ve fetusa riskler getirir ve göğüs hastalıkları uzmanı, kadın doğum uzmanı ve göğüs cerrahının yakın işbirliğini gerektirir. (C)**
** **Gebelikte basit gözlem ve aspirasyon gibi modern ve daha az invaziv stratejiler genellikle faydalıdır ve Term veya terme yakın elektif yardımlı doğum veya bölgesel anestezi kullanılır. (C)**
** **Doğumdan sonra tamamlayıcı bir cerrahi işlem (VATS) düşünülmelidir. (D)**

Kutu 1. Tansiyon pnömotoraksının ortaya çıkabildiği tipik klinik durumlar

1. YBÜ'lerde ventilasyon uygulanan hastalar
2. Travma hastaları
3. Resüsitasyon yapılan hastalar
4. Akciğer hastalıklarının, özellikle de akut astım ve kronik obstrüktif akciğer hastalığının varlığı
5. Bloke olmuş, klemplenmiş veya yer değiştirmiş göğüs drenleri
6. Non-invaziv ventilasyon (NIV) uygulanan hastalar
7. Çeşitli: örneğin hiperbarik oksijen tedavisi uygulanan hastalar

Kadınlarda erkeklere nazaran daha az görülmesine karşın çocuk doğurma yaşındaki kadınlarda PSP görülmesi alışılmadık bir durum değildir. Gebelik ve doğum sırasında nüks riski artmaktadır (190) ve bu anne ve fetus için potansiyel riskler oluşturmaktadır. Daha eski literatür büyük ölçüde olgu raporlarını içermektedir ve çeşitli ve doğum sırasında uzun süreli göğüs tüpü drenajı, doğum esnasında torakotomi, doğumun zamanından önce indüklenmesi veya sezaryen gibi görece invaziv tedavi stratejilerini betimlemektedir. Daha yeni olgu raporları ve literatür derlemeleri (191) başarılı sonuçları görülmüş olan daha modern konservatif tedavi yöntemlerinin kullanılmasını önermektedir. Gebelik esnasında oluşan pnömotoraks eğer anne dispneik değilse, fetal distres yoksa ve pnömotoraks küçükse (<2 cm) yalnızca gözlemlenerek tedavi edilebilir. Aksi takdirde aspirasyon uygulanabilir, göğüs dreni yerleştirilmesi kalıcı hava kaçağı olanlar için saklanmalıdır.

Göğüs hastalıkları uzmanlarının, kadın doğum uzmanlarının ve göğüs cerrahlarının yakın işbirliği çok önemlidir. Her ikisi de nüks riskini arttıran spontan doğum veya sezaryenden kaçınmak için, en güvenilir yaklaşım genellikle termde veya terme yakın bölgesel (epidural) anestezinin yapıldığı elektif yardımlı doğum (forseps veya vakum ekstraktörü ile) olacaktır. Forseple doğumda annenin daha az efor harcaması gerekir, bu nedenle tercih edilir. Eğer obstetrik nedenlerle sezaryen kaçınılmaz olursa genel anestezidense spinal anestezi kullanılması tercih edilmelidir.

Bundan sonraki gebeliklerde de nüks riski olacağından, iyileşme döneminden sonra asgari düzeyde invaziv bir VATS cerrahi girişimi düşünülmelidir. VATS girişiminden sonra pnömotoraks nüksünün görülmediği başarılı gebelikler ve spontan doğumlar bildirilmiştir (191).

Katamenial Pnömotoraks

** **Pnömotorakslı kadınlarda katamenial pnömotoraks tanısı atlanmaktadır. (C)**

** **Cerrahi girişim ve hormonal düzenleme birlikteliği göğüs cerrahları ile jinekologların işbirliğini gerektirir. (D)**

Katamenial Yunancadan köken alan bir terimdir ve "aylık" anlamına gelir. Genç kadınlarda menstruasyondan 72 saat önce veya sonra ortaya çıkan tipik göğüs ağrısı, dispne ve hemoptizi kombinasyonunun oldukça nadir olduğu düşünülmektedir. Tıbbi literatürde betimlenen yaklaşık 250 hasta bulunmaktadır (192), ancak olguların büyük çoğunluğunun bildirilmemiş olması muhtemeldir. Bu referanslardan çoğu tek bir olgu raporu veya küçük seriler şeklindedir. Eşlik eden pnömotoraks genellikle sağ taraftadır ve menstrüel periyotla çakışan nüks eğilimi yüksektir. Pek çok olguda pelvik endometriozis bulguları vardır. Her ne kadar etyolojisi tam olarak anlaşılmamışsa da, plevranın diyafragmatik yüzeyinin torakoskopide kontrol edilmesi çoğunlukla defektleri (fenestrasyon-pencere adı verilen) ve küçük endometrium kümelerini ortaya çıkarır. Bu kümecikler viseral plevra yüzeyinde de görülmüştür. Tekrarlayan pnömotoraks için rutin cerrahi tedavi uygulanan kadınlar arasında katamenial pnömotoraks tanısı %25'e dek varan oranlarda konulmuştur (193). Bu nedenle görece olarak daha az tanı konulmuş olabilir.

Ekstragenital veya "ektopik" endometriozis neredeyse vücuttaki bütün organ sistemlerini ve dokuları etkileyebilen sık görülmeyen bir durumdur; en sık karşılaşılan pelvis dışı yerleşim yeri torakstır. Torasik endometriozis sendromu (TES) olarak adlandırılan durum katamenial pnömotoraksı, katamenial hemotoraksı, katamenial hemoptiziyi ve akciğer nodüllerini (mor veya kahverengi) kapsamaktadır. Katamenial pnömotoraks fenomeninin açıklanmasında en fazla kabul gören teori, diyafragmatik fenestrasyonlar yoluyla havanın karından ve genital organlardan plevra boşluğuna aspire edilmesidir, ancak viseral plevra yüzeylerinde endometriozis kümeciklerin görülmesi viseral plevradaki erozyonların alternatif bir mekanizma olma olasılığını yükseltmektedir. Hemoptizinin intrapulmoner endometriozis kümelerinden kaynaklandığı düşünülmektedir; endometrial dokunun hangi mekanizma ile akciğerlere ulaştığı anlaşılamamıştır.

Tedavi stratejileri göğüs cerrahisi tekniklerine ve hormonal ayarlamalara ayrılabilir, oysa geçmişte total abdominal histerektomi ve bilateral salpingohisterektomi kullanılmıştır. Göğüs cerrahisi teknikleri farklılıklar gösterir ve diyafragma rezeksiyonunu veya torakoskopide görülen fenestrasyonların plikasyonunu, bu fenestrasyonlar üzerine meş veya yama konulmasını, endometriozis kümelerinin elektrokoagülasyonunu ve plöredezi içermektedir. Bu çeşitlilik tek başına cerrahi girişimlerin genel başarısızlığını yansıtır, %30'a dek varan nüks oranları bildirilmiştir (194). Gonatropin salan (releasing) hormon analogları ile kombine edildiğinde amonere oluşmaktadır, ama 4 yıla kadar ulaşan izlemlerde nüks görülmemiştir (195). Hastaların başarılı bir şekilde tedavi edilmesi için göğüs hastalıkları hekimleri, göğüs cerrahları ve jinekologların yakın işbirliği gereklidir.

Pnömotoraks ve Aids

** **Pnömotoraks ve HİV enfeksiyonu kombinasyonu HİV ve PJP enfeksiyonları için uygun tedaviye ek olarak hastalara erkenden interkostal tüp drenajı uygulanmasını ve hastanın cerrahiye sevk edilmesini gerektirir. (C)**

Son yirmi yılın seyri süresince HİV enfeksiyonu ile pnömotoraks arasında güçlü bir ilişki olduğu gözlemlenmiştir. Tarihsel olarak AİDS hastalarının %5 e varan bir bölümünde pnömotoraks gelişmiştir (196-198) ve prevalansın yüksek olduğu büyük şehir yerleşimlerinde spontan pnömotoraksların %25'e dek varan bir bölümü HİV ile enfekte hastalarda ortaya çıkmıştır (27, 28, 199) *Pneumocystis jiroveci* (PJP)- daha önceleri *Pneumocystis carinii* (PCP) olarak bilinen- enfeksiyonlarının bu ilişkide en önemli etyolojik faktör olduğu düşünülmüştür, çünkü subplevral akciğer parankiminde ortaya çıkan ağır nekrotizan alveolit formunun yerini nekrotik ince duvarlı kistler ve pnömatoseller almaktadır (200, 201) Nebül formunda pentamidin verilmesinin de olası bağımsız bir risk faktörü olduğu ileri sürülmüştür (196). Sistemik kortikosteroidlerin kullanılması da bu tür hastalarda morbiditeye katkıda bulunabilir (202).

Yukarıda kısaca belirtilen histopatolojiye bağlı olarak PJP'nin neden olduğu pnömotorakslar hava kaçaklarının uzaması, tedavinin başarısız olması, nüks ve daha yüksek hastane mortalitesi gösterme eğiliminde-dirler (203). Bu hastaların %40'a dek varabilen bir bölümünde çift taraflı pnömotoraks gelişebilir. Tedavi başarısızlıklarının CD4 sayısı ile yansıtılan immün baskılanmanın derecesi ile korelasyon gösterdiği gözlemlenmiştir (203). Bu bulguların ışığında, tüp drenajı, plöredez ve plörektomi gibi cerrahi teknikleri içeren erken ve agresif girişimleri toparlayan tedavi stratejileri geliştirilmiştir (197, 199, 202-205) Gözlem ve basit aspirasyon ilk seferde bile yeterliymiş gibi görünmemektedir. Son 5 yıl süresince ve son BTS kılavuzundan bu yana HİV enfeksiyonunun global spektrumu hem antiretroviral tedavilerin hem de PJP profilaksisinin yaygın olarak kullanılmasıyla önemli ölçüde değişmiştir. Bu yükün gelişmemiş ülkelerde hala çok yüksek olmasına karşın, bu kombinasyonun artık çok daha az görüldüğü Batı toplumlarında bu tür hastaların prognozu büyük ölçüde iyileşmiştir (206). HİV giderek yüksek sigara içme ve dolayısıyla KOAH insidansı ile birlikte olan daha kronik bir hastalık haline geldiğinden, pnömotorakslar ortaya çıktığında çok daha önemli olabilir.

Ancak, HİV enfeksiyonunda PJP için yoğun bakım gerektiren hastaların mortalitesi, özelliklede mekanik ventilasyon sırasında pnömotoraks geliştiğinde, hala yüksektir. Her ne kadar hastaneye yatmadan önce veya yatış esnasında başlanan antiretroviral tedavi sonuçları iyileştirse de (207) "immün rekonstitüsyon sendromu" potansiyel riski hesaba katılmalıdır.

Pnömotoraks ve Kistik Fibrozis

** **Kistik fibrozisli bir hastada pnömotoraks gelişmesi erken ve agresif tedavi ve göğüs cerrahına erken sevk gerektirir. (C)**

** **Plöredez dahil plevral prosedürlerin bunu izleyen akciğer nakillerinin sonuçları üzerine belirgin bir olumsuz etkileri bulunmamaktadır. (D)**

Her ne kadar uzun süreli sağ kalım belirgin bir şekilde düzelmişse de spontan pnömotoraks kistik fibrozisin sık görülen bir komplikasyonu olmaya devam etmektedir; her yıl hastaların %0.64'ünde ve tüm hastaların %3.4'ünde ortaya çıkmaktadır (208). Daha sık olarak yaşlı hastalarda ve daha ilerlemiş akciğer hastalığına sahip olanlarda meydana gelir ve kötü prognozla ilişkilidir, medyan sağ kalım süresi 30 aydır (209). Hastaların %40'ına varan bölümünde karşı tarafta pnömotoraks ortaya çıkmaktadır (209, 210). Bu aynı zamanda morbiditede artmaya, hastane yatışlarının artmasına ve akciğer fonksiyonlarında ölçülebilir bir azalmaya da neden olmaktadır (208). Semptomların olmadığı küçük bir pnömotoraks gözlemlenebilir veya aspire edilebilirken büyük pnömotrakslara göğüs dreni takılması gerekir. Kollabe olan akciğer sert olabilir ve balgam birikebilir ve bu nedenle re-ekspansiyonu daha uzun bir süre gerektirir. Bu esnasında uygun antibiyotik kullanımı gibi diğer genel önlemlerin alınması gereklidir.

Tek başına göğüs drenajında nüks oranı %50'dir, ama plörektomi, plevral abrazyon ve plöredez gibi girişimlerde oran daha düşüktür (211-213). Kistik fibrozisi ve tekrarlayan pnömotoraksı bulunan ve fiziksel durumu cerrahi uygulanabilecek kadar iyi olan hastalarda seçilecek tedavi %95'lik başarı oranına sahip olan ve akciğer fonksiyonlarında pek az azalmaya yol açan parsiyel plörektomidir (209). Fiziksel durumu cerrahi için uygun olmayan ve bir göğüs dreni ve aspiratör ile re-ekspansiyonu haftalar alacak olan hastalarda plöredez alternatif bir strateji sunmaktadır (209). Bunun daha sonra uygulanacak olan nakil için göreceli bir kontrendikasyon olduğu düşünülmektedir, çünkü daha uzun süren bir transplantasyon işlemini gerektirir ve aşırı kanamaya yol açabilir (214). Daha yeni bir çalışma (215) daha önce uygulanan plevral prosedürlerin transplantasyon için bir kontrendikasyon sayılamayacağı sonucuna ulaşmıştır; her ne kadar kontrol grubuna göre daha yoğun plevral yapışıklıklar gözlenmiş olsa da, ameliyatın sonuçları üzerinde önemli bir etkisi yoktu.

İyatrojenik Pnömotoraks

Pek çok büyük derlemede iyatrojenik pnömotoraksın spontan pnömotorakstan bile daha yaygın olduğu gösterilmiştir (216, 217), En sık rastlanan nedenleri transtorasik iğne aspirasyonu (%24), Subklavian damar delinmesi (%22), torakosentez (%22), plevra biyopsisi (%8) ve mekanik ventilasyondur (%7) (218). Aynı zamanda transbronşiyal biyopsinin de bir komplikasyonudur. Transtorasik iğne aspirasyonu esnasında iki önemli risk faktörü lezyonun derinliği ve KOAH varlığıdır (219). ABD'de yapılan büyük bir retrospektif çalışmada torakosentez uygulanan hastalardaki insidans %2.68 olarak bulundu (220). Riski azaltacak bir yol henüz bulunamadı. Hastaya pozisyon verilmesi böylece işlemin bağımlı bir alanda yapılması hiçbir yarar sağlamadı (221). Yoğun bakım ünitelerinde oluşan iyatrojenik pnömotoraksları bir yana bırakırsak tedavi görece daha basittir ve nüks olasılığı daha düşüktür (SP için altta yatan risk faktörleri genellikle bulunmamaktadır). Büyük çoğunluğu yalnızca gözlemlemekle spontan olarak rezolüsyona uğrar. Eğer bir girişim gerekiyorsa, basit aspirasyonun hastaların %89'unda etkili olduğu gösterilmiştir (94). Geri kalanlar için bir göğüs dreni takılması gerekir, bu genellikle KOAH'lı hastalarda olur (222). Yoğun bakım ünitelerinde iyatrojenik pnömotoraks yaşamı tehdit eden bir komplikasyondur ve hastaların %3'e dek varan bölümünde görülebilir (223). Pozitif basınçlı ventilasyon uygulananlarda, pozitif basınç hava kaçağını devam ettireceği için, bir göğüs dreninin yerleştirilmesi gerekir (224).

Son Sözler

Bu pnömotoraks rehberi SIGN metodolojisiyle uyumlu bir şekilde oluşturuldukları ve bu nedenle altta yatan güncel kanıtların dikkatli bir analizini gerektirdiğinden dolayı son BTS kılavuzlarından (2003) farklıdır. Ne yazık ki belirsizliklerin olduğu esas alanları sorgulayan yeterli nitelikte çalışmaların sayısı oldukça azdır ve temel bilgilere son 7 yılda pek az şey eklenmiştir. Yine de, uygulamada bazı ince değişiklikler ortaya çıkmıştır. Bunlar bir araya getirilmiş ve katamenial pnömotoraks ve gebelikte pnömotoraks gibi ilgili bazı konular da eklenmiştir. Tedavi algoritması artık hem PSP hem de SSP için tek bir akış şemasında gösterilmektedir ve pnömotoraksın boyutuna daha az ve klinik bulgulara daha çok vurgu yapılmaktadır. Bununla birlikte, daha konservatif bir tedavi eğilimi ortaya çıkmaktadır; PSP'li pek çok hastada gözlemleme, geri kalanları için aspirasyon ve kalıcı hava kaçakları içinse küçük kalibreli göğüs drenleri kullanımı önerilmektedir. Pnömotoraks görüntülemesi PACS teknolojisinin bulunması ile büyük bir değişiklik geçirmiştir ve bundan çıkan sonuçlar şimdi betimlenmektedir. Cerrahi uygulamalar da açık torakotomilerin yerine daha az invaziv VATS prosedürlerinin yaygın bir şekilde kabul edilmesiyle gelişmiştir. Kistik fibrozisli hastalarda pnömotoraks tedavisi zorluğunu korurken, en azından gelişmiş sağlık sistemlerine sahip ülkelerde antiretroviral tedavinin ve PJP profilaktik tedavisinin devreye girmesi ile HİV'li hastalarda görülen pnömotoraks oranlarında anlamlı bir azalma olmuştur. Önceleri üzerinde inşa edilmiş olan bu kılavuzların pnömotorakslı hastalar için daha iyi tedavi sağlaması ve onlara bakan hekimleri bilgilendirmesi ve desteklemesi umut edilmektedir.

Çıkar çatışması

Rehber Grubunun hiçbir üyesi bilinçli olarak her hangi bir çıkar çatışmasında değildir

Kaynaklar ve yayın öncesi gözden geçirme

Taslak kılavuz online olarak kamuoyu görüşlerine açılmıştır (Temmuz/Ağustos 2009) ve BTS kış toplantısında sunulmuştur (Aralık 2009). Çeşitli hak sahibi kurumlardan geri bildirim istenmiştir (giriş bölümüne bakınız). Taslak kılavuz BTS Tedavi Standartları Komitesi tarafından gözden geçirilmiştir (Eylül 2009).

Kaynaklar

1. Laennec RTH. Traite´ du diagnostic des maladies des poumons et du coeur. Tome Second, Paris: Brosson and Chaude, 1819.
2. Kjærgaard H. Spontaneous pneumothorax in the apparently healthy. Acta Med Scand (Suppl) 1932; 43: 1-159.
3. Melton LJ, Hepper NCG, Offord KP. Incidence of spontaneous pneumothorax in Olmsted County, Minnesota: 1950e1974. Am Rev Respir Dis 1987; 29: 1379-82.
4. Gupta D, Hansell A, Nichols T, Duong T, Ayres JG, Strachan D. Epidemiology of pneumothorax in England. Thorax 2000; 55: 666-71.
5. Donahue DM, Wright CD, Viale G, Mathisen DJ. Resection of pulmonary blebs and pleurodesis for spontaneous pneumothorax. Chest 1993; 104: 1767-9.
6. Lesur O, Delorme N, Fromaget JM, Bernadac P, Polu JM. Computed tomography in the aetiological assessment of idiopathic spontaneous pneumothorax. Chest 1990; 98: 341-7.
7. Noppen M, Dekeukeleire T, Hanon S et al. Fluorescein-enhanced autofluorescence thoracoscopy in patients with primary spontaneous pneumothorax. Am J Respir Crit Care Med 2006; 174: 26-30.
8. Schramel F, Meyer CJ, Postmus P. Inflammation as a cause of spontaneous pneumothorax (SP) and emphysematous like changes (ELC)? Results of bronchoalveolar lavage (BAL). Eur Respir J 1995; 8: 397.

9. Bense L, Eklund G, Wiman LG. Smoking and the increased risk of contracting pneumothorax. Chest 1987; 92: 1009-12.
10. Withers JN, Fishback ME, Kiehl PV Honnon JL. Spontaneous pneumothorax. Am J Surg 1964; 108: 772-6.
11. Sadikot RT, Greene T, Meadows K, Arnold AG. Recurrence of primary pneumothorax. Thorax 1997; 52: 805-9.
12. West JB. Distribution of mechanical stress in the lung, a possible factor in localisation of pulmonary disease. Lancet 1971; 1: 839-41.
13. Bense L, Wiman L-G, Hedenstierna G. Onset of symptoms in spontaneous pneumothorax: correlations to physical activity. Eur J Respir Dis 1987; 71: 181-6.
14. Smit HJ, Chatrou M, Postmus PE. The impact of spontaneous pneumothorax, and its treatment, on the smoking behaviour of young adult smokers. Respir Med 1998; 92: 1132-6.
15. Lippert HL, Lund O, Blegvad S, Larsen HV. Independent risk factors for cumulative recurrence rate after first spontaneous pneumothorax. Eur Respir J 1991; 4: 324-31.
16. Videm V, Pillgram-Larsen J, Ellingsen O, Andersen G, Ovrum E. Spontaneous pneumothorax in chronic obstructive pulmonary disease: complications, treatment and recurrences. Eur J Respir Dis 1987; 71: 365-71.
17. Miller AC, Harvey JE. Guidelines for the management of spontaneous pneumothorax. BMJ 1993; 307: 114-6.
18. Grimshaw JM, Russell IT. Effect of clinical guidelines on medical practice: a systematic review of rigorous evaluation. Lancet 1993; 342: 1317-22.
19. Bero LA, Grilli R, Grimshaw JM, Harvey E, Oxman AD, Thomson MA. Closing the gap between research and practice: an overview of systematic reviews of interventions to promote the implementation of research findings. BMJ 1998; 317: 465-8.
20. Grilli R, Lomas J. Evaluating the message: the relationship between compliance rate and the subject of a practice guideline. Med Care 1994; 32: 202-13.
21. Woolf SH, Grol R, Hutchinson A, Eccles M, Grimshaw J. Potential benefits, limitations and harms of clinical guidelines. BMJ 1999; 318: 527-30.
22. Henry M, Arnold T, Harvey J. BTS guidelines for the management of spontaneous pneumothorax. Thorax 2003; 58: 39-52.
23. Miller A. Spontaneous pneumothorax. In: Light RW, Lee YCG, eds. Textbook of pleural diseases. 2nd edn. London: Arnold Press, 2008: 445-63.
24. O'Hara VS. Spontaneous pneumothorax. Milit Med 1978; 143: 32-5.
25. Pavlin J, Cheney FW Jr. Unilateral pulmonary edema in rabbits after re-expansion of collapsed lung. J Appl Physiol 1979; 46: 31-5.
26. Miller WC, Toon R, Palat H, Lacroix J. Experimental pulmonary edema following reexpansion of pneumothorax. Am Rev Respir Dis 1973; 108: 664-6.
27. Wait MA, Estrera A. Changing clinical spectrum of spontaneous pneumothorax. Am J Surg 1992; 164: 528-31.
28. Tanaka F, Itoh M, Esaki H, Isobe J, Ueno Y, Inoue R. Secondary spontaneous pneumothorax. Ann Thorac Surg 1993; 55: 372-6.
29. Vail WJ, Alway AE, England NJ. Spontaneous pneumothorax. Dis Chest 1960; 38: 512-5.
30. Serementis MG. The management of spontaneous pneumothorax. Chest 1970; 57: 65-8.
31. Norris RM, Jones JG, Bishop JM. Respiratory gas exchange in patients with spontaneous pneumothorax. Thorax 1968; 23: 427-33.
32. Light RW, O'Hara VS, Moritz TE et al. Intrapleural tetracycline for the prevention of recurrent spontaneous pneumothorax: results of a Department of Veterans Affairs Co-operative Study. JAMA 1990; 264: 2224-30.
33. Glazer H, Anderson J, Wilson BS et al. Pneumothorax:appearances on lateral chest radiographs. Radiology 1989; 173: 707-11.
34. Schramel FMNH, Wagenaar M, Sutedja TG et al. Diagnosis of pneumothorax not improved by additional roentgen pictures of the thorax in the expiratory phase. Ned Tijdschr Geneeskd 1995; 139: 131-3.
35. Schramel FM, Golding RP, Haakman CD et al. Expiratory chest radiographs do not improve visibility of small apical pneumothoraces by enhanced contrast. Eur Respir J 1996; 9: 406-9.
36. Seow A, Kazerooni EA, Cascade PN, et al. Comparison of upright inspiratory and expiratory chest radiographs for detecting pneumothoraces. AJR 1996; 166: 313-6.
37. Tocino IM, Miller MH, Fairfax WR. Distribution of pneumothorax in the supine and semirecumbent critically ill adult. AJR 1985; 144: 901-5.
38. Beres RA, Goodman LR. Pneumothorax:detection with upright versus decubitus radiography. Radiology 1993; 186: 19-22.
39. Warakaulle DR, Traill ZC. Imaging of pleural disease. Imaging 2004; 16: 10-21.
40. Zhang H, Liu Z-H, Yang J-X et al. Rapid detection of pneumothorax by ultrasonography in patients with multiple trauma. Crit Care 2006; 10: R112.
41. Fajardo LL, Hillman BJ, Pond GD, Carmody RF, Johnson JE, Ferrell WR. Detection of pneumothorax: comparison of digital and conventional chest imaging. AJR 1989; 152: 475-80.
42. Elam EA, Rehm K, Hillman BJ, Maloney K, Fajardo LL, McNeill K. Efficacy of digital radiography for the detection of pneumothorax: comparison with conventional chest radiography. AJR 1992; 158: 509-14.
43. Kelly AM, Weldon D, Tsang AY, Graham CA. Comparison between two methods for estimating pneumothorax size from chest x-rays. Respir Med 2006; 100: 1356-9.
44. Phillips GD, Trotman-Dickenson B, Hodson ME, Geddes DM. Role of CT in the management of pneumothorax in patients with complex cystic lung disease. Chest 1997; 112: 275-8.
45. Gayer G, Rozenman J, Hoffmann C et al. CT diagnosis of malpositioned chest tubes. Br J Radiol 2000; 73: 786-90.
46. Engdahl O, Toft T, Boe J. Chest radiographda poor method for determining the size of a pneumothorax. Chest 1993; 103: 26-9.
47. Flint K, Al-Hillawi AH, Johnson NM. Conservative management of spontaneous pneumothorax. Lancet 1984; 687-9.
48. Kircher LT Jr, Swartzel RL. Spontaneous pneumothorax and its treatment. JAMA 1954; 155: 24-9.
49. Baumann MH, Strange C, Heffner JE et al. Management of spontaneous pneumothorax. An American College of Chest Physicians Delphi Consensus statement. Chest 2001; 119: 590-602.
50. Kelly AM, Druda D. Comparison of size classification of primary spontaneous pneumothorax by three international

guidelines: a case for international consensus? Respir Med 2008; 102: 1830-2.
51. Hoi K, Turchin B, Kelly AM. How accurate is the light index for estimating pneumothorax size? Austral Radiol 2007; 51: 196-8.
52. Kelly AM, Loy J, Tsang AY, Graham CA. Estimating the rate of re-expansion of spontaneous pneumothorax by a formula derived from computed tomography volumetry studies. Emerg Med J 2006; 23: 780-2.
53. Stradling P, Poole G. Conservative management of spontaneous pneumothorax. Thorax 1966; 21: 145-9.
54. Hart GJ, Stokes TC, Couch AH. Spontaneous pneumothorax in Norfolk. Br J Dis Chest 1983; 77: 164-70.
55. O'Rourke JP, Yee ES. Civilian spontaneous pneumothorax: treatment options and long term results. Chest 1989; 96: 1302-6.
56. Chadha TS, Cohn MA. Noninvasive treatment of pneumothorax with oxygen inhalation. Respiration 1983; 44: 147-52.
57. Northfield TC. Oxygen therapy for spontaneous pneumothorax. BMJ 1971; 4: 86-8.
58. Light RW, Lee YCG. Pneumothorax, chylothorax, hemothorax and fibrothorax. In: Murray J, Nadel J, Mason R, et al, eds. Textbook of respiratory diseases. 5th edn, Philadelphia: Saunders Elsevier, 2010: 1764-91.
59. Noppen M, Alexander P, Driesen P, Slabbynck H, Verstraeten A. Manual aspiration versus chest tube drainage in first episodes of primary spontaneous pneumothorax. Am J Respir Crit Care Med 2002; 165: 1240-4.
60. Harvey J, Prescott RJ. Simple aspiration versus intercostal tube drainage for spontaneous pneumothorax in patients with normal lungs. BMJ 1994; 309: 1338-9.
61. Andrivet P, Djedaini K, Teboul JL, Brochard L, Dreyfuss D. Spontaneous pneumothorax: comparison of thoracic drainage vs immediate or delayed needle aspiration. Chest 1995; 108: 335-9.
62. Ayed AK, Chandrasekaran C, Sukumar M. Aspiration versus tube drainage in primary spontaneous pneumothorax: a randomised study. Eur Respir J 2006; 27: 477-82.
63. Masood I, Ahmad Z, Pandey DK, Singh SK. Role of simple needle aspiration in the management of spontaneous pneumothorax. J Assoc Phys Ind 2007; 55: 628-9.
64. Camuset J, Laganier J, Brugiere O et al. Needle aspiration as first-line management of primary spontaneous pneumothorax. Presse Med 2006; 35: 765-8.
65. Chan SSW, Lam PKW. Simple aspiration as initial treatment for primary spontaneous pneumothorax: results of 91 consecutive cases. J Emerg Med 2005; 28: 133-8.
66. Devanand A, Koh MS, Ong TH et al. Simple aspiration versus chest-tube insertion in the management of primary spontaneous pneumothorax: a systematic review (provisional record). Respir Med 2004; 98: 579-90.
67. Zehtabchi S, Rios CL. Management of emergency department patients with primary spontaneous pneumothorax: needle aspiration or tube thoracostomy? Ann Emerg Med 2008; 51: 91-100.
68. Wakai A, O'Sullivan RG, McCabe G. Simple aspiration versus intercostal tube drainage for primary spontaneous pneumothorax in adults. Cochrane Database Syst Rev 2007; 24: CD 004479.
69. her GJ, Hamilton AA, Upadhyay R, Finlay M, Grace PM. Results of simple aspiration of pneumothoraces. Br J Dis Chest 1985; 79: 177-82.
70. Markos J, McGonigle P, Phillips MJ. Pneumothorax: treatment by small-lumen catheter aspiration. Aust NZ Med 1990; 20: 775-81.
71. Bevelaqua FA, Aranda C. Management of spontaneous pneumothorax with small lumen catheter manual aspiration. Chest 1982; 81: 693-4.
72. Seaton D, Yoganathan K, Coady T, Barker R. Spontaneous pneumothorax: marker gas technique for predicting outcome of manual aspiration. BMJ 1991; 302: 262-5.
73. Ng AW, Chan KW, Lee SK. Simple aspiration of pneumothorax. Singapore Med J 1994; 35: 50-2.
74. Raja OG, Lalor AJ. Simple aspiration of spontaneous pneumothorax. Br J Dis Chest 1981; 75: 207-8.
75. Jones JS. A place for aspiration in the treatment of spontaneous pneumothorax. Thorax 1985; 40: 66-7.
76. Talbot-Stern J, Richardson H, Tomlanovich MC, Obeid F, Nowak RM. Catheter aspiration for simple pneumothorax. J Emerg Med 1986; 4: 437-42.
77. Chan SS. The role of simple aspiration in the management of primary spontaneous pneumothorax. J Emerg Med 2008; 34: 131-8.
78. Soulsby T. British Thoracic Society guidelines for the management of spontaneous pneumothorax: do we comply with them and do they work? J Accid Emerg Med 1998; 15: 317-21.
79. Yeoh JH, Ansari S, Campbell IA. Management of spontaneous pneumothoraxda Welsh survey. Postgrad Med J 2000; 76: 496-9.
80. Mendis D, El-Shanawany T, Mathur A, Redington AE. Management of spontaneous pneumothorax: are British Thoracic Society guidelines being followed? Postgrad Med J 2002; 87: 80-4.
81. Packham S, Jaiswal P. Spontaneous pneumothorax: use of aspiration and outcomes of management by respiratory and general physicians. Postgrad Med J 2003; 79: 345-7.
82. Medford ARL, Pepperell CT. Management of spontaneous pneumothorax compared to British Thoracic Society (BTS) 2003 guidelines: a district general hospital audit. Prim Care Respir J 2007; 16: 291-8.
83. Reinhold C, Illescas FF, Atri M, Bret PM. Treatment of pleural effusions and pneumothorax with catheters placed percutaneously under imaging guidance. AJR 1989; 152: 1189-91.
84. Conces DJ Jr, Tarver RD, Gray WC, Pearcy EA. Treatment of pneumothoraces utilizing small calibre chest tubes. Chest 1988; 94: 55-7.
85. Minami H, Saka H, Senda K et al. Small calibre catheter drainage for spontaneous pneumothorax. Am J Med Sci 1992; 304: 345-7.
86. Campisi P, Voitk AJ. Outpatient treatment of spontaneous pneumothorax in a community hospital using a Heimlich flutter valve: a case series. J Emerg Med 1997; 15: 115-19.
87. Dernevik L, Roberts D, Hamraz B, Nordstrand-Myntevik M. Management of pneumothorax with a mini-drain in ambulatory and hospitalized patients. Scand Cardiovasc J 2003; 37: 172-6.
88. Horsley A, Jones L, White J, Henry M. Efficacy and complications of small-bore, wireguided chest drains. Chest 2006; 130: 1857-63.
89. Funaki B. Pneumothorax treated by small-bore chest tube. Semin Intervent Radiol 2007; 24: 272-6.

90. Vedam H, Barnes DJ. Comparison of large- and small-bore intercostal catheters in the management of spontaneous pneumothorax. Int Med J 2003; 33: 495-9.
91. Clementsen P, Evald T, Grode G, Hansen M, Krag Jacobsen G, Faurschou P. Treatment of malignant pleural effusion: pleurodesis using a small percutaneous catheter. A prospective randomized study. Respir Med 1998; 92: 593-6.
92. Akowuah E, Ho EC, George R et al. Less pain with flexible fluted silicone chest drains than with conventional rigid chest tubes after cardiac surgery. J Thorac Cardiovasc Surg 2002; 124: 1027-8.
93. Vallee P, Sullivan M, Richardson H et al. Sequential treatment of a simple pneumothorax. Ann Emerg Med 1988; 17: 936-42.
94. Delius RE, Obeid FN, Horst HM, Sorensen VJ, Fath JJ, Bivins BA. Catheter aspiration for simple pneumothorax. Arch Surg 1989; 124: 833-6.
95. Laub M, Milman N, Müller D, Struve-Christensen E. Role of small calibre chest tube drainage for iatrogenic pneumothorax. Thorax 1990; 45: 748-9.
96. Marquette CH, Marx A, Leroy S et al. Simplified stepwise management of primary spontaneous pneumothorax: a pilot study. Eur Respir J 2006; 27: 470-6.
97. De Leyn P, Lismonde M, Ninane V et al. Belgian Society of Pneumology. Guidelines on the management of spontaneous pneumothorax. Acta Chir Belg 2005; 105: 265-7.
98. Chen JS, Hsu HH, Tsai KT et al. Salvage for unsuccessful aspiration of primary pneumothorax: thoracoscopic surgery or chest tube drainage? Ann Thorac Surg 2008; 85: 1908-13.
99. So SY, Yu DY. Catheter drainage of spontaneous pneumothorax: suction or no suction, early or late removal? Thorax 1982; 37: 46-8.
100. Sharma TN, Agnihotri SP, Jain NK, Madan A, Deopura G. Intercostal tube thoracostomy in pneumothorax: factors influencing re-expansion of lung. Ind J Chest Dis All Sci 1988; 30: 32-5.
101. Reed MF, Lyons JM, Luchette FA, Neu JA, Howington JA. . Pre liminary report of a prospective, randomized trial of underwater seal for spontaneous and iatrogenic pneumothorax. J Am Coll Surg 2007; 204: 84-90.
102. Mathur R, Cullen J, Kinnear WJ, Johnston ID. Time course of resolution of persistent air leak in spontaneous pneumothorax. Respir Med 1995; 89: 129-32.
103. Munnell ER. Thoracic drainage. Ann Thorac Surg 1997; 63: 1497-502.
104. Pierson DJ. Persistent bronchopleural air-leak during mechanical ventilation: a review. Respir Care 1982; 27: 408-15.
105. Harriss DR, Graham TR. Management of intercostal drains. Br J Hosp Med 1991; 45: 383-6.
106. Matsuura Y, Nomimura T, Murakami H, Matsushima T, Kakehashi M, Kajihara H. Clinical evidence of re-expansion pulmonary edema. Chest 1991; 100: 1562-6.
107. Pavlin DJ, Nessly MC, Cheney FW. Increased pulmonary vascular permeability as a cause of re-expansion edema in rabbits. Am Rev Respir Dis 1981; 124: 422-7.
108. Mahfood S, Hix WR, Aaron BL, Blaes P, Watson DC. Re-expansion pulmonary edema. Ann Thorac Surg 1988; 45: 340-5.
109. Maunder RJ, Pierson DJ, Hudson LD. Subcutaneous and mediastinal emphysema. Pathophysiology, diagnosis and management. Arch Intern Med 1984; 144: 1447-53.
110. Conetta R, Barman AA, Iakovou C, Masakayan RJ. Acute ventilatory failure from massive subcutaneous emphysema. Chest 1993; 104: 978-80.
111. Chee CB, Abisheganaden J, Yeo JK et al. Persistent air-leak in spontaneous neumothoraxdclinical course and outcome. Respir Med 1998; 92: 757-61.
112. Schoenenberger RA, Haefeli WE, Weiss P, Ritz RF. Timing of invasive procedures in therapy for primary and secondary spontaneous pneumothorax. Arch Surg 1991; 126: 764-6.
113. O'Driscoll BR, Howard LS, Davison AG; British Thoracic Society. British Thoracic Society Emergency Oxygen Guideline Group. Guideline for emergency oxygen use in adult patients. Thorax 2008; 63: 1-68.
114. Tsai WK, Chen W, Lee JC et al. Pigtail catheters vs large-bore chest tubes for the management of secondary spontaneous pneumothoraces in adults. Am J Emerg Med 2006; 24: 795-800.
115. Waller DA, McConnell SA, Rajesh PB. Delayed referral reduces the success of video-assisted thoracoscopic surgery for spontaneous pneumothorax. Respir Med 1998; 92: 246-9.
116. British Thoracic Society Standards of Care Committee. Managing passengers with respiratory disease planning air travel: British Thoracic Society recommendations. Thorax 2002; 57: 289-304.
117. Ziser A, Vaananen A, Melamed Y. Diving and chronic spontaneous pneumothorax. Chest 1985; 87: 264-5.
118. British Thoracic Society Fitness to Dive Group. BTS guidelines on respiratory aspects of fitness for diving. Thorax 2003; 58: 3-11.
119. Almind M, Lange P, Viskum K. Spontaneous pneumothorax: comparison of simple drainage, talc pleurodesis and tetracycline pleurodesis. Thorax 1989; 44: 627-30.
120. Olsen PS, Andersen HO. Long term results after tetracycline pleurodesis in spontaneous pneumothorax. Ann Thorac Surg 1992; 53: 1015-7.
121. Massard G, Thomas P, Wihlm J-M. Minimally invasive management for first and recurrent pneumothorax. Ann Thorac Surg 1998; 66: 592-9.
122. Torre M, Grassi M, Nerli FP, Maioli M, Belloni PA. Nd-Yag laser pleurodesis via thoracoscopy. Chest 1994; 106: 338-41.
123. Vargas FS, Wang NS, Lee HM, Gruer SE, Sassoon CS, Light RW. Effectiveness of bleomycin in comparison to tetracycline as pleural sclerosing agents in rabbits. Chest 1993; 104: 1582-4.
124. Van den Brande P, Staelans I. Chemical pleurodesis in primary spontaneous pneumothorax. J Thorac Cardiovasc Surg 1989; 37: 180-2.
125. Alfageme I, Moreno L, Huertas C, Vargas A, Hernandez J, Beiztegui A. Spontaneous pneumothorax: long term results with tetracycline pleurodesis. Chest 1994; 106: 347-50.
126. Light RW, Wang NS, Sassoon CS, Gruer SE, Vargas FS. Comparison of the effectiveness of tetracycline and minocycline as pleural sclerosing agents in rabbits. Chest 1994; 106: 577-82.

127. Hurewitz AN, Lidonicci K, Wu CL, Reim D, Zucker S. Histologic changes of doxycycline pleurodesis in rabbits. Chest 1994; 106: 1241-5.
128. Barker A, Maratos EC, Edmonds L, Lim E. Recurrence rates of video-assisted thoracoscopic versus open surgery in the prevention of recurrent pneumothorax: a systematic review of randomised and non-randomised trials. Lancet 2007; 370: 329-35.
129. Vohra HA, Adamson L, Weeden DF. Does video-assisted thoracoscopic pleurectomy result in better outcomes than open pleurectomy for primary spontaneous pneumothorax? Int Cardiovasc Thorac Surg 2008; 7: 673-7.
130. Schramel FM, Postmus PE, Vanderschueren RG. Current aspects of spontaneous pneumothorax. Eur Respir J 1997; 10: 1372-9.
131. Hatz RA, Kaps MF, Meimarakis G, Loehe F, Müller C, Fürst H. Long-term results after video-assisted thoracoscopic surgery for first-time and recurrent spontaneous pneumothorax. Ann Thorac Surg 2000; 70: 253-7.
132. Noppen M, Meysman M, d'Haese J, et al. Comparison of video-assisted thoracoscopic talcage for primary versus persistent secondary spontaneous pneumothorax. Eur Respir J 1997; 10: 412-6.
133. Cardillo G, Carleo F, Giunti R, et al. Videothorascopic talc poudrage in primary spontaneous pneumothorax: a single-institution experience in 861 cases. J Thorac Cardiovasc Surg 2006; 131: 322-8.
134. Wang YT, Ng KY, Poh SC. Intrapleural tetracycline for spontaneous pneumothorax with persistent air leak. Singapore Med J 1988; 29: 72-3.
135. Macoviak JA, Stephenson LW, Ochs R, Edmunds LH Jr. Tetracycline pleurodesis during active pulmonary-pleural air leak for prevention of recurrent pneumothorax. Chest 1982; 81: 78-81.
136. Sherman S, Ravikrishnan KP, Patel A, et al. Optimum anaesthesia with intrapleural lidocaine during chemical pleurodesis with tetracycline. Chest 1993; 3: 533-6.
137. Thévenet F, Gamondès JP, Bodzongo D, Balawi A. Spontaneous and recurrent pneumothorax. Surgical review of 278 cases. Ann Chir 1992; 46: 165-9.
138. Weedon D, Smith GH. Surgical experience in the management of spontaneous pneumothorax, 1972e1982. Thorax 1983; 38: 737-43.
139. Körner H, Andersen KS, Stangeland L, Ellingsen I, Engedal H. Surgical treatment of spontaneous pneumothorax by wedge resection without pleurodesis or pleurectomy. Eur J Cardiothorac Surg 1996; 10: 656-9.
140. Thomas P, Le Mee F, Le Hars H, et al. Results of surgical treatment of persistent or recurrent pneumothorax. Ann Chir 1993; 47: 136-40.
141. Granke K, Fischer CR, Gago O, Morris JD, Prager RL. The efficacy and timing of operative intervention for spontaneous pneumothorax. Ann Thorac Surg 1986; 42: 540-2.
142. Shah SS, Cohen AS, Magee PG, et al. Surgery remains a late and under-utilised option in the management of spontaneous pneumothorax: should the British Thoracic Society guidelines be revisited? Thorax 1998; 53: A52.
143. Luh SP, Tsao TCY. Video-assisted thoracic surgery for spontaneous haemopneumothorax. Respirology 2007; 12: 443-7.
144. Hwong TMT, Ng CSH, Lee TW, et al. Video-assisted thoracic surgery for primary spontaneous haemopneumothorax. Eur J Cardio-Thorac Surg 2004; 26: 893-6.
145. Inderbitzi RG, Leiser A, Furrer M, Althaus U. Three years experience in video-assisted thoracic surgery (VATS) for spontaneous pneumothorax. J Thorac Cardiovasc Surg 1994; 107: 1410-5.
146. Cran IR, Rumball CA. Survey of spontaneous pneumothorax in the Royal Air Force. Thorax 1967; 22: 462-5.
147. Parry GN, Juniper ME, Dussek JE. Surgical intervention in spontaneous pneumothorax. Respir Med 1992; 86: 1-2.
148. Chou SH, Cheng YJ, Kao EL. Is video-assisted thoracic surgery indicated in the first episode primary spontaneous pneumothorax? Int Cardiovasc Thorac Surg 2003; 2: 552-4.
149. Pompeo E, Tacconi F, Mineo D, Mineo TC. The role of awake video-assisted thoracoscopic surgery in spontaneous pneumothorax. J Thorac Cardiovasc Surg 2007; 133: 786-90.
150. Passlick B, Born C, Sienel W, Thetter O. Incidence of chronic pain after minimal-invasive surgery for spontaneous pneumothorax. Eur J Cardio-Thorac Surg 2001; 19: 355-8.
151. Sihoe ADL, Au SSW, Cheung ML, et al. Incidence of chest wall paresthesia after video-assisted thoracic surgery for primary spontaneous pneumothorax. Eur J Cardio-Thorac Surg 2004; 25: 1054-8.
152. Morimoto T, Shimbo T, Noguchi Y et al. Effects of timing of thoracoscopic surgery for primary spontaneous pneumothorax on prognosis and costs. Am J Surg 2004; 187: 767-74.
153. GAENSLER EA. Parietal pleurectomy for recurrent spontaneous pneumothorax. Surg Gynecol Obstet 1956; 102: 293-308.
154. Claggett OT. The management of spontaneous pneumothorax. J Thorac Cardiovasc Surg 1968; 55: 761-2.
155. Cheynel N, Bernard A, Belichard C et al. Comparative study of thoracoscopy and thoracotomy in spontaneous pneumothorax. Lyon Chir 1994; 90: 193-6.
56. Elfeldt RJ, Schroder DW, Thies J. Long term follow-up of different therapy procedures in spontaneous pneumothorax. J Cardiovasc Surg Torino 1994; 35: 229-33. PMID: 8040171
157. Gilliland R, McGuigan JA, McManus KG. Thoracoscopic management of primary spontaneous pneumothoraxda comparative study. Min Invas Ther Allied Technol 1996; 5: 69-74.
158. Ingolfsson I, Gyllstedt E, Lillo-Gil R, Pikwer A, Jönsson P, Gudbjartsson T. Reoperations are common following VATS for spontaneous pneumothorax: study of risk factors. Interact Cardiovasc Thorac Surg 2006; 5: 602-7.
159. Tyson MD, Crandall WB. The surgical treatment of recurrent idiopathic spontaneous pneumothorax. J Thorac Surg 1941; 10: 566-70.
160. Deslauriers J, Beaulieu M, Després JP, Lemieux M, Leblanc J, Desmeules M. Transaxillary pleurectomy for treatment of spontaneous pneumothorax. Ann Thorac Surg 1980; 30: 569-74.
161. Becker RM, Munro DD. Transaxillary minithoracotomy: the optimal approach for certain pulmonary and mediastinal lesions. Ann Thorac Surg 1976; 22: 254-9.
162. Waller DA, Forty J, Morritt GN. Video-assisted thoracoscopic surgery versus thoracotomy for spontaneous pneumothorax. Ann Thorac Surg 1994; 58: 372-6.

163. Waller DA. Video-assisted thoracoscopic surgery (VATS) in the management of spontaneous pneumothorax. Thorax 1997; 52: 307-8.
164. Naunheim KS, Mack MJ, Hazelrigg SR, et al. Safety and efficacy of video-assisted thoracic surgical techniques for the treatment of spontaneous pneumothorax. J Thorac Cardiovasc Surg 1995; 109: 1198-204.
165. Horio H, Nomori H, Fuyuno G, Kobayashi R, Suemasu K. Limited axillary thoracotomy vs video-assisted thoracoscopic surgery for spontaneous pneumothorax. Surg Endosc 1998; 12: 1155-8.
166. Al-Tarshihi M. Comparison of the efficacy and safety of video-assisted thoracoscopic surgery with the open method for the treatment of primary spontaneous pneumothorax. Ann Thorac Med 2008; 3: 9-12.
167. Sedrakyan A, van der Meulen J, Lewsey J, Treasure T. Video assisted thoracic surgery for treatment of pneumothorax and lung resections: systematic review of randomised clinical trials. BMJ 2004; 329: 1008-10.
168. Sawada S, Watanabe Y, Moriyama S. Video-assisted thoracoscopic surgery for primary spontaneous pneumothorax: evaluation of indications and long-term outcome compared with conservative treatment and open thoracotomy. Chest 2005; 127: 2226-30.
169. Freixinet JL, Canalis E, Julia G, et al. Axillary thoracotomy versus videothoracoscopy for the treatment of primary spontaneous pneumothorax. Ann Thorac Surg 2004; 78: 417-20.
170. Van Schil P. Cost analysis of video-assisted thoracic surgery versus thoracotomy: critical review. Eur Respir J 2003; 22: 735-8.
171. Dumont P, Diemont F, Massard G, Toumieux B, Wihlm JM, Morand G. Does a thoracoscopic approach for surgical treatment of spontaneous pneumothorax represent progress? Eur J CardioThorac Surg 1997; 11: 22-31.
172. Mouroux J, Elkaim D, Padavoni B, et al. Video-assisted thoracoscopic treatment of spontaneous pneumothorax: technique and results of one hundred cases. J Thorac Cardiovasc Surg 1996; 112: 385-91.
173. Gebhard FT, Becker HP, Gerngross H, Brückner UB. Immediate and long term results after surgical treatment of primary spontaneous pneumothorax by VATS. Ann Thorac Surg 1996; 61: 1641-5.
174. Gebhard FT, Becker HP, Gerngross H, Brückner UB. Reduced inflammatory response in minimally invasive surgery of pneumothorax. Arch Surg 1996; 131: 1079-82.
175. Cole FH Jr, Cole FH, Khandekar A, Maxwell JM, Pate JW, Walker WA. Video-assisted thoracic surgery: primary therapy for spontaneous pneumothorax? Ann Thorac Surg 1995; 60: 931-5.
176. Sekine Y, Miyata Y, Yamada H et al. Video-assisted thoracoscopic surgery does not deteriorate postoperative pulmonary gas exchange in spontaneous pneumothorax patients. Eur J Cardiothorac Surg 1999; 16: 48-53.
177. Kim KH, Kim HK, Han JY, Kim JT, Won YS, Choi SS. Transaxillary minithoracotomy versus video-assisted thoracic surgery for spontaneous pneumothorax. Ann Thorac Surg 1996; 61: 1510-2.
178. Kennedy L, Sahn SA. Talc pleurodesis for the treatment of pneumothorax and pleural effusion. Chest 1994; 106: 1215-22.
179. Tschopp JM, Brutsche M, Frey JG. Treatment of complicated pneumothorax by simple talc pleurodesis under thoracoscopy and local anaesthesia. Thorax 1997; 52: 329-32.
180. Lee P, Yap WS, Pek WY, Ng AW. An audit of medical thoracoscopy and talc poudrage for pneumothorax prevention in advanced COPD. Chest 2004; 125: 1315-20.
181. Rinaldo JE, Owens GR, Roger RM. Adult respiratory distress syndrome following intrapleural instillation of talc. J Thorac Cardiovasc Surg 1983; 85: 523-6.
182. Maskell NA, Lee YC, Gleeson FV, Hedley EL, Pengelly G, Davies RJ. Randomized trials describing lung inflammation after pleurodesis with talc of varying particle size. Am J Respir Crit Care Med 2004; 170: 377-82.
183. Janssen JP, Collier G, Astoul P et al. Safety of pleurodesis with talc poudrage in malignant pleural effusion: a prospective cohort study. Lancet 2007; 369: 1535-9.
184. Kennedy L, Rusch VW, Strange C, Ginsberg RJ, Sahn SA. Pleurodesis using talc slurry. Chest 1994; 106: 342-6.
185. Hamed H, Fentiman IS, Chaudary MA, Rubens RD. Comparison of bleomycin and talc for the control of pleural effusions secondary to carcinoma of the breast. Br J Surg 1989; 76: 1266-7.
186. Light RW. Tension pneumothorax. Intensive Care Med 1994; 20: 468-9.
187. Baumann MH, Sahn SA. Tension pneumothorax: diagnostic and therapeutic pitfalls. Crit Care Med 1993; 21: 177-9.
188. Leigh-Smith S, Harris T. Tension pneumothoraxdtime for a re-think? Emerg Med J 2005; 22: 8-16.
189. Marinaro JL, Kenny CV, Smith SR, et al. Needle thoracostomy in trauma patients: what catheter length is adequate? Acad Emerg Med 2003; 10: 495.
190. Terndrup TE, Bosco SF, McLean ER. Spontaneous pneumothorax complicating pregnancy: case report and review of the literature. J Emerg Med 1989; 7: 245-8.
191. Lal A, Anderson G, Cowen M, Lindow S, Arnold AG. Pneumothorax and pregnancy. Chest 2007; 132: 1044-8.
192. Korom S, Canyurt H, Missbach A et al. Catamenial pneumothorax revisited: clinical approach and systematic review of the literature. J Thorac Cardiovasc Surg 2004; 128: 502-8.
193. Alifano M, Roth T, Broët SC, Schussler O, Magdeleinat P, Regnard JF. Catamenial pneumothorax: a prospective study. Chest 2003; 124: 1004-8.
194. Alifano M, Roth T, Broët SC, Schussler O, Magdeleinat P, Regnard JF. Catamenial and noncatamenial, endometriosis-related or nonendometriosis-related pneumothorax referred for surgery. Am J Respir Crit Care Med 2007; 176: 1048-53.
195. Leong AC, Coonar AS, Lang-Lazdunski L. Catamenial pneumothorax: surgical repair of the diaphragm and hormone treatment. Ann R Coll Surg 2006; 88: 547-9.
196. Sepkowitz KA, Telzak EE, Gold JW et al. Pneumothorax in AIDS. Ann Intern Med 1991; 114: 455-9.
197. Gerein AN, Brumwell ML, Lawson LM et al. Surgical management of pneumothorax in patients with acquired immune deficiency syndrome. Arch Surg 1991; 126: 1272-7.
198. Delorenzo LT, Huang CT, Maguire GP et al. Roentgenographic patterns of Pneumocystis carinii in 104 patients with AIDS. Chest 1987; 91: 323-7.
199. Light RW, Hamm H. Pleural disease and acquired immune deficiency syndrome. Eur Respir J 1997; 10: 2638-43.

200. Suster B, Akerman M, Orenstein M, Wax MR. Pulmonary manifestations of AIDS: review of 106 episodes. Radiology 1986; 161: 87-93.
201. Eng RHK, Bishburg E, Smith SM. Evidence for destruction of lung tissue during Pneumocystis carinii infection. Arch Intern Med 1987; 147: 746-9.
202. Metersky ML, Colt HG, Olson LK, Shanks TG. AIDS-related spontaneous pneumothorax. Risk factors and treatment. Chest 1995; 108: 946-51.
203. Wait MA, Dal Nogare AR. Treatment of AIDS-related spontaneous pneumothorax: a decade of experience. Chest 1994; 106: 693-6.
204. Coker RJ, Moss F, Peters B, et al. Pneumothorax in patients with AIDS. Respir Med 1993; 87: 43-7.
205. Asboe D, Fisher M, Nelson MR, Kaplan DK, al-Kattan K, Gazzard BG. Pneumothorax in AIDS: case reviews and proposed clinical management. Genitourin Med 1996; 72: 258-60.
206. Mahungu TW, Rodger AJ, Johnson MA. HIV as a chronic disease. Clin Med 2009; 9: 125-8.
207. Morris A, Wachter RM, Luce J, Turner J, Huang L. Improved survival with highly active antiretroviral therapy in HIV-infected patients with severe Pneumocystis carini pneumonia. AIDS 2003; 17: 73-80.
208. Flume PA, Strange C, Ye X, Ebeling M, Hulsey T, Clark LL. Pneumothorax in cystic fibrosis. Chest 2005; 128: 720-8.
209. Spector ML, Stern SC. Pneumothorax in cystic fibrosis: a 26-year experience. Ann Thorac Surg 1989; 47: 204-7.
210. Tribble CG, Selden RF, Rodgers BM. Talc poudrage in the treatment of spontaneous pneumothoraces in patients with cystic fibrosis. Ann Surg 1986; 204: 677-80.
211. Davis PB, di Sant'Agnese PA. Diagnosis and treatment of cystic fibrosis: an update. Chest 1984; 85: 802-9.
212. Schuster SR, McLaughlin FJ, Matthews WJ Jr, Strieder DJ, Khaw KT, Shwachman H. Management of pneumothorax in cystic fibrosis. J Pediatr Surg 1983; 18: 492-7.
213. Penketh AR, Knight RK, Hodson ME, Batten JC. Management of pneumothorax in adults with cystic fibrosis. Thorax 1982; 37: 850-3.
214. Noyes BE, Orenstein DM. Treatment of pneumothorax in cystic fibrosis in the era of lung transplantation. Chest 1992; 101: 1187-8.
215 Curtis HJ, Bourke SJ, Dark JH, Corris PA. Lung transplantation outcome in cystic fibrosis patients with previous pneumothorax. J Heart Lung Transplant 2005; 24: 865-9.
216. Sassoon CS, Light RW, O'Hara VS, Moritz TE. Iatrogenic pneumothorax: etiology and morbidity. Respiration 1992; 59: 215-20.
217. Despars JA, Sassoon CSH, Light RW. Significance of iatrogenic pneumothoraces. Chest 1994; 105: 1147-50.
218. Britten S, Palmer SH, Snow TM. Needle thoracocentesis in tension pneumothorax: insufficient cannula length and potential failure. Injury 1996; 27: 321-2.
219. Poe RH, Kallay MC, Wicks CM, Odoroff CL. Predicting risk of pneumothorax in needle biopsy of the lung. Chest 1984; 85: 232-5.
220. Zhan C, Smith M, Stryer D. Accidental iatrogenic pneumothorax in hospitalized patients. Med Care 2006; 44: 182-6.
221. Berger R, Smith D. Efficacy of the lateral decubitus position in preventing pneumothorax after needle biopsy of the lung. South Med J 1988; 81: 1140-3.
222. Anderson CLV, Crespo JCA, Lie TH. Risk of pneumothorax not increased by obstructive lung disease in percutaneous needle biopsy. Chest 1994; 105: 1705-8.
223. de Lassence A, Timsit J-F, Tafflet M, et al. Pneumothorax in the intensive care unit: incidence, risk factors, and outcome. Anesthesiology 2006; 104: 5-13.
224. Pollack MM, Fields AI, Holbrook PR. Pneumothorax and pneumomediastinum during pediatric mechanical ventilation. Crit Care Med 1979; 7: 536-9.